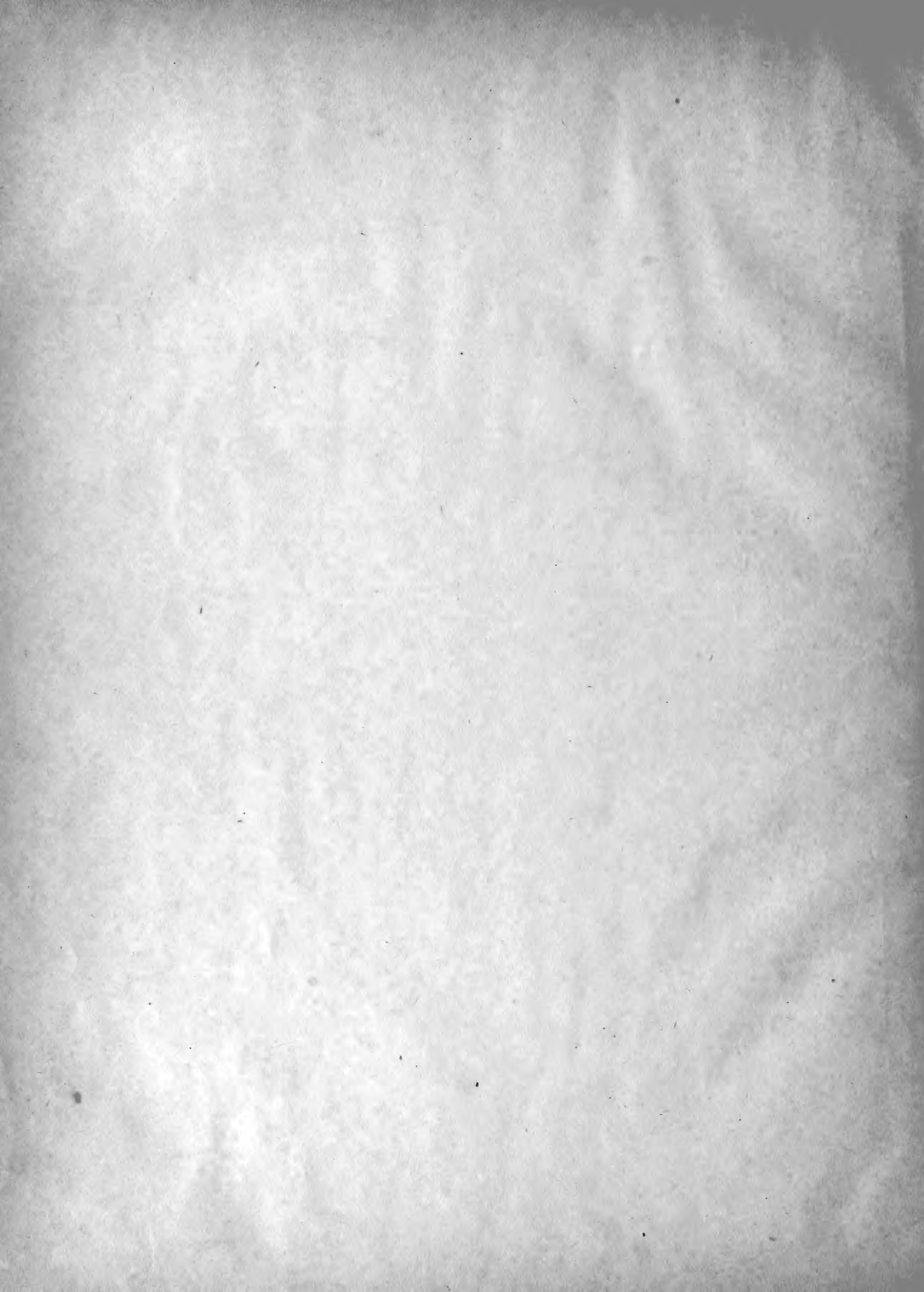



842
737
C435P87
Kel.

1188

58126
Lambert

Georges
Pouchet et Beauregard

44

Recherches sur le Cachalot

L'Ann. Arch. du Mus., ~~3^{me}~~ ^{3^{me}} series, Memoires, T. 4.

1889



RECHERCHES

SUR LE CACHALOT

PAR

G. POUCHET ET H. BEAUREGARD

PREMIÈRE PARTIE

ANATOMIE

Le Cachalot est après les *Baleines* (*Balæna* et *Balænoptera*) le plus volumineux des animaux vivants. Il est le plus grand de ceux qui portent des dents, et sa valeur commerciale est presque égale à celle des Baleines franches.

Pour les zoologistes le Cachalot est le *Physeter macrocephalus*. Il est la seule espèce d'un genre dans lequel on aurait dû faire rentrer également le *Kogia Floweri*, le seul cétacé connu véritablement voisin du Cachalot dont il partage les principaux caractères. L'histoire des groupements divers qui ont été proposés pour ces deux espèces serait longue. Nous la résumerons dans un chapitre spécial. Des descriptions inexactes, des représentations plus inexactes encore avaient porté vers la fin du siècle

dernier et le commencement de celui-ci les zoologistes classificateurs à multiplier outre mesure les espèces de Cachalots. C'est CUVIER qui eut le mérite de renverser tout cet échafaudage factice. Sans avoir devers lui aucun document nouveau, il osa proclamer qu'il ne devait y avoir en réalité qu'une seule espèce de Cachalot (1), que toutes les espèces décrites d'après des distinctions erronées ou subtiles devaient être réunies sous une seule et même dénomination, *Physeter macrocephalus*. Cuvier avec son puissant esprit avait compris que trop souvent les zoologistes ont cherché des caractères spécifiques dans des différences qui relèvent uniquement de variétés individuelles au sein de la même espèce, et quelquefois même — cela pourrait avoir été ici le cas — d'apparences pathologiques. Or, spécialement chez les Cétacés, il semble que ces variations individuelles soient très fréquentes, et que le squelette aussi bien que les organes périphériques puissent différer notablement d'un sujet à l'autre. Les zoologistes classificateurs le plus souvent peu familiarisés avec les rigueurs des méthodes positives, et d'autre part sachant mal se défendre de l'attrait d'augmenter au profit de leur propre renom les catalogues biologiques, en plus fort incertains — très naturellement — des règles devant présider à l'établissement soit de genres, soit d'espèces, ont toujours une tendance fâcheuse à multiplier les coupes zoologiques. L'important est d'établir un catalogue des êtres animés dans lequel on se puisse reconnaître. Prétendre donner aux coupes instituées à cet effet une valeur définie est une utopie absolument vaine. D'après tout ce qu'on sait aujourd'hui il serait bien impossible de justifier pour quelle raison le Kogia, par exemple, est mis à part du Cachalot dans un genre spécial. A cause de ses dimensions beaucoup plus réduites? Mais est-ce que le genre Felis ne renferme pas des animaux de taille fort inégale? Sans doute on pourrait invoquer d'autres caractères qui s'offrent un peu différents chez le Cachalot et le Kogia, tels que la forme des nageoires, la forme et le nombre des dents, la forme de la tête, si on s'en rapporte aux dessins qui nous sont donnés. Nous admettrons même, bien que cela paraisse improbable, que le Kogia n'a point d'huile coulante

(1) BEALE en 1839, The Natural History of the Sperm Whale, et SCAMMON, The Marine Mammals of the Northwestern Coast of north America, San Francisco, 1874, n'ont fait que confirmer ces vues.

dans la tête (1), il n'en resterait pas moins que les deux animaux sont essentiellement voisins l'un de l'autre, qu'ils se ressemblent plus entre eux qu'ils ne ressemblent à tous les autres, et qu'on devait en conséquence les ranger dans un seul et même groupe, un seul et même genre, avec leur taille pour *diagnose spécifique suffisante*.

Nous estimons de plus que les caractères servant à classer les animaux doivent constamment, autant que faire se peut, être des caractères extérieurs, appréciables extérieurement. C'est une règle à laquelle auraient dû conduire, semble-t-il, les préoccupations dominantes de la zoologie actuelle. Elle admet avec toute raison et d'après les probabilités les plus grandes, que les formes animales se modifient sous l'influence du milieu (2), et si nous sommes de l'avis qu'on se trompe le plus souvent en croyant donner la formule de ces influences, il est bien difficile de ne point admettre que dans le milieu en effet réside essentiellement la cause et l'origine première de toutes les différences existantes entre les êtres vivants. Mais s'il en est ainsi, il est évident que les parties, les formes extérieures plus immédiatement impressionnées, ou impressionnantes (dans le cas de la sélection naturelle), seront les premières modifiées. Nous comprendrons — en ce qui touche les Cétacés — que le milieu, le mode de vie plutôt que le milieu physique, tende à modifier la forme des nageoires, la nature ou la forme des dents, modifications qui à leur tour pourront sans aucun doute retentir intérieurement sur le reste de l'organisme. Mais nous n'admettrons point qu'un peu plus ou moins de largeur du canal rachidien de l'atlas, ou la forme des apophyses transverses des vertèbres cervicales plus ou moins soudées soient des raisons suffisantes de créer des espèces distinctes. Ceux qui l'ont essayé ont été quelquefois les premiers à constater que les coupes ainsi établies étaient vaines, puisque tel squelette découvert ensuite ou existant depuis longtemps dans les collections se trouvait appartenir par son côté droit à une espèce et à l'autre par son côté gauche. Nous ne savons pas de meilleur

(1) On verra plus loin la justification de cette expression. Il n'existe pas de « poche à spermaceti » proprement dite, expression qui repose sur une erreur anatomique.

(2) Il est facile de voir, en y réfléchissant, que les phénomènes quels qu'ils soient de sélection ou spontanée ou sexuelle se forment en définitive par une influence de milieu, par un mode d'action ou de réaction de l'être et de la nature physique ou animée au milieu de laquelle il vit.

argument du néant des distinctions spécifiques établies — comme on l'a fait pour beaucoup de Cétacés — d'après ces différences absolument secondaires notées sur les squelettes ou parties de squelette dont regorgent les collections (1).

Les principes sur lesquels il convient de se guider sont ici absolus : il faudra toujours éviter de ranger sous des dénominations spéciales deux animaux, quand on pourra soupçonner que les différences qui les distinguent rentrent dans la catégorie des variétés individuelles ou même des variétés de race. Au lieu de multiplier indéfiniment les noms spécifiques, il serait beaucoup plus rationnel de chercher à restreindre le plus possible les nomenclatures zoologiques, contrairement à la tendance généralement suivie. En cétologie il eût été tout à fait conforme à une méthode taxonomique rigoureuse, de définir le genre *Physeter* uniquement par l'existence d'un écart fortement dévié à gauche, par une mâchoire supérieure élargie dépourvue de dents, une mâchoire inférieure très étroite à branches parallèles dans sa portion libre, armée de dents nombreuses, coniques, recourbées en arrière. Cette caractéristique suffisait à déterminer le genre *Physeter*, composé, dans l'état actuel de nos connaissances, de deux espèces, *P. macrocephalus*, long de 15 à 20 mètres (le mâle), et *P. Kogia* (*Kogia Forsteri*), long de 2 mètres.

Il y a en Anatomie comparée une méthode dont on doit s'écarter le moins possible, et dont on paraît cependant s'être assez peu soucié, sauf en ce qui concerne les Vertébrés, parce qu'on avait là pour guide l'expérience séculaire des anatomistes qui avaient étudié le corps de l'Homme. La description d'un animal quelconque devra toujours débiter par celle de ses formes extérieures, du nombre, des proportions et des relations de ses membres, de ses dents, de la place des divers organes visibles extérieurement. On a ainsi l'avantage de passer tout d'abord en revue, forcément, les dispositions anatomiques sur lesquelles reposent

(1) Les observations que nous présentons ici s'appliquent à plus forte raison aux innombrables espèces *imaginées* par des paléontologistes peu anatomistes sur des variations infinies que présentera peut-être la dent du même animal selon son degré d'usure. Qu'on imagine les chevaux disparus de la terre et représentés seulement par quelques incisives retrouvées çà et là dans le sol. Certes on en aurait fait autant d'espèces, selon que ces dents auraient ou non présenté soit la couche de ciment intacte, soit une cavité centrale, soit l'étoile.

les distinctions adoptées par les zoologistes pour établir les coupes taxonomiques. — A la vérité chez les Cétacés l'importance de ces indications extérieures semble moindre que pour d'autres groupes d'animaux. Nous sommes toutefois frappé, en examinant le Cachalot, du volume considérable de la tête dont le profil ne s'atténue point en avant comme chez le plus grand nombre des Cétacés. Notons encore à première vue le petit volume de la mâchoire inférieure, dépourvue de lèvre, et enfin la situation tout à fait latérale de l'évent déjeté à gauche. La place de l'œil et de la nageoire est celle que ces parties occupent chez les autres Cétodontes; le membre toutefois est remarquable par ses petites dimensions en même temps que par l'écartement visible des doigts.

La forme extérieure de l'animal une fois décrite, on doit tout d'abord, en passant à l'étude des organes internes, procéder par le squelette. Le squelette est d'une conservation plus facile que tous les autres systèmes d'organes dans nos collections, c'est donc lui que chacun est le mieux à même d'étudier directement, c'est lui qui a d'abord fixé l'attention des anatomistes. Mais il y a en plus, pour débiter par l'étude du squelette, une raison de premier ordre, c'est qu'il est constitué de parties solides qui serviront de points de repère fixes dans l'espace pour l'étude des autres systèmes anatomiques composés de parties molles (1). L'importance prédominante de l'étude du squelette en anatomie tient encore à ce fait que dans le squelette seul nous avons des points de comparaison avec les espèces éteintes dont les débris retrouvés dans la terre sont à peu près exclusivement des os et des dents. Cette dernière raison suffit à rapprocher l'étude des dents des animaux de celle du squelette, ainsi d'ailleurs qu'on le fait communément.

Après le squelette l'ordre dans lequel on étudie les divers systèmes ou les divers appareils importe peu. Et ici les convenances de la description doivent seules guider. Le mieux est de suivre les indications de leurs connexions : l'appareil digestif, l'appareil pulmonaire, l'appareil génito-urinaire; puis les systèmes dont les organes premiers sont partout répandus : le système nerveux avec les organes des sens, enfin le système vasculaire.

(1) Avons-nous besoin de dire qu'on ne saurait partager en Anatomie, comme on l'a quelquefois rêvé, l'étude des « parties dures » de celle des « parties molles » ? Nous n'insistons pas sur le caractère absolument anti-scientifique d'une pareille distinction.

Cet ordre n'a d'ailleurs aucune importance et, quelque envie qu'on puisse avoir de s'y tenir rigoureusement, il faut toujours s'en écarter plus ou moins, et décrire la terminaison du nerf optique avec l'œil, les branches de la carotide avec le cerveau, etc. De même, on pourra trouver avantageux dans certains cas, et en particulier pour les vaisseaux du cœur, d'en commencer la description par les veines plutôt que par les artères. On ne doit point oublier que la description des artères a puisé d'abord, dans l'intérêt chirurgical qu'elles offrent et aussi dans la plus grande facilité de les injecter, l'importance dominante qu'on leur attribue en Anatomie. Au point de vue physiologique, les veines sont, en réalité, d'un intérêt beaucoup plus immédiat par les alternances d'activité ou de ralentissement que peut y subir le courant sanguin, par la variété même de composition du sang qu'elles charrient, etc...

I. — ASPECT EXTÉRIEUR.

On est frappé de l'insuffisance et des contradictions des descriptions généralement données de l'aspect extérieur du Cachalot. Nous avons eu la bonne fortune, en 1887 (1), de pouvoir observer à Lagens, dans l'île de Pico des Açores, un Cachalot tué la veille, avant qu'on ait commencé de le dépecer. Ce que nous avons vu nous paraît la meilleure introduction à la description anatomique du Cachalot.

Lagens est une commune de l'île de Pico, aux maisons la plupart éparses

(1) C'était au cours d'un voyage où S. A. le prince Albert de Monaco m'avait offert de l'accompagner sur son yacht *l'Hirondelle* pour une campagne où nous devions terminer des expériences poursuivies en commun depuis trois ans sur les courants de l'Atlantique nord (Voy. G. POCQUET, Expériences sur les courants de l'Atlantique nord, in-4°, Paris, 1889). Je dus la bonne fortune de pouvoir observer ce Cachalot à M. S. W. Dabney, consul des États-Unis à Fayal. Pendant mon séjour il avait bien voulu organiser un véritable système d'information. J'étais une après-midi chez lui en visite quand un messenger vint de Cailhata, sur Pico, annoncer qu'on avait pris des Cachalots. Le temps de m'équiper, de prendre un bon couteau et quelques réactifs, et j'étais en route. Le fils de M. Dabney, M. Herbert Dabney, avait tenu à m'accompagner. Nous gagnons Magdalena sur un des gros bateaux qui font le passage. La nuit était venue et avec elle un orage. Nous trouvons cependant une voiture qui nous conduit à Saint-Jean, où finit la route. Des mules nous avaient suivis; on les selle et nous arrivons à Lagens, avant Cailhata, au lever du jour. Nous apprenons qu'un autre Cachalot a été pris la veille et qu'on allait le dépecer. Il était inutile de pousser plus loin et les circonstances se présentaient même d'autant plus favorables que dans la petite ville habitait le capitaine José F. Fidalgo Baptista, ancien baleinier, qui nous offrit l'hospitalité la plus cordiale et se mit entièrement à ma disposition.

le long d'un chemin carrossable, mais sans amorce avec les autres voies carrossables de l'île. Là est un petit port défendu par une jetée établie sur un banc de lave qui le fermait seul autrefois. Sur le rivage on voit aux débris de toute sorte, au milieu des rochers, qu'on est dans un lieu de pêche de Cachalots; ils s'y mêlent aux débris des Dauphins qu'on chasse également. Devant les maisons sont de grands fragments de mâchoire de Cachalot qui servent de bancs où sont assis les gens. On se lève sur mon passage pour saluer le capitaine José F. Fidalgo Baptista qui veut bien me servir de guide.

C'est au bout de la jetée qu'est le chantier, sur un petit îlot que la mer ne recouvre point. L'animal tué était une femelle adulte de la dimension de celle dont le squelette sera décrit plus loin. On sait qu'il y a une différence considérable de taille entre les deux sexes. La tête pouvait avoir environ 3 mètres. La bête était amarrée dans l'eau, sur le côté droit, à moitié submergée. Dès le premier abord, il était facile de se rendre compte que le Cachalot, contrairement aux autres Cétodontes, n'est pas un animal dont les lignes sont tout d'une venue ainsi que cela est le cas pour les Marsouins, Dauphins, Hyperoodons, Orques, etc... Le Cachalot est parmi les Cétodontes quelque chose comme Megaptera Boops parmi les Balænoptères. L'animal est bossueux, avec des éminences plus ou moins accusées (1). Le membre frappe par sa petitesse, mais surtout je remarque

(1) Les auteurs s'accordent assez généralement à attribuer au Cachalot un corps légèrement comprimé. Voy. BEALE, *The Natural History of the Sperm Whale*, London, 1839, p. 24. PRACHUEL (dans LINDEMAN, *Die arctische Fischerei, Ergänzungsheft n° 26 zu Pet.'s Geogr. Mittheil.* 1869, p. 93, 96) dit qu'il se distingue par là des Baleines, dont le corps est cylindrique. On verra plus loin que si au niveau des condyles de l'occipital la section du corps du Cachalot est sensiblement circulaire, la tête est de plus en plus comprimée d'arrière en avant. Dès 1829, WOODS (*Capture of a Cachalot*, *London Magazine of Nat. Hist.*, vol. II, p. 198) remarque d'après GOULD que le Cachalot ne peut être complètement placé sur le dos « from the sharp ridge of the dorsal line » (p. 199). — Au point où la tête se continue avec le corps, on décrit également sur le dos de l'animal une protubérance « the bunch of the neck » qui devient plus accusée sur les individus amaigris. Elle a été souvent reproduite et même exagérée par les auteurs qui ont représenté des Cachalots morts de maladie sans doute et venus à la côte. C'est immédiatement en arrière de ce point que le corps est le plus gros. A partir de là il diminue, mais d'abord fort peu avant le deuxième tiers, point où commence ce que les pêcheurs appellent le « small ». D'autres le font commencer à l'anus. Au niveau de ce deuxième tiers se trouve sur le dos la nageoire dorsale « the hump », derrière laquelle d'autres éminences plus petites se voient encore dans la moitié de la longueur de la partie désignée sous ce nom de « small ». La ligne dorsale où sont ces éminences est connue sous le nom de « ridge ». Finalement le corps de l'animal se contracte jusqu'à n'avoir plus que le volume du corps d'un homme environ, pour se dilater ensuite et se continuer par les deux lobes « the flukes » de la caudale.

combien la tête offre peu cette carrure que lui attribuent presque toutes les représentations qu'on a faites de cet animal (1). Nous donnons (pl. I, fig. 1) d'après un croquis fait sur place par nous-même avec le plus grand soin l'apparence de l'animal échoué sur le flanc (2). Il est vu par la face ventrale. Ce qu'on pourrait appeler la joue descend par un double vallonnement à partir des paupières closes jusqu'à l'extrémité antérieure de la tête, qui plonge encore sous l'eau et ne laisse pas apercevoir ses contours. L'origine de la queue plonge également, et une partie du lobe gauche émerge seule, ayant une figure à peu près triangulaire. La bouche est ouverte, mais on ne voit au-dessus de l'eau que la commissure formée par un développement de la lèvre supérieure qui descend comme un bord tranchant en dehors de la racine de la mâchoire inférieure.

Je fais le tour de l'animal en bateau, la position ne permet pas d'apprécier encore exactement la disposition de l'évent. Mais je suis frappé de la grandeur de la nageoire dorsale qui mesure 50 centimètres de haut et 75 centimètres de long environ, sans toutefois que ses limites, surtout en avant, puissent être nettement tracées. En arrière, elle semble un peu mieux limitée par un angle rentrant, mais en réalité elle se prolonge au delà de celui-ci. Nous donnons le profil (3) de cette nageoire dorsale exactement mesurée le lendemain sur le chantier où on la hala d'une pièce avant de la débiter pour la cuisson. Sur le dos à gauche en arrière au niveau de l'anus, l'animal porte une cicatrice profonde à bords rentrants comme celle que laissent les abcès osseux. Elle est longue de 16 centimètres environ et large de 5. La couleur de l'animal est noire du côté du

(1) Nous n'en exceptons pas un petit modèle dont on trouve des exemplaires dans plusieurs collections américaines (au musée de New-York en particulier), et qui en cela tout au moins est absolument défectueux. — On pourra comparer d'ailleurs le dessin sensiblement exact donné par DE SANCTIS du Cachalot échoué près d'Ancône en 1874 (*Monografia sul Capidoglio, etc...*, tav. I). Mais d'autre part la vue de profil que donne le même auteur (tav. VII, fig. 24) présente une silhouette qui nous paraît beaucoup trop rectangulaire.

(2) Ce croquis et ceux que nous reproduisons avec lui (pl. I, fig. 1 à 6) ont été faits, nous n'avons pas besoin de le dire, dans des conditions aussi peu favorables que possible, sur un carnet tenu à la main, dans le va-et-vient du chantier, pendant qu'il fallait tout regarder, tout noter et faire à grands coups de couteau des prélèvements de tissus, ou de grossières dissections.

(3) Pl. I, fig. 4. Le fait a d'autant plus d'intérêt qu'on avait beaucoup discuté sur l'existence ou la non-existence d'une nageoire dorsale chez le Cachalot. Il est très certain qu'elle ne doit pas être d'ordinaire aussi prononcée, autrement on n'aurait pas contesté l'existence de cette gibbosité à laquelle on ne peut étendre le nom d'organe que par une sorte de convention presque abusive. Voy. POUCHET, Sur le test des Arthropodes (Cptr. Soc. de Biologie, 13 oct. 1888).

dos. Je ne suis arrivé à découvrir de poil nulle part; la peau surtout dans les plis présente en différents endroits des poux de toute dimension (1). On voit aussi çà et là des figures étoilées, sans doute laissées par des Cirrhipèdes (2). Elles sont toutefois beaucoup moins nettes que les marques de ce genre qu'on voit sur la peau de Megaptera Boops entre autres. Tout l'abdomen paraît blanchâtre, d'une teinte crayeuse; excepté la face inférieure de la queue qui est noire comme le dessus (3). Quoique l'animal soit tué de la veille seulement, l'épiderme superficiel s'enlève en forme de cuticule mince et lisse (4), sous la simple pression des ongles qui s'enfoncent dans la couche papillaire formant une sorte de bouillie.

La marée baissant, la disposition de l'animal devient bien visible. On aperçoit en dessous et un peu en arrière de la commissure deux sillons à peu près parallèles, les analogues des deux profonds sillons que présente à la même place et dans la même direction l'Hyperoodon (5). On voit dès ce moment très bien que la lèvre supérieure taillée en sorte d'arête vive dessine une longue gouttière dans laquelle la mâchoire inférieure doit dis-

(1) *Cyamus Physeteris* Pouchet. Voy. POUCHET, Sur un nouveau *Cyamus* parasite du Cachalot (Cptr. de l'Académie, 29 oct. 1888), POUCHET et BEAUREGARD, Note sur les Parasites du Cachalot (Cptr. Soc. de Biologie, 10 nov. 1888). Ces *Cyamus* ne paraissent pas très fréquents. M. LUTKEN (voy. Tillaeg : til Bidrag til Kundskal om arterne of slaegten *Cyamus*, 1887) n'avait pu réussir à se procurer ce *Cyamus* dont nous avons donné loc. cit. la diagnose suffisante. « La nouvelle espèce, « disions-nous, se distingue de toutes les autres par ses branchies courtes, nombreuses, disposées en bouquets de chaque côté du deuxième et du troisième anneau (libres), leur longueur « n'excédant pas le diamètre antéro-postérieur des anneaux ». Nous reviendrons sur ces parasites du Cachalot.

(2) Le Cachalot échoué en 1874 près d'Ancône offrait des Pennelles. DE SANCTIS (loc. cit.) n'en parle pas, mais cela résulte d'une lettre du professeur GASCO de Gènes à M. LUTKEN qui la cite dans son second travail. — D'après une indication que nous a donnée le capitaine F. Baptista (voy. p. 6. note) il serait fréquent de trouver sur le Cachalot « un poisson attaché par le dessus de la tête, qui laisse sa place si on le tourmente et va en prendre une autre. » Cette description s'applique de tous points au Remora ou « sucking fish » dont parle aussi BEALE (loc. cit., p. 48).

(3) La coloration partout noire est quelquefois grisâtre (silvery grey), surtout au niveau de la poitrine (BEALE, loc. cit., 31). On voit des Cachalots pies. Les vieux mâles, les « bulls » comme les appellent les pêcheurs, ont souvent l'extrémité du museau grisâtre : « on the nose, immediately « above the fore-point of the upper-jaw »; on les appelle « grey headed »; il est possible que cette coloration ne soit due qu'à de nombreuses cicatrices au niveau desquelles le pigment ne s'est pas reproduit. Voy. Mc KENSIE dans MAURY, Explanations to Accompany the Wind and Current Charts, 4^e éd., 1852.

(4) La peau complètement lisse est souvent chez les vieux sujets ridée et marquée sur les côtés d'entailles linéaires qu'on dirait faites par l'action de quelque corps angulaire, « linear impressions, appearing as if robbed against some angular body. » (BEALE, loc. cit., p. 31.)

(5) DE SANCTIS, qui signale ces sillons (loc. cit., p. 170), croit, mais certainement à tort, qu'ils peuvent être « di qualche vantaggio nella distensione della cute nei movimenti della mandibola. »

paraître presque entièrement. La mâchoire inférieure, surtout vers la base, dessine de chaque côté un angle saillant qui sépare sa face latérale en deux plans. L'un regarde en haut et en dehors ; quand la bouche est fermée, il disparaît tout entier sous la lèvre supérieure. L'autre regarde en bas et en dehors, et se continue avec la face inférieure de la mâchoire ; il est d'une coloration plus foncée, brunâtre. Au niveau de la dernière dent, le bord de la gencive se relève de façon à former un coude qui s'engage sous l'enveloppement de la lèvre supérieure ; celle-ci dessine déjà à ce niveau l'arête vive limitant la gouttière élargie en arrière où se loge la mâchoire inférieure (1). La gencive à ce niveau également est rose, tachetée de noir. La peau des gencives et du plancher de la cavité buccale dans la région des dents est blanchâtre. De même la peau de la région palatine. Sur celle-ci, on voit de chaque côté, en dedans de la saillie de la lèvre, les trous profondément marqués où s'engagent les dents. Au niveau de ces trous la couleur de la peau buccale est un peu plus foncée.

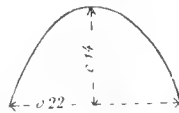Le moment était venu où on allait procéder au découpage de l'animal. Le capitaine F. Baptista se félicite que ce soit une femelle, par conséquent un animal de petite taille, ce qui va me permettre de mieux suivre l'opération. C'était, en effet, une condition des plus heureuses, et un Cachalot mâle adulte n'aurait pu être débité d'une manière aussi favorable pour l'examen anatomique. On comprend que celui-ci soit resté encore fort incomplet. Il faut se rendre compte des difficultés inhérentes à l'étude d'organes aussi volumineux et aussi pesants, qu'on ne peut manier quelquefois qu'avec le cabestan et qu'ALDERSON employait des chevaux à déplacer. Une autre difficulté résulte encore des conditions particulières où se fait le dépeçage, sur un chantier coopératif où la moindre complaisance pour un étranger, la moindre perte d'huile est de suite interprétée comme un grave dommage préjudiciable à la part qui doit revenir à chacun des ouvriers. Nous expliquerons ailleurs ce système d'explo-

(1) BEALE mentionne les bords de cette gouttière qu'il dit « cartilagineuse. » Il la figure comme très saillante dans une des vignettes qui illustrent la seconde édition de son ouvrage. Toutefois cette gouttière saillante n'existerait, selon lui, qu'en avant. Plus en arrière, vers la commissure, les deux mâchoires seraient pourvues de lèvres assez bien développées (loc. cit., p. 26). BEALE prend sans doute ici le coude de la gencive que nous décrivons, pour une lèvre inférieure.

tation. Le découpage se fait uniquement avec le couteau-louchet « spade ». Des hommes montés sur une barque séparent d'abord la tête du tronc, pour être halée sur le chantier au moyen d'un cabestan. De même la queue. Puis les hommes débitent de grandes pièces de lard larges de 80 centimètres environ, longues de 1^m,50, qu'on tire sur la rive au moyen d'un croc. Pour haler la tête à terre, on commence par pratiquer à l'extrémité antérieure de celle-ci d'un côté à l'autre un trou à travers le lard très dense en cet endroit; on passe une chaîne et on vire au cabestan. On vire avant que la section de la tête soit complète pour faciliter celle-là. La tranche, faite avec le louchet seul, passe au niveau des condyles et est d'une singulière netteté. Pendant qu'on hale la tête, la bouche s'ouvre un peu et on en voit le fond, qui est très blanc, d'un blanc d'argent (ce détail a son importance) surtout du côté de la voûte palatine.

Ce qui nous frappe d'abord, c'est que la tête n'est point, ainsi qu'on la décrit communément, équarrie ou tout au moins largement arrondie par son extrémité. Au niveau des condyles, ainsi que nous avons pu nous en assurer, la tranche du cou est circulaire, le corps est par conséquent cylindrique, mais à partir de ce point la tête se comprime en avant et finit par une sorte d'étrave (on ne peut trouver une meilleure comparaison) assez bien limitée, saillante, arrondie. Nous donnons un croquis très exact (pl. I, fig. 2) de la face inférieure de la tête de l'animal tirée à terre, où cette disposition se voit parfaitement (1). L'étrave part à peu près de l'extrémité antérieure de la cavité buccale et remonte en dessinant un arc de cercle saillant jusqu'à la lèvre droite de l'évent (2).


(1) Les baleiniers désignent sous le nom de « junk » la pièce qui dans le découpage comprend cette extrémité saillante du museau, cette étrave. — Nous en avons rapporté une coupe horizontale qui figure au Cabinet d'anatomie sous le n° Cat. A, 5592; elle présente la forme et les dimensions ci-contre, en centimètres.



(2) L'apparence que nous avons ainsi l'occasion de dessiner nous a beaucoup surpris. Aucune représentation, sauf peut-être la figure donnée par DE SANCTIS (loc. cit., t. I), ni surtout aucune description ne nous la faisaient pressentir. — BEALE (loc. cit., p. 23), qu'il faut toujours citer pour tout ce qui touche aux mœurs et à l'apparence extérieure du Cachalot, donne une figure tout à fait inattendue de l'extrémité de la tête vue de face. Il la représente avec les contours

La position où se trouvait la tête quand elle fut hissée sur le chantier, reposant sur le côté droit, ne nous a pas permis de prendre un dessin

d'une amphore antique pointue par l'extrémité inférieure. J. ROBERTSON, Description of the Blunt Headed Cachalot, dans Phil. Trans., 1770, avait donné une figure à peu près pareille de la coupe de la tête. BEALE figure de plus au centre un espace à peu près carré qui serait même, d'après lui, légèrement déprimé. On rapprochera de ces indications les figurines kamtschadales signalées par CHAMISSO, où l'artiste a figuré sur l'avant de la tête du Cachalot coupée carrément deux sortes de narines indépendantes de l'évent. Nous garantissons l'exactitude de la description et de la figure que nous donnons de notre côté, en laissant bien entendu la part qu'il convient aux variétés individuelles. Nous reproduisons au surplus ici une gravure publiée antérieurement



par La Nature, n° du 8 sept. 1888, donnant l'apparence de l'étrave d'après une photographie que nous devons à l'obligeance de M. Ralph Dabney et que nous avons communiquée dès le 16 juin 1888 à la Société de Biologie (voy. POUCHER, Note accompagnant la présentation de photographies de Cachalot). Le « junk » séparé a été laissé de côté (à gauche au premier plan) pendant que les hommes puisent le spermaceti dans le tissu adipeux de la partie supérieure de la tête amenée à terre par les grues dont on voit le pied. La forme de l'étrave se dessine nettement, vue comme elle le serait par le regard rasant verticalement l'extrémité antérieure de la tête d'un Cachalot. Les deux trous qu'on aperçoit sur le « junk » ont été faits pour passer les chaînes au moyen desquelles on l'a amené à terre. — Quant aux photographies prises aux Açores également dans le courant de 1888 par le prince ALBERT DE MONACO et insérées aux Comptes rendus de l'Académie (3 décembre), elles sont faites malheureusement d'après un animal en état avancé de décomposition et qui flottait certainement sur la mer depuis plusieurs semaines, peut-être plusieurs mois. Elles n'ont par suite aucune valeur anatomique.

aussi rigoureusement exact que nous l'aurions voulu, de la région de l'évent qui se présentait obliquement. L'évent est tout à fait à gauche et regarde presque directement en haut quand l'animal est sur le côté ; sa forme est celle d'une ∞ allongée avec l'extrémité antérieure plus droite, comme redressée (1). Des deux lèvres de l'évent, la droite est plus épaisse, plus élevée et reportée plus en avant que la lèvre gauche. C'est la lèvre droite de l'évent qui, à ce niveau, devient le sommet de la tête de l'animal. Une particularité très intéressante est qu'au-dessous de la lèvre gauche de l'évent et un peu en avant se voit sur le côté de la tête un sillon à bords largement ouverts, mais dont le fond linéaire est nettement accusé (2) :

L'extrémité antérieure de la bouche est au niveau de la perpendiculaire abaissée de l'évent. Dans toute son étendue, à l'extrémité antérieure aussi bien que sur les côtés, elle est limitée par la saillie rigide et anguleuse qu'on peut appeler lèvre supérieure et qui joue essentiellement le rôle d'une gouttière où est reçue la mâchoire inférieure. Les dents sont puissantes. Chacune occupe le sommet d'une sorte de saillie ou mamelon, mais sans que le bord de cette saillie adhère à la dent. Ces mamelons sont légèrement plissés. Ils sont séparés les uns des autres par un sillon transversal nettement accusé. Entre la peau de la saillie qui porte la dent et celle-ci existe une large rainure remplie d'une matière foncée qui monte en couche verdâtre sur l'extérieur de la dent. Sur les dents usées la ligne de séparation de la dentine et du ciment est marquée par une couronne violâtre. Les dents sont en général peu fermes dans la gencive, les médianes qui sont aussi les plus fortes sont toutefois moins mobiles que les autres. Plusieurs sont brisées et certainement depuis longtemps, mais ne présentent aucune apparence de carie. En arrière, une dent paraît être tombée depuis peu, une autre est sous une saillie de la gencive, et n'a pas fait éruption. Nous reviendrons sur ce point. A la mâchoire supérieure, aucune dent ne se laisse voir. Le cap. F. Baptista me dit en avoir parfois trouvé, et qu'on peut même les enlever avec la

(1) La configuration de l'évent est donc très différente aux deux extrémités, contrairement à la figure d'ailleurs très mauvaise qu'en donne DE SANCTIS (loc. cit. fig. XIII).

(2) DE SANCTIS (loc. cit., p. 173 et fig. XIV), sur le Cachalot qu'il observe, prend ce sillon pour une cicatrice et disserte longuement sur les causes qui ont pu la produire.

main. Les dents, quand la mâchoire se ferme, sont logées dans les cavités de la gencive supérieure qui les reçoivent tout entières (1). Les cavités du milieu (les plus profondes) se continuent en dehors par une sorte de gouttière à la face interne de la lèvre. Au niveau de la quatorzième dent, la longueur de cette gouttière en dehors de l'orifice circulaire de l'excavation est de 14 centimètres. Le fond des cavités qui reçoivent les dents est tapissé par la même peau épaisse, grégie, que le reste de la bouche. La couleur de la peau de la cavité buccale est pâle, le fond seul est très blanc, comme nous l'avons dit, d'un blanc d'argent, spécialement au niveau de la voûte palatine.

On avait, pour les convenances du travail, frappé une amarre sur la mâchoire inférieure et on la virait au cabestan. On n'a pu ainsi écarter la mâchoire de plus de 30 centimètres environ; les dents auraient plutôt cédé et la mâchoire se serait brisée. Toute la disposition anatomique de la mâchoire semble indiquer d'ailleurs que les mouvements de celle-ci, comme chez le Dauphin, doivent être très limités, et l'observation que nous venions de faire paraît bien prouver qu'il en est ainsi, malgré l'autorité de divers auteurs et l'accord de la plupart des baleiniers à nous représenter les Cachalots comme pouvant laisser pendre presque verticalement leur mâchoire inférieure à la manière des Balœnides, dont l'organisation sous ce rapport est d'ailleurs absolument différente.

La langue est à bords parallèles et à extrémité arrondie. Elle ne dépasse pas le niveau où commence la symphyse de la mâchoire. Elle est blanche, mamelonnée, à larges incisures sur les bords. Je cherche vainement les papilles foliées, mais je ne saurais affirmer qu'elles n'existent pas. La langue est attachée au plancher de la bouche par une sorte de frein dont le bord saillant présente une courbe élégante et s'étend jusqu'à la pointe de l'organe, la ramenant un peu en arrière (2).

Les paupières moins bien dessinées que chez les Balœnides limitent une

(1) A la mâchoire supérieure, chez le Dauphin, il n'est pas rare de voir des dents manquer, et alors on y trouve de petites excavations où s'engagent les dents de la mâchoire opposée comme cela a lieu chez le Cachalot.

(2) Nous n'avons rien vu et nous ne trouvons rien non plus sur l'extrémité de la langue d'un gros mâle conservée dans le sel, qui rappelle le *cappezzolo linguale* décrit et figuré par DE SANCTIS (loc. cit.) et qu'il faut dès lors considérer comme une particularité individuelle.

fente profonde. En enfonçant le doigt de toute sa longueur dans l'orbite gauche, je ne sens point le globe et crois la bête aveugle. Il n'en était rien, comme j'ai pu ensuite m'en assurer ; si cette disposition n'est pas cadavérique (et l'animal étant tout frais cette hypothèse paraît improbable), il faudrait admettre que le globe de l'œil chez le Cachalot peut subir sous l'influence de ses muscles un retrait considérable en dedans. Si la position où le globe de l'œil s'est présenté à nous est habituelle, il en faudrait conclure que le Cachalot est de fait aveugle, comme le disent les baleiniers (1).

La tranche de la tête nous offre une section nette dont le diamètre égalait la hauteur d'un homme de grande taille. Les muscles y sont d'un rouge foncé. A l'air, en se desséchant, ces muscles deviennent presque noirs. La couche de lard sur toute la tranche a une épaisseur sensiblement égale de 11 à 12 centimètres, elle est farcie des Trématodes enkystés, sur lesquels nous reviendrons (2). Au-dessous du lard existe une puissante aponévrose élastique.

La nageoire est noire en dessus et en dessous, elle est plus longue que large, mesurant 0^m,95 de long sur 0^m,30 de large. La place des doigts, au moins de trois d'entre eux, est bien marquée, avec un retrait sensible du

(1) Le capitaine Mc KENSIE (dans MAURY, loc. cit., p. 237) prétend, et il a très vraisemblablement raison, que la vision chez les Cachalots est fort imparfaite, et qu'ils ne voient pas le plus souvent le harponneur qui approche d'eux. Il attribue à cette imperfection de la vue le désordre où on voit parfois les Cachalots, se jetant les uns sur les autres quand ils sont troublés ou effrayés. D'autre part les yeux chez les Cachalots semblent sujets à de fréquentes maladies. Il faut peut-être et même selon toute probabilité les attribuer à des parasites. Certains auteurs ont aussi rapporté que chez cet animal un des yeux était plus grand que l'autre, mais cette assertion ne semble reposer sur aucun fait positivement constaté. BEALE parle d'un Cachalot pris par le capitaine William Swain, qui avait les deux yeux désorganisés et remplacés, dit BEALE, par des masses fongueuses faisant saillie hors des orbites. L'animal était donc bien certainement aveugle et l'était de longue date. Ce cachalot cependant était assez gros et donna une bonne quantité d'huile. BEALE (loc. cit., p. 36) semble inférer de là que le Cachalot doit prendre sa proie à l'appât. Mais nous savons que les animaux aveugles semblent en général souffrir si peu de cette infirmité qu'on doute parfois s'ils le sont. — Le capitaine F. Baptista nous a répété à son tour que les Cachalots étaient souvent aveugles. Peut-être cette opinion très répandue dans le monde des baleiniers n'est-elle que l'écho lointain de cette ancienne croyance que les grands Cétacés n'y voyaient point en raison de la masse des chairs épandue au-devant de leurs yeux (?), ou avaient tout au moins la vue courte et ne pouvaient se conduire qu'avec l'aide d'un « pilote. » Voy. OPIEN, Halieutiques, chant V; ELIEN, liv. II, c. XIII, et PLUTARQUE, Dialogue de l'Adresse des animaux, qui attribue à la perte de ce guide nécessaire l'échouement des gros cétacés au rivage.

(2) Voy. POUCHET et BEAUREGARD, Note sur les parasites du Cachalot, Soc. de biologie, 1888.

bord de la nageoire entre le premier et le deuxième (1). A chaque doigt correspond un épaississement un peu plus grand du membre (pl. I, fig. 5).

La queue a ses deux lobes séparés par une incisure profonde dont les bords arrondis se recouvrent, le lobe droit passant au-dessus du lobe gauche. Les lobes sont obtus aux extrémités. Nous avons pu dessiner la queue après qu'elle avait été halée à terre, et nous en reproduisons le croquis (pl. I, fig. 6). La racine de la queue mesure 0^m,35 de diamètre transversal. Chaque lobe mesure 1^m,15 de large et 1^m,10 de long; mais les deux lobes chevauchant comme il vient d'être dit, la queue mesure seulement 2^m,18 de large (2).

Telles sont les données que nous pouvons fournir *de visu* sur l'aspect extérieur du Cachalot. On doit admettre que l'espèce présente, d'un individu à l'autre, d'assez grandes différences qui, jointes peut-être à celles résultant de la maladie, expliquent les divergences singulières des auteurs et par suite l'insuffisance des représentations qui ont été faites jusqu'ici de cet animal (3).

(1) Ce caractère paraît s'être présenté avec une sorte d'exagération sur le sujet observé par DE SANCTIS (loc. cit., p. 171, et tav. I). Il nous semble ici encore remarquer une infériorité notable dans le profil donné tav. VII, 21. Cf. ci-dessus p. 8, note 1.

(2) Les lobes de la queue, d'après les auteurs, mesurent (chez le mâle) 6 à 8 pieds de long sur 14 de large. SCAMMON dit 15 pieds (loc. cit., p. 75) chez les plus grands mâles, c'est-à-dire un sixième environ de la longueur totale de l'animal. C'est sensiblement la proportion que nous avons notée. Rappelons à ce propos que sur les figures données du Cachalot, même celles qui passent pour les plus exactes, les lobes de la queue sont représentés allongés transversalement comme ceux des Balænoptères ou des Dauphins. Il convient d'excepter les figures données par DE SANCTIS, loc. cit.

(3) FRÉD. CUVIER, dans une excellente étude sur les Cachalots (De l'histoire naturelle des Cétacés, Paris, 1836), la meilleure certainement qui ait été faite par les zoologistes qui n'avaient pu voir et observer ces animaux en vie, se plaignait déjà « de l'absence de bonnes représentations de cet animal et de l'imperfection de celles qui sont prises à terre d'après des individus souvent partiellement enfouis dans le sable, dont on ne peut distinguer tous les organes ou que le développement des gaz à l'intérieur de leurs organes et même de leurs tissus commence à déformer plus ou moins. » Même encore aujourd'hui, si nous en jugeons par ce que nous avons vu, il n'existe pas de bonne figure représentant le profil du Cachalot. Nous ne parlons pas des plus anciennes qui ont été données et sur lesquelles nous reviendrons. Parmi les modernes il convient de citer BEALE, qui est le premier en date (1836) et qui se montre généralement très bon observateur. BEALE signale le dessin de COLNET (1798) et l'excellente gravure de HIGGINS d'après un croquis pris dans les mers du Sud sur l'animal mort. Enfin lui-même nous donne un croquis que SCAMMON reproduit. Toutes ces figures représentent l'animal comme ayant la tête nettement égarriée en avant. Y a-t-il là en réalité une variété qui puisse se présenter quelquefois? Y a-t-il des individus ayant le devant du museau aplati? S'il en est ainsi le fait serait assurément curieux, et il resterait à rechercher la cause d'un pareil écart. Cf. ci-dessus p. 11.

Taille. — Comme un certain nombre de Mammifères marins, le Cachalot offre une très grande différence de taille entre les deux sexes. Les mâles sont beaucoup plus grands. Un Cachalot mesuré par BEALE (loc. cit., pages 15, 17) dans les mers du Japon avait 84 pieds de long, 1 pied = $0^m,304 \times 84 = 25^m,50$. On peut considérer cette dimension comme un maximum (1).

En style de pêche les dimensions d'un Cachalot s'expriment par le nombre de barils d'huile qu'il fournit. Le baril « barrel » est actuellement une mesure conventionnelle, mais d'après laquelle se font tous les règlements des pêcheurs. Aux Açores le baril = $31 \frac{1}{2}$ american gallons = $25 \frac{1}{2}$ imperial (english) gallons (2). En litres 1 imperial gallon = $4^l,543$, ce qui fait 1 baril = $114^l,483$. Les mâles fournissent environ 50 à 100 barils. On en compte qui ont donné jusqu'à 120 barils (3) et SEABURY (dans LINDEMAN, loc. cit., p. 98, a) en cite un d'après sa propre expérience. Au contraire le capitaine JOHN CONKLIN (4) déclare que jamais un Cachalot n'a donné plus de 110 barils. Les plus petits que l'on exploite à la mer sont de 5 barils; communément on tire d'un mâle 45 ou 50 barils; les femelles fourniraient 15 barils environ. C'est dans le Pacifique, vers l'équateur et depuis la côte américaine jusqu'au 135° de lat. O. d'après le cap. SEABURY (dans LINDEMAN, loc. cit., p. 242) que les Cachalots donnent la plus grande quantité d'huile; ils seraient plus petits dans la mer des Caraïbes et dans le golfe du Mexique, enfin dans l'Atlantique et dans l'Océan Indien. POST (5) estime le poids d'un Cachalot ordinaire à 60 tonnes.

Les femelles n'ont, d'après BEALE (loc. cit., p. 52), que le cinquième et

(1) DE SANCTIS, loc. cit., a donné une longue liste de mensurations relevées par lui sur le Cachalot de 15 mètres échoué près d'Ancône en 1874. PASH, dans MAURY, loc. cit., p. 242, avait déjà donné les mesures d'un Cachalot de 95 barils.

(2) Le baril (barrel) est coté par LINDEMAN (Die arctische Fischerei der deutschen Seestädte, 1620-1868, Ergänzungsheft n° 26 zu Pet.'s geogr. Mittheilungen, 1869, p. 61, a) à 226 livres, c'est-à-dire à un hectolitre ou environ 100 kilogrammes d'huile. Ailleurs (p. 62, b) le même auteur estime le tonneau à 216 livres. D'après L. E. POUCHET, Métrologie terrestre, an V, le « barrel » = 121,6 kil.

(3) POST (dans MAURY, loc. cit., p. 242). — D'après un renseignement que veut bien nous communiquer M. Ralph Dabney les plus gros Cachalots pris aux Açores seraient de 130 barils. Il n'est pas rare d'en prendre de 105 barils. Les plus petits que l'on pêche donnent 3 barils. La femelle dont le squelette sera décrit plus loin était une bête de 11 barils. Ces différences avec les chiffres que nous donnons d'autre part s'expliquent très bien par la difficulté plus grande d'exploiter le Cachalot à la mer qu'au rivage.

(4) Cité par MACKENSIE, dans MAURY, loc. cit., p. 258.

(5) Dans MAURY (loc. cit., p. 242).

d'après POST (1) que le quart du volume du mâle; SCAMMON (loc. cit., p. 74) les dit seulement d'un tiers ou d'un quart plus petites que les plus grands mâles (2). Elles ne mesurent ordinairement que 30 à 35 pieds (3) = 9 à 10 mètres et donnent rarement plus de 20 barils d'huile (4).

II. — SQUELETTE DU MÂLE.

Nous ne pouvons entreprendre, surtout après les beaux travaux de FLOWER (5), une description nouvelle du squelette du Cachalot. Nous devons nous borner à des indications complémentaires et à quelques légères rectifications s'il y a lieu.

On remarquera toutefois que les auteurs qui ont traité jusqu'ici du squelette du Cachalot ont surtout eu devant les yeux des individus de grande taille, c'est-à-dire des mâles. Nous pouvons comparer un squelette de mâle et un squelette de femelle très adulte, et décrire complètement ce dernier. Nous aurons l'occasion plus tard de les comparer au squelette d'un embryon de 1^m,30. Il est d'ailleurs bien évident que l'on ne peut suivre dans ces sortes de travaux une marche absolument méthodique et rigoureuse.

Le squelette que nous allons décrire est parvenu au Muséum en mai 1883. Il figure dans la grande salle centrale des nouvelles galeries, sous le n° Cat. A. 5681. Il est à peu près complet et mesure, quand on rapproche les vertèbres jusqu'à se toucher, 13^m,30 de longueur. Dans les mêmes conditions, les squelettes du Yorkshire et de Tasmanie décrits par FLOWER mesureraient plus de 14 mètres. Notre spécimen n'aurait donc pas atteint tout à fait le terme de la croissance possible. Au reste la plupart des épiphyses des corps vertébraux ne sont pas encore soudées à

(1) Dans MAURY, loc. cit.

(2) La femelle aurait également, d'après cet auteur, des formes plus élancées (!), ce qu'il appelle « an effeminate appearance » (!!).

(3) Cette mesure exacte est donnée par H. BOLAN, Ueber die wichtigsten Whale des Atlantischen Ozeans, dans Segelhandbuch für den Atlantischen Ozean, Hambourg, 1883, p. 353. — F. DEBELL BENNETT (Proceeding of the Zool. Society, 1836) dit également que dans les mers du sud la taille des Cachalots mâles est de 60 pieds et celle des femelles de 28 seulement, excédant rarement 30 pieds.

(4) Voy. ci-dessous les mesures exactes de squelettes des mâle et de femelle que nous décrivons.

(5) FLOWER, On the Osteology of the Cachalot, in Trans. of Roy. Soc. of London, 1867.

ceux-ci. Il n'y a d'exception que pour un certain nombre des dernières caudales (1).

CRANE (Pl. II, fig. 3). — La description très complète que FLOWER a faite du crâne du squelette de Tasmanie s'applique exactement à notre spécimen. Nous nous contenterons de donner le tableau suivant de ses dimensions :

| | mètres. |
|--|---------|
| Plus grande longueur du crâne. | 4,30 |
| — largeur (au niveau de la partie postérieure de l'apophyse orbitaire du frontal) | 2,30 |
| Plus grande hauteur (de la crête de l'occipital à l'extrémité des ptérygoïdes) | 1,57 |
| Longueur du rostre (de la pointe à la ligne transversale tirée au niveau de la rainure anté-orbitaire) | 3,15 |
| Largeur de la base du rostre (à l'intérieur de l'encoche anté-orbitaire) | 1,60 |
| Largeur du rostre à 1/4 de la distance à partir de la base, en ligne droite. | 1,52 |
| Largeur du maxillaire droit à ce niveau. | 0,62 |
| — — gauche — | 0,59 |
| — de l'incisif droit — | 0,12 |
| — — gauche — | 0,12 |
| Espace entre les incisifs — | 0,13 |
| Largeur du rostre au milieu. | 1,20 |
| — maxillaire droit au milieu. | 0,40 |
| — — gauche — | 0,36 |
| — de l'incisif droit — | 0,19 |
| — — gauche — | 0,20 |
| Espace entre les incisifs — | 0,07 |
| Largeur du rostre aux 3/4 de la distance de la base. | 0,60 |
| — maxillaire droit à ce niveau. | 0,105 |
| — — gauche — | 0,09 |
| — de l'incisif droit — | 0,20 |
| — — gauche — | 0,205 |
| Espace entre les incisifs — | 0,03 |
| Étendue des incisifs au delà des maxillaires | 0,36 |
| — — du vomer. | 0,54 |
| Longueur antéro-postérieure de l'apophyse orbitaire du frontal. | 0,54 |
| — du jugal. | 0,55 |
| Hauteur de la crête occipitale au-dessus de l'extrémité supérieure du trou occipital. | 0,75 |
| Largeur des condyles occipitaux. | 0,25 |

(1) Ainsi : à la 12^e caudale l'épiphysse antérieure seule est libre, la postérieure est soudée. A la 13^e et à la 14^e les deux épiphyses sont soudées; à la 15^e l'épiphysse antérieure seule est soudée; aux 16^e, 17^e, 18^e et 19^e elles sont libres toutes deux; à la 20^e elles sont soudées toutes deux, mais peu intimement. Il en est de même à la 21^e et à la 22^e. Enfin, à la 23^e qui est mutilée l'épiphysse antérieure, seule en notre possession, est soudée.

| | |
|---|----------|
| Hauteur du condyle droit (verticalement) | 0,38 |
| Largeur du trou occipital à son extrémité supérieure entre les condyles | 0,16 (1) |

MACHOIRE INFÉRIEURE. — Nous l'étudierons plus loin en même temps que les dents.

APPAREIL HYOIDIEN. — Il offre les mêmes caractères que celui qu'a décrit FLOWER. Les thyrohyals sont sensiblement triangulaires, leur bord interne présente deux courbures qui se rejoignent à angle vers le milieu de ce bord. Les stylhyals osseux, très massifs, sont relativement courts; voici d'ailleurs les dimensions des diverses pièces de l'appareil hyoïdien :

| | | mètres. | |
|---------------|---|---|-------|
| Basihyal . . | } | Plus grande longueur antéro-postérieure | 0,42 |
| | | — — largeur | 0,475 |
| | | Longueur du bord postérieur | 0,22 |
| | | — — — antérieur | 0,164 |
| | | Épaisseur au niveau de l'articulation | 0,08 |
| Thyrohyals. | } | — du bord postérieur | 0,012 |
| | | Plus grande longueur | 0,55 |
| | | — — — largeur | 0,332 |
| | | Épaisseur de la surface articulaire | 0,08 |
| Stylhyals . . | } | — en dehors de celle-ci | 0,018 |
| | | — de la portion renflée du bord externe | 0,07 |
| | | Longueur | 0,60 |
| | | Largeur à l'extrémité interne | 0,115 |
| | | — au milieu | 0,14 |
| | | — à l'extrémité externe | 0,145 |

COLONNE VERTÉBRALI. — Le nombre des vertèbres (2) que nous possédons est de 49, savoir :

| | | | |
|---|----|---|----|
| L'atlas libre | 1 | } | 49 |
| Six cervicales et 1 ^{re} dorsale soudées | 7 | | |
| Dorsales libres | 10 | | |
| Lombaires | 8 | | |
| Caudales | 23 | | |

(1) La comparaison de ces dimensions avec celles qui ont été relevées par FLOWER pour le sujet de Tasmanie montre qu'il existe dans les deux sujets sensiblement les mêmes rapports entre les dimensions.

(2) Nous emploierons de préférence pour les parties des vertèbres les désignations adoptées par les anatomistes français; nous croyons toutefois devoir rappeler la nomenclature de OWEN généralement suivie par FLOWER: Le corps de la vertèbre est appelé *centrum*. Les apophyses épineuses supérieures sont dites *neurapophyses*, et les inférieures *hamapophyses*. Les apophyses transverses supérieures sont les *diapophyses*, les inférieures les *parapophyses*; les apophyses articulaires sont les *pré-* et *post-zygapophyses*. Enfin les apophyses musculaires sont les *métapophyses*.

Le squelette de Tasmanie décrit par FLOWER a 50 vertèbres; l'augmentation porte sur le nombre des caudales qui est de 24. Il se peut que la dernière caudale, rudimentaire, manque chez notre spécimen, car la 23^e est mutilée, ce qui laisse à penser que la 24^e, si elle existait, a pu rester dans les chairs avec la portion de la 23^e qui nous manque. Rappelons toutefois que l'individu du Yorkshire décrit par FLOWER ne possédait que 23 vertèbres caudales et n'avait en tout que 49 vertèbres.

Le tableau suivant que nous avons dressé du poids de toutes les vertèbres ainsi que de leurs dimensions en longueur, en largeur et en hauteur a été établi de manière à pouvoir être comparé aux tableaux donnés par FLOWER pour trois individus. Nous y avons ajouté toutefois une dimension : celle de la longueur de la face dorsale du corps des vertèbres (1). La comparaison des deux dimensions : longueur de la face ventrale et longueur de la face dorsale, n'est pas sans intérêt; on voit en effet que la longueur de la face dorsale un peu supérieure à celle de la face ventrale depuis la 2^e dorsale jusqu'à la 3^e caudale lui devient inférieure à partir de cette dernière.

| | Poids (*) | Longueur du corps épiphyses comprises (face ventrale). | Plus grande largeur (de l'extrémité d'une apophyse transv. à l'autre). | Plus grande hauteur (de l'extrém. de l'apop. épin. à la partie la plus infér. du corps). | Longueur du corps (face supér.). | |
|---|-----------|---|--|--|----------------------------------|----|
| | kilogr. | centim. | centim. | centim. | centim. | |
| Atlas. | 18,5 | 12,5 | 84 | 52 | 3 | |
| 6 cervicales et 1 ^{re} dorsale avec son épiphyse | 29,1 | } Cervicales sans 1 ^{re} dors. } } 1 ^{re} dorsale. } | 18 | 77,5 | 57 | 16 |
| | | | 9,5 | 60 | 50 | 11 |
| 2 ^e dorsale avec les 2 épiph. | 10,5 | 14,5 | 58 | 49,5 | 13 | |
| 3 ^e — | 11,0 | 14,5 | 59 | 54 | 15 | |
| 4 ^e — | 11,7 | 14 | 56 | 57 | 15,7 | |
| 5 ^e — | 12 | 16 | 53 | 59 | 17 | |

(*) Relativement au poids des vertèbres, nous tenons à faire remarquer que les pièces soumises aux pesées sont absolument dégraissées et sous ce rapport dans un état remarquablement favorable. Les dix dernières caudales font seules exception. Elles sont encore un peu grasses, comme l'attestent leur coloration jaunâtre et leur toucher onctueux. Toutes les autres vertèbres sont, au contraire, bien blanches, très poreuses, rugueuses à la surface et présentent bien comme apparence extérieure les traits généraux qu'indique FLOWER.

(1) FLOWER ne donne qu'une dimension que nous supposons être une moyenne, c'est-à-dire l'axe antéro-postérieur, désignée par lui sous le nom de longueur.

| | Poids. kilogr. | Longueur du corps épiphyses com- prises (face ventrale). centim. | Plus | Plus | Longueur du corps (face supér.). centim. |
|---|-------------------|--|---|---|--|
| | | | grande largeur (de l'extrémité d'une apophyse transv. à l'autre). centim. | grande hauteur (de l'extrém. de l'apop. épim. à la partie la plus infér. du corps). centim. | |
| 6 ^e dorsale avec ses 2 épiph. | 12 | 15,8 | 50 | 59,5 | 15,5 |
| 7 ^e — — — — — | 12 | 17,5 | 45,6 | 63 | 17,5 |
| 8 ^e — — — — — | 12,1 | 16,5 | 44 | 62 | 18 |
| 9 ^e — — — — — | 12,9 | 19 | 50(*) | 65,7 | 20 |
| 10 ^e — — — — — | 14,1 | 20 | 58,3 | 69 | 21 |
| 11 ^e — — — — — | 13,7 | 20 | 65 | 70,5 | 21,5 |
| 1 ^{re} lombaire et ses 2 épiph. | 14 | 20,5 | 66 | 70,5 | 24 |
| 2 ^e — — — — — | 13,9 | 20,2 | 65,5 | 71,8 | 25 |
| 3 ^e — — — — — | 14,2 | 20,2 | 67,5 | 70 | 24,8 |
| 4 ^e — — — — — | 15 | 21,5 | 68 | 71,8 | 25 |
| 5 ^e — — — — — | 15 | 23,3 | 70 | 69,8 | 25 |
| 6 ^e — — — — — | 14,5 | 23,3 | 68,5 | 71,5 | 25 |
| 7 ^e — — — — — | 15 | 26 | 70 | 70,7 | 27,5 |
| 8 ^e — — — — — | 15,5 | 27 | 72 | 72 | 28 |
| 1 ^{re} caudale et ses 2 épiph. | 16 | 27 | 74 | 66,5 | 28 |
| 2 ^e — — — — — | 16,45 | 28 | 72,5 | 69(**) | 28,5 |
| 3 ^e — — — — — | 16 | 30 | 69 | 70 | 29 |
| 4 ^e — — — — — | 16 | 34,5 | 62 | 67 | 32 |
| 5 ^e — — — — — | 15,5 | 30 | 57 | 65 | 27,5 |
| 6 ^e — — — — — | 14,3 | 28 | 49 | 60 | 26 |
| 7 ^e — — — — — | 13,4 | 26,5 | 44 | 55 | 25 |
| 8 ^e — — — — — | 12,1 | 25,5 | 39,5 | 49 | 25,5 |
| 9 ^e — — — — — | 11,1 | 25 | 35,5 | 45,5 | 25 |
| 10 ^e — — — — — | 10,5 | 23,5 | 34 | 42 | 23 |
| 11 ^e — — — — — | 8,9 | 19 | 32,5 | 37,8 | 20 |
| 12 ^e Une seule épiphyse libre, l'autre soudée | 5,8 | 16,5 | 29 | 31,5 | 16,5 |
| 13 ^e Les 2 épiphyses soudées. | 2,95 | 13 | 24,5 | 24,2 | 13 |
| 14 ^e — — — — — | 1,90 | 9,5 | 20,5 | 19 | 9,5 |
| 15 ^e Une seule épiphyse libre, l'autre soudée. | 1,5 | 10 | 19 | 16 | 9 |
| 16 ^e Les 2 épiphyses libres. | 1,14 | 8,5 | 19 | 16 | 9 |
| 17 ^e — — — — — | 0,87 | 8,5 | 16 | 13 | 8 |
| 18 ^e — — — — — | 0,64 | 8 | 15 | 12 | 7,5 |
| 19 ^e — — — — — | 0,43 | 7 | 13 | 10,5 | 7 |
| 20 ^e Les 2 épiphyses soudées. | 0,24 | 6,7 | 9 | 9 | 6,5 |
| 21 ^e — — — — — | 0,125 | 5,5 | 9 | 7 | 5,5 |
| 22 ^e — — — — — | 0,06 | 5 | 7,5 | 6 | 4,5 |
| 23 ^e Portion de vertèbre (**). | 0,005 | | 4 | | |

(*) A partir de la 9^e vertèbre, la plus grande largeur est donnée par les apophyses transverses inférieures qui s'attachent au corps, et non par les supérieures dépendant de l'arc neural.

(**) Accroissement dû à la saillie plus grande des hémipophyses.

(***) Cette vertèbre est incomplète, nous n'en avons environ que la moitié.

Atlas (Pl. III, fig. 1). — L'atlas est aplati, très développé transversalement. La forme du canal rachidien est à peu près triangulaire, à sommet inférieur prolongé par un espace circulaire, sorte de dilatation succédant à un rétrécissement dû à la forte projection en dedans des bords du canal neural à la face postérieure de la vertèbre (1).

Au milieu de la face supérieure de l'arc neural, existe un rudiment très appréciable d'apophyse épineuse. C'est une saillie pyramidale, rugueuse, à sommet tronqué, mesurant 1^e,6 de hauteur et 5 centimètres de diamètre transversal à la base. Elle s'étend d'avant en arrière sur une longueur de 7^e,5 environ. Cette saillie ne proémine pas sur le bord antérieur de l'arc neural, mais elle forme à son bord postérieur une crête nettement dessinée (2).

De part et d'autre de l'apophyse épineuse, l'arc neural présente une légère dépression, puis se relève en une saillie rugueuse, qui est l'apophyse articulaire, correspondant à celle de l'axis (3). Les deux saillies ne sont toutefois pas absolument semblables, la gauche est sensiblement plus petite que la droite. L'une et l'autre sont obliques d'arrière en avant et de bas en haut, appliquées à l'union de la face supérieure et du bord postérieur de l'arc neural, à 4^e,5 de la base de l'apophyse épineuse. L'apophyse articulaire gauche fait une saillie de 1 centimètre, portant une facette rugueuse ovale, à grand diamètre transversal mesurant 10 centimètres et à petit diamètre vertical ne mesurant que 5 centimètres. Or le bord postérieur de l'arc neural a 8 centimètres de hauteur, aussi dépasse-t-il de 4 centimètres environ en bas, le bord inférieur de l'apophyse articulaire. A droite, l'apophyse articulaire fait une saillie d'environ 1^e,5; sa surface irrégulièrement ovale mesure 12 centimètres de grand diamètre

(1) Cet étranglement ne se retrouve pas au même degré dans le spécimen de Tasmanie décrit par FLOWER et est totalement absent chez l'individu de Caithness, la différence d'âge explique peut-être ces variations. Chez notre spécimen le rétrécissement dans sa partie la plus resserrée mesure 2 centimètres de largeur, l'espace circulaire qui lui succède a 3 centimètres de large sur 2^e,8 de haut.

(2) L'individu de Caithness possède également un rudiment d'apophyse épineuse à l'atlas, quant à celui de Tasmanie il en est complètement dépourvu. « It presents, dit FLOWER, no appreciable spine, but, on the contrary, is rather hollower than otherwise above. »

(3) FLOWER chez les spécimens qu'il a étudiés ne signale qu'une seule de ces apophyses articulaires à l'atlas et à l'axis; elle est située à droite chez le spécimen de Tasmanie, à gauche chez l'individu de Caithness.

transversal sur près de 9 centimètres de haut. Aussi voit-on le bord inférieur de cette apophyse dépasser légèrement le bord inférieur de l'arc neural et former avec sa face postérieure une gorge profonde tandis qu'elle est à peine accusée au côté gauche.

Le tableau suivant donne les principales dimensions de l'atlas.

| | |
|--|-------|
| | cent. |
| Extrême largeur | 83 |
| Largeur entre les extrémités externes des surfaces articulaires antérieures | 60 |
| Extrême diamètre transversal de chacune de ces surfaces . . . | 28 |
| Extrême hauteur | 37 |
| Largeur du canal neural | 21 |
| Hauteur | 24 |
| Hauteur de la portion de l'os au-dessous du canal | 16,5 |
| Extrême hauteur sur la ligne médiane | 51 |
| Hauteur verticale de l'apophyse transverse à son extrémité externe | 35 |
| Plus grande épaisseur antéro-postérieure de la même | 11,5 |
| Hauteur de l'arc neural au milieu (apophyse épineuse non comprise) | 7 |
| Épaisseur antéro-postérieure de l'arc neural au milieu | 10 |
| Longueur de la face inférieure de la vertèbre sur la ligne médiane | 13 |
| Largeur entre les extrémités externes des surfaces articulaires postérieures | 63 |

Os cervical (Pl. III, fig. 3). — Les six vertèbres suivantes sont complètement soudées entre elles et avec la 1^{re} dorsale. La face postérieure du corps cervical est donc formée par la face postérieure de la 1^{re} dorsale.

Les apophyses transverses inférieures de l'axis sont mieux dessinées que dans l'individu de Tasmanie. Les apophyses articulaires, saillantes d'environ 3 centimètres sur l'arc neural, sont très rugueuses et, comme leurs correspondantes de l'atlas, offrent un développement inégal. La droite a 11^c,5 de diamètre transversal, tandis que la gauche ne mesure que 9^c,4 dans le même sens.

L'orifice du canal neural est triangulaire, à sommet supérieur; il mesure 14 centimètres de haut sur 22 centimètres de large. Les lames des dernières vertèbres cervicales sont très comprimées, épaisses de quelques millimètres. Elles ne sont pas d'ailleurs complètes (en dehors de tout accident). C'est ainsi qu'à gauche la lame de la 4^e cervicale est représentée par

deux crêtes saillantes partant, l'une du bord supérieur du corps, l'autre de la face inférieure de la crête épineuse. Ces deux lames, dont l'inférieure est la plus haute, tendent à se rejoindre sans y arriver. La même disposition se voit au niveau des 5° et 6° cervicales.

Les apophyses épineuses des six dernières cervicales sont soudées en une masse rugueuse, plus haute en avant et diminuant progressivement pour se relever au niveau de la 7° cervicale en une crête triangulaire.

Les apophyses transverses supérieures (diapophyses) manquent, sauf au niveau de la 7° cervicale, où elles sont représentées de chaque côté par une lame osseuse, lisse, comprimée d'avant en arrière.

Les apophyses transverses inférieures (parapophyses) forment sur le côté du corps cervical des crêtes saillantes très appréciables (pl. III, fig. 5), séparées par des sillons plus ou moins profonds qui donnent à cette surface une apparence cannelée spéciale (1).

Au niveau de la 7° cervicale, au-dessus et en arrière de l'apophyse transverse inférieure, existe une facette articulaire pour la tête de la première côte. Cette facette est ovale et mesure 5°,5 de diamètre transversal sur 3°,4 de diamètre vertical (2). Le tableau suivant donne les principales mesures du corps cervical.

| | |
|---|-------|
| | cent. |
| Extrême largeur | 75 |
| — hauteur | 56 |
| Largeur entre les bords extérieurs des facettes articulaires de l'atlas | 58 |
| Largeur de l'ouverture antérieure du canal neural | 22 |
| Hauteur | 14 |
| Hauteur du corps de l'os au-dessous de ce canal | 26 |
| Longueur antéro-postérieure de la face supérieure (plancher du canal neural). | 13,5 |
| Longueur de la face inférieure. | 16 |
| — — latérale. | 23,5 |
| Largeur de la face postérieure du corps de la 7° cervicale. . . . | 43 |
| Hauteur — — — — | 29 |

(1) Cette apparence disparaît-elle avec l'âge, ou varie-t-elle avec les individus? Sur le spécimen de Tasmanie les faces latérales de l'os cervical sont lisses par suite de l'absence de toute trace de parapophyse. « In the Tasmanian sperm-whale, dit FLOWER, there is no trace of inferior transverse process on the smooth sides of the bodies of any of the cervical vertebræ as far as that which appears to be the sixth, inclusive. »

(2) Cette facette n'existe pas chez l'individu de Tasmanie. FLOWER considère comme représentant cette surface une saillie rugueuse séparée par une rigole de la saillie qui figure la parapophyse de la septième cervicale.

La 1^{re} vertèbre dorsale est soudée, comme nous l'avons dit, avec les vertèbres cervicales (pl. III, fig. 5, *b*). Cette soudure est très intime et se fait à la fois par le corps de l'os et par l'arc neural (1). L'apophyse épineuse est de forme pyramidale; elle mesure 5^c,5 de hauteur et 8 centimètres de large à la base. Elle dépasse très sensiblement le niveau de la crête épineuse des vertèbres cervicales. La soudure du corps a lieu par presque toute sa surface. Quant à celle de l'arc neural, elle se fait en trois points; l'un médian répond à la base de l'apophyse épineuse et mesure 5^c,4 de largeur. Les deux autres sont situés sur les lames, de part et d'autre du précédent, à 3^c,5 environ de ce dernier et mesurent chacun 9^c,5 transversalement. A 2 centimètres en dehors de ces points de soudure latéraux, on voit les facettes des apophyses articulaires antérieures de la 1^{re} dorsale, en partie soudées avec les facettes correspondantes rugueuses de la 7^e cervicale. La face postérieure de la 1^{re} dorsale est très rugueuse et presque plane (pl. III, fig. 6).

Deuxième à onzième vertèbres dorsales. — Les dimensions du corps de ces vertèbres comparées à celles du corps des vertèbres du spécimen de Tasmanie donnent lieu à quelques observations. Chez ce dernier, dit FLOWER, à partir de la 4^e dorsale le diamètre vertical l'emporte sur le diamètre transversal. Il n'en est pas de même ici, comme le prouve le tableau ci-contre :

| | cent. | | cent. |
|---|-------|---------------|-------|
| 1 ^{re} vertèbre dorsale, largeur | 43 | hauteur . . . | 29 |
| 2 ^e — — — | 35 | — . . . | 27,2 |
| 3 ^e — — — | 33 | — . . . | 26,5 |
| 4 ^e — — — | 31,5 | — . . . | 26 |
| 5 ^e — — — | 30 | — . . . | 26 |
| 6 ^e — — — | 30 | — . . . | 25,8 |
| 7 ^e — — — | 30 | — . . . | 26 |
| 8 ^e — — — | 31,2 | — . . . | 27,4 |
| 9 ^e — — — | 30,5 | — . . . | 27 |
| 10 ^e — — — | 30,8 | — . . . | 27,5 |
| 11 ^e — — — | 33 | — . . . | 28,5 |

On voit que le diamètre transversal n'est jamais inférieur au diamètre vertical; mais en même temps on voit aussi qu'à partir de la 4^e vertèbre il y a diminution sensible dans la largeur du corps vertébral.

(1) Dans le spécimen de Tasmanie, dit FLOWER, « the first dorsal vertebra is partially united by its centrum only. »

L'apophyse épineuse de la 2^e dorsale est peu accusée, chez le spécimen de Tasmanie. Il n'en est pas de même pour notre sujet. Elle est bien développée, comprimée latéralement et mesure 7^e,8 de hauteur. A la base, son diamètre antéro-postérieur est de 7^e,5. Dans les vertèbres suivantes, ces dimensions vont en augmentant :

| Apoph. épin. de la | 2 ^e dorsale, | cent. | diam. antéro-postérieur. | cent. |
|--------------------|-------------------------|-------|--------------------------|-------|
| — | 2 ^e | 7,8 | 7,5 | — |
| — | 3 ^e | 10 | — | 13 |
| — | 4 ^e | 10,5 | — | 13 |
| — | 5 ^e | 11,5 | — | 12,5 |
| — | 6 ^e | 12 | — | 15 |
| — | 7 ^e | 13,5 | — | 14,5 |
| — | 8 ^e | 14,5 | — | 14,8 |
| — | 9 ^e | 17,8 | — | 15,5 |
| — | 10 ^e | 25 | — | 16,5 |
| — | 11 ^e | 26,5 | — | 16 |

C'est à partir de la 8^e dorsale (pl. IV, fig. 1) que l'accroissement en hauteur de l'apophyse épineuse devient sensible, mais surtout aux deux dernières (10^e et 11^e). Celles-ci, par la forme générale de l'apophyse épineuse, se rapprochent davantage des vertèbres lombaires. Seules les trois premières apophyses sont à peu près verticales. Déjà la 4^e commence à s'incliner en arrière, puis à partir de la 7^e elles se relèvent. La description de FLOWER, en ce qui touche aux apophyses articulaires et aux apophyses musculaires (métapophyses), s'applique exactement à notre individu. Il en est de même pour les apophyses transverses supérieures; leur confluence tout d'abord avec ce qui deviendra les apophyses musculaires, puis leur diminution progressive et leur déplacement en bas, en même temps que les apophyses musculaires se dégagent, s'allongent en avant et en dehors et se substituent finalement (niveau de la 11^e dorsale) aux apophyses articulaires, sont autant de caractères que nous retrouvons dans notre spécimen. Nous ajouterons qu'à la 10^e dorsale aussi l'apophyse transverse supérieure se projette en bas et tend à s'unir avec un tubercule de l'apophyse transverse inférieure (pl. IV, fig. 3). Elle en reste toutefois plus éloignée que chez le spécimen de Tasmanie.

L'étude des surfaces articulaires destinées aux côtes donne lieu aux observations suivantes : A la 6^e dorsale, les facettes postérieures sont très largement développées, cupuliformes, et ne le cèdent en rien à celles de

la 5^e dorsale. A la 7^e seulement elles commencent à diminuer sensiblement, en même temps que leur bord postérieur se relevant dessine une crête rugueuse. A la 8^e dorsale les facettes postérieures sont fort réduites; les antérieures, allongées d'avant en arrière, sont portées chacune sur un pédicule haut de 3 à 4 centimètres, coupé obliquement en avant. A la 9^e dorsale, il n'y a plus trace de facette postérieure, mais au bord antérieur du corps il existe une apophyse considérable, haute de 12 centimètres, qui porte à son extrémité libre dirigée en dehors et un peu en arrière une surface concave pour l'articulation de la côte correspondante: c'est l'apophyse transverse inférieure. A la 11^e dorsale, cette apophyse plus comprimée de haut en bas mesure 15^e,5 de haut et 14 centimètres de diamètre antéro-postérieur.

Le tableau suivant des dimensions de l'orifice du canal neural montre que la forme de cet orifice subit de très grands changements de la première à la dernière dorsale. Plus large que haut à la première, il est beaucoup plus haut que large à la dernière :

| | | | cent. | | cent. |
|-----------------|-------------------|----------------|-------|-------------------|-------|
| 1 ^{re} | vertèbre dorsale, | diam. vert . . | 13,4 | diam. transv. . . | 22,3 |
| 2 ^e | — | — | 10,8 | — | 20,1 |
| 3 ^e | — | — | 13,8 | — | 21,6 |
| 4 ^e | — | — | 14,4 | — | 22,1 |
| 5 ^e | — | — | 15,7 | — | 20,1 |
| 6 ^e | — | — | 14,4 | — | 19,8 |
| 7 ^e | — | — | 12,7 | — | 17,4 |
| 8 ^e | — | — | 12,8 | — | 15 |
| 9 ^e | — | — | 13 | — | 12,4 |
| 10 ^e | — | — | 13 | — | 10,2 |
| 11 ^e | — | — | 14,3 | — | 8,6 |

Vertèbres lombaires (pl. IV, fig. 5 et 7). — Les vertèbres lombaires, au nombre de 8, sont très volumineuses (Voir le tableau général, page 22), et n'offrent rien de particulier. Notons, toutefois, que la carène que l'on voit au bord inférieur du corps est très marquée dès la 1^{re} lombaire; elle commence même à se montrer à la 11^e dorsale. Sur la 1^{re} lombaire, au côté droit de cette carène et vers le bord antérieur du corps, existe une saillie rugueuse, haute de 2 à 3 centimètres, dont on ne voit aucune trace à gauche. C'est probablement une formation accidentelle. De la première à la dernière lombaire, la distance qui sépare les apophyses musculaires de la face supérieure du corps va rapidement en augmentant. Cette distance, qui n'était que

de 16 centimètres au niveau de la 1^{re} lombaire, est de 24,5 au niveau de la 8^e. La longueur des apophyses épineuses va en augmentant jusqu'à la 7^e vertèbre lombaire où cette apophyse mesure 30 centimètres; à la 8^e lombaire l'apophyse épineuse n'a plus que 29 centimètres (pl. IV, fig. 5). La longueur des apophyses transverses augmente graduellement à partir de la 4^e lombaire, elles mesurent 16 centimètres à la 4^e et 19 centimètres à la 8^e.

Vertèbres caudales. — Les faces latérales du corps des six premières caudales présentent des empreintes vasculaires s'irradiant au milieu de cette surface; on en voit déjà sur le corps de la 8^e lombaire. A cette apparence caractéristique s'ajoute la présence, à la face inférieure du corps vertébral, de tubercules articulaires pour les os en V. A la 1^{re} caudale, ces tubercules n'existent qu'au bord postérieur du corps, et c'est à peu près le seul caractère qui distingue cette vertèbre de la 8^e lombaire; il y a lieu d'ajouter toutefois que c'est également au niveau de cette 1^{re} caudale que commence à se manifester l'antéversion des apophyses transverses; elle devient plus apparente pour les trois suivantes et disparaît tout à fait au niveau de la 5^e.

La 1^{re} vertèbre caudale est la plus volumineuse de toutes les vertèbres (voir le tableau), elle mesure 27 centimètres de longueur et 74 centimètres de largeur. La dernière caudale est au contraire tout à fait rudimentaire et sa largeur ne dépasse pas 4 centimètres. Une telle différence de volume ne résulte pas, comme on pourrait le croire, d'une diminution graduelle de toutes les dimensions des corps vertébraux. C'est la largeur qui diminue tout d'abord, et cela dès la seconde caudale, tandis que la longueur va encore en augmentant jusqu'à la 5^e, puis décroît à son tour, mais proportionnellement beaucoup moins rapidement que la largeur. Ce fait est en corrélation avec la disparition assez rapide des apophyses transverses. D'autre part, au niveau de la 13^e caudale, on constate une diminution brusque de volume par rapport à la 12^e, et telle qu'on pourrait croire à l'absence d'une vertèbre intermédiaire; il n'en est rien cependant, et cette diminution semble normale, car FLOWER l'a signalée au même niveau chez le spécimen de Tasmanie. Il y a également une différence de taille très marquée entre la 13^e et la 14^e caudale; puis, la décroissance se fait d'une manière graduelle jusqu'à la dernière.

Le canal neural est encore recouvert par un arc complet à la 10^e caudale ; à partir de cette vertèbre, les lames ne se rejoignent plus, et le canal rachidien reste ouvert. Au niveau de la 13^e caudale, il est réduit à une entaille du diamètre d'une plume d'oie ; au niveau de la 14^e, on n'en voit plus trace.

Voici d'ailleurs en détails les particularités que présente l'arc neural dans la dernière moitié de la région caudale : Au niveau de la 11^e vertèbre (pl. V, fig. 1), il n'y a plus d'apophyse épineuse, et le canal rachidien est ouvert ; latéralement, il est limité par les pédicules épais, portant en avant, sur leur bord supérieur, une large surface rugueuse, réniforme, restes des fortes tubérosités qui dans les deux vertèbres précédentes ont remplacé les apophyses musculaires. Les pédicules de la 11^e vertèbre ont encore 6 centimètres de hauteur et 14 centimètres de diamètre antéro-postérieur. Leur plus grand écartement (qui mesure le diamètre du canal rachidien) est réduit à 2^c,9. — A la 12^e vertèbre, les pédicules ont considérablement diminué de hauteur et ne mesurent plus que 3^c,8. Leur diamètre antéro-postérieur est de 10 centimètres, leur écartement de 1^c,8 seulement. Par contre, les tubérosités rugueuses se sont étendues sur la plus grande partie de leur bord supérieur. Elles sont réniformes, à bord convexe tourné en dehors. En avant, elles s'inclinent obliquement en bas et descendent insensiblement sur le bord supérieur du corps de la vertèbre. — Enfin, à la 13^e vertèbre caudale, le canal rachidien n'est plus qu'une fente de 0^c,9 de diamètre transversal bordée latéralement par une tubérosité rugueuse, très peu saillante, reste de la tubérosité qui occupait à la 12^e caudale le bord supérieur des pédicules qui eux-mêmes ont disparu. — Aux vertèbres suivantes, il n'y a plus de canal rachidien, mais seulement un profond enfoncement compris entre deux paires de tubérosités telles que les décrit FLOWER.

Os en V. — Nous possédons 10 os en V. En examinant avec soin leurs surfaces articulaires et celles qui leur correspondent sur les vertèbres, il est facile de reconnaître que ces 10 os forment une série continue commençant au niveau de l'intervalle de la 3^e à la 4^e caudale. Ce sont le 1^{er} et le 2^e os en V qui semblent manquer. D'après les figures que donne FLOWER, il devrait y avoir 14 os en V ; cependant aucun des squelettes qu'il a étudiés n'en avait plus de 10 ou 11. Sur notre spécimen, on ne

trouve de surfaces articulaires que pour 12 os en V. La 1^{re} caudale n'en porte qu'à son bord postérieur, et la 14^e n'en montre plus trace. C'est à peine d'ailleurs si le 12^e os en V repose sur le bord antérieur de la 13^e vertèbre qui ne présente pour cette articulation qu'une surface très réduite. Enfin, le volume de notre 12^e os en V laisse à penser qu'il doit être le dernier. Voici d'ailleurs les dimensions de ces os en V :

| | cent. | | cent. | | cent. |
|-----------------------------------|-------|---------------------|-------|-----------------------------|-------|
| 1 ^{er} manque. | | | | | |
| 2 ^e manque. | | | | | |
| 3 ^e longueur totale. . | 45 | long. de l'épine. . | 29,1 | diam. ant.-post. de l'ép. . | 14,5 |
| 4 ^e — .. | 48 | — .. | 32,5 | — .. | 20,5 |
| 5 ^e — .. | 49 | — .. | 37 | — .. | 24,8 |
| 6 ^e — .. | 44 | — .. | 29,6 | — .. | 20,8 |
| 7 ^e — .. | 40 | — .. | 29,4 | — .. | 19,7 |
| 8 ^e — .. | 32,5 | — .. | 23,5 | — .. | 18,9 |
| 9 ^e — .. | 29,8 | — .. | 20,5 | — .. | 20,8 |
| 10 ^e — .. | 22,5 | — .. | 15,3 | — .. | 18,2 |
| 11 ^e — .. | 17,2 | — .. | 10 | — .. | 14,2 |
| 12 ^e — .. | 9,2 | — .. | 3,2 | — .. | 9,8 |

STERNUM (pl. V, fig. 4). — Le sternum est formé de deux pièces de chaque côté, la seconde beaucoup moins volumineuse que la première et de structure spongieuse. Les deux premières sont en contact sur la ligne médiane en avant et en arrière, circonscrivant de la sorte un orifice à contour ovalaire, mais beaucoup moins large que chez l'individu de Tasmanie. Il est long de 27^e,5 et large de 11 centimètres. L'extrémité antérieure de cet orifice est à 15 centimètres du bord antérieur du sternum, son extrémité postérieure à 29 centimètres de l'extrémité de l'os.

Le bord antérieur du sternum est à peu près droit et mesure 5 centimètres d'épaisseur dans sa partie moyenne. Les bords latéraux sont largement échancrés et épais de 6 centimètres vers le milieu. Les angles antérieurs, arrondis et très fortement épaissis, se relèvent un peu et forment une empreinte articulaire très rugueuse, ovalaire, qui mesure 25 centimètres sur 13 centimètres de petit diamètre. C'est le point d'articulation de la première côte. Le bord externe de l'os présente en arrière (pl. V, fig. 4, *b*) une saillie rugueuse (plus marquée à droite qu'à gauche), sur laquelle s'articule la deuxième côte.

L'extrémité postérieure du sternum présente deux énormes tubérosités,

de structure spongieuse, qui commencent immédiatement en arrière de la saillie du bord externe. Ces deux tubérosités ne se touchent pas sur la ligne médiane; un cartilage devait exister entre elles, qui enveloppait aussi l'os xiphoïdien placé plus en arrière et dont nous parlons plus loin. Ces tubérosités ne sont pas tout à fait symétriques; la gauche est plus épaisse et plus courte que la droite :

| | | | | | |
|-----------------------------------|-------|---------------|-------|-----------------|-------|
| | cent. | | cent. | | cent. |
| Tubérosité droite, longueur . . . | 22 | largeur . . . | 25 | épaisseur . . . | 13 |
| — gauche — . . . | 18,5 | — . . . | 24 | — . . . | 14 |

La longueur du sternum (l'os xiphoïdien non compris) est de 75 centimètres; sa plus grande largeur, au niveau des angles antérieurs, 1^m,10. Sa largeur au milieu est de 0^m,60; enfin au niveau des tubérosités postérieures elle est de 0^m,50.

Il existe une certaine asymétrie entre les deux os sternaux. Un coup d'œil suffit à le constater; l'os droit est plus fort que le gauche. Le droit mesure 75 centimètres de long tandis que le gauche n'a pas plus de 70 centimètres dans le même sens. Le poids des pièces accuse la même différence :

| | | | |
|---------------------------|---------|----------------------------|---------|
| | kilogr. | | kilogr. |
| Moitié droite | 11 | Moitié gauche | 10,5 |
| Os xiphoïdien droit . . . | manque | Os xiphoïdien gauche . . . | 1,5 |

Nous ne possédons qu'un seul os xiphoïdien (pl. V, fig. 4, *x*), mais il devait y en avoir deux. Celui qui nous est parvenu paraît être celui de gauche; il est très irrégulier, long de 30 centimètres, large de 15 centimètres, et épais de 11 centimètres; son bord interne se prolonge en arrière par un court appendice cylindrique mesurant 6^c,5 de diamètre (1).

Conformément à la description de WALL et à celle de FLOWER (2), le sternum de notre individu paraît avoir donné insertion à quatre paires de côtes. La première paire s'attachait aux angles antérieurs, la deuxième paire sur la surface qu'on trouve au milieu du bord externe; la troisième paire au niveau des tubérosités postérieures (pl. V, fig. 4, *c*), entre celles-ci et

(1) FLOWER décrit chez son spécimen de Tasmanie une pièce postérieure médiane résultant de la soudure de deux pièces latérales, soudure encore indiquée par une dépression au centre de l'os. Chez le spécimen de Caithness, ce n'est plus qu'un nodule osseux médian, sphéroïdal, qui « heureusement est resté *in situ*, retenu dans une masse de cartilage ». Il semblerait dans ce dernier cas n'y avoir eu qu'un point d'ossification au lieu de deux pour cette partie postérieure du sternum.

(2) Wall, cité par Flower.

l'extrémité de l'os xiphoïdien. La quatrième enfin sur ce dernier os, ou du moins sur le cartilage qui l'enveloppait.

CÔTES. — Les côtes sont au nombre de onze paires. Le tableau suivant en donne les poids et les dimensions. On y voit que les quatre premières paires, qui s'attachent au sternum, sont de beaucoup les plus volumineuses et les plus lourdes. Quant à la prédominance que FLOWER avait notée du poids des côtes gauches sur celui des côtes droites, elle ne se vérifie pas sur notre sujet. La somme des poids est de 85^{kil},06 à droite et de 83^{kil},35 à gauche.

| | | Extrême longueur en ligne droite. | Circonférence au milieu. | Circonférence à l'extrémité infér. |
|---------------------------------|---------|---|--------------------------------|--|
| | kilogr. | mèt. | cent. | cent. |
| 1 ^{re} côte droite . . | 11,000 | 1,15 | 36 | 74 |
| — gauche . . | 11,050 | 1,12 | 35 | 71 |
| 2 ^e côte droite . . | 11,600 | 1,46 | 32 | 50 |
| — gauche . . | 10,900 | 1,48 | 31 | 45 |
| 3 ^e côte droite . . | 11,500 | 1,54 | 29 | 48,5 |
| — gauche . . | 11,500 | 1,60 | 29 | 49 |
| 4 ^e côte droite . . | 10,450 | 1,60 | 26,5 | 41,5 |
| — gauche . . | 11,000 | 1,64 | 27 | 44 |
| 5 ^e côte droite . . | 9,400 | 1,55 | 25 | 39 |
| — gauche . . | 9,000 | 1,58 | 23,6 | 32,8 |
| 6 ^e côte droite . . | 8,800 | 1,49 | 23 | 33 |
| — gauche . . | 9,200 | 1,52 | 24 | 35 |
| 7 ^e côte droite . . | 8,000 | 1,48 | 22,5 | 28 |
| — gauche . . | 7,000 | 1,50 | 20,7 | 27,7 |
| 8 ^e côte droite . . | 6,000 | 1,39 | 20,1 | 27 |
| — gauche . . | 5,700 | 1,40 | 20 | 28 |
| 9 ^e côte droite . . | 2,730 | 1,28 | 15 | 19 |
| — gauche . . | 3,870 | 1,30 | 17 | 22 |
| 10 ^e côte droite . . | 4,220 | 1,13 | 20 | 23,5 |
| — gauche . . | 3,750 | 1,11 | 19 | 20 |
| 11 ^e côte droite . . | 0,360 | 0,39 | 12,5 | 7 |
| — gauche . . | 0,435 | 0,45 | 12,5 | 6 |

CEINTURE ET MEMBRES ANTÉRIEURS. — Nous avons reçu les membres antérieurs non dégrossis, et il nous a été possible de fixer exactement la place et les rapports des différents os. Le squelette du membre mesure 1^m,28 dans sa plus grande longueur, du sommet de la tête de l'humerus à l'extrémité des doigts. Il ne paraît y avoir aucune différence appréciable entre la nageoire droite et la gauche. Les poids des os toutefois ne se correspondent pas exactement, comme le montrent les

tableaux que nous donnons plus loin (page 36), mais sans qu'on en puisse tirer aucune conclusion. Les humérus ont à très peu de chose près le même poids; le radius droit est un peu plus lourd que le gauche, mais le cubitus du même côté est plus léger que l'autre, et l'omoplate droite enfin est de 50 grammes plus lourde que la gauche.

Omoplate (Pl. V, fig. 6). — Les omoplates sont tout à fait conformes à la description que donne FLOWER; nous signalerons toutefois sur la face externe des deux os, à 19 centimètres du bord de la cavité glénoïde, un trou large de 3 centimètres, traversant tout l'os. Il donne probablement passage à un vaisseau. Les deux omoplates sont absolument de mêmes dimensions.

L'omoplate droite pèse. . . . 10^{kg},550 la gauche. . . . 10^{kg},500

Le tableau suivant indique les mesures de l'omoplate de notre sujet comparativement aux mesures de l'omoplate du sujet femelle qui sera décrit plus loin.

| | ♂ cent. | ♀ cent. |
|--|------------|------------|
| Extrême longueur, de la partie la plus élevée du bord supérieur à la marge antérieure de la cavité glénoïde. | 92 | 52 |
| Distance du milieu du bord supérieur au centre de la cavité glénoïde. | 80 | 47 |
| Longueur du bord antérieur, de l'angle antéro-supérieur à la marge antérieure de la cavité glénoïde. . . | 92 | 52 |
| Longueur du bord postérieur, de l'angle postéro-supérieur à la marge postérieure de la cavité glénoïde. . | 61 | 37 |
| Longueur, de l'angle antéro-supérieur à l'origine de l'acromion. | 60 | 34 |
| Largeur, au bord supérieur. | 74 | 47 |
| Largeur immédiatement au-dessus de la racine de l'acromion. | 38 | 18 |
| Distance de l'angle postéro-inférieur à l'extrémité de l'acromion. | 60 | 37 |
| Longueur de l'acromion. | 25 | 21,5 |
| Hauteur verticale de l'acromion dans sa partie la plus étroite (près de sa racine). | 15,4 | 6,8 |
| Hauteur verticale de l'acromion dans sa partie la plus large (près de son extrémité). | 23,2 | 12,5 |
| Distance de l'angle postéro-inférieur à l'extrémité de l'apophyse coracoïde. | 34 | 28,5 |
| Longueur de l'apophyse coracoïde. | 16 | 12,5 |
| Hauteur verticale de l'apophyse coracoïde dans sa partie la plus étroite (vers son milieu). | 6,8 | 5,3 |
| Hauteur verticale de l'apophyse coracoïde dans sa par- | | |

| | | |
|--|-----|------|
| tie la plus large (vers son extrémité). | 7,2 | 6,5 |
| Longueur de la cavité glénoïde, y compris son bord épaissi. | 27 | 15 |
| Largeur de la cavité glénoïde y compris son bord épaissi. | 15 | 10,5 |

Bras (Pl. V, fig. 8). — L'humérus de notre sujet répond dans sa forme générale à celui qui a été figuré par FLOWER pl. LXI, figure 3 bien mieux qu'à celui de la figure 1 de son mémoire. Chez ce dernier le corps de l'os est proportionnellement à sa largeur beaucoup plus long que chez notre spécimen; de plus, le bord cubital y est presque droit tandis que sur l'humérus représenté par FLOWER figure 3, de même que chez notre sujet, ce bord est fortement concave. Pour la longueur, l'humérus représenté par FLOWER figure 3 répondrait assez bien à notre spécimen.

D'une manière générale la description donnée par l'anatomiste anglais s'applique bien à notre sujet, toutefois l'apophyse du bord radial est moins saillante qu'il ne la représente. Il y a lieu de remarquer encore que les extrémités supérieure et inférieure de l'os sont fortement accusées relativement à l'épaisseur qu'il a dans son milieu. Chez notre sujet, l'épiphyse qui forme la tête et la tubérosité n'est pas soudée au corps. Elle forme une masse spongieuse, énorme. L'épiphyse distale se présente comme une lame spongieuse dessinant un angle dièdre à faces un peu concaves séparées par une crête et inclinées à 150° environ. Cette épiphyse est en partie soudée au corps.

Le radius et le cubitus sont libres.

Le radius très large offre presque immédiatement au-dessous de son extrémité proximale sur son bord externe une saillie épaisse, rugueuse. Sur le bord interne au même niveau existe une surface rugueuse demi-circulaire en rapport avec une saillie correspondante du bord interne du cubitus. Le bord interne du radius est un peu concave et cette concavité concourt avec celle du cubitus à former un large espace interosseux. Le radius ne présente pas d'épiphyse. Son extrémité proximale, très épaisse, très rugueuse, est irrégulièrement circulaire et fortement excavée. L'extrémité distale, moins épaisse, aplatie transversalement, est moins rugueuse, et divisée en deux surfaces inégales un peu concaves, l'externe étant la plus grande. L'absence d'épiphyse aux deux extrémités de l'os tient à

l'âge peu avancé de l'animal, car nous avons eu le membre entier, et il n'y avait que du cartilage sans trace d'ossification à ce niveau.

Le cubitus est un peu plus court que le radius et aussi un peu moins large. Son extrémité proximale est très rugueuse, et présente au bord externe une forte apophyse olécrâne un peu déjetée en bas; cette apophyse se dilate et s'épaissit à son extrémité découpée en arc de cercle. L'extrémité distale du cubitus est plus large transversalement que la proximale, mais moins épaisse, sa surface moins rugueuse est un peu convexe.

Le tableau suivant donne le poids des pièces osseuses du bras de notre squelette.

| | kilogr. |
|--|---------|
| Poids de l'humérus droit avec ses 2 épiphyses. | 6,000 |
| — — gauche — — | 6,000 |
| — du radius droit. | 2,140 |
| — — gauche | 2,090 |
| — cubitus droit | 1,380 |
| — — gauche | 1,440 |

Nous avons rapproché des mensurations celles prises sur les organes correspondants du squelette femelle qui sera décrit plus loin.

| | ♂ | ♀ |
|--|-------|-------|
| | cent. | cent. |
| Longueur | 45 | 33 |
| Largeur verticale (du bord radial au bord cubital) de la tête, non compris la tubérosité . . . | 19,5 | 14,5 |
| Humérus (membre droit) | 15 | 9,5 |
| — — à l'extrémité inférieure. | 24 | 18,5 |
| Épaisseur à la tête. | 20 | 14,2 |
| — au milieu. | 9,5 | 6,2 |
| — à l'extrémité distale | 13 | 8,7 |
| Distance entre le milieu de chaque extrémité de l'os (épiphyses non comprises) | 29,5 | 23,2 |
| Radius (membre droit) | 15,5 | 11,9 |
| — au milieu. | 13,8 | 10 |
| — à l'extrémité inférieure. | 20 | 13,6 |
| Épaisseur à l'extrémité proximale | 13,5 | 8,5 |
| — — distale | 8,4 | 5 |
| Longueur | 26 | 20,4 |
| Largeur à l'extrémité supérieure y compris l'olécrâne. | 24,8 | 15,8 |
| Cubitus (membre droit) | 11,2 | 6,6 |
| — à l'extrémité inférieure | 18,4 | 12,1 |
| Épaisseur à l'extrémité proximale | 10,5 | 6,7 |

| | ♂ | ♀ | |
|--|--|-------|-----|
| | cent. | cent. | |
| Cubitus (membre droit, suite). | Épaisseur à l'extrémité distale. | 6 | 3,5 |
| | Longueur de l'olécrâne. | 9,8 | 5,7 |
| | Largeur dans sa partie rétrécie inférieure | 7 | 6,3 |
| | — à son extrémité. | 9 | 8,3 |
| | Épaisseur à cette extrémité. | 4,4 | 2,7 |
| Plus grande largeur de l'espace interosseux. | 6 | 5,6 | |

Main (Pl. V, fig. 8). — A l'état frais le carpe paraissait presque entièrement cartilagineux, deux points d'ossification seulement étaient apparents bien que noyés encore, en grande partie, dans le cartilage. De ces deux os, l'un occupe à peu près le milieu du carpe, sur la ligne correspondant à l'affrontement du radius et du cubitus. L'autre se trouve vers le bord cubital et à peu près au même niveau horizontal. Il est toutefois un peu plus éloigné du cubitus que le premier os, mais il faut noter ici que le cartilage articulaire du cubitus est énorme et qu'il dépasse sensiblement celui du radius (1). A l'état frais, les autres os du carpe étaient complètement noyés dans le cartilage. La pièce ayant été desséchée de manière à entraver le plus possible la rétraction du cartilage et à conserver l'adhérence au métacarpe, d'autres carpiens sont devenus visibles. Finalement, le carpe nous est apparu comme formé de cinq os très inégalement développés. Deux de ces os, dont 1° celui que nous avons décrit en premier lieu, semblent former la première rangée. Les derniers paraissent en rapport avec les métacarpiens et se présentent de la manière suivante à partir du bord radial. 2° Un os relativement petit, à peu près de même taille que le précédent. Il semble appartenir, disons-nous, à la première rangée, car il est presque sur le même plan horizontal, et plus éloigné du premier métacarpien que les autres carpiens des métacarpiens correspondants. 3° Un os très grand, le plus grand de tous, à face supérieure plane. Il correspond à la fois au deuxième et au troisième métacarpiens, mais principalement au deuxième. 4° Un os encore très volumineux, moins cependant que le précédent; il correspond à la ligne de séparation des troisième et quatrième

(1) Ce cartilage envoie au côté cubital du carpe un prolongement qui enveloppe extérieurement le cartilage dans lequel se trouve le deuxième os carpien en question. C'est probablement dans cette portion cartilagineuse que se développe le pisiforme dont parle FLOWER, mais il n'y a chez notre sujet aucune trace d'ossification.

métacarpiens, mais il paraît appartenir plutôt au troisième, auquel il répond par une surface plus grande. 5° Enfin le deuxième os que nous avons décrit sur le carpe frais, au niveau de l'intervalle entre les quatrième et cinquième métacarpiens; mais il correspond plus spécialement au cinquième.

Les deux os de la première rangée sont peut-être le radial et l'intermédiaire; le cubital manquerait. Les trois os de la deuxième rangée semblent représenter les deuxième, troisième et quatrième carpiens. Le premier carpien manquerait. On pourrait retrouver la série régulière, radial, intermédiaire et cubital, en considérant le second des os décrits sur la pièce fraîche comme faisant partie de la première rangée; en ce cas, la seconde rangée comporterait seulement un deuxième et un troisième carpiens. Tous ces os semblent formés par un seul point d'ossification. Aucun ne paraît pouvoir être considéré comme résultant de la soudure de deux os. Il n'existe pas davantage de traces d'ossification épiphysaire annulaire entourant à une certaine distance le centre de ces os ainsi que le décrit FLOWER, particularité que nous retrouverons d'ailleurs chez notre sujet ♀ très adulte. Ces sortes de couronnes osseuses n'apparaissent sans doute que très tardivement.

Les dimensions des os du carpe sont les suivantes :

| | | diamètre. |
|-------------------------|------------------------------------|-----------|
| 1 ^{re} rangée. | { Radial | 5 cent. |
| | { Intermédiaire | 6 — |
| | { Cubital | 6 — |
| 2 ^e rangée. | { 2 ^e carpien | 8 — |
| | { 3 ^e — | 7 — |

Les métacarpiens, au nombre de cinq, vont en décroissant de volume du deuxième au cinquième. Ils sont disposés en éventail sur la deuxième rangée du carpe. Le premier, très petit, terminé en pointe, se prolonge par un cartilage dans lequel il n'existe aucune ossification pouvant représenter une phalange. Tous les autres ont la forme caractéristique de sablier, et sont terminés à leur extrémité distale par des cartilages sans points d'ossifications épiphysaires. La même observation s'applique aux phalanges. Celles-ci sont réparties comme suit aux différents doigts :

| | | |
|--------------------------------|---|------------|
| Pouce | 0 | phalange. |
| 2 ^e doigt | 5 | phalanges. |
| 3 ^e — | 5 | — |
| 4 ^e — | 4 | — |
| 5 ^e — | 2 | — |

Ces phalanges vont en diminuant de longueur de la première à la dernière qui est courte, à bord libre convexe. Au cinquième doigt toutefois la deuxième et dernière phalange a la forme de l'avant-dernière des autres doigts. Elle est suivie d'un long cartilage rubané, dans lequel aucun point d'ossification n'est encore développé, mais où sans doute il en apparaît un plus tard. La longueur des deuxième et troisième doigts est à peu près égale; le quatrième est plus petit et plus grêle que les précédents; le cinquième plus court et plus grêle que le quatrième. Toutes les phalanges ont leurs extrémités terminées par un épais cartilage.

BASSIN (Pl. V, fig. 10). — Nous ne possédons qu'un os du bassin, celui de gauche. Il mesure 29^c,7 de long, et 8^c,4 de large à son extrémité antérieure la plus forte; il a seulement 3 centimètres à l'extrémité opposée. Large, aplati et profondément excavé à sa face interne dans les 3/4 de son étendue, il est à peu près cylindrique dans le 1/4 restant.

III. — SQUELETTE DE LA FEMELLE (1).

Le spécimen que nous allons décrire est parvenu au Muséum par la même voie que le squelette du mâle. Il est inscrit aux magasins du Laboratoire d'Anatomie sous le n^o 1886-602. Il est éminemment regrettable que cette pièce importante n'ait pas trouvé place dans les nouvelles galeries. La femelle dont provient ce squelette peut être considérée comme complètement adulte, les épiphyses sont soudées au corps des vertèbres dans toute la longueur du rachis, et il en est de même aux membres. Malheureusement le squelette n'est pas tout à fait complet, les dernières caudales (10 ou 11) manquent ainsi qu'un assez grand nombre de phalanges et d'os du carpe. Le reste est en parfait état de conservation, et mesure, tête comprise, 8 mètres de longueur. En ajoutant à cette dimension 0^m,75 (2)

(1) Voir Note sur le squelette d'un Cachalot femelle, par G. POUCHET et H. BEAUREGARD, *in* Comptes rendus de la Société de biologie, 9 mars 1889.

(2) Ces 0^m,75 sont calculés proportionnellement à la longueur du rachis en se basant sur la longueur des 10 dernières caudales du mâle.

qui représentent approximativement la longueur de la portion caudale absente, on arrive à une longueur totale de 8^m,75. Le squelette du mâle décrit plus haut mesure 13^m,30, mais n'est pas tout à fait adulte. Celui de Tasmanie, décrit par FLOWER, mesure 14^m,60. On voit donc ici que la femelle a environ les 3/5 de la longueur du mâle. Lorsqu'on jette un coup d'œil d'ensemble sur ce squelette, on est vivement frappé d'une part de la gracilité générale de l'axe vertébral, d'autre part de la longueur relativement très grande des apophyses épineuses et transverses des vertèbres. Ce développement des apophyses est particulièrement frappant quand on compare cette colonne vertébrale à celle du mâle. Bien que le corps des vertèbres de la femelle ait environ un quart de longueur en moins que celui des vertèbres du mâle, les apophyses épineuses et les apophyses transverses dans les régions dorsale et lombaire atteignent et dépassent chez la femelle la longueur de celles du mâle. Il résulte de là que la colonne vertébrale du Cachalot femelle a un caractère bien différent de celui que présente la colonne du mâle; elle rappelle un peu l'aspect général de cette portion du squelette chez les Mysticètes, tandis que la brièveté et la forme massive des apophyses chez le mâle s'en éloignent complètement.

CRANE (Pl. II, fig. 1, 2). — Le crâne mesure 2^m,30 de long. En comparant cette dimension à la longueur de la colonne vertébrale qui est de 6^m,45, on obtient le rapport 35,6 à 100. C'est le plus faible de ceux qui ont été relevés. Chez notre sujet mâle en effet, ce rapport est de 47,7 à 100 et chez les individus étudiés par FLOWER, 46, 57, 60 et 67 à 100, la longueur du crâne augmentant avec l'âge. Comme notre femelle est par faitement adulte, le rapport en question prend ici un intérêt spécial.

Le tableau ci-dessous que nous donnons des dimensions du crâne de cette femelle montre encore que, proportionnellement à sa longueur, sa largeur est plus grande que chez le mâle. Tandis en effet que sa longueur est au crâne de Tasmanie décrit par FLOWER :: 42,6 : 100, sa largeur est à ce dernier :: 51 : 100. De l'examen de ces dimensions il résulte que la forme du crâne de la femelle adulte se rapproche de celle du crâne des *jeunes* individus mâles, chez lesquels FLOWER a établi que le diamètre transversal l'emporte relativement beaucoup sur ce qu'il est chez l'adulte.

L'asymétrie du crâne est aussi prononcée chez la femelle que chez le mâle.

Dans le tableau suivant des dimensions du crâne de la femelle nous nous conformons à celui de FLOWER :

| | mètres. |
|---|---------|
| Plus grande longueur. | 2,30 |
| — largeur (au niveau de la région postérieure de l'apophyse orbitaire) | 1,20 |
| Plus grande hauteur (de la crête de l'occipital à l'extrémité des ptérygoïdes). | 0,76 |
| Longueur du rostre (de la pointe au niveau de la rainure antéorbitaire). | 1,50 |
| Largeur de la base du rostre (en dedans de l'encoche antéorbitaire) | 0,83 |
| Largeur du rostre au 1/4 de la distance de la base du crâne à son extrémité. | 0,99 |
| Largeur du maxillaire droit à ce niveau. | 0,32 |
| — — gauche — | 0,315 |
| — de l'incisif droit — | 0,08 |
| — — gauche — | 0,092 |
| Espace entre les incisifs à ce niveau. | 0,07 |
| Largeur du rostre au milieu. | 0,53 |
| — maxillaire droit au milieu. | 0,016 |
| — — gauche — | 0,0162 |
| — de l'incisif droit — | 0,076 |
| — — gauche — | 0,078 |
| Espace entre les incisifs à ce niveau. | 0,053 |
| Étendue des incisifs au delà des maxillaires | 0,20 |
| — — — du vomer. | 0,29 |
| Longueur antéro-postér. de l'apophyse orbitaire du frontal. | 0,225 |
| — du jugal | 0,33 |
| Hauteur de la crête occipitale au-dessus du fond du grand bassin supracrânien, derrière l'ethmoïde. | 0,42 |
| Hauteur de la crête occipitale au-dessus du trou occipital | 0,35 |
| Largeur des condyles occipitaux | 0,175 |
| Hauteur du condyle droit (verticalement). | 0,29 |
| Largeur du trou occipital dans sa partie supérieure entre les condyles. | 0,14 |

Nous suivrons également, dans la description de ce crâne, la méthode adoptée par FLOWER, de manière à faciliter la comparaison.

Face supérieure (Pl. II, fig. 1). — L'orifice supérieur de la fosse nasale gauche est très rapproché de la ligne médiane. Il est ovalaire, à grand axe dirigé obliquement d'arrière en avant et de dehors en dedans. Son grand diamètre atteint 22°,5, et son petit diamètre 14°,5. Ses limites sont :

en avant et en dehors, l'incisif gauche; en avant et en dedans, le vomer; en arrière et en dedans, une lame saillante dépendant de l'ethmoïde, haute de 14 centimètres, prolongeant la paroi de la fosse nasale et se courbant au-dessus de son ouverture à la façon d'un opercule incomplet. Cette lame ne rejoint pas en dehors l'incisif gauche, de sorte que le bord postérieur de l'orifice nasal semble présenter du côté externe une sorte d'incisure. À partir de cet orifice, la fosse nasale se dirige un peu obliquement en avant et en dedans. Elle se rétrécit vers le milieu de son trajet, où son diamètre antéro-postérieur est de 13 centimètres et son diamètre frontal de 11 centimètres. Sa paroi est formée : en dedans et en arrière, par le vomer; en dehors, par une lame du palatin et par le ptérygoïde. — On peut, somme toute, se figurer la paroi de la fosse nasale, comme formée de trois anneaux osseux superposés : 1° un anneau supérieur composé de l'incisif, du vomer, de l'ethmoïde et du maxillaire (ce dernier séparant, en arrière, l'ethmoïde de l'incisif et fermant l'anneau); 2° un anneau moyen formé par une lame du palatin et un prolongement du vomer; 3° un anneau inférieur, limitant l'orifice inférieur de la fosse nasale et formé en dehors par le ptérygoïde, en dedans et en arrière par le vomer. En superposant bord à bord ces trois anneaux, on obtient toute la hauteur de la fosse. D'après cette description, on voit que le vomer forme à lui seul la plus grande partie de la paroi interne, tandis que pour la paroi externe l'incisif, le maxillaire, le palatin et le ptérygoïde, se superposant de haut en bas, prennent successivement part à sa formation.

Le calibre de la fosse nasale droite est proportionnellement très réduit. Au niveau de son orifice supérieur, son diamètre sagittal est de 9 centimètres et son diamètre frontal de 10 centimètres; il est situé presque exactement sur la ligne médiane, et son bord antérieur est de 14 centimètres en arrière du bord antérieur de l'orifice gauche. Les deux sont séparés par la lame ethmoïdale et par le vomer. Les parois de la fosse nasale droite sont formées : en dedans, par l'ethmoïde; en avant, par le vomer; en dehors (de haut en bas), par l'incisif, le palatin et le ptérygoïde; en arrière (de haut en bas), par l'ethmoïde, le vomer et le ptérygoïde.

La grande crête demi-circulaire qui s'élève en arrière des fosses

nasales est constituée à la fois par les extrémités postérieures (comprimées et réduites à l'état de lames osseuses) des maxillaires et des incisifs, par les frontaux et par les nasaux. Tous ces os sont appuyés sur le supra-occipital qui se relève également en doublant ainsi l'épaisseur de la crête. Entre celui-ci et ceux-là s'engagent les os pariétaux.

Les maxillaires forment les parties latérales de cette crête et remontent jusqu'à son bord supérieur, mais ils ne se rencontrent pas sur la ligne médiane, où ils sont séparés par un espace de 40 centimètres environ qu'occupe le frontal. Ils ne sont pas absolument symétriques, en ce sens qu'au niveau de l'orifice nasal gauche, le maxillaire correspondant dessine une surface concave qui continue en dehors la paroi de la fosse nasale; le maxillaire droit, au contraire, au même niveau, présente une forte convexité de sa surface.

Les incisifs sont beaucoup plus asymétriques encore. D'une part, l'incisif gauche en avant des fosses nasales est plus court que le droit, en raison du diamètre et de la position même de celles-ci. Comme s'il était arrêté par l'extension de la fosse nasale correspondante, il se termine au côté externe de cette fosse en une lame osseuse mince. D'autre part, l'incisif droit plus long, après avoir contourné en dehors l'orifice nasal correspondant, se prolonge et s'étale en arrière de lui, contre la crête frontale. Il forme une lame mince, mesurant 35 centimètres de long sur 22 centimètres de large, qui s'élève à 12 centimètres de la crête supérieure. Cette lame est très irrégulière, ses bords sont déchiquetés et amincis. En outre, une lame osseuse mince, très irrégulièrement découpée, occupe à gauche, en arrière de la fosse nasale, une position à peu près symétrique à la lame de l'incisif droit que nous venons de décrire. Cette lame gauche, plus épaisse en avant, s'amincit en arrière et s'unit par engrenement de ses bords déchiquetés avec le frontal; elle s'étend de 2 centimètres environ en arrière de la fosse nasale jusqu'à 28 centimètres du bord de la crête frontale. — Faut-il, avec FLOWER, considérer cette lame comme représentant l'os *nasal*? En ce cas, il n'y aurait qu'un nasal gauche, ce qui serait en harmonie avec l'asymétrie faciale du Cachalot, à moins de considérer la lame correspondante que forme l'extrémité postérieure de l'incisif droit comme un os nasal soudé à cet incisif.

La face supérieure de la tête osseuse, en avant des orifices du nez, est à peu près plane dans sa région médiane, se relevant insensiblement sur les bords. Elle est formée par les incisifs et les maxillaires. Les incisifs se prolongent jusqu'à l'extrémité du rostre. Dans la plus grande partie de leur étendue, ils sont séparés par le vomer, mais en avant, sur une longueur de 14 centimètres environ, ils se rapprochent jusqu'à se toucher. Le bord interne des incisifs surplombe la gouttière vomérienne (occupée par le cartilage vomérien). Leur bord externe s'appuie sur les maxillaires. Il est un peu sinueux; en avant de la cavité nasale, il est d'abord convexe en dehors, puis il devient concave vers le milieu du rostre et convexe plus en avant, pour se terminer en ligne droite. La face supérieure de l'incisif est légèrement excavée en gouttière dans le tiers postérieur de l'os et à peu près plane dans le reste. L'incisif droit, à 17 centimètres en avant de l'orifice nasal, est percé d'un trou ovale à grand axe mesurant 7^e,5; c'est l'orifice d'un conduit oblique en communication avec le canal sous-orbitaire. Il n'existe pas de trou semblable sur l'incisif gauche.

Les maxillaires forment les parties latérales du rostre. Ils sont épais et relativement denses. Le trou sous-orbitaire peut être pris comme limite de deux régions, l'une rostrale, l'autre postérieure. La surface de la région rostrale est légèrement bombée et, sous ce rapport, les deux os ne sont pas absolument symétriques, le gauche étant plus bombé que le droit. Plus en avant, ils deviennent à peu près plans et se terminent sur les côtés des incisifs par une extrémité pointue. Le trou sous-orbitaire est un large orifice losangique, à grand diamètre antéro-postérieur, beaucoup plus grand à gauche qu'à droite. A gauche, en effet, son grand diamètre est de 21^e,5 et son diamètre transversal de 5^e,5, tandis qu'à droite il mesure seulement 18 centimètres sur 6. Les deux orifices se prolongent sur le bord de la face supérieure des maxillaires en une gouttière profonde plus longue à gauche qu'à droite.

Face latérale du crâne (Pl. II, fig. 4). — Elle présente en arrière la portion externe de l'occipital qui se relève pour concourir à former la crête frontale. Immédiatement au devant, est la fosse temporale qui mesure 26^e,5 de haut et 22 centimètres de diamètre antéro-postérieur. Sa paroi très concave est formée en arrière par le squameux, en avant par le frontal;

les deux os se rapprochent, sur le milieu de cette paroi, sans toutefois se toucher, comme chez l'individu de Tasmanie décrit par FLOWER. Entre eux est intercalée une lame osseuse large de 2^c,5, qu'on peut regarder comme un vestige du pariétal; cependant elle se continue en haut avec le supra-occipital. La fosse temporale est limitée en haut par une crête du bord externe du supra-occipital, élevée en arrière, mais qui en avant s'atténue jusqu'à devenir nulle (1).

Le cercle orbitaire, de configuration ovale, mesure 18 centimètres de diamètre antéro-postérieur et 12 centimètres verticalement. Son bord supérieur est formé par l'apophyse orbitaire du frontal, son bord inférieur par le jugal. L'angle antérieur résulte de l'union du jugal et de l'apophyse orbitaire du frontal; l'angle postérieur est ouvert, les deux os ne se rejoignant point et laissant entre eux un espace de 5 centimètres.

L'apophyse orbitaire du frontal, dirigée obliquement en dehors et en avant, fait une saillie de près de 35 centimètres, sa face supérieure dessine un triangle dont la base arquée, épaissie, forme le bord de l'orbite. Elle nous paraît plus aplatie et moins massive que chez le mâle.

Le jugal est coudé à peu près à angle droit au niveau de l'apophyse orbitaire du maxillaire, c'est-à-dire à l'angle antérieur (interne) de l'orbite. La branche verticale, montante, longue de 35 centimètres, est excavée en gouttière profonde où est reçu le bord postérieur de l'apophyse orbitaire du maxillaire. Les deux lèvres de cette gouttière sont très inégalement développées. L'interne, lamelleuse et élevée, embrasse en dessous et en dedans toute l'apophyse orbitaire et se prolonge à la face inférieure du maxillaire jusqu'à la base du temporal. La lèvre externe, comprimée, s'engage comme un coin entre l'apophyse orbitaire du frontal avec laquelle elle s'articule par une large surface rugueuse, et la face externe de l'apophyse orbitaire du maxillaire qu'elle recouvre en partie. — Quant à la branche horizontale du jugal, elle est à peu près perpendiculaire à la première et forme le bord inférieur de l'orbite. Large et épaisse en avant (en dedans), elle s'amincit graduellement jusqu'à ne plus être dans son 1/3 postérieur (externe) qu'une lamelle osseuse large de 2 centimètres et

(1) D'après le dessin de FLOWER, cette crête ne semble pas exister chez l'individu mâle de Tasmanie.

épaisse de 1 centimètre à peine. C'est cette extrémité amincie qui s'articule avec le squameux.

L'apophyse orbitaire du maxillaire est nettement délimitée par une profonde encoche (encoche anté-orbitaire) que présente le maxillaire au niveau où il se relève pour former le bord de la crête verticale du crâne. C'est à ce niveau également que le bord du maxillaire atteint sa plus grande épaisseur, 17 centimètres. A partir de ce point, il diminue jusqu'à son extrémité antérieure.

Base du crâne (Pl. II, fig. 2). — Elle présente les mêmes caractères que chez le mâle. La seule différence porte sur les rapports du vomer avec les incisifs. Chez notre femelle, les incisifs cachent le vomer vers son extrémité sur une étendue proportionnellement beaucoup plus grande que chez le mâle. Ils commencent à devenir apparents un peu au delà de la région moyenne du rostre. Ils convergent rapidement l'un vers l'autre et se placent bord à bord sur la ligne médiane, en recouvrant complètement l'extrémité du vomer.

Le rocher est de très petite dimension. Il mesure 5^e,4 de longueur et 6 centimètres de haut.

MACHOIRE INFÉRIEURE. — La mâchoire inférieure de notre femelle malheureusement ne nous est pas parvenue en complet état de conservation, les deux branches étaient séparées et les dents toutes détachées. Telle qu'elle s'est offerte à nous, elle a une longueur de 1^m,85. La longueur de la symphyse est de 0^m,85. Les deux surfaces de contact des deux branches sont rugueuses en arrière seulement, lisses et planes dans le reste de leur étendue, comme habituellement. Il n'existe pas d'asymétrie appréciable, sauf que les excavations alvéolaires du sillon dentaire ne paraissent pas en nombre égal à chaque branche, ce qui est le cas ordinaire. On en compte 22 à gauche et 21 à droite. A droite, ces alvéoles sont plus grandes à partir du milieu de la symphyse. La 10^e alvéole droite mesure, en effet, 6 centimètres environ de diamètre sagittal, tandis que celle qui lui correspond au côté gauche ne mesure guère plus de 4 1/2 à 5 centimètres.

Les dimensions suivantes permettront de comparer cette mâchoire à la description de FLOWER.

| | mèt. | p. 100. |
|---|------|---------|
| Longueur totale. | 1,85 | 100 |
| — de la symphyse | 0,85 | 45 |
| Largeur de la mandibule en arrière. | 1,15 | 62 |

Si on compare ces chiffres à ceux de l'anatomiste anglais, on voit que les rapports entre la longueur et la largeur sont les mêmes que chez les jeunes sujets mâles. Nous avons déjà signalé pour d'autres points ce rapprochement.

APPAREIL HYOÏDIEN (Pl. V, fig. 3). — Le basihyal mesure 27 centimètres de long sur 29 centimètres dans sa plus grande largeur. Il est plat, légèrement excavé sur les 2/3 postérieurs de sa surface et se rétrécit en avant en une sorte de col long d'environ 10 centimètres et large de 11 centimètres. La partie la plus large de l'os répond à peu près à son 1/3 moyen. A ce niveau, ses bords fortement épaissis, rugueux, donnent attache par un épais cartilage aux thyrohyals. Plus en arrière, ces bords s'amincissent graduellement en même temps que l'os diminue de largeur. Le bord postérieur, en effet, ne mesure que 14 centimètres. Il est légèrement échancré.

Les thyrohyals sont aplatis, irrégulièrement losangiques, à angles arrondis. Leur face supérieure en arrière est concave. Ils mesurent 32°,3 de long et 19°,5 de large. Leur bord interne est épaissi dans sa moitié antérieure, par laquelle se fait leur union avec le basihyal. Ce bord mesure à ce niveau 3 centimètres environ d'épaisseur. Il s'amincit dans sa région moyenne, et ne mesure plus que 1 centimètre d'épaisseur; enfin, à l'extrémité postérieure, il s'épaissit de nouveau et atteint presque 2 centimètres. Le bord externe en arc de cercle est lisse, il s'épaissit fortement à l'union de son 1/3 antérieur avec son tiers moyen et atteint à ce niveau 3°,8, tandis qu'en avant son épaisseur n'est que de 2°,5, et en arrière de 1°,4 seulement.

Les stylhyals sont légèrement arqués et de forme irrégulière. Dans les 2/3 internes de leur étendue, ils sont prismatiques triangulaires, avec une épaisseur moyenne de 5 centimètres, mais les angles s'émousent progressivement et en même temps leur épaisseur augmente jusqu'à atteindre 8°,5 à l'extrémité externe, où ils sont à peu près cylindriques.

COLONNE VERTÉBRALE. — Nous possédons 38 vertèbres seulement : 7 cervicales, 11 dorsales, 8 lombaires et les 12 premières caudales. Notre in-

dividu mâle qui est complet a 49 vertèbres. Le spécimen de Tasmanie décrit par FLOWER en a 50. Ce sont donc les 11 ou 12 dernières caudales qui manquent.

Atlas (Pl. III, fig. 2). — La comparaison de l'atlas de la ♀ avec celui du ♂ montre un certain nombre de différences.

L'atlas est libre. Les six autres vertèbres cervicales sont soudées entre elles. Les apophyses transverses de l'atlas, rugueuses, de forme conique, sont proportionnellement moins massives que chez le ♂. La barre osseuse formant l'arc neural est arquée, un peu comprimée de haut en bas, et surmontée d'un tubercule moussu, représentant un rudiment d'apophyse épineuse, plus élevé au bord antérieur de l'arc qu'à son bord postérieur.

Mais c'est principalement dans la forme et la dimension du canal neural qu'il existe des différences marquées. Il est proportionnellement beaucoup plus large, et a sensiblement le même diamètre que chez le ♂ malgré le volume moindre de l'os. Il est plus régulièrement triangulaire; le rétrécissement qu'on observe chez le ♂ avant le sommet (tourné en bas) n'existe pas. La base du triangle dessiné par le canal neural chez la femelle est arrondie; de plus, le sommet de celui-ci (tourné en bas) est légèrement asymétrique, le côté droit du triangle s'inclinant vers le gauche. Comme trace d'apophyse articulaire de l'atlas on observe seulement de chaque côté de l'apophyse épineuse une surface lisse un peu excavée, qui reçoit l'apophyse articulaire antérieure de l'axis.

L'atlas nous a offert les dimensions suivantes :

| | |
|--|-------|
| | mèt. |
| Extrême largeur. | 0,60 |
| Largeur entre les extrémités externes des surfaces articulaires antérieures. | 0,40 |
| Plus grand diamètre transversal de chacune de ces surfaces. | 0,19 |
| Extrême hauteur de ces surfaces. | 0,26 |
| Longueur du canal neural. | 0,175 |
| Hauteur — — | 0,20 |
| Hauteur de la portion inférieure rétrécie du canal | 0,09 |
| Largeur de l'orifice au sommet. | 0,04 |
| Hauteur du corps au-dessous du canal neural à gauche. | 0,079 |
| — — — — — droite. | 0,084 |
| Extrême hauteur de l'atlas sur la ligne médiane | 0,325 |
| Hauteur verticale de l'apophyse transverse à son extrémité externe | 0,233 |

| | mèt. |
|---|-------|
| Plus grande épaisseur antéro-postérieure de la même | 0,067 |
| Hauteur de l'arc neural au milieu (apophyse épineuse non comprise). | 0,034 |
| Épaisseur antéro-postérieure de l'arc neural au milieu. | 0,077 |
| Longueur (diamètre antéro-postérieur) de la vertèbre à sa face inférieure sur la ligne médiane. | 0,077 |

Os cervical (Pl. III, fig. 3 et 7. — Il ne comprend ici que les six dernières cervicales, et leur masse, contrairement à ce qui a lieu chez notre sujet mâle ainsi que chez les spécimens de même sexe décrits par FLOWER, *n'est point soudée avec la 1^{re} dorsale*. Cette remarque prend un réel intérêt, quand on observe qu'un os cervical que possède le Cabinet d'anatomie (Cat. A. 2998) (1), et que tous ses caractères permettent de considérer comme appartenant à un individu ♀, ne comprend pas davantage la 1^{re} dorsale. On peut donc se demander si ce n'est pas là un caractère sexuel.

La face antérieure de l'os cervical (de l'axis par conséquent) est proportionnellement plus large et moins haute que chez le ♂. La forme des surfaces articulaires est très différente, comme le montrent les figures que nous en donnons. L'espace que laissent entre elles ces surfaces est plus nettement délimité et bien plus large, même d'une manière absolue. Chez la ♀, il mesure 14^e,8 de diamètre transversal contre 14^e,4 chez le mâle. L'apophyse odontoïde est représentée par une saillie qui proémine au 1/3 inférieur de la hauteur du corps entre les deux surfaces articulaires.

Des apophyses transverses, l'inférieure est la plus développée. Elle se projette latéralement en une saillie triangulaire, comprimée d'avant en arrière, placée au-dessous du niveau du centre (2). L'apophyse transverse supérieure est, par contre, très réduite, surbaissée et forme une saillie comprimée, à la base de l'arc neural. Les rapports de siège et de volume des deux apophyses, ainsi que la forme des surfaces articulaires et de la portion du corps comprise entre ces surfaces, donnent à l'os cervical du Cachalot femelle un aspect général très différent de celui du mâle. Les caractères suivants contribuent encore à accentuer ces différences.

L'arc neural est moins massif et le canal rachidien est plus élevé et proportionnellement moins large (voir les dimensions au tableau ci-des-

(1) Voy. ci-dessous page 51, note 1.

(2) Chez le ♂ elle est moins développée et siège plus bas encore.

sous, page 52). Vers le sommet de l'arc, sur son bord antérieur, existe de chaque côté une saillie rugueuse représentant l'apophyse articulaire antérieure. Les deux ne sont pas tout à fait symétriques, celle de gauche étant un peu plus développée que celle de droite. Elles ont la forme de pyramides triangulaires irrégulières, mesurant, celle de gauche, 4^e,2 de diamètre transversal à la base et 2^e,6 de hauteur; celle de droite, respectivement 3^e,3 et 1^e,8.

L'os cervical présente, latéralement, les mêmes caractères généraux que chez le mâle. Toutefois, les apophyses transverses inférieures des cinq dernières vertèbres sont à peine indiquées, surtout à droite. Les apophyses transverses supérieures sont également très réduites, sauf à la 7^e cervicale où elles forment de chaque côté une tige osseuse comprimée d'avant en arrière mesurant 5 centimètres environ de longueur, et terminée par une extrémité rugueuse épaissie. L'apophyse transverse droite est plus puissante que la gauche chez notre ♀, et toutes deux sont relativement plus volumineuses que chez le mâle; voici leurs dimensions :

| | | | | |
|-------------------------------|-------------|-------|-------------|-------|
| | | cent. | | cent. |
| Hauteur. | à gauche. . | 3,2 | à droite. . | 2 |
| Longueur. | — . . . | 7 | — . . . | 5 |
| Épaisseur (diam. ant.-post.). | -- . . . | 1,9 | — . . . | 1 |

De chaque côté du corps de la 7^e cervicale, vers le milieu de l'espace qui sépare les racines supérieures des rudiments des racines inférieures, se trouve la surface excavée, rugueuse, pour la tête de la 1^{re} côte. A gauche, un peu en avant de cette surface, existe une excavation plus profonde (1). La face inférieure de l'os cervical est arrondie en avant, puis, à partir de la 3^e vertèbre, devient carénée. La plus grande hauteur de cette carène est de 3 centimètres. La face supérieure du corps de l'os cervical est un peu concave. Parmi les lames, celles de l'axis sont très épaisses et complètes, celles des 3^e, 4^e, 5^e et 6^e cervicales sont minces, parfois interrompues en leur milieu. Enfin, les lames de la 7^e cervicale sont comme celles de l'axis épaisses et complètes. Toutes s'u-

(1) N'y aurait-il pas eu de ce côté un rudiment de côte cervicale gauche que nous n'aurions pas? L'identité de la disposition de la racine supérieure avec celle de la première dorsale et la présence de cette excavation le donneraient peut-être à penser.

nissent supérieurement en une volumineuse crête osseuse, rugueuse en avant, mais devenant au niveau de la 3^e ou 4^e cervicale une véritable apophyse épineuse à surfaces lisses, comprimée latéralement et atteignant 5^e,5 de hauteur.

La face postérieure de l'os cervical (face postérieure de la 7^e cervicale) présente les caractères suivants (Pl. III, fig. 9) : Elle est cordiforme, plus large que haute, lisse (1) et profondément excavée ; sur ses bords de chaque côté se trouvent les surfaces, dont il a été déjà question, pour l'insertion de la 1^{re} paire de côtes. L'orifice du canal rachidien est triangulaire à angles arrondis, un peu plus large que haut, et proportionnellement plus haut que chez le mâle. De chaque côté de l'apophyse épineuse, à sa base, se présentent les apophyses articulaires postérieures sous la forme de deux tubercules courts et épais.

En résumé, l'os cervical du Cachalot femelle se distingue de celui du mâle : — 1^o Parce qu'il n'est pas soudé avec la 1^{re} vertèbre dorsale ; — 2^o Par son plus grand développement transversal ; — 3^o Par l'apophyse épineuse de la 7^e cervicale beaucoup plus nettement dessinée que chez le mâle ; — 4^o Par l'apparence moins massive des apophyses transverses supérieures de l'axis et de la 7^e cervicale ; — 5^o Enfin, par la disparition presque complète des rudiments d'apophyses transverses inférieures et supérieures des 2^e, 3^e, 4^e, 5^e et 6^e vertèbres. Le tableau suivant des dimensions de l'os cervical, comparé à celui que nous avons dressé pour le mâle, montre clairement ces différences. Nous donnons à côté les dimensions de l'os cervical existant dans le Cabinet d'Anatomie et dont il a été déjà question (2). On se reportera également au tableau

(1) En raison de l'âge du sujet ?

(2) Nous avons parlé plus haut, page 49, de cet os cervical existant dans le Cabinet d'Anatomie comparée, sous le n^o A, 2998 (voir LACÉPÈDE, L'hist. nat. des Cétacés, p. 169, p. 12), Nous ignorons la provenance de cette pièce. Elle porte cette seule indication, « Vertèbres cervicales de Cachalot ». Nous avons dit qu'elle ne comprend pas la première dorsale ; en même temps ses dimensions permettent de la rapporter à une femelle. La forme des surfaces articulaires antérieures est la même que chez notre spécimen femelle. Les lames des arcs neurax sont grêles ; malheureusement, ils sont sciés à 6 centimètres au-dessus de leur base et la voûte du canal rachidien manque. Cet os semble provenir d'une femelle plus jeune que notre squelette, car l'épiphyse postérieure du corps de la septième cervicale est moins complètement soudée et les racines supérieures des apophyses transverses de cette vertèbre paraissent incomplètement développées. Toutefois cet os cervical envisagé en entier est un peu plus volumineux que celui de notre spécimen, sans doute en raison d'une variation individuelle.

tableau ci-dessous, les dimensions du canal rachidien au niveau de chacune des vertèbres dorsales :

| | cent. | | cent. |
|---|-------|-------------------------|-------|
| 1 ^{re} dorsale, diamètre vertical. . | 13 | diamètre transversal. . | 14,3 |
| 2 ^e — — — . . | 12 | — — — . . | 14 |
| 3 ^e — — — . . | 12 | — — — . . | 12,9 |
| 4 ^e — — — . . | 12,6 | — — — . . | 12,6 |
| 5 ^e — — — . . | 12,5 | — — — . . | 12,8 |
| 6 ^e — — — . . | 10,8 | — — — . . | 11,5 |
| 7 ^e — — — . . | 10,5 | — — — . . | 10,5 |
| 8 ^e — — — . . | 10,6 | — — — . . | 9,8 |
| 9 ^e — — — . . | 10,7 | — — — . . | 8,8 |
| 10 ^e — — — . . | 11,5 | — — — . . | 7,4 |
| 11 ^e — — — . . | 11,9 | — — — . . | 6,9 |

La forme générale de la 1^{re} vertèbre dorsale se retrouve dans les vertèbres suivantes, sauf que le corps de celles-ci est proportionnellement plus large et moins haut. De plus, tandis que dans les vertèbres suivantes les faces antérieure et postérieure du corps sont planes ou à peine concaves, ces faces, à la 1^{re} dorsale, sont très dissemblables. L'antérieure montre une forte saillie qui répond à la concavité du corps de la 7^e cervicale. De chaque côté de cette saillie, la face de la vertèbre est excavée au-dessus de l'axe transversal, bombée au-dessous. Quant à la face postérieure, elle est presque plane, et présente seulement une légère concavité centrale.

Les apophyses articulaires antérieures siègent à la base des racines supérieures des apophyses transverses sur le bord antérieur des arcs; elles sont peu développées et affectent la forme de tubercules rugueux portant les surfaces qui reçoivent les apophyses articulaires postérieures de la 7^e cervicale. Ces surfaces sont très inégalement développées. La droite est concave, rugueuse, et mesure 6 centimètres de diamètre longitudinal, sur 3^e,5 de diamètre transversal; la gauche est réduite à une étendue de 2 centimètres environ, dimension en rapport avec le faible développement de l'apophyse articulaire postérieure gauche de la 7^e cervicale, que nous avons signalé (voyez page 49).

Les apophyses articulaires postérieures de la 1^{re} dorsale occupent la base de l'apophyse épineuse. Elles sont donc sur un plan supérieur à celui des apophyses antérieures, caractère commun au ♂ et à la ♀.

Signalons enfin, sur le côté très excavé du corps de la 1^{re} dorsale et plus exactement à son bord postérieur et supérieur, une surface articulaire pour la 2^e côte, et à son bord antérieur une petite facette incomplètement marquée, qui semble avoir été en rapport avec la 1^{re} côte.

Dorsales suivantes. — Les vertèbres dorsales suivantes répondent, dans leur forme générale et dans le développement de leurs parties, à la description qui a été donnée par FLOWER chez l'individu de Tasmanie, ainsi qu'à celle de notre spécimen ♂ des Açores. Toutefois la région dorsale de la femelle paraît moins massive, plus svelte; elle le doit à la fois à la gracilité des apophyses transverses et surtout à la hauteur relativement considérable des apophyses épineuses qui sont en outre très comprimées.

La 2^e dorsale se distingue immédiatement de la 1^{re} par la longueur (diamètre antéro-postérieur) de son corps qui est au moins de 1/4 plus grande; voici d'ailleurs les dimensions comparées de ces deux vertèbres :

| | | | |
|---|-----------|----------------------------------|----------|
| Long. du corps à sa partie supér. 1 ^{re} dorsale | cent. 7,2 | 2 ^e dorsale | cent. 10 |
| — — — infér. — | 9,5 | — | 11 |

Les autres vertèbres dorsales vont progressivement en augmentant de longueur, jusqu'à la dernière. On trouvera leurs dimensions au tableau général que nous donnons plus loin, page 66.

Ce qui caractérise le corps des vertèbres dorsales de la femelle, comparées à celles du mâle, c'est :

1° Principalement pour les 7 ou 8 premières, la prédominance marquée de la hauteur (diamètre vertical) sur la largeur. Les corps sont proportionnellement plus hauts et moins larges que chez le ♂; en voici un exemple :

| | | |
|---|------------|------------|
| Hauteur du corps de la 4 ^e dorsale | cent. ♂ 25 | cent. ♀ 18 |
| Largeur — — — | 32 | 19 |

Tandis que chez le ♂ les faces antérieures et postérieures des corps vertébraux sont ovalaires à grand diamètre transversal, chez la ♀ elles sont cordiformes; cette configuration est encore accentuée par l'existence d'une carène à la face inférieure de la vertèbre, beaucoup plus marquée que chez le ♂ et par la présence d'un sillon assez profond sur la ligne médiane au bord supérieur.

2° Chez la ♀ les faces latérales du corps sont fortement excavées, par suite d'une saillie très prononcée du bord des faces antérieure et postérieure. — Dès la 1^{re} dorsale, l'apophyse épineuse (qui était déjà nettement appréciable sur la 7^e cervicale) commence à grandir et gagne progressivement en hauteur jusqu'à la 9^e dorsale, où elle devient brusquement beaucoup plus longue, pour atteindre des dimensions presque disproportionnées sur la 10^e et la 11^e dorsale (Pl. IV, fig. 2). Le tableau suivant permet d'établir une rigoureuse comparaison avec le mâle, pour lequel nous avons dressé un tableau semblable.

| Apophyses épineuses. | Diamètre antéro-postérieur à la base. | Hauteur prise au bord antérieur. |
|-----------------------------------|---------------------------------------|----------------------------------|
| | cent. | cent. |
| 1 ^{re} dorsale | 5,6 | 6,3 |
| 2 ^e — | 7 | 9 |
| 3 ^e — | 8,4 | 12,2 |
| 4 ^e — | 9,1 | 13,2 |
| 5 ^e — | 9,8 | 14,1 |
| 6 ^e — | 10 | 16,1 |
| 7 ^e — | 11 | 21 |
| 8 ^e — | 10,2 | 22,2 |
| 9 ^e — | 9,3 | 23,6 |
| 10 ^e — | 9,7 | 26,7 |
| 11 ^e — | 8,6 | 27 |

En outre, chez la ♀, à partir de la 7^e dorsale, les apophyses épineuses ont à leur sommet un diamètre antéro-postérieur moindre que celui des vertèbres précédentes, contrairement à ce qui a lieu chez le ♂.

| Sommet de l'ap. épin. 7 ^e dorsale (diam. antéro-post). | cent. | cent. |
|---|-------|-------|
| ♂ | 15,7 | ♀ 7,5 |
| — — 8 ^e — — | 15,5 | 8 |
| — — 9 ^e — — | 15,7 | 8 |
| — — 10 ^e — — | 17,2 | 9 |
| — — 11 ^e — — | 18,2 | 9,3 |

La forme du canal rachidien jusqu'à la 5^e dorsale est presque circulaire ou au moins à diamètre transversal à peine supérieur au diamètre vertical (chez le ♂ c'est l'inverse). A partir de la 5^e dorsale, le diamètre transversal du canal diminue progressivement tandis que la hauteur reste à peu près la même. Il en résulte que le canal paraît

comprimé latéralement. Il en est de même chez le ♂ (voir le tableau, page 66).

La disparition des apophyses articulaires est tout à fait complète à la 10^e dorsale. A la 9^e, elles sont déjà fort réduites, sauf celle de droite. A partir de la 10^e dorsale, les apophyses musculaires existent seules. La base des lames et les racines supérieures des apophyses transverses qui les prolongent, vont en augmentant de la 1^{re} à la 3^e dorsale, et en diminuant de la 4^e à la 7^e. Aux 10^e et 11^e dorsales, la hauteur des lames augmente un peu, mais il n'y a plus trace de racine supérieure des apophyses transverses. Le tableau suivant donne la longueur du pédicule et de l'apophyse transverse supérieure réunis (dimension prise du corps de la vertèbre à l'extrémité libre de l'apophyse transverse) :

| | |
|-----------------------------------|-------|
| 1 ^{re} dorsale | cent. |
| 2 ^e — | 13,7 |
| 3 ^e — | 15,8 |
| 4 ^e — | 16,7 |
| 5 ^e — | 16,7 |
| 6 ^e — | 16,4 |
| 7 ^e — | 13,7 |
| 8 ^e — | 12 |
| 9 ^e — | 10 |
| | 9 |

Jusqu'à la 7^e dorsale inclusivement, les surfaces articulaires antérieure et postérieure pour les côtes sont bien développées. Les postérieures siègent à la base des pédicules. Déjà à la 7^e dorsale leur diamètre transversal commence à diminuer. A la 8^e, ce n'est plus qu'une surface de 3,5 centimètres de diamètre transversal sur 2,5 centimètres de diamètre antéro-postérieur. Cette surface est triangulaire et portée par une courte saillie osseuse. A partir de la 9^e dorsale, il n'en existe plus trace.

Les surfaces articulaires antérieures pour les côtes, au bord antérieur du corps, sont déjà réduites sur les 5^e et 6^e dorsales, elles sont portées sur une saillie haute de 1,5 à 2 centimètres. A la 7^e dorsale, cette saillie s'unit en arrière à celle qui porte la facette articulaire destinée à la 8^e côte. Il résulte de cette union des deux tubercules une crête horizontale, saillante sur les côtés de la vertèbre et haute de 3,5 à 4 centi-

mètres. Elle porte les surfaces articulaires pour les côtes correspondantes. A la 8^e vertèbre dorsale, cette crête prend une forme triangulaire, c'est le premier rudiment de l'apophyse transverse inférieure telle que nous allons la trouver aux vertèbres lombaires; son bord antérieur porte la côte correspondante. La 9^e dorsale (Pl. IV, fig. 4) offre dans le développement asymétrique et la disposition de ses apophyses transverses, les particularités décrites par FLOWER à la 10^e dorsale des divers spécimens qu'il a étudiés et qu'on retrouve également à la 10^e dorsale (bien qu'à un moindre degré) chez notre sujet ♂ des Açores. A gauche, l'apophyse transverse inférieure, triangulaire, mesurant 6 centimètres de haut, présente sur son bord antérieur peu épaissi la surface d'insertion de la côte correspondante. Au bord postérieur du corps vertébral, on ne voit pas de surface articulaire. Quant à l'apophyse transverse supérieure du même côté, elle est épaisse et se projette à peu près horizontalement en dehors, en restant séparée de l'inférieure par un espace d'environ 6 centimètres. A droite, il n'en est plus de même. L'apophyse transverse inférieure, haute de 4,8 et large de 9 centimètres, est épaissie sur son bord antérieur; elle porte à son extrémité libre une surface articulaire ovale, rugueuse, mesurant 9,2 sur 4,2 pour la côte correspondante. En outre, le bord antérieur de cette apophyse se relève et envoie en dedans une saillie irrégulière, rugueuse, qui va à la rencontre d'un prolongement semblable de l'apophyse transverse supérieure et n'en reste séparée que par un espace de 2 à 3 millimètres, de telle sorte que les deux apophyses transverses forment avec le pédicule de la lame neurale un cercle osseux complet.

A la 10^e vertèbre dorsale il n'y a plus trace, comme nous l'avons dit, des apophyses transverses supérieures, les inférieures seules désormais sont également développées de chaque côté; elles affectent la forme de longues et épaisses saillies portant à leur extrémité libre une surface articulaire ovale pour la côte correspondante, et sur leur bord antérieur une saillie de 1,5 centimètre environ, dirigée en dedans. Ces apophyses transverses inférieures se distinguent de celles du ♂ par leur plus grande longueur relative et leur moindre épaisseur; en voici les dimensions :

| | |
|--|-------|
| | cent. |
| Longueur, de la base au sommet | 13,5 |
| Diamètre antéro-postérieur | 8,5 |
| Épaisseur (diamètre vertical). | 4,5 |

La 11^e vertèbre dorsale a tous les caractères de la 1^{re} lombaire. Toutefois, les lames vertébrales de plus en plus élevées se rapprochent en même temps et le canal rachidien devient plus étroit d'un côté à l'autre. L'apophyse transverse est horizontale, aplatie, son extrémité un peu épaissie est excavée en une petite surface rugueuse pour l'articulation de la côte. Les dimensions de ces apophyses sont les suivantes :

| | |
|--|------|
| | cent |
| Longueur, de la base au sommet | 16,4 |
| Diamètre antéro-postérieur. | 9,3 |
| Épaisseur (diamètre vertical). | 2,3 |

Vertèbres lombaires (Pl. IV, fig. 6 et 8). — Les vertèbres lombaires au nombre de 8 présentent les mêmes caractères que celles du mâle et ne s'en distinguent que par la plus grande longueur de leurs apophyses épineuses, dont la forme est également un peu différente. Les corps vertébraux, dès la 1^{re} lombaire, se distinguent des vertèbres dorsales par la diminution de leur diamètre transversal. Ils portent à la face inférieure une carène qui augmente de hauteur jusqu'à la dernière lombaire. L'extrémité antérieure de cette carène est relevée de chaque côté d'un tubercule rugueux qui, à la 1^{re} lombaire, n'existe qu'à droite. Les apophyses transverses sont horizontales, aplaties, renflées à l'extrémité et croissent graduellement en longueur jusqu'à la 6^e lombaire. La 7^e est un peu plus courte, et la 8^e de même longueur que la 6^e. Voici d'ailleurs la longueur des apophyses transverses. Nous joignons à ce tableau la mesure de la distance du bord supérieur de l'apophyse musculaire au corps :

| Long. des apop. transv. | cent. | Distance du bord sup. des apop. muscul. au corps. | cent. |
|--|-------|---|-------|
| 1 ^{re} apophyse transverse. . . | 13 | 1 ^{re} apophyse musculaire. . | 10,5 |
| 2 ^e — — . . . | 13,2 | 2 ^e — — . . . | 10,5 |
| 3 ^e — — . . . | 13,4 | 3 ^e — — . . . | 10,5 |
| 4 ^e — — . . . | 13,6 | 4 ^e — — . . . | 10,5 |
| 5 ^e — — . . . | 14 | 5 ^e — — . . . | 13,4 |
| 6 ^e — — . . . | 13,6 | 6 ^e — — . . . | 15 |
| 7 ^e — — . . . | 13,5 | 7 ^e — — . . . | 16,5 |
| 8 ^e — — . . . | 14 | 8 ^e — — . . . | 17 |

Les apophyses musculaires sont proportionnellement un peu plus longues et moins larges que chez le ♂; elles mesurent :

| | | | | cent. | | | cent. |
|----------------|-----------------|----------------------|---|-------|-------------------|--|-------|
| Longueur de la | 1 ^{re} | apophyse musculaire. | | 8 | largeur | | 4,9 |
| — | 2 ^e | — | — | 8,7 | — | | 4,5 |
| — | 3 ^e | — | — | 8,7 | — | | 4,7 |
| — | 4 ^e | — | — | 9,3 | — | | 4,9 |
| — | 5 ^e | — | — | 9,7 | — | | 5,1 |
| — | 6 ^e | — | — | 9,2 | — | | 6,3 |
| — | 7 ^e | — | — | 9,5 | — | | 6,7 |
| — | 8 ^e | — | — | 10 | — | | 6,4 |

La longueur des apophyses épineuses est :

| | | | | cent. |
|-----------------|--------------------|---|--|-------|
| 1 ^{re} | apophyse épineuse. | | | 24,5 |
| 2 ^e | — | — | | 26 |
| 3 ^e | — | — | | 26,5 |
| 4 ^e | — | — | | 28 |
| 5 ^e | — | — | | 28,2 |
| 6 ^e | — | — | | 26,4 |
| 7 ^e | — | — | | 20,7 |
| 8 ^e | — | — | | 17,5 |

Les apophyses épineuses se distinguent de celles du ♂ par la forme de leur extrémité en même temps que par leur grande longueur. Elles égalent et surpassent d'une manière absolue la longueur des apophyses épineuses des vertèbres lombaires du ♂ qui est cependant de taille bien plus grande (comparer le tableau ci-dessus avec les chiffres que nous donnons page 29).

A la 1^{re} lombaire, l'apophyse épineuse, très allongée, se dilate à son extrémité supérieure en une large surface rugueuse ovale, mesurant 8^e,8 de diamètre antéro-postérieur et 4^e,3 de diamètre transversal (1). Les bords de cette surface sont saillants et irréguliers.

Aux 2^e et 3^e lombaires la même surface existe également, mais ne mesure plus que 3^e,5 de diamètre transversal; par contre, elle est plus longue, le bord de ces apophyses ayant un diamètre antéro-postérieur plus grand. — Aux 4^e et 5^e lombaires le bord supérieur des apophyses épineuses est convexe, plus épais en arrière qu'en avant; ces apophyses se distinguent également de celles du mâle par leur grande longueur.

(1) Cette forme de l'extrémité de l'apophyse épineuse existe aussi aux deux dernières dorsales.

Vertèbres caudales (Pl. V, fig. 2). — Nous ne possédons que les douze premières vertèbres caudales. La forme du corps est, dans les premières surtout, tout à fait semblable à celle du corps des vertèbres lombaires, puis peu à peu, par suite de l'effacement successif des apophyses, l'apparence générale de ces vertèbres change. Elles présentent exactement la même configuration que nous avons décrite chez le ♂. Notons, sur les faces latérales des trois premières caudales, l'existence de nombreuses gouttières vasculaires s'irradiant en tous sens; il en existe déjà un certain nombre sur la 8^e lombaire, mais elles sont beaucoup moins accusées. Chez le ♂, ces gouttières vasculaires sont fort peu nombreuses et ne méritent pas de mention spéciale.

Au bord inférieur de la 1^{re} caudale, en arrière, se voient deux surfaces articulaires saillantes pour les os en V. Aux onze suivantes, il existe en outre deux surfaces au bord antérieur et inférieur du corps; à la 2^e caudale, les surfaces postérieures deviennent beaucoup plus larges et occupent le sommet de tubercules épais; elles conservent le même développement jusqu'à la 12^e dorsale, où elles sont à peine moins saillantes.

Les apophyses transverses des quatre premières caudales ont à peu près la même forme qu'aux dernières lombaires. Elles sont proportionnellement plus longues que chez le ♂. Aux 5^e et 6^e caudales leur bord postérieur est coupé obliquement, et elles offrent une antéversion plus prononcée. Dès la 6^e caudale l'apophyse transverse tend à rejoindre le corps par son extrémité postérieure, elle dessine ainsi une profonde encoche qui est complètement transformée en trou à la 7^e. A la 8^e caudale, l'apophyse transverse a disparu presque complètement et n'est plus représentée que par une crête horizontale interrompue en son milieu.

Les apophyses épineuses vont en diminuant rapidement de hauteur de la 1^{re} à la 12^e caudale. Ainsi l'apophyse épineuse de la 1^{re} a 16^e,5, tandis que celle de la 2^e n'a plus que 11^e,3. Sous ce rapport, la ♀ présente les mêmes caractères que le ♂. Toutefois, tandis que chez le ♂ les 11^e et 12^e caudales sont totalement dépourvues d'apophyse épineuse, de telle sorte que le canal rachidien est ouvert, chez la femelle le canal est encore complètement fermé. Ce n'est pas que les arcs présentent chez cette dernière un plus grand développement; ils ont la même forme que chez le mâle, mais ils se rejoignent au-dessus du canal rachidien peut-être en raison de

l'âge plus avancé du sujet. On trouvera au tableau général des mesures des os, page 66, toutes les dimensions relatives aux vertèbres caudales.

Os en V. — Les os en V (os chevrons) que nous avons reçus avec le squelette, sont au nombre de neuf seulement. Le premier nous paraît manquer. Les neuf suivants se suivent incontestablement. Ceux des 11^e et 12^e caudales nous font défaut, mais il n'y a pas de doute que ces vertèbres en étaient pourvues, à en juger par l'existence de surfaces articulaires bien développées. L'os en V de la 2^e caudale se distingue, comme chez le ♂, des suivants par sa moindre largeur et par la structure rugueuse de son extrémité libre : les autres ressemblent à peu près à ceux du mâle, sauf que les 3^e, 4^e, 5^e et 6^e sont proportionnellement moins larges. Voici les principales dimensions de ces os :

| | cent. | | cent. | | cent. |
|------------------------------|-------|-------------------|-------|----------------------------|-------|
| 1 ^{er} manque | | | | | |
| 2 ^e long. totale. | 40 | long. de l'épine. | 29,5 | plus gr. larg. de l'épine. | 11,3 |
| 3 ^e — | 36 | — | 26 | — | 15,7 |
| 4 ^e — | 34 | — | 25,2 | — | 14,7 |
| 5 ^e — | 31,6 | — | 23,9 | — | 14 |
| 6 ^e — | 31,6 | — | 23,7 | — | 13,8 |
| 7 ^e — | 20,9 | — | 16,5 | — | 12,4 |
| 8 ^e — | 15,7 | — | 11,2 | — | 15,3 |
| 9 ^e — | 11,4 | — | 6,8 | — | 13,8 |
| 10 ^e — | 7,2 | — | 4,1 | — | 9,8 |

STERNUM (Pl. V, fig. 5). — Il a la même forme générale que chez le mâle ; ses dimensions sont les suivantes :

| | |
|---|-------|
| | cent. |
| Longueur (non compris la pièce xiphoïde) | 48 |
| Plus grande largeur (au niveau des tubérosités antérieures) . . . | 72 |
| Largeur vers le milieu | 40 |
| Largeur au niveau des tubérosités postérieures | 35 |

Il n'existe pas d'asymétrie apparente entre les os de chaque côté. En avant de l'orifice médian, les deux os latéraux ne paraissent avoir pris contact que sur une petite étendue. En arrière de l'orifice, au niveau des tubérosités postérieures, il semble que les deux os soient restés séparés par un espace de 4^e,8 environ (occupé sans doute par du cartilage). L'orifice médian est comparativement plus large que chez le ♂. Il est de forme ovale et mesure 19 centimètres de long sur 11 centimètres de large. Sa plus grande largeur correspond à peu près au tiers antérieur.

Le bord antérieur du sternum n'est pas droit, comme chez le mâle, mais profondément excavé. Son épaisseur au milieu n'est guère que de 1 centimètre. Aux angles elle atteint 7 centimètres. Les tubérosités de l'extrémité postérieure ont environ 7^c,8 d'épaisseur. Elles sont moins grossièrement rugueuses que chez le ♂.

Les surfaces articulaires pour les côtes sont au nombre de trois de chaque côté : 1° une antérieure au niveau de l'angle antérieur épaissi; cette surface est ovale et mesure 11 centimètres sur 7 centimètres; 2° une moyenne au bord externe de la tubérosité postérieure; elle est complétée par une demi-surface de l'angle antérieur de la pièce xiphoïde; 3° enfin, vers le tiers postérieur du bord externe de la pièce xiphoïde il existe une surface concave qui paraît avoir donné également attache à une côte. — On ne voit pas de surface articulaire sur le milieu du bord des pièces sternales antérieures, comme il en existe chez le ♂.

La pièce xiphoïde que nous possédons paraît avoir été unique et placée sur la ligne médiane en arrière du sternum, à la façon du nodule osseux observé en place par FLOWER chez le spécimen de Caithness. Chez notre femelle, c'est un os très spongieux, à surface rugueuse, discoïde, à contour irrégulièrement ovalaire. Il mesure 15 centimètres dans le sens de l'axe du corps, et 20 centimètres transversalement. L'épaisseur moyenne de l'os est de 6^c,5; elle atteint toutefois près de 8 centimètres vers son bord le plus épais.

CÔTES. — Il en existe 11 paires. La 10^e droite et la 11^e gauche nous manquent. On trouvera plus loin, page 67, dans le tableau général des poids des os du squelette, les chiffres qui se rapportent aux côtes. Le tableau suivant en donne les dimensions; il est conforme à celui de FLOWER :

| | Extrême longueur en ligne droite. | Circonférence au milieu. | Circonférence à l'extrémité infér. | Courbe. |
|---------------------------------|---|--------------------------------|--|---------|
| | mèt. | cent. | cent. | cent. |
| 1 ^{re} côte droite . . | 0,85 | 25 | 48 | 27 |
| — gauche . . | 0,83 | 26 | 45,5 | 25 |
| 2 ^e côte droite . . | 1,23 | 16 | 21 | 40 |
| — gauche . . | 1,14 | 17,5 | 21 | 34 |
| 3 ^e côte droite . . | 1,25 | 13,5 | 17,5 | 45 |
| — gauche . . | 1,29 | 16 | 21 | 45 |
| 4 ^e côte droite . . | 1,25 | 17 | 20,5 | 45 |
| — gauche . . | 1,25 | 13,5 | 17 | 45,5 |

| | Extrême longueur en ligne droite. — mèt. | Circonférence au milieu. — cent. | Circonférence à l'extrémité infér. — cent. | Courbe — cent. |
|---------------------------------|--|--|--|----------------------|
| 5 ^e côte droite . . | 1,21 | 13 | 17,5 | 43 |
| — gauche . . | 1,26 | 13 | 16 | 44 |
| 6 ^e côte droite . . | 1,16 | 13,5 | 13 | 43,5 |
| — gauche . . | 1,16 | 13 | 14,5 | 47 |
| 7 ^e côte droite . . | 1,11 | 13 | 12 | 36 |
| — gauche . . | 1,10 | 13,5 | 12,5 | 41 |
| 8 ^e côte droite . . | 1,08 | 12,5 | 10 | 35 |
| — gauche . . | 1,10 | 12 | 11 | 35 |
| 9 ^e côte droite . . | 0,98 | 11 | 9,5 | 22 |
| — gauche . . | 1,03 | 12 | 10,5 | 21,5 |
| 10 ^e côte droite . . | manque | | | |
| — gauche . . | 0,86 | 11 | 11 | 15 |
| 11 ^e côte droite . . | 0,67 | 10 | 8 | 8 |
| — gauche . . | manque | | | |

La 1^{re} paire de côtes a la forme déjà décrite chez le ♂. La 2^e paire ressemble plus à la 3^e qu'à la 1^{re}, non seulement en raison de la plus grande longueur des os, mais encore par la petite dimension de leurs extrémités, tandis que chez le ♂ les côtes de la 2^e paire se rapprochaient beaucoup de la 1^{re} par l'élargissement de ces extrémités. La 11^e côte droite, longue et grêle, est renflée à son extrémité, terminée par une surface concave et très rugueuse; elle est comprimée dans toute sa longueur et subit une torsion qui amène la face antérieure à devenir inférieure et la face postérieure à devenir supérieure, en même temps que les bords de l'os deviennent minces et tranchants.

OMOPLATES (Pl. V, fig. 7). — Même forme générale que chez le ♂. L'omoplate gauche seule présente l'orifice vasculaire signalé chez celui-là, encore est-il très réduit, principalement à la face externe. Il est ovalaire, son grand diamètre mesurant 17 millimètres en dedans et 7 millimètres en dehors (1). Nous avons donné, en même temps que les dimensions de l'omoplate de notre ♂, celles de l'omoplate de la ♀. La comparaison des chiffres de ce tableau (page 34) montre diverses particularités. On voit tout d'abord que le bord supérieur de l'omoplate est, par rapport à la hauteur de l'os, plus étendu chez la ♀ que chez le ♂. En exprimant la longueur par 100, on trouve

(1) Cette disparition de l'orifice vasculaire à droite et sa réduction à gauche sont-elles corrélatives de l'âge avancé de notre sujet ♀? On s'expliquerait à la rigueur ainsi que FLOWER n'ait pas mentionné ces trous vasculaires chez les individus adultes qu'il a décrits. Peut-être encore ces orifices sont-ils de simples variétés individuelles.

que la largeur de l'os est 80 pour le ♂ et 90 pour la ♀. En second lieu, la longueur de l'acromion et celle de l'apophyse coracoïde sont chez la ♀ très supérieures à ce qu'elles sont chez le ♂. En exprimant par 100 la longueur de l'acromion chez le ♂, elle est de 84 chez la ♀; l'apophyse coracoïde du mâle étant exprimée par 100, celle de la ♀ est de 73, tandis que la longueur de l'omoplate du ♂ étant supposée égale à 100, celle de l'omoplate de la ♀ est seulement de 56. Ce développement considérable des apophyses de l'omoplate de la ♀ est d'autant plus frappant que l'esprit se reporte involontairement au développement plus grand des apophyses épineuses des vertèbres chez cette dernière (1).

MEMBRE ANTÉRIEUR (Pl. V, fig. 9). — La tête de l'humérus est complètement soudée au corps de l'os, ainsi que les épiphyses de l'extrémité distale. Une tubérosité saillante existe sur le milieu du bord cubital de l'os, elle est reliée à la tubérosité qui avoisine la tête articulaire par une crête épaisse et rugueuse occupant la moitié supérieure du bord cubital. Comparativement au mâle, cette crête est plus allongée chez la femelle et la tubérosité plus saillante. D'ailleurs l'humérus est dans son ensemble proportionnellement plus long et moins massif que chez le ♂. En exprimant par 100 la longueur de l'humérus du ♂, la longueur de celui de la ♀ est de 73, tandis que sa largeur est de 63 pour 100 seulement. La même observation s'applique aux deux autres os du bras (voir le tableau comparatif, page 36).

Le *radius* et le *cubitus* sont soudés par leurs extrémités proximales, mais ils ne sont pas en contact aux extrémités distales. Les épiphyses proximales sont solidement soudées aux os. Il ne paraît pas en avoir existé aux extrémités distales. Le *radius* n'offre aucune particularité notable. Quant au *cubitus*, il se distingue par la concavité très prononcée de ses deux bords et par la forme élargie de son apophyse olécrâne. Celle-ci forme une proéminence osseuse à peine étranglée à sa base, large, aplatie et terminée par un bord convexe. Proportionnellement à celle du ♂, elle est beaucoup plus courte et plus large. En voici d'ailleurs les dimensions dans nos deux squelettes mâle et femelle :

(1) Ce sont là de ces analogies singulières que rien ne peut expliquer dans l'état actuel des sciences, comme celle si frappante qui existe entre les maxillaires et les côtes de *Neobalæna marginata*.

| | | | | |
|----------|-------------|-------|-------------|-------|
| | | cent. | | cent. |
| Longueur | ♂ | 9,8 | ♀ | 5,7 |
| Largeur | | 9 | | 8,3 |

Main. — Nous n'avons malheureusement qu'un petit nombre des os de la main. Les quelques os du carpe que nous possédons ne sauraient être exactement rétablis en position. Notons seulement qu'on trouve autour de la plupart d'entre eux ces sortes d'épiphyses périphériques déjà décrites par FLOWER chez le ♂ et que nous avons signalées plus haut. Elles sont en partie soudées aux os.

En outre, parmi les os du carpe que nous possédons, il en est un, de petite taille, qui présente au bord externe une protubérance épaisse, se projetant en dehors en une courte saillie triangulaire. L'os en question paraît répondre au pisiforme. En dedans, une ossification épiphysaire comble l'espace qui le sépare du carpien le plus voisin, et l'unit à lui.

Les métacarpiens n'offrent rien à noter. Nous possédons les 5 métacarpiens de l'une des mains. Ils ressemblent à ceux du mâle, et la description que nous avons donnée de ces derniers leur est exactement applicable. Le premier seul mérite une mention spéciale, étant proportionnellement plus court et plus épais que sur notre ♂ et présentant à son extrémité distale une surface articulaire qui ne laisse aucun doute sur l'existence d'une phalange. Ce 1^{er} métacarpien ressemble à celui qui est figuré par FLOWER (fig. 1, pl. 62).

Les quelques phalanges que nous possédons ont la forme en sablier, et sont tout à fait semblables à celles du ♂.

BASSIN (Pl. V, fig. 11). — Nous ne possédons qu'un os du bassin. Il mesure 19 centimètres de long et 5 centimètres de large à son extrémité antérieure. C'est un os aplati, à surface interne concave, s'atténuant en arrière et s'épaississant en avant pour se terminer par une extrémité rugueuse qui semble s'être continuée par un cartilage. Son bord supérieur sinueux est mince; son bord inférieur également sinueux est épaissi et creusé au milieu d'une profonde rigole qui se trouve séparée de la face supérieure concave par une crête osseuse, saillante, longue d'environ 7^{cent.} 5. La face inférieure de l'os est à peu près plane.

Nous terminerons cette étude du squelette de la femelle par le tableau général des poids et des mesures des os :

Cachalot adulte ♀ (colonne vertébrale).

| | Poids. | Longueur du corps épiphyses comprises (face ventrale). | Longueur du corps (face super.). | Plus grande largeur de l'extrémité d'une apophyse transv. à l'autre. | Plus grande hauteur du sommet de l'apophyse épin. à la partie la plus inférieure du corps. | Hauteur du corps (face antier.). | Plus grand diam. transv. du corps en dessous des surfaces articulaires pour les côtes |
|------------------------------------|--------|--|--|--|--|--|---|
| | cent. | cent. | cent. | cent. | cent. | cent. | cent. |
| Atlas. | 3,920 | 7,9 | 3 | 62 | 32 | 16 | 25,5 |
| Os cervical | 4,060 | 14 | 42 | 35 | 41 | 46,8 | 21,2 |
| 1 ^{re} dorsale | 1,750 | 10,9 | 40,4 | 39 | 37 | 17,8 | 18,8 |
| 2 ^e | 2,440 | 11,4 | 11,2 | 37 | 44 | 17,3 | 18,7 |
| 3 ^e | 2,340 | 11,6 | 12,3 | 36,5 | 43 | 17,5 | 19,5 |
| 4 ^e | 2,325 | 12,4 | 12,3 | 34 | 44,5 | 17,5 | 19,1 |
| 5 ^e | 2,270 | 13 | 13,2 | 32 | 46,2 | 17,7 | 20,2 |
| 6 ^e | 2,420 | 13,4 | 13,8 | 30,5 | 49 | 17,6 | 19,9 |
| 7 ^e | 2,450 | 14 | 14,3 | 29,5 | 50,5 | 17,6 | 20,5 |
| 8 ^e | 2,475 | 15 | 14,9 | 32 | 53 | 18,1 | 21 |
| 9 ^e | 2,700 | 15,2 | 15,7 | 49 | 56 | 18,3 | 23,2 |
| 10 ^e | 3,230 | 14,9 | 16,5 | 55 | 57 | 19,1 | 23,5 |
| 11 ^e | 3,345 | 14,9 | 16,8 | 50 | 56,5 | 21,2 | 23,6 |
| 1 ^{re} lombaire | 3,610 | 17,2 | 17,9 | 49 | 63 | 24,3 | 23,7 |
| 2 ^e | 3,990 | 18,1 | 18,5 | 50,5 | 61 | 24,4 | 23,6 |
| 3 ^e | 4,600 | 18,7 | 19 | 50 | 63,7 | 25 | 23,8 |
| 4 ^e | 5,000 | 19,4 | 18,6 | 50 | 66 | 24,5 | 23,8 |
| 5 ^e | 5,000 | 19,6 | 19,9 | 51 | 64,6 | 26,7 | 23,4 |
| 6 ^e | 5,200 | 19,7 | 20 | 51,5 | 62 | 26,6 | 23,3 |
| 7 ^e | 5,450 | 20,6 | 20,1 | 51,2 | 58 | 27,6 | 23,6 |
| 8 ^e | 5,450 | 20,6 | 21 | 52 | 53,2 | 27,1 | 24,4 |
| 1 ^{re} caudale | 5,900 | 20,3 | 20,8 | 51 | 52 | 26,3 | 24,3 |
| 2 ^e | 5,500 | 20,5 | 20,5 | 46 | 50 | 24,5 | 25,6 |
| 3 ^e | 5,250 | 20,8 | 21 | 41 | 46 | 24,3 | 24,3 |
| 4 ^e | 5,200 | 20,7 | 20,5 | 36,5 | 42,5 | 24 | 25 |
| 5 ^e | 5,000 | 20,1 | 20,8 | 38 | 42,5 | 24,1 | 24,5 |
| 6 ^e | 4,000 | 19,5 | 19,5 | 30,4 | 38 | 23,7 | 23,3 |
| 7 ^e | 4,000 | 18,7 | 18,6 | 26,1 | 35,2 | 22,4 | 22,8 |
| 8 ^e | 3,300 | 17,1 | 17 | 20,6 | 32,2 | 22,1 | 22,4 |
| 9 ^e | 2,720 | 14 | 14,4 | 20,3 | 31,7 | 20,6 | 21,3 |
| 10 ^e | 2,430 | 10,7 | 11,2 | 18,7 | 28,2 | 21,9 | 20,8 |
| 11 ^e | 1,230 | 10,7 | 11,2 | 17,7 | 20,4 | 21 | 19 |
| 12 ^e | 1,230 | 10,7 | 11,2 | 17,7 | 20,4 | 20 | 18,4 |
| 13 ^e et suiv. manquent. | | | | | | 17,1 | 16,2 |

Cachalot adulte ♀ (poids des côtes et de divers os).

| | kil. | | kil. |
|--------------------------------------|--------|--------------------------------|-------|
| 1 ^{re} côte droite. | 3,010 | Humérus droit avec | |
| — gauche. | 3,150 | ses épiphyses. | 1,600 |
| 2 ^e côte droite. | 2,300 | Humérus gauche avec | |
| — gauche. | 2,050 | ses épiphyses. | 1,650 |
| 3 ^e côte droite. | 2,590 | Radius et cubitus | |
| — gauche. | 2,720 | droits soudés. | 1,215 |
| 4 ^e côte droite. | 2,140 | Radius et cubitus | |
| — gauche. | 1,980 | gauches soudés. | 1,110 |
| 5 ^e côte droite. | 2,090 | Omoplate droite. | 1,710 |
| — gauche. | 2,030 | — gauche. | 1,760 |
| 6 ^e côte droite. | 2,070 | Portion droite du plas- | |
| — gauche. | 1,925 | tron sternal. | 1,650 |
| 7 ^e côte droite. | 1,615 | Portion gauche. | 1,590 |
| — gauche. | 1,720 | Appendice xiphoïde. | 0,480 |
| 8 ^e côte droite. | 1,080 | Corps de l'hyoïde. | 0,620 |
| — gauche. | 1,240 | Grande corne droite. | 0,415 |
| 9 ^e côte droite. | 1,210 | — — gauche. | 0,400 |
| — gauche. | 1,150 | Stylhyal droit. | 0,350 |
| 10 ^e côte droite. | manque | — gauche. | 0,510 |
| — gauche. | 0,890 | Os du bassin (unique). | 0,050 |
| 11 ^e côte droite. | 0,495 | | |
| — gauche. | manque | | |

IV. — MACHOIRE INFÉRIEURE ET DENTS.

Toute la portion libre de la mâchoire inférieure du Cachalot est une longue symphyse formée par le rapprochement et le parallélisme des deux branches sur une grande étendue. Leur union s'opère par du tissu fibreux. En sorte que la place où il convient de faire commencer la symphyse vers le point de rencontre des deux branches reste le plus souvent un peu arbitraire. Toutefois, il peut arriver aussi que le début en soit nettement accusé sur le squelette par deux saillies des deux branches de la mâchoire en dedans, qui s'affrontent comme de véritables surfaces synarthrodiales. Nous voyons cette disposition très accentuée dans la plus grande mâchoire du Cabinet d'Anatomie, Cat. A, 3245.

Une particularité anatomique très intéressante de la mandibule du Cachalot et qui frappe au premier abord est la grande différence de structure que présente la substance osseuse des branches et celle de la

symphyse. Cette différence qu'on retrouve également chez d'autres Cétodontes est encore plus marquée chez le Kogia. La substance osseuse de la branche est comme fibreuse, à fibres parallèles; elle est aussi toujours certainement beaucoup moins grasse que le tissu osseux de la symphyse — qui lui-même l'est assez peu, comparé à celui de la plupart des os du squelette, en raison de sa structure compacte. Aussi les Océaniens, au dire de CHAMISSO (1), recherchent-ils cette partie du squelette pour y tailler des fers de lance.

La branche de la mâchoire présente en dedans l'aspect d'un cornet largement évasé. Autrefois, cette branche était souvent coupée et rapportée seule. Certains auteurs du seizième siècle l'ont figurée comme l'omoplate du Cachalot.

Les dents sont insérées dans une sorte de gouttière irrégulière plutôt que dans des alvéoles bien distincts. Nous avons déjà dit qu'elles étaient chez l'adulte un peu mobiles. Nous revenons plus loin sur leur implantation.

Il est rare que chez le Cachalot la mâchoire inférieure soit complètement rectiligne. Elle l'est sensiblement, sur une des pièces du Cabinet d'Anatomie, Cat. A, 3242, qui provient cependant d'un animal bien adulte, car la pièce mesure 3^m80. Par contre, la plus grande mâchoire que nous possédions, Cat. A, 3246, est successivement incurvée à droite, puis à gauche vers l'extrémité. Sur notre individu des Açores la mâchoire offre de même une légère courbure en deux sens différents. Elle présente, comme beaucoup d'autres, une sorte d'angle dans le plan vertical, ou de courbure en forme de bateau, comme DE BLAINVILLE l'avait déjà noté pour la mâchoire d'Audierne (2); d'autres fois cette courbure n'existe point. Alors le bord inférieur des branches de la mâchoire est sensiblement sur le même plan que la symphyse (3).

Il est très certain que la mâchoire inférieure du Cachalot varie considérablement d'un individu à l'autre. On a cependant cherché à faire des espèces sur cette base si fragile. La forme en réalité diffère autant que les dimensions, comme il est facile de s'en assurer dans toute collection possédant un

(1) *Cetaceorum maris Kamtschatici imagines, etc.*, 1824.

(2) *Sur les Cachalots*, 1838.

(3) Cette disposition est très nettement offerte par une des pièces du Cabinet d'Anatomie, Cat. A, 3247.

certain nombre de spécimens de ces mâchoires. Une des plus grandes à coup sûr que l'on puisse citer est celle que l'on montre dans le petit musée si intéressant de Nantucket (1). La plus longue que possède le Cabinet d'Anatomie du Muséum mesure 5 mètres, Cat. A, 3245 (2).

On sait que la mâchoire inférieure du Cachalot est souvent considérablement déformée, et divers auteurs ont tour à tour signalé des exemples de ces altérations pathologiques dans les diverses collections. Le plus remarquable, à notre connaissance, est celui qui existe également dans la collection de Nantucket dont il vient d'être question. Il présente un contournement complet de l'os, et les dents ne pouvant plus s'user par le contact de la mâchoire supérieure, semblent s'être développées outre mesure (voy. pl. VI, fig. 1). Le Cabinet d'Anatomie possède une de ces mâchoires de Cachalot déformées, Cat. A, 3237. Elle a été décrite et figurée par FISCHER (3).

Quelle est la cause de cette déformation? BEALE (4), d'après le dire « de vieux pêcheurs », l'attribuait aux combats que se livreraient les

(1) « This jaw was taken from a sperm whale, which made one hundred and ten barrels of oil; « it is seventeen feet in length, weighs eight hundred pounds and has forty-six teeth. The length « of the whale was eighty-seven feet, circumference thirty-six feet, and it weighed about two hundred tons. The whale was taken in the Pacific Ocean by the bark « Islander » Capt. Wm Cash of « Nantucket, in 1865. » The Island of Nantucket, etc., compiled by EDWARD K. GODEFREY. Boston, in-12, 1882.

(2) TURNER (Additional Notes on the Occurrence of the Sperm Whale in the Scottish Seas, 1874-1872) donne les dimensions de trois mâchoires d'Édimbourg et de trois autres du Collège des chirurgiens, mesurées par FLOWER.

(3) Note sur une déformation pathologique de la mâchoire inférieure du Cachalot, dans Journ. de l'Anatomie, 1867. — BEALE, qui a assisté à la capture d'un grand nombre de Cachalots, dit (Natural History of the Sperm Whale, 1839, p. 36) avoir vu deux exemples de ces malformations; dans l'un la mâchoire était incurvée à droite et roulée comme un tire-bouchon (like a scroll); dans l'autre elle était à la fois recourbée en dehors et en bas. — JAMES MURRIE (On Deformity of Lower Jaw in the Cachalots, 1865) en signale quatre qu'il décrit longuement: 1° Une mâchoire existant à New-York, où JAMES MURRIE l'a vue dans un musée en connexion avec l'United States Navy Yard. Sans renseignements; 2° Un spécimen, n° 2452, vol. II, de la Série physiologique dans le Catalogue du musée des chirurgiens à Londres, donné par F.-D. BENNET Esq. Le catalogue attribue cette déformation à quelque « injury received in youth »; 3° Spécimen de la collection ostéologique du British Museum; 4° Spécimen existant au Museum of the Philosophical und Litterary Society of Hull, signalé à JAMES MURRIE par M. FLOWER. — J.-H. THOMSON à son tour (Voy. Proceed. Zool. Society, 1867) signale quatre ou cinq exemplaires dans la collection de la Natural History Society de New-Bedford. Malheureusement il semble que cette collection ait été dispersée. Du moins lors de notre passage à New-Bedford nous n'avons pu la voir; on nous dit que les pièces l'ayant composée autrefois étaient en partie dans un grenier (à la High School), et les autres dispersées. Vraisemblablement plusieurs doivent se retrouver aujourd'hui dans le musée de Nantucket.

(4) Loc. cit., p. 37.

mâles (1). Mais BEALE, qui a fait la pêche, n'a jamais eu, nous dit-il, la bonne fortune d'assister à ces combats où les mâles s'élanceraient les uns sur les autres en cherchant à se saisir par la mâchoire inférieure. C'était là en tous cas d'après THOMSON (2) une opinion autrefois répandue à New-Bedford au temps où la pêche y florissait. Il ajoute que ces mâles à mâchoire inférieure déformée sont ordinairement des solitaires, mais qu'on peut aussi la trouver chez des femelles.

MURRIE et FISCHER (3) parlent d'ostéite, mais c'est résoudre la question par la question, car les violences invoquées par les baleiniers n'ont pu agir qu'en provoquant une ostéite. Cependant il ne paraît pas que celle-ci ait dû nécessairement exister. Il est fort possible que ces déformations soient simplement des faits d'évolution anormale, plus explicables qu'ailleurs dans une partie du corps étroite, allongée, d'une seule pièce, sans connexions latérales. Les courbures plus ou moins accusées que présentent beaucoup de mâchoires de Cachalots, sans parler de l'imparité des dents, sont autant d'indices de cette sorte de tendance tératologique. Il suffit, au bout du compte, de la moindre lésion artérielle ou nerveuse — c'est-à-dire trophique — pour provoquer une déviation qui, dès qu'elle a débuté et si elle ne se trouve pas immédiatement compensée, ne peut plus que s'accroître.

DENTS. — Le Cachalot ne porte de dents apparentes qu'à la mâchoire inférieure, mais il en possède aux deux mâchoires. Celles de la mâchoire supérieure subissent l'avortement dont les Cétodontes nous présentent de si fréquents exemples. Aussi tandis que les dents de la mâchoire inférieure, par leurs dimensions, sont bien connues et semblent avoir valu à l'animal son nom français, comme on le verra, les dents supérieures, au contraire, ont le plus souvent passé inaperçues, et quelques auteurs en ont même contesté l'existence; du moins tous n'en ont pas parlé.

On retrouve chez les Hyperoodons l'exemple de dents qui demeurent de

(1) SCAMMON (*The Marine Mammals of the North-Western Coast*, 1874) renchérissant suppose des luttes terribles contre quelque Léviathan des profondeurs!

(2) *Loc. cit.*

(3) FISCHER remarque que le maxillaire déformé du Cabinet d'Anatomie a 23 alvéoles, celui du Collège des chirurgiens 19, celui du British Museum 22, et comme OWEN (*Odontography*, p. 353, 354) attribue 27 dents au Cachalot mâle et 23 à la femelle, il en conclut que ces trois mâchoires proviennent de femelles. Mais cette assertion d'Owen ne s'est pas confirmée, comme on le verra par ce que nous disons plus loin du nombre des dents.

même cachées sous les gencives. Les *Ziphius* nous offrent une différence considérable dans l'importance des dents inférieures et supérieures, et ces dernières, comme chez le Cachalot, restent complètement indépendantes du maxillaire et ne laissent deviner leur existence par aucune trace sur le squelette. D'autre part, les dents rudimentaires des Cétodontes, même alors qu'elles ne doivent jamais faire éruption, ne se résorbent point et ne présentent rien dans leur évolution qui rappelle l'atrophie des dents des Balénides (1).

Des dents inférieures. — Comme chez les autres Cétodontes à dents nombreuses, les dents de la mâchoire inférieure du Cachalot présentent certains écarts de nombre et de disposition (2) qui ne permettent pas de fixer rigoureusement l'un et l'autre. Elles varient également beaucoup de taille, de forme et même de structure. Les unes sont aiguës et les autres arrondies, d'autres enfin horizontalement usées. Cette particularité sur laquelle nous reviendrons plus loin s'observe principalement sur les dernières dents, qui affectent le plus souvent la forme cylindrique. Cette usure des dents paraît en tous cas extrêmement rapide. OWEN n'avait pas vu de dent qui ne fût déjà fortement usée par l'extrémité. On verra plus loin que le jeune présente déjà l'usure manifeste de certaines dents avant que toutes aient fait éruption. Il paraît assez difficile d'expliquer cette usure par le frottement contre des corps durs étrangers. Il faudrait, en conséquence, y voir simplement l'effet du frottement contre l'épiderme dur et sans cesse régénéré des cavités palatines, tandis que la dentine et le cément s'usent sans retour.

Le nombre des dents varie. Le plus souvent il n'est pas exactement le même des deux côtés de la mâchoire, et les dents ne se correspondent pas davantage d'un côté à l'autre, surtout dans le milieu de la série. Tout à fait en avant et tout à fait en arrière, les dents sont disposées à peu près symétriquement, encore n'en est-il pas toujours ainsi. Quelquefois les deux

(1) Voy. POUCHET et CHABRY, Contribution à l'odontologie des Mammifères (Journ. de l'Anat., mai-juin 1884).

(2) C'est HUNTER qui paraît avoir noté le premier que chez les Cétacés le nombre des dents est presque toujours incertain. Ils se distinguent nettement par ce côté des mammifères géothériens chez lesquels le nombre et la disposition des organes dentaires présentent au contraire une fixité remarquable sans que nous puissions saisir les causes d'une disposition organique de plus à ajouter à celles qui rapprochent les Cétacés des Poissons.

premières dents sont reportées plus en dedans que les suivantes, et de plus peuvent n'être pas égales, comme le montre très bien la mandibule du Cachalot d'Audierne (1).

On peut d'une manière générale fixer le nombre des dents à 25 de chaque côté. C'est le nombre que nous avons trouvé — tout au moins d'un côté — dans la mâchoire du fœtus de 1^m,30, dont il sera parlé plus loin. Sur ce nombre, à la vérité, deux dents semblaient moins développées que les autres. Le nombre des dents n'augmente donc pas avec l'âge ainsi que l'avait cru H. WOODS (2), sauf peut-être d'une ou deux en arrière, de chaque côté, au niveau où parfois on trouve même chez l'adulte des dents cachées dans la gencive (3). Sur les mâchoires du Cabinet d'Anatomie nous trouvons :

Grande mandibule Cat. A, 3240; à droite 27 dents, à gauche 28. C'est le plus grand nombre observé à notre connaissance = 55.

Grande mandibule Cat. A, 3245; on ne compte que 20 dents à droite et 20 dents à gauche. Tout au plus en manquerait-il une à droite. C'est le plus petit nombre signalé (4).

Sur notre mâle adulte des Açores, il existe faisant saillie hors de la gencive 22 dents du côté gauche et 23 du côté droit (5).

(1) Cabinet d'Anatomie, Cat. A, 3000. Cette disposition n'a d'ailleurs aucune valeur au point de vue de distinctions spécifiques à établir, comme CUVIER et DE BLAINVILLE avaient pu le penser à une époque où le Cachalot était moins connu.

(2) Capture of a Cachalot, 1829.

(3) LACÉPÈDE, Histoire naturelle des Cétacés, an XII, p. 169, dit que les nouvelles dents paraissent en arrière, ce qui est probable, mais il ajoute que les alvéoles par suite sont d'autant plus profonds qu'ils sont plus antérieurs, ce qui ne semble point exact et n'aurait en tous cas aucun rapport avec l'ordre d'éruption des dents.

(4) Voy. la note suivante, n° 3°.

(5) ALDERSON (An Account of a Whale of the Spermaceti Tribe, 1825) observant un Cachalot de 58 pieds 1/2 compte 47 dents plus deux qui furent découvertes au-dessous de la gencive du côté droit. — FRÉDÉRIC CUVIER (De l'Hist. nat. des Cétacés, 1836, p. 289) signale un Cachalot de 70 pieds de long comme ayant 52 dents, tandis qu'un individu de 49 pieds n'en avait que 36. Il attribue à l'espèce 54 dents, 27 de chaque côté. — BEALE (loc. cit., p. 96), qui paraît oublier que le Cachalot décrit par ALDERSON est celui-là même dont il voit le squelette chez sir CLIFFORD CONSTABLE, dit que sur ce dernier squelette le nombre des dents est de 48; il donne (p. 26) pour nombre ordinaire des dents 42. — R. OWEN (Odontography, 1840, p. 353) attribue 27 dents de chaque côté au Cachalot mâle et 23 à la femelle. — JACKSON (Dissection of a Spermaceti Whale, 1847, p. 151) examine et nous donne le nombre des dents de 9 mâchoires : 1° Mâchoire d'un Cachalot de 110 barils, apportée fraîche à New-Bedford. Elle mesurait 5 pieds 1/2 de la dernière dent à l'articulation et 16 pieds 1/4 sur la ligne médiane; 23 dents à droite, 24 à gauche; 2 dents étant à se toucher. 2° Mâchoire d'un Cachalot des Bermudes de 100 barils, 15 pieds de long. Distance des deux surfaces articulaires 5 pieds 3/4. Distance de l'articulation à la dernière dent 5 pieds 1/2; 25 dents à droite, 27 à gauche. 3° Mâchoire de 8 pieds 5 pouces; 3 pieds 9 pouces entre les surfaces articu-

Peut-être le nombre des dents est-il plus souvent plus grand à droite, malgré de nombreuses exceptions (1).

On a vu que les dents du Cachalot sur l'animal adulte n'étaient point solidement fixées dans la mâchoire. R. OWEN (loc. cit., 1840, p. 353) a insisté sur le mode d'implantation, lequel, dit-il, est intermédiaire entre celui de l'Ichthyosaure et celui des Dauphins. Les dents séparées par des intervalles au moins aussi larges qu'elles-mêmes sont logées dans un sillon imparfaitement divisé en alvéoles. Les cloisons qui les séparent s'élèvent seulement jusqu'à la moitié de la hauteur de la gouttière. Les parois de ces alvéoles n'étreignent pas non plus la dent retenue surtout par les parties molles. Il en résulte souvent que la gencive en séchant se rétracte, entraînant avec elle toute la série des dents (2).

Les dents diffèrent considérablement d'aspect non seulement en raison de leur place, mais d'un individu à l'autre, étant tantôt aiguës, recourbées et tantôt réduites à un cône peu saillant, obtus. Les plus grosses occupent le milieu de la série, leur volume diminue en avant et de même en arrière. La couronne peut être irrégulièrement usée. Nous reviendrons plus loin sur cette particularité. C'est probablement dans des cas de ce genre qu'on a décrit les dernières dents du Cachalot comme pouvant être bicuspides ou tricuspides. Notre squelette de mâle offre des exemples très nets de cette disposition. L'usure des dents du Cachalot est quelquefois considérable. Elles se montrent alors arrondies, presque hémisphériques, dépas-

lares et entre celles-ci et la dernière dent; 20 dents de chaque côté, et bien opposées, à peine usées. 4° Mâchoire de 7 pieds 10 pouces; 4 pieds entre les surfaces, 3 pieds 2 pouces en arrière de la dernière dent; 26 dents à droite, 23 à gauche. 5° Mâchoire d'un jeune individu de 18 pieds de long, dit-on, et de 14 barils, pris à trois jours de Nantucket, 5 pieds 8 pouces de long, 23 dents de chaque côté (sur cet individu les dents avaient été artificiellement remises en place). 6° Mâchoire existant dans le Cabinet de la Société d'histoire naturelle de Boston. Longueur 5 pieds 1/4. Entre l'extrémité des branches de la mâchoire 2 pieds 9 pouces; distance de cette extrémité à la dernière dent 2 pieds 9 pouces; 25 dents à droite, 24 à gauche, toutes sont pointues et percent nettement la gencive. 7° Mâchoire examinée par le D^r WYMAN, 15 pieds 1/3 de long, écartement 5 pieds 1 pouce, distance 4 pieds 9 pouces; 26 dents à droite, 25 à gauche. 8° Mâchoire examinée par le D^r WYMAN, 7 pieds 1/3 de long, écartement 3 pieds 8 pouces, distance 3 pieds 2 pouces; 24 dents de chaque côté. 9° Mâchoire examinée par le D^r WYMAN, longueur 8 pieds 2 pouces, écartement 4 pieds 2 pouces, distance 3 pieds 8 pouces; 23 dents de chaque côté.

(1) Ainsi : la grande mandibule du Cabinet d'Anatomie, Cat. A, 3240, que nous avons signalée; le sujet observé par DE SANCTIS, Monografia sul capidoglio, etc., 1881, qui avait 22 dents à droite et 23 à gauche; de même le n° 2 de la liste donnée dans la note précédente.

(2) On peut voir cela très bien sur une des pièces du Cabinet d'Anatomie. Cat. A, 3245.

sant à peine la gencive. Les dents extrêmes sont, en général, les plus déformées. Celles du milieu de la série présentent d'abord une forme sensiblement conique à axe un peu incurvé. Elles sont creusées d'une cavité pulpaire conique qui s'élève environ jusqu'à la moitié ou le tiers de la hauteur de la dent. Plus tard, en même temps que celle-ci s'allonge et s'use, sa base diminue de diamètre, l'orifice de la cavité pulpaire se rétrécit, la cavité elle-même devient moins profonde tout en conservant sa forme conique; la dent dès lors paraît renflée vers le milieu. En même temps il peut arriver que la cavité pulpaire se comble plus ou moins (1), si bien que la dent finit par ne plus former qu'une masse compacte, biconique, ou cylindrique pour les dents du fond. Souvent les bords tranchants de la cavité pulpaire au lieu de garder leur forme circulaire se rapprochent comme sous l'effet d'une compression latérale, deviennent parallèles, de façon à limiter un orifice plus ou moins étroit et dont le grand axe mesure à peu près le diamètre de la dent.

Les dimensions comme la forme des dents varient selon les individus. Elles peuvent atteindre un volume considérable. Le Musée municipal du Havre possède une énorme dent de Cachalot. Elle est comprimée à sa base, elle mesure 24 centimètres de long et 15 centimètres de large au niveau de l'orifice pulpaire. Elle pèse 1^k,410; elle est peut-être la plus lourde dent de Cachalot que l'on connaisse. Elle se rapproche tellement par ses dimensions d'une dent signalée par R. OWEN, qu'on doit vraisemblablement la considérer comme provenant du même animal, d'une taille presque monstrueuse (2).

Les déformations et les maladies des dents du Cachalot, excepté pour un cas dont il sera parlé plus loin, paraissent assez peu communes, comme d'ailleurs chez les Cétodontes, en général. Nous citerons les exemples suivants :

1° Au Musée d'histoire naturelle de Boston : une dent portant une

(1) R. OWEN (loc. cit., p. 359) signale les grandes dents du milieu de la série comme subissant les dernières cette modification.

(2) La dent dont parle R. OWEN (loc. cit., p. 253) avait presque exactement les mêmes dimensions. R. OWEN la décrit comme ayant encore sa base ouverte, comme mesurant 9 pouces $\frac{1}{2}$ (= 0^m,24) de long, 9 pouces de circonférence et pesant 3 livres (= 1,360 gr.). Elle provenait d'un Cachalot mâle pêché par LADEN, d'Albemarle-Point, en 1817. Elle était gravée selon une habitude assez communément répandue.

exostose considérable à sa base, grosse comme les deux poings (1);

2° Au musée de Nantucket : une dent fortement cariée (Voy. pl. VI, fig. 3). Le bord ordinairement tranchant de la cavité pulpaire est remplacé par un épais bourrelet dont la surface comme celle de toute la dent est rugueuse. Ce bourrelet est interrompu par une large échancrure qui s'étend jusqu'aux deux tiers de la hauteur de la dent. Enfin à son sommet la dent est percée d'un orifice ovale, mesurant 4 sur 8 millimètres de large environ ;

3° Au Cabinet d'Anatomie sous la marque Cat. A, 5719 deux dents d'un jeune individu indépendantes par leur base, soudées par le sommet (Voy. pl. VI, fig. 4). Nous devons cette pièce intéressante à M. Ralph Dabney de Fayal. Il s'agit là évidemment d'une soudure de deux dents nées de follicules distincts, déviées de leur route normale et s'étant rencontrées avant l'éruption hors de la gencive.

4° Il existe au musée de Nantucket une pièce toute pareille : deux dents d'un jeune individu indépendantes par leur base, juxtaposées vers le sommet par deux surfaces planes qui se correspondent exactement. Il est probable que ces deux dents étaient soudées comme dans l'exemple précédent, mais elles sont actuellement maintenues au contact par une cheville de métal ;

5° Au musée de Nantucket. Une dent bifide à sa partie profonde avec un orifice pulpaire distinct au bout de chacune des deux branches (Voy. pl. VI, fig. 5). D'après l'indication que porte cette dent, l'animal dont elle provient les avait toutes avec cette malformation (2). La genèse de celle-ci s'explique facilement par le rapprochement dont nous avons parlé plus haut des bords de la cavité pulpaire qui ont d'abord dessiné un orifice étroit et allongé, puis finalement sont arrivés à se toucher et à se confondre

(1) Elle porte comme marque : « G. H. Folger. Pacific. Orig. 561. »

(2) La pièce porte l'indication suivante : « Sample of a tooth taken from a Spermwhale. The teeth of the whale were all double or twopranged, a rare case. J. Mitchel Doner. » M. le professeur N. S. SHALER de Harvard College a décrit, nous a-t-il dit, cette pièce dans l'*American naturalist*; nous lui devons également un moulage de cette pièce qui figure au Cabinet d'Anatomie sous le n° Cat. A, 5718. Nous extrayons de plus d'une lettre que veut bien nous écrire M. le professeur SHALER l'indication suivante : « In 1882 I spent a day in the East and West India docks in London and there « examined several thousand teeth of the sperm whale. In a number of instances I found traces « of an approach to the form of this specimen, but nothing of such a distinct biracinal form. »

au milieu de leur longueur. C'est le mécanisme même des dents à plusieurs racines chez les Géothériens :

6° Au Musée national des États-Unis à Washington, existe une dent offrant une particularité intéressante (Voy. pl. VI, fig. 2). Sur une de ses faces le bord pulpaire présente une échancrure haute de 2 centimètres environ, mais qu'on dirait au premier abord comblée en partie par une pièce osseuse surajoutée, quelque esquille provenant de la mâchoire et adhérente à la dent. En réalité, c'est la lame dentinaire qui s'est repliée et s'est appliquée à la face externe de la racine. On comprend qu'un déplacement pareil se faisant en sens inverse, c'est-à-dire en dedans, eût facilement divisé la pulpe et amené la bifidité de la racine de la dent.

Il nous reste à parler d'une altération des dents du Cachalot antérieure à leur éruption, mais qui doit probablement être fréquente, au moins sur les dernières dents, et explique peut-être mieux que toute chose leur forme et leur usure souvent beaucoup plus considérable que celle des autres dents. Très fréquemment, en effet, leur couronne est réduite à l'état d'un cylindre terminé par une surface plane. D'autres fois elle est plus ou moins régulièrement entaillée. Sur l'individu femelle que nous avons eu l'occasion d'observer à Lagens (Voy. ci-dessus, p. 43), nous avons remarqué, en arrière de la dernière dent, d'un côté de la mâchoire, une éminence de la gencive correspondant certainement à une dent qui n'avait pas encore fait éruption, quoique l'animal fût parfaitement adulte. La pièce enlevée avait été conservée dans le liquide de Müller pour un examen ultérieur. En l'étudiant, nous avons pu constater l'existence d'un kyste large de 12 à 15 millimètres coiffant l'extrémité de la dent. Celle-ci n'est point conique, mais usée, excavée, présentant une surface irrégulière du diamètre du kyste et dont les bords sont relevés. La paroi du kyste est fibreuse, tapissée intérieurement d'un épithélium stratifié à cellules cylindriques, polyédriques et lamelleuses; à l'intérieur du kyste font saillie des végétations larges d'un millimètre environ, insérées au point où la paroi du kyste se soude à la dent. Ces végétations sont par places d'une couleur orangée intense : la coloration est due à des cristaux rhomboédriques d'hémine, présentant au microscope une belle nuance orangée rabattue. On trouve dans le kyste, outre des débris épithéliaux, des hématies qui ont conservé leur

forme, des tables de cholestérine et enfin des micrococci (provenant sans doute d'un mycélium développé dans la liqueur où était conservée la pièce et qui a pénétré jusque-là, à travers les tissus extrêmement denses de la gencive). La dent entièrement dégagée du tissu gingival est légèrement comprimée. Elle ne présente point de cavité pulpaire, comme on peut s'en assurer sur une coupe longitudinale qui en est faite (1). Celle-ci laisse au contraire distinguer la trace du canal central. On peut conclure de ces particularités que cette dent avait achevé son développement et n'était point destinée à faire éruption. Quant à l'excavation qu'elle présente à son extrémité, il convient tout d'abord d'en reporter l'origine à la disposition que nous offrira le sommet du chapeau de dentine chez l'embryon. Mais il faut nécessairement admettre que le kyste a grandi à mesure que la dent prenait elle-même un diamètre plus considérable et qu'elle s'est simultanément usée par dissolution de la dentine et du ciment dans les liquides du kyste. On peut enfin se demander si l'altération dont nous parlons ne serait pas fréquente sur les dernières dents du Cachalot sans entraver toutefois l'éruption. Un certain nombre de ces dents arriveraient ainsi à l'extérieur dans un état d'usure déjà très avancé, ce qui expliquerait l'apparence sous laquelle on les voit souvent se présenter.

STRUCTURE. — L'émail sur les dents du Cachalot est indistinct. On peut dire qu'il n'y en a pas, quoiqu'un organe adamantin ait existé à l'origine. C'est d'ailleurs la condition nécessaire à la formation de toute dent (2). La dentine est enveloppée d'une couche de ciment épaisse de plusieurs millimètres, et qui offre souvent sur la surface usée de la dent une couleur et une apparence très différentes de celles de la dentine. Le ciment acquiert sa plus grande épaisseur au niveau du bord de la gencive (3). Dans toute

(1) Voy. Cabinet d'Anatomie, Cat. A, 5783.

(2) R. OWEN (loc. cit., p. 353) attribuait de n'avoir pu découvrir l'émail à ce que sur toutes les dents de Cachalot examinées par lui, le sommet de la dent avait déjà subi une certaine usure. Si l'organe adamantin est la condition même de la formation et de la croissance de toute dent, il ne s'ensuit pas que celle-ci ait nécessairement une couche distincte d'émail. Voy. pour la persistance de l'organe adamantin sous forme d'un anneau à la base des dents dépourvues d'émail, POUCHET et CHABRY, Contribution à l'odontologie des mammifères (Journ. de l'Anatomie, 1884). L'organe adamantin peut d'ailleurs ne prendre que tardivement cette disposition. Les incisives de Mastodonte, avant d'être usées, sont coiffées, à leur extrémité, d'un chapeau complet d'émail, qui s'amincit en arrière excepté au niveau de la bande persistante.

(3) RAPP (Die Cetaceen, 1837, p. 426) commet l'erreur assez singulière de prendre cette couche

la longueur de l'axe de la dent existe un canal central de largeur uniforme et qui se laisse voir comme un point au milieu des coupes transversales et comme un trait noir sur les coupes en long.

Les dents du Cachalot présentent de remarquables passages de la dentine (1) à la substance osseuse. Ainsi que nous l'avons dit ailleurs, la dentine n'est au fond qu'une variété de substance osseuse se distinguant par ce fait que les ostéoplastes y sont en quelque sorte *polarisés*. On conçoit dès lors qu'on trouve aisément des passages d'une variété à l'autre. Les parties présentant cette apparence mixte ont été souvent désignées par les Anatomistes sous le nom d'ostéo-dentine. On peut trouver, chez certains animaux, l'ostéo-dentine nettement limitée et formant une couche spéciale à la fois distincte du ciment et de la dentine. Chez le Cachalot, il est fréquent de rencontrer la transition d'une structure à l'autre (Voir plus loin). Chez les individus qui ont atteint un certain âge, c'est de la dentine vasculaire ou en d'autres termes de l'ostéo-dentine qui comble peu à peu la cavité pulpaire. Celle-ci, après avoir été au début régulièrement conique, peut être réduite à un ou deux canaux étroits (2). C'est alors que la dent, comme nous l'avons indiqué, devient biconique ou cylindrique.

En même temps que la paroi de la dent grossit, il peut se former au sein de la pulpe des centres d'ossification ou plutôt de production de dentine, tantôt sous forme de masses plus ou moins arrondies, tantôt d'une figure beaucoup moins régulière. Sur le fragment de mâchoire inférieure frais que nous possédons, et qui doit appartenir à un sujet encore jeune, nous trouvons dans la pulpe d'une dent, près de sa périphérie, une de ces petites masses grosse comme un grain de millet, un peu irrégulière à la surface. Dans ces masses, en général, les canalicules ne présentent plus la même disposition régulière que dans la dentine. De plus, ces nodules ou rognons

épaisse de ciment pour l'émail. L'année précédente, 1836, le Dr KNOX avait reconnu que la couche externe de la dent n'est pas de l'ivoire, mais sans paraître en bien apprécier la nature (Proceed. of the R. Soc. of Edinburgh, vol. 1).

(1) OWEN (loc. cit., p. 356) décrit les tubes de la dentine du Cachalot comme volumineux (plus larges que chez le Plataniste et le Dauphin). Ils sont séparés par des espaces ayant de quatre à cinq fois leur diamètre. L'anatomiste anglais insiste longuement sur la structure de cette dentine et trouve qu'elle se rapproche de celle du ciment plus que partout ailleurs.

(2) D'après R. OWEN (loc. cit., p. 359) cet envahissement de la pulpe du Cachalot rappellerait ce qui se passe chez certains reptiles tels que l'Iguanodon, l'Heosaurus, et l'Ichthyosaure.

de dentine n'étant protégés par aucun organe adamantin non vasculaire continuent, comme la pulpe elle-même, d'être parcourus par des capillaires. Ces rognons sont donc de l'ostéo-dentine (1). Par les progrès du développement, ces nodules de forme plus ou moins régulière arrivent au contact de la paroi de la cavité de la pulpe et se soudent avec la dentine normale. Ils forment alors des sortes de stalactites qu'il n'est pas rare de trouver sur les dents où la cavité pulpaire tend à se combler. Puis le nodule est complètement enveloppé et comme il n'existe pas, pour la dentine, de résorption modelante, il demeure avec la disposition spéciale de ses canalicules, au sein de la dentine normale, formant là parfois des sortes de perles (2), qui tranchent nettement sur le reste de la dent quand l'usure les a entamées. On peut trouver ces nodules jusque vers le sommet de la dent. Nous avons sous les yeux les coupes d'une dent offrant à sa pointe un certain nombre de ces nodules enveloppés par la dentine qui ne présente que plus bas sa structure normale nettement homogène (3).

DENTS SUPÉRIEURES. — Les dents que le Cachalot porte à la mâchoire supérieure restent ordinairement cachées dans la gencive. On ne peut douter cependant qu'elles la percent quelquefois, mais sans faire saillie à l'extérieur. De là de grandes divergences, et pendant que les baleiniers les signalent, elles échappent à beaucoup d'Anatomistes. La question restait en somme assez obscure. Nous avons eu une fois de plus recours au dévouement de M. Dabney qui a bien voulu nous envoyer un large fragment de voûte palatine. Celui-ci provenait d'un individu ayant exactement les dimensions de notre squelette femelle, par conséquent d'une femelle adulte ou d'un jeune mâle de cette taille. Les dents de la mâchoire supé-

(1) R. OWEN a observé un nodule de ce genre dans la pulpe d'une dent sectionnée. — DE SANCTIS, *Monografia sul Capidoglio*, 1881, p. 218, les signale sur l'individu échoué à Porto S. Giorgio, sans en comprendre la nature.

(2) Le même phénomène n'est pas rare sur les défenses d'Éléphant, soit que ces productions apparaissent spontanément dans la pulpe, soit qu'elles résultent toujours d'une lésion traumatique. Les ivoiriers donnent à ces productions, quand ils les rencontrent, le nom de *billes*. Souvent elles sont grosses à peine comme un pois. On peut en voir de très beaux exemples dans le Cabinet d'Anatomie, Cat. A, 5571.

(3) Nous pouvons signaler ici une dent du Musée national des États-Unis longue de 5 pouces 3 lignes avec une surface d'usure de 3 pouces où un certain nombre de perles d'ostéo-dentine sont en vue. Elle porte comme indications : « 17143, Porto Rico; Geo. Latimer. » Signalons encore dans le Musée d'Histoire naturelle de Boston une section de dent montrant aussi des perles. Elle porte comme indication : « 375, M. Smith. »

rieure mesurent 35 millimètres de long sur 9 de large. Elles sont de chaque côté en rangée régulière, la pointe tournée en bas ; la courbure de la dent regarde en dehors, tandis que l'axe de la dent est plutôt incliné en dedans (Voy. pl. VI, fig. 6 et 7). La racine est sensiblement au niveau (un peu en dedans) de la gouttière creusée à la face inférieure du maxillaire (1).

Une de ces dents, dont nous donnons la figure, mesure exactement 33 millim. de long et 8 millim. de large, étant peut-être un peu plus large en son milieu qu'au bord de la cavité pulpaire. Celle-ci est peu profonde, mesurant 10 millimètres environ, conique, remplie par une pulpe grise normale. La dent, lisse dans son tiers profond, commence à montrer dans le second quelques rugosités. Le dernier quart de la dent est irrégulier, bosselé, d'un aspect plus jaunâtre peut-être. La pointe est finement bifide. A la loupe elle est granuleuse, un peu comme formée d'un entassement de petites sphères (2).

La structure de ces dents offre certaines particularités intéressantes. Elles présentent, comme les dents inférieures, un canal central (Voy. pl. VIII, fig. 4). Mais, de plus, une partie de la dentine y montre une structure qui ne paraît pas avoir encore été décrite. Celle-ci se voit aussi bien sur les préparations décalcifiées que sur les coupes sèches. Elle consiste en ce fait que la dentine, d'abord vasculaire, cesse de l'être, les canaux de Havers se remplissant de dentine qui les comble. Il en résulte sur les coupes d'ivoire décalcifié ou non la formation de figures irrégulières dont notre dessin donnera mieux une idée que toute description. Cette sorte de vaso-dentine ne forme pas tout l'ivoire, mais seulement la partie centrale de celui-ci. Des anses à convexité tournée en dehors et toutes à égale distance de la périphérie de l'ivoire, marquent la limite de cette vaso-dentine (3). On ne la trouve d'ailleurs que vers le sommet de la dent,

(1) La position des dents supérieures est probablement tout à fait indépendante de celle des dents inférieures. Tandis que F.-D. BENNET déclare qu'elles sont généralement placées dans les intervalles des cavités gingivales qui logent les dents inférieures, DE SANCTIS (loc. cit., p. 218, fig. X) en observe et en figure deux « molto sottile e vacillante » au fond des cavités gingivales correspondantes à la 3^e dent de chaque côté.

(2) Cet aspect a été indiqué par FLOWER, qui désigne cette portion terminale de la dent sous le nom assez impropre de « couronne » (Voy. Description du squelette de Tasmanie).

(3) Ces anses, dans certains cas, ont presque la même régularité que celles qui limitent la vaso-dentine du *Megatherium*.

l'ivoire à la base a la structure normale et n'est point vasculaire (1). Le bord de la cavité pulpaire est épais, annonçant que la dent a probablement atteint le terme de son accroissement en longueur. La capsule fibreuse, appliquée en dehors sur le ciment, se réfléchit contre ce bord épaissi de la cavité pulpaire et vient former sous la dent une cloison qui semble isoler complètement le tissu phanérophone.

Les dents de la mâchoire supérieure, telles que nous venons de les décrire, représentent un état jeune, mais elles subissent avec l'âge certaines modifications; c'est ainsi que leur cavité pulpaire se comble, qu'elles peuvent se déformer plus ou moins, devenir peu adhérentes, se montrer au niveau de la gencive et finalement tomber.

Il existe dans la collection de Louvain (nous la visitons malheureusement en l'absence de M. le professeur van Beneden) une dent de Cachalot (2) biconique, c'est-à-dire à cavité pulpaire comblée et qui présente en même temps un coude très accusé. Une des branches de ce coude, celle qui correspond au sommet de la dent, mesure 93 millimètres et

(1) Une dent supérieure débitée en vingt-deux coupes de la base à l'extrémité nous présente les particularités suivantes : 8^e coupe. Passe par le sommet de la cavité pulpaire qui, à ce niveau, a le diamètre d'un trou d'aiguille. Les canalicules autour de lui tendent à prendre une direction parallèle à l'axe de la dent. — 9^e coupe. Canal central microscopique. — 11^e coupe. Dans toute la moitié centrale de l'ivoire les canalicules, parallèles au canal central, se montrent comme un fin pointillé laissant par places des espaces qui sont certainement d'anciens canaux de Havers comblés. — 13^e coupe. Le canal central présente une large dilatation certainement anormale (nous n'en connaissons pas d'autre exemple) autour de laquelle la dentine a repris son aspect complètement normal, avec des canalicules régulièrement rayonnants. Sauf le diamètre, la coupe est entièrement analogue à celle passant par la cavité pulpaire. — 16^e coupe. Le canal central a repris son diamètre microscopique au centre de canalicules qui tendent à lui devenir parallèles. — 19^e coupe. Tout un secteur de l'ivoire présente le pointillé dû à la disposition des canalicules perpendiculaires au champ du microscope; sur le reste de la coupe la dentine a l'aspect normal avec les canalicules rayonnants. Au milieu d'eux on distingue des canaux, ou plutôt d'anciens canaux de Havers, qui viennent assez régulièrement dessiner des anses à une certaine distance du ciment. Ces anses vasculaires sont à la limite de deux zones où la dentine présente un aspect un peu différent : la zone externe est plus claire, l'interne plus foncée avec les traces d'anciens conduits de Havers à parois devenues irrégulières, et plus ou moins complètement comblés. — 21^e coupe. Un secteur de la dentine présente les dessins irréguliers dus aux canaux de Havers comblés que nous avons décrits. — 22^e et 23^e coupes. Le canal central est bien visible. Entre la dentine et le ciment est interposée, sur les deux préparations, une couche de substance qui paraît également distincte de la dentine et du ciment (Voy. pl. VIII, fig. 5). La surface externe de cette couche, au contact du ciment, est irrégulièrement mamelonnée, sa substance est striée à stries suivant les ondulations de la surface; la couche paraît, de plus, traversée de canaux rayonnants. Sur la coupe 23, la limite entre cette couche et la dentine à canalicules rayonnants est très nette, tandis que sur la préparation 22, au contraire, cette couche paraît se continuer avec une portion de la dentine dont les canalicules sont parallèles à l'axe de la dent.

(2) Elle porte la marque « U. C. 8895. »

l'autre 80. La grande branche est terminée par une surface assez régulièrement conique, plus lisse que le reste sans l'être tout à fait. La limite de la région lisse est beaucoup plus étendue sur une des faces de la dent (celle-ci étant posée à plat) que sur l'autre. Le reste est rugueux, mamelonné. Nous n'hésitions pas à reconnaître dans cette pièce intéressante une dent supérieure d'un Cachalot adulte.

Histoire de nos connaissances sur les dents du Cachalot.

1692. SIBBALD, *Phalainologia nova* (réimpr. Londres 1773, p. 38), décrit très bien les dents du Cachalot (p. 40 et 44), mais semble croire qu'elles sont susceptibles de mouvements volontaires; il décrit leur cavité, les sphérules d'ostéo-dentine, etc., et en donne plusieurs figures (tab. 2).

1741. Les registres de la ville de Bayonne constatent sur l'animal échoué le 1^{er} avril de cette année dans l'Adour la présence de « trois dents crochues au milieu du palais ».

1750. ANDERSON figure les dents du Cachalot.

1769. PENNANT, *British Zoology*, figure une dent de Cachalot.

1770. JAMES ROBERTSON, *Description of the Blunt-Headed Cachalot*, décrit les cavités gingivales qui reçoivent les dents, sur le Cachalot échoué en 1769 à l'île Cramond, et déclare qu'il n'a pas de dents à la mâchoire supérieure.

1784. L'abbé LE COZ qui a eu, lors de l'échouage d'Audiérne, l'occasion unique d'observer simultanément un grand nombre de Cachalots, femelles pour la plupart, relate que chez quelques individus seulement la mâchoire supérieure présentait des dents « très petites, « blanches, aplaties et qui débordaient sur la chair d'environ une ligne ».

An XII. LACÉPÈDE (*Histoire naturelle des Cétacés*, p. 170) d'après des documents que nous ignorons, mais qui sont vraisemblablement relatifs à l'échouage de 1784, décrit de la manière la plus minutieuse, à la mâchoire supérieure du Cachalot, de petites dents plates ne dépassant pas la peau, unies et obliques, placées entre les cavités où s'engagent les dents de la mâchoire inférieure.

1829. H. WOODS et GOULD qui ont examiné (voy. Woods, *Capture of a Cachalot on the South Coast*) le Cachalot échoué en 1829 sur la côte de Kent, ne parlent pas des dents de la mâchoire supérieure, qu'ils décrivent ainsi : « The upper jaw is covered with a callous « gum as hard as cartilage and its edge is indented in sockets for the reception of the « teeth of the lower. »

1834. H. W. DEWURSH (*The Natural History of Order Cetacea*, p. 147) décrit, au contraire, dans les intervalles des cavités, environ vingt petites dents placées horizontalement, dépassant à peine les gencives.

1835. GIFFARD, *Chasse et pêche des gros animaux, etc.*, signale les dents du Cachalot comme donnant un ivoire qui a « l'avantage de ne pas jaunir et de ne pas se fendre ou se « casser aussi facilement que l'ivoire. »

1836. KNOX démontre que la couche externe des dents du Cachalot n'est pas de l'émail.

1836. F. D. BENNETT, dans une communication à la Société zoologique de Londres (p. 127), décrit longuement les dents de la mâchoire supérieure : « The upper jaw usually « described as toothless, has on either side a short row of teeth, sometimes occupying « the bottom of the cavities which receive the teeth of the lower jaw, but generally « corresponding to the intervals between them. The entire length of these teeth is

« about three inches; they are slightly curved backwards, and elevated about half
 « an inch above the soft parts, in which they are deeply imbedded, having only a slight
 « attachment to the maxillary bone. Their number is not readily ascertained, because
 « the whole series are not always apparent; but in two instances M. Bennett found
 « 8 on each side. »

1837. RAPP (*Die Cetacen*, p. 48) caractérise très bien le Cachalot par l'absence de dents à la mâchoire supérieure ou la présence de petites dents presque entièrement cachées dans la gencive.

1839. BEALE (*The Natural History of the Sperm Whale*, p. 36) dit également qu'on peut trouver à la mâchoire supérieure des dents rudimentaires, mais qui ne dépassent point les gencives et sur lesquelles viennent s'appuyer les dents de la mâchoire inférieure quand les mâchoires se ferment.

1842. JACKSON (*Dissection of a Spermaceti Whale*, p. 140) donne sur l'existence des dents supérieures le témoignage formel du capitaine BENJAMIN CHASE, de Nantucket, qui avait de longues années pêché le Cachalot, et qui offre à JACKSON la garantie de son nom pour l'exactitude des faits suivants : il assurait avoir vu plusieurs fois des dents de dimension considérable à la mâchoire supérieure de femelles adultes, « though always covered by
 « the gum. » S'il n'en avait pas vu chez les mâles, c'était seulement, d'après lui, parce que ceux-ci étant beaucoup plus gros sont débités autrement à la mer, et que la tête n'étant point embarquée entière, on ne peut point les examiner. — Signalons encore, quoique postérieur à la publication de l'ouvrage d'OWEN dont nous allons parler, le témoignage du capitaine POST (dans MAURY, *Explanations and sailing Directions to Accompany the Wind and Current Charts*, 1852, p. 242) qui note l'existence rare de quelques dents à la mâchoire supérieure, toujours très petites.

1840-1843. OWEN, dans son *Odontography* (p. 356 et pl. LXXXIX), décrit la structure microscopique de la dent du Cachalot composée de cément, de dentine et d'ostéo-dentine, et en donne la figure reproduite dans ses *Fossiles Mammals*, 1846. OWEN représente, en outre, dans l'*Odontography* (pl. LXXXIX, fig. 354), pour la première fois une dent supérieure. Elle avait été enlevée, par F. W. BENNETT, sur une femelle de grande taille. L'extrémité convexe de cette dent était usée, OWEN suppose, par le contact d'une dent de la mâchoire inférieure. Cette dent est en même temps biconique avec sa cavité pulpaire entièrement comblée. Il décrit les dents de la mâchoire supérieure comme toujours plus petites et plus recourbées que les dents de la mâchoire inférieure.

1853. Le catalogue de la Collection huntérienne, *Osteological series*, n° 2478, enregistre « two stalactit masses » d'ostéo-dentine trouvées libres dans la pulpe, données par G. BENNETT.

1867. FLOWER (*On the Osteology of the Cachalot*, p. 320) voit très bien que sur le Cachalot de Tasmanie qu'il décrit, le sillon de la face inférieure du maxillaire est le reste du sillon dentaire et c'est en effet près de lui, comme il le suppose, que se trouvent les dents rudimentaires. Le squelette de Tasmanie, que décrit FLOWER, était accompagné de dix de ces dents : « Some of these are of hard, solide, yellow ivory; but other are white and
 « friable, splitting into concentric layers, as if they had been calcined. They are all
 « between 2" and 3" in length, and about 3/4" in diameter at the thickest part. Some
 « are straight, but most of them are more or less curved and forming a complete half
 « circle. All have a distinct blunt conical crown, 1/2" long and from 3/10" to 4/10" of
 « an inch in diameter separated by as slight constriction from the expended root, which
 « constitutes the largest part of the tooth. The surface of the crown differs from that of
 « the fang in being slightly granulated. It shows no signes of attrition; but the apex in
 « all is roughly truncated, giving the appearance of having been broken off. The pulp-

« cavity is completely closed at the base of the tooth, which in most of the specimens, « is more or less surrounded by rough, irregular, spiculated outgrowths. » FLOWER donne la figure d'une de ces dents.

1881. DE SANCTIS (Monografia sul Capidoglio, etc...), dans la description de l'animal observé par lui, s'exprime ainsi : « Mascella superiore quasi del tutto priva di denti, i due « soli rimasti sono sottili e nascosti nelle fosse gengivali, le quali per numero e disposizione corrispondono ai denti della mascella inferiore... »

V. — DÉVELOPPEMENT DES DENTS.

EMBRYON DE 30 CENTIMÈTRES. — Sur l'embryon de Cachalot de 30 centimètres le développement des dents est commencé. Il semble un peu plus avancé à la mâchoire inférieure qu'à la supérieure. La pièce dont nous pouvions disposer ne nous permet pas d'indiquer le nombre exact de ces dents à l'une et l'autre mâchoire, nos coupes (1) n'allant pas jusqu'à l'extrémité de la tête. Dans la portion débitée en coupes nous comptons sauf erreur 10 dents en haut à droite, 7 dents en bas à gauche (2). En bas les dents commencent un peu plus en avant. Nous comptons 9 dents à droite et 7 dents à gauche, mais nous répétons que ces nombres n'ont pu être rigoureusement établis et ne portent pas en tout cas sur toute l'étendue des deux maxillaires. Malgré que nos coupes ne soient pas rigoureusement perpendiculaires à l'axe de la tête, il est aisé de reconnaître, en suivant la série, que les dents à droite et à gauche ne sont pas dans un parallélisme rigoureux. Les dents de notre embryon offrent de plus une notable différence d'une mâchoire à l'autre; de même que chez l'adulte c'est la mâchoire inférieure qui présente les dispositions les moins aberrantes (Voy. pl. VII, fig. 4 à 6).

Mâchoire inférieure. — Le développement paraît d'autant plus avancé qu'on considère les dents plus en avant. La lame dentaire dans la plus grande partie de son étendue a perdu toute connexion avec l'épithélium gingival. Par place seulement, et au niveau des dents, il semble que cette

(1) Ces coupes qui offraient des difficultés spéciales ont été faites pour nous par M. le Dr Tournoux, professeur à la Faculté de Lille et que nous remercions ici de ce concours véritablement dévoué, tant en raison du nombre (327) qu'en raison du volume de ces préparations qui ont exigé un outillage fait exprès pour la pièce.

(2) La portion gauche de la préparation était moins favorablement conservée que la droite et le compte des follicules y peut présenter quelque incertitude.

connexion subsiste ou du moins ait laissé des vestiges. L'organe adamantin offre avec la lame les rapports habituels, elle donne naissance à celui-là par sa face externe, son bord buccal restant libre. L'organe adamantin régulièrement renflé en cloche est presque aussi large que haut. Sous la cloche le tissu phanérophore est nettement différencié. En avant les cloches adamantines sont très évasées et très surbaissées. Il n'y a point trace de dentine. La paroi externe de la lame ou de la cloche est généralement plus intimement unie au tissu lamineux ambiant que l'interne, les cellules épithéliales semblent s'y mêler aux éléments lamineux, tandis que la paroi interne sur les préparations se détache en général aisément du tissu ambiant. Une autre particularité importante est l'apparence que nous présente le revêtement épithélial de l'organe adamantin. La couche épithéliale, au lieu d'avoir une épaisseur partout à peu près uniforme, offre vers le sommet de la cloche un amincissement circulaire entourant un disque terminal plus épais. Cette région plus mince, sur nos préparations, se montre repliée en dedans et le disque lui-même surbaissé rentre en quelque sorte dans le sommet de la cloche. Cette disposition (pl. VIII, fig. 1) est évidemment le premier stade de celle que nous décrirons plus loin et qu'on doit considérer comme corrélatrice de l'existence du canal central que présentent les dents du Cachalot.

Mâchoire supérieure. — Les dents paraissent de moins en moins développées vers l'extrémité. La lame dentaire s'enfonce très profondément, elle est beaucoup plus longue sur les coupes que la lame de la mâchoire inférieure. Elle garde en plusieurs points sa continuité avec l'épithélium gingival et offre des particularités sur lesquelles nous allons revenir. Aux dents antérieures l'organe adamantin est beaucoup plus large que haut, il figure sur la coupe une cupule fortement évasée, à parois très nettes. Au sommet de l'organe adamantin, en dedans de la lame, entre l'organe et la gencive, on distingue les traces d'un réticulum épithélial qui semble en train de disparaître au milieu du tissu lamineux de la gencive, mais dont la structure est encore suffisamment reconnaissable. Sur une de nos préparations cette arborisation épithéliale rejoint l'épithélium gingival superficiel et on le voit très nettement se continuer par un point avec lui.

Il nous reste à parler d'une particularité tout à fait typique de la lame. Celle-ci, aux places où elle a conservé ses connexions avec l'épithélium gingival, présente sur les coupes une disposition angulaire très nette. Après s'être enfoncée perpendiculairement à la surface de la gencive, elle fait un angle saillant en dehors, dont l'arête répond au bord de la lame dans les régions où elle n'a plus conservé sa continuité avec l'épithélium gingival. C'est son bord buccal. Or, celui-ci dans toute sa longueur émet en dehors des prolongements claviformes allongés, légèrement recourbés en bas, et dont les plus grands ont tous à peu près la même taille et sont tous placés parallèlement les uns aux autres, au point qu'en examinant une série de préparations on pourrait croire avoir sous les yeux la coupe d'une lame régulière (1). Mais il est facile de vérifier que ces prolongements sont cylindriques, ou plutôt claviformes, étant un peu plus larges vers leur extrémité que vers leur insertion. Les cellules qui les composent diffèrent des cellules (actives) de la lame. Celles-ci forment deux couches qui semblent toutes prêtes à la délamination; elles sont allongées, à noyaux ovoïdes, se colorant fortement par le carmin; tandis que les cellules des prolongements claviformes sont polyédriques, à noyaux sphériques, et se colorent faiblement par le carmin.

Par places, la lame semble émettre en dehors un certain nombre de ces prolongements qui s'en détachent sous divers angles et forment une sorte de bouquet (Voy. pl. VII, fig. 1).

Vers les dernières dents on trouve enfin des prolongements claviformes entièrement analogues qui se détachent directement de l'épithélium buccal et plongent dans le tissu lamineux gingival. Ces productions épithéliales paraissent en rapport avec le mode tout particulier d'attache de la lame dentaire à l'épithélium gingival qui au lieu de s'offrir dans toute l'étendue de la lame ou d'avoir entièrement disparu, ou de s'être localisé en avant ou en arrière, persiste par places seulement, à espaces plus ou moins réguliers. On ne retrouve point ces productions à la mâchoire inférieure, où la lame est beaucoup moins large, et fournit bien moins de végéta-

(1) Ces prolongements, sur une coupe à peu près parallèle à leur direction, se présenteraient donc comme une sorte de peigne dont les dents tournées en dehors auraient toutes leur insertion à la lame, comme base.

tions paradamantines. Cependant on peut toutefois en trouver qui rappellent celles en dents de peigne (Voy. pl. VII, fig. 6) de la mâchoire supérieure.

EMBRYON DE 1^m,30 (1). — L'embryon de 1^m,30 sur lequel nous avons pu poursuivre l'étude du développement des dents n'était malheureusement, pas plus que le précédent, en parfait état de conservation. Nous indiquerons plus tard dans quelles circonstances il avait été recueilli. Sur l'embryon de cette taille les dents sont nettement reconnaissables dans l'intérieur des gencives.

Mâchoire inférieure. — Nous comptons du côté droit 25 cavités alvéolaires dont 23 sont occupées par des dents munies de chapeaux de dentine. Deux autres plus antérieures semblent n'offrir qu'une excroissance pulpaire. Ces dents ne se ressemblent pas toutes, les neuf plus profondes sont légèrement comprimées et obtuses. Les dents antérieures sont coniques et pointues.

L'écartement de ces dents est variable suivant les régions. Les dents postérieures sont séparées par un espace de 6 à 7 millimètres. Les moyennes sont espacées de 5 millimètres. Les plus antérieures sont rapprochées davantage encore; les alvéoles des quatre premières en particulier ne sont plus séparées que par des septa de 2 à 3 millimètres d'épaisseur au plus.

Nous avons pratiqué des coupes sur des dents de la région moyenne pour l'étude de leur développement. Celui-ci paraît rappeler avec une sorte d'exagération la disposition que nous avons signalée chez certains Édentés et en particulier chez le Paresseux (2). Le chapeau de dentine est apparent et il n'y a point encore trace de cément. Ce chapeau de dentine est régulièrement conique mesurant assez exactement 2 millimètres de haut et autant de large à la base. Comme il arrive souvent, la pulpe a subi, sous l'influence des réactions, une rétraction beaucoup plus considérable que celle des tissus ambiants et il en est résulté une sorte de cavité au milieu de laquelle la pulpe semble libre, mais qui n'est qu'un accident de préparation. Elle permet seulement de constater que les parois opposées de

(1) Voy. G. POUCHET, Développement des dents du Cachalot. Compt. rend., 19 oct. 1883.

(2) Voy. POUCHET et CHABRY, Contribution à l'odontologie des Mammifères (Journ. de l'Anat., mai-juin 1884, p. 175 et fig. 31).

cette cavité n'étaient pas continues sans aucun doute par suite de l'interposition des restes de l'organe adamantin. De même, et par les mêmes effets, les bords du chapeau de dentine, dans la région où elle est encore extrêmement mince et vraisemblablement pauvre en sels terreux, subissent une rétraction en dedans et étranglent à ce niveau la pulpe. Celle-ci se prolonge au-dessous du cône, de 2 millimètres et demi environ, se rétrécissant toujours de plus en plus vers sa base qui mesure environ 1 millimètre de diamètre au point où le tissu pulpaire se continue avec le tissu lamineux de la gouttière gingivale. L'aspect sur une coupe longitudinale est celui que nous représentons planche VIII, figure 2.

Le chapeau de dentine présente vers les deux tiers de sa hauteur, point où il est le plus épais, une épaisseur de 60 à 70 μ . Il est nettement lisse sur sa face externe tandis que la surface interne, surtout vers la base du cône, est comme rugueuse, creusée d'excavations plus ou moins régulières. Parfois il semble même que des odontoblastes y puissent être enfermés par la croissance. On ne voit ni cément, ni trace distincte d'émail. On ne saurait douter, la dent n'ayant contracté encore à cette époque aucune adhérence avec les parois lamineuses de la cavité folliculaire, que le chapeau de dentine aussi bien que la colonne pulpaire soient encore à cette époque enveloppés d'une couche épithéliale continue provenant de l'organe adamantin (1). On peut d'ailleurs en retrouver les débris, soit à la surface du chapeau de dentine, soit dans le sillon formé par le retrait du bord mince de celui-ci, soit, plus abondants, entre la colonne pulpaire et la paroi du follicule. Sans aucun doute sur des préparations fraîches on retrouverait cette gaine de tissu épithélial adamantin enveloppant la colonne pulpaire et la laissant seulement par son pédicule en communication avec le tissu lamineux de la gouttière gingivale. Sur certaines de nos préparations, on voit, à la surface de la dentine, une pellicule épithéliale adhérente à celle-ci et soulevée par places.

Le tissu pulpaire n'offre pas dans toute sa hauteur la même structure. Il

(1) Il est bien évident que l'organe adamantin est la cause déterminante et nécessaire de l'apparition de la dent, mais sa présence ne paraît pas d'autre part entraîner forcément la production d'un véritable émail sur cette dent. On peut se demander si la condition nécessaire pour la production d'un véritable émail n'est pas la pénétration du tissu lamineux au sein du tissu épithélial du bourgeon adamantin. Voy. sur ce point POUCHET et CHABRY, loc. cit.

paraît plus dense (par rapprochement de ses éléments cellulaires) au niveau de la colonne, mais ceci est peut-être dû seulement à ce qu'il a pu là se rétracter librement tandis qu'il en a été empêché au niveau du cône de dentine par la résistance de celui-ci. Il paraît présenter également la même exagération de densité vers le sommet du cône qui offre ici une disposition tout à fait remarquable (voy. Pl. VIII, fig. 2 et 3).

Communément, le chapeau de dentine a son maximum d'épaisseur au point où il naît, c'est-à-dire au sommet du cône formé par l'excavation dont s'est creusé l'organe adamantin. Bien que la structure de la dentine ne soit point stratifiée, elle s'accroît par apposition. Et cette apposition se faisant avec régularité à la surface de la pulpe à mesure que celle-ci grandit, il en résulte que le chapeau de dentine va communément en augmentant d'épaisseur depuis son bord, dernier point où il est en formation, jusqu'à son sommet, premier point où il est apparu, et où la dentine s'est déposée pendant le plus long temps. Chez notre embryon sur la plupart des dents de la mâchoire inférieure la disposition du chapeau de dentine n'est pas celle que nous indiquons. Le chapeau de dentine forme en réalité un cône tronqué au sommet. La paroi de dentine avant d'atteindre le sommet diminue tout à coup d'épaisseur et semble même se replier en dedans de façon à dessiner une sorte de cratère dont le fond arrondi est tapissé par la lame de dentine extrêmement amincie. Nos préparations nous ont permis de deviner plutôt que de démontrer l'existence de cette mince lame de dentine. L'espèce de cratère ou de cuvette formée par cette dépression, par ce « renfoncement » du sommet aminci du chapeau de dentine est remplie chez notre sujet par un amas épithélial où il est difficile de ne pas reconnaître un débris de l'organe adamantin (1).

(1) La disposition que nous décrivons s'est présentée avec quelques variétés d'aspect sur plusieurs dents. Quelquefois l'extrémité du cône de dentine très allongée semble se prolonger en forme de cheminée dont les parois perdant tout à coup leur épaisseur se replient en membrane mince fermant cette cheminée. On remarquera qu'en aucune façon l'apparence que nous décrivons ne saurait être le résultat d'une coupe mal dirigée. Toutefois il est probable que l'aspect sous lequel les choses se sont présentées à nous chez notre embryon n'est pas tout à fait celui qu'elles offrent à l'état frais. Il serait possible que le sommet du chapeau de dentine, tout en cessant d'augmenter d'épaisseur, conserve une forme arrondie plus ou moins saillante et que l'espèce de cratère que présentent les dents de notre sujet ne soit qu'un effet de la rétraction de la pulpe au-dessous de cette portion de dentine trop faible pour la maintenir comme fait le reste du cône. Ce qui semblerait justifier cette opinion, c'est que précisément au-dessous de ce sommet rentrant

Cette disposition est évidemment en rapport avec le prolongement de la cavité pulpaire, ou tout au moins avec l'existence du canal central signalé dans l'axe de la dent du Cachalot.

Mâchoire supérieure. — Les dents de la mâchoire supérieure offrent un développement à peu près égal à celui des dents inférieures, mais de plus une disposition tout à fait spéciale. Ces dents sont dirigées presque horizontalement en dedans, indiquant déjà la direction beaucoup moins accusée, il est vrai, qu'elles auront chez l'adulte (1).

Nous n'avons pas exactement déterminé le nombre des dents existant à la mâchoire supérieure de chaque côté. L'écartement entre celles que nous avons observées était de 4 millimètres. La dernière nous a paru toutefois un peu plus distante, soit 4^{mm},5. Ces dents n'ont aucune connexion avec l'os. On les met facilement à découvert en enlevant par délamination au moyen de la pince et du scalpel les différentes couches du tissu lamineux sous-muqueux. On arrive ainsi à une loge close, le follicule, dans lequel la dent est couchée. En fendant cette loge on aperçoit la dent occupant la position que nous indiquons. Comme aux dents de la mâchoire inférieure on distingue un chapeau de dentine conique et de la même dimension (2) porté à l'extrémité d'une colonne pulpaire. Celle-ci est à la fois plus longue et plus étroite qu'à la mâchoire inférieure, elle mesure 4 millimètres de long sur 1^{mm},2 de large. En outre, les rapports de la pulpe et du tissu lamineux avec lequel elle se continue ne sont plus ici les mêmes qu'à la mâchoire inférieure. Quand on ouvre le follicule du côté de la muqueuse buccale, c'est-à-dire par sa face inférieure, la colonne pulpaire surmontée du cône de dentine se présente à peu près comme à la mâchoire inférieure, mais en l'examinant on voit aussitôt qu'elle est adhérente dans la moitié au moins de sa longueur à la face supérieure de la cavité folliculaire. Elle est par suite moitié moins longue en dessus qu'en dessous. Les coupes pratiquées en divers sens montrent clairement cette disposition

de la dentine, la pulpe présente, comme nous l'avons dit, la même densité plus grande qu'au niveau de la colonne pulpaire elle-même rétractée.

(1) Rappelons que chez les Balénides les dents rudimentaires sont dirigées horizontalement *en dehors*, chez le Narwal les incisives sont dirigées horizontalement en avant.

(2) Cette dentine est transparente et laisse voir comme un cône blanchâtre la pulpe qui remplit le chapeau.

En général le chapeau de dentine est régulièrement conique. Toutefois sur une de ces dents, qui était en même temps la plus reculée de la mâchoire de ce côté, le chapeau de dentine est représenté par une couronne haute de 0^{mm},5 à peine dont l'extrémité présente une excavation à bords irréguliers. C'est sans doute, avec une sorte d'exagération, la répétition de la structure que nous avons décrite à la mâchoire inférieure.

A LA NAISSANCE, les dents du Cachalot n'ont pas encore fait éruption, comme cela paraît être le cas pour la plupart des Cétodontes (1).

SUR UN JEUNE CACHALOT MÂLE dont la tête osseuse mesure 1^m,15 de l'extrémité du museau aux condyles de l'occipital (2) les dents n'ont pas encore fait éruption. Celles qu'on peut compter soulèvent la gencive rugueuse sur l'éminence ainsi formée. Entre ces éminences on distingue très nettement le sillon transversal que nous avons signalé chez l'adulte. Les éminences postérieures sont les plus larges et les plus saillantes; elles diminuent en avant. On compte 20 éminences à droite, dont la plus antérieure, à peine distincte, est à 6 centimètres de l'extrémité de la mandibule en chair. A gauche on compte 19 saillies, la plus antérieure correspondant à la plus antérieure de droite. Les deux septièmes saillies à droite et à gauche, en comptant de l'avant, se correspondent assez bien comme les deux premières; ce sont les seules dans ce cas. L'espace qui sépare les saillies varie beaucoup. Les dernières saillies mesurent environ 7^{mm} de haut sur 22^{mm} de large. La plus antérieure de chaque côté mesure seulement 12^{mm} de large et proémine à peine.

COMME DERNIER TERME de développement nous pouvons signaler une mâchoire de jeune Cachalot, probablement un mâle, et fort intéressante,

(1) Sur un jeune Dauphin observé par nous, capturé avec sa mère et mesurant 1 mètre tandis que la mère, dont les mamelles étaient pleines de lait, mesurait 2^m,40 environ, les dents, bien que soulevant la gencive, n'avaient pas encore fait éruption.

(2) Cette importante pièce anatomique nous est parvenue au moment même où nous corrigions les épreuves du présent mémoire. L'animal était un jeune mâle qui devait mesurer, si nous nous en rapportons aux dimensions de l'adulte, environ 5 à 6 mètres. Nous nous bornons à signaler ici les particularités extérieures offertes par les dents. Nous aurons l'occasion de revenir sur cette pièce que nous désignerons en l'appelant « notre jeune Cachalot mâle ». Elle porte dans les magasins de la chaire d'Anatomie le n° 1889, 161.

du Musée de Washington (1). Elle offre de toutes petites dents pointues, usées déjà et qui toutes n'ont pas encore fait éruption. Cette mâchoire mesure comme longueur totale 5 pieds 11 pouces = 1^m,80, la partie symphysée ayant environ 2 pieds 10 pouces (il y a quelque incertitude, la peau étant conservée). Les premières dents sont écartées de 2 pouces 6 lignes, les dernières dents sorties sont écartées de 5 pouces 6 lignes. Les dents ne sont pas plus disposées l'une en face de l'autre que chez l'adulte. La 1^{re} toutefois correspond à la 1^{re} et la 7^e à la 7^e, mais entre ces dents et après elles les autres ne se correspondent plus exactement. La 1^{re} dent est aussi éloignée de l'extrémité de la mâchoire, que la 2^e dent de la 1^{re}. Rien n'indique que des dents nouvelles doivent se développer plus antérieurement. La 1^{re} dent à gauche n'a pas encore fait éruption, la 1^{re} à droite fait à peine saillie. Les pointes des autres sont déjà usées (2). A droite on trouve : 1 dent à peine sortie — 14 dents — 1 dent en cours d'éruption — 4 dents soulevant la gencive mais n'ayant pas encore fait éruption ; il peut y avoir ici quelque incertitude. A gauche on trouve : 1 dent non sortie — 15 dents — 1 dent faisant à peine éruption — 6 dents soulevant la gencive (3).

(1) Elle porte le n° 22370 et un autre numéro, qui paraît plus ancien, 1667.

(2) Ces dents sont de la taille des dents de la mâchoire supérieure que nous avons décrites plus haut.

(3) Nous pouvons terminer ces indications sur le développement des dents du Cachalot en rappelant cette assertion de F.-D. BENETT (Zool. Soc., 10 déc. 1838), que quand le Cachalot a atteint 34 pieds ses dents sont totalement formées, bien qu'elles ne soient pas encore visibles quand il n'a que 28 pieds. Rappelons également que sur le cachalot de 16 pieds observé par JACKSON, Dissection of a Spermaceti Whale, etc., 1847, les dents n'avaient pas encore fait éruption.

EXPLICATION DES PLANCHES

PLANCHE I.

- FIG. 1. — Cachalot échoué au rivage, vu par la face ventrale.
- FIG. 2. — Tête du même halée à terre sur le chantier, vue par la face ventrale; on distingue les excavations où se logent les dents, les deux sillons mentonniers. L'œil correspond à l'éminence que l'on voit sur le bord supérieur de la silhouette de la tête.
- FIG. 3. — La même tête vue en avant et de haut pour montrer la disposition des deux lèvres de l'évent, et le sillon à gauche de l'évent.
- FIG. 4. — Membre du même Cachalot coupé et halé au rivage.
- FIG. 5. — La nageoire dorsale (hump), séparée et halée à terre.
- FIG. 6. — Queue.

PLANCHE II.

- FIG. 1. — Crâne du spécimen ♀ des Açores, vu par sa face supérieure. *i*, incisif; *m*, maxillaire; *n*, prolongement de l'incisif droit en arrière de la narine droite *d*; *n'*, lame déchiquetée appliquée sur la crête frontale en arrière de la narine gauche *g*.
- FIG. 2. — Crâne du même vu par sa face inférieure. *i*, incisifs; *v*, vomer; *m*, maxillaire; *p*, palatin; *p'*, ptérygoïde; *j*, jugal droit; il manque à gauche.
- FIG. 3. — Crâne du spécimen ♂ des Açores vu par la face supérieure. Il a été ramené aux dimensions de celui de la ♀ pour montrer les différences dans la forme générale. On remarquera que les maxillaires et les intermaxillaires présentent vers leur extrémité antérieure une déviation à droite très prononcée.
- FIG. 4. — Crâne du spécimen ♂ des Açores vu latéralement. *a*, apophyse orbitaire du maxillaire; *f*, apophyse orbitaire du frontal; *j*, jugal; *s*, squameux; *i*, intermaxillaire; *m*, maxillaire.

PLANCHE III.

Atlas et os cervical de nos Cachalots ♂ et ♀ des Açores. Pour rendre la comparaison plus facile, on a autant que possible placé les os du ♂ en regard des mêmes os de

la ♀. Les pièces qui se correspondent d'un sexe à l'autre ont été photographiées ensemble de manière que la réduction est absolument la même pour les deux sujets. Ces observations s'appliquent aux deux planches suivantes, qui sont également faites au moyen de clichés photographiques.

- FIG. 1. — Atlas du Cachalot ♂ des Açores, vu par sa face antérieure.
 FIG. 2. — Atlas du Cachalot ♀ des Açores, vu par sa face antérieure.
 FIG. 3. — Os cervical du Cachalot ♂, vu par sa face antérieure.
 FIG. 4. — Os cervical du Cachalot ♀, vu par sa face antérieure.
 FIG. 5. — Os cervical *a* du Cachalot ♂, vu latéralement. Il est soudé par sa face postérieure à la première vertèbre dorsale *b*.
 FIG. 6. — Os cervical du même, vu par sa face postérieure, qui est celle de la première dorsale.
 FIG. 7. — Os cervical du Cachalot ♀ vu latéralement.
 FIG. 8. — Première vertèbre dorsale du même, libre, vue latéralement.
 FIG. 9. — Os cervical du même vu par sa face postérieure.
 FIG. 10. — Première vertèbre dorsale du même, vue par sa face postérieure.

PLANCHE IV.

Vertèbres dorsales et lombaires des Cachalots ♂ et ♀ des Açores.

- FIG. 1. — Huitième, neuvième et dixième vertèbres dorsales du Cachalot ♂, vues latéralement.
 FIG. 2. — Huitième, neuvième, dixième et onzième vertèbres dorsales du Cachalot ♀, vues latéralement.
 FIG. 3. — Neuvième vertèbre dorsale du Cachalot ♂, vue par la face antérieure et montrant la tendance qu'ont les apophyses transverses supérieure et inférieure à s'unir par leur extrémité libre.
 FIG. 4. — Neuvième vertèbre dorsale du Cachalot ♀, vue par la face antérieure. — A droite, les apophyses transverses s'unissent par leur extrémité libre et forment un anneau complet.
 FIG. 5. — Septième et huitième vertèbres lombaires du Cachalot ♂, vues latéralement.
 FIG. 6. — Septième et huitième vertèbres lombaires du Cachalot ♀, vues latéralement.
 FIG. 7. — Première et deuxième vertèbres lombaires du Cachalot ♂, vues latéralement.
 FIG. 8. — Première et deuxième vertèbres lombaires du Cachalot ♀, vues latéralement.

PLANCHE V.

- FIG. 1. — Onzième et douzième vertèbres caudales du Cachalot ♂ des Açores; elles sont vues latéralement et un peu inclinées pour montrer le canal neural ouvert en dessus par suite de la disparition des lames et des apophyses épineuses.
 FIG. 2. — Onzième et douzième vertèbres caudales du Cachalot ♀, vues comme les précédentes et montrant que le canal neural est encore fermé en dessus.
 FIG. 3. — Pièces de l'hyoïde du Cachalot ♀. *b*, basihyal; *t*, thyrohyal; *c*, cératohyal.
 FIG. 4. — Sternum du Cachalot ♂, vu par sa face supérieure; *a*, *b*, *c*, surfaces articulaires pour les côtes sternales; *x*, pièce xiphoïde.

- FIG. 5. — Sternum du Cachalot ♀, mêmes lettres que ci-dessus.
 FIG. 6. — Omoplate du Cachalot ♂. *a*, acromion; *c*, apophyse coracoïde; *v*, trou vasculaire.
 FIG. 7. — Omoplate du Cachalot ♀. Mêmes lettres que ci-dessus.
 FIG. 8. — Membre antérieur du Cachalot ♂. *h*, humérus; *c*, crête de son bord radial; *o*, olécrâne; *r*, radius; *d*, cubitus; 1, 2, 3, 4, 5 doigts.
 FIG. 9. — Humérus et os de l'avant-bras du Cachalot ♀. Le cubitus *d* et le radius *r* sont soudés par leur extrémité distale.
 FIG. 10. — Os du bassin du Cachalot ♂.
 FIG. 11. — Os du bassin du Cachalot ♀.

PLANCHE VI.

- FIG. 1. — Mâchoire tordue; spécimen du musée de Nantucket, d'après une photographie.
 FIG. 2. — Dent avec le bord de la cavité pulpaire replié en dehors. Musée de Washington.
 FIG. 3. — Dent cariée à cavité pulpaire largement ouverte, munie d'un bourrelet sur ses bords. Musée de Nantucket.
 FIG. 4. — Deux dents soudées, données par M. Ralph Dabney, Cabinet d'anatomie, Cat. A, 5719.
 FIG. 5. — Dent à racine double, d'après un moulage communiqué par M. N. S. Shaler d'Harvard College et existant au Cabinet d'anatomie. Cat. A, 5718.
 FIG. 6. — Coupe d'une portion de la mâchoire supérieure d'un Cachalot (♂ jeune ou ♀) montrant la position des dents. Les parties molles en dehors de celles-ci ont été enlevées; *cv* cartilage vomérien; *v*, vomer; *im*, intermaxillaire; *m*, maxillaire.
 FIG. 7. — Dent supérieure du même, au milieu des tissus mous, grandeur naturelle. Cabinet d'anatomie. Cat. A, 4908.

PLANCHE VII.

- Coupes de la région dentaire sur notre embryon de 1^m,30. E, côté externe; I, côté interne.
 FIG. 1. — Bulbe de la mâchoire supérieure en avant, lame dentaire interrompue, avec expansions internes (coupe 307).
 FIG. 2. — Bulbe de la mâchoire supérieure vers le milieu; prolongement claviforme externe. On voit l'éminence centrale faisant saillie au fond de la cloche adamantine (coupe 284).
 FIG. 3. — Bulbe de la mâchoire supérieure en arrière; connexions multiples avec l'épithélium gingival; en dehors, plusieurs prolongements paradamantins (coupe 248).
 FIG. 4. — La lame entre deux dents de la mâchoire supérieure. Prolongement claviforme en dehors (coupe 301).
 FIG. 5. — Coupe vers l'extrémité postérieure de la lame à la mâchoire supérieure. Nombreux prolongements paradamantins (coupe 251).
 FIG. 6. — Coupe d'un bulbe de la mâchoire inférieure. Prolongement claviforme (coupe 285).

PLANCHE VIII.

- FIG. 1. — Coupe du sommet d'une dent sur l'embryon de 0^m,30, montrant la disposition de l'épithélium adamantin au sommet de la dent.

FIG. 2. — Coupe longitudinale d'une dent de l'embryon de 1^m,30. Le chapeau de dentine porté à l'extrémité d'une colonne charnue et présentant un sommet aminci rétracté en dedans.

FIG. 3. — L'extrémité de la même grosse.

FIG. 4. — Coupe microscopique vers le sommet d'une dent supérieure montrant la vasodentine avec ses canaux comblés par de la dentine de nouvelle formation.

FIG. 5. — Segment d'une coupe vers l'extrémité d'une dent supérieure, montrant la couche à fibres circulaires interposée entre la dentine proprement dite et le ciment.

Fig. 1

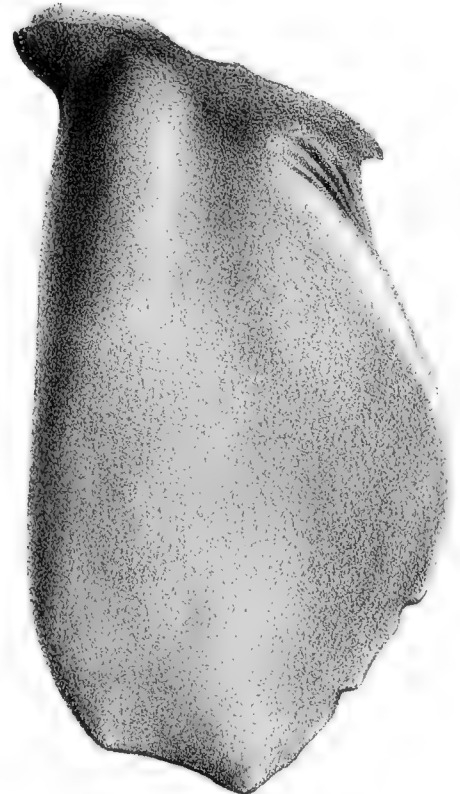
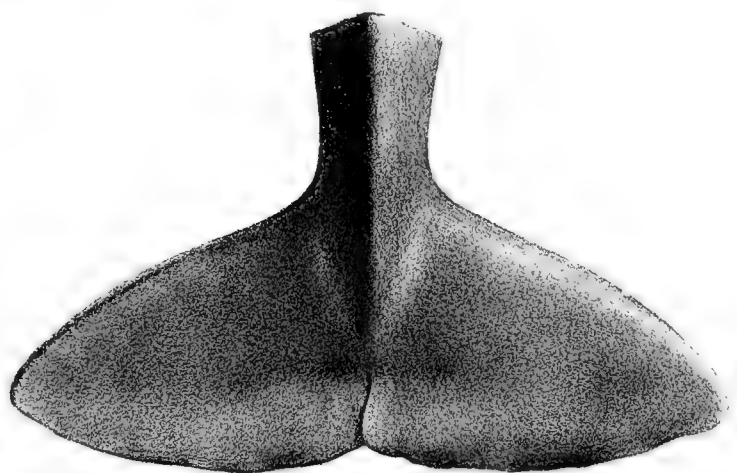


Fig. 2



Poulet ad nat. del.

Fig. 3

Fig. 4



Fig 1

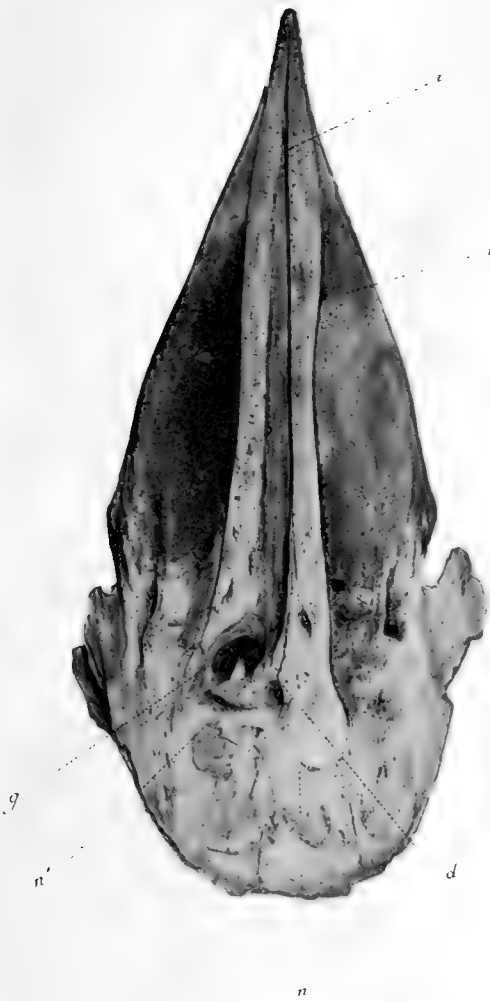

Fig 2



Fig 3



Fig 4



H. Beauregard, Phot

Échotypie A. Quinsec & C. Baquet, Paris

Physeter macrocephalus



Fig. 1

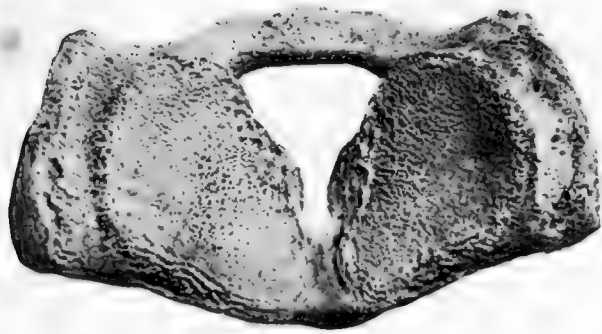


Fig. 2

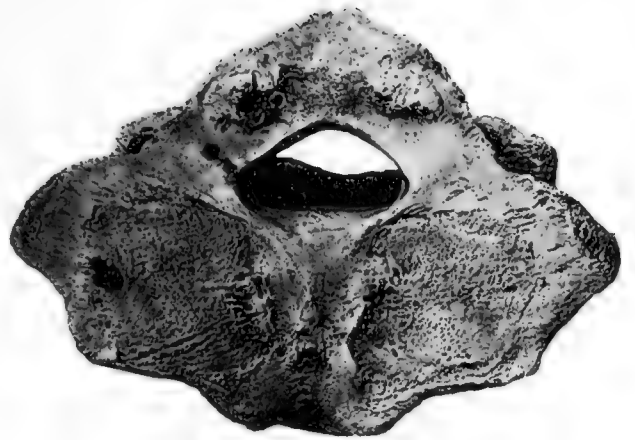

Fig. 3

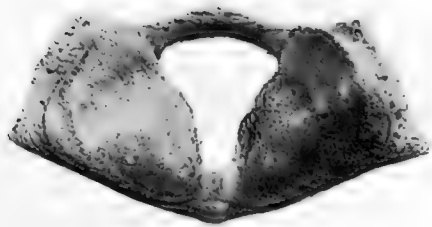


Fig. 4

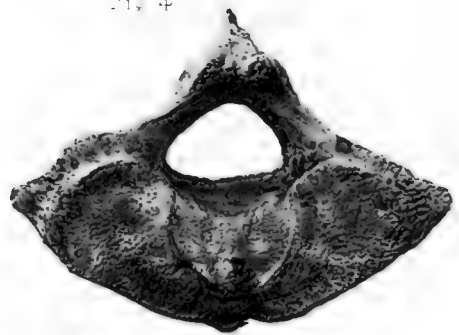


Fig. 5



Fig. 6

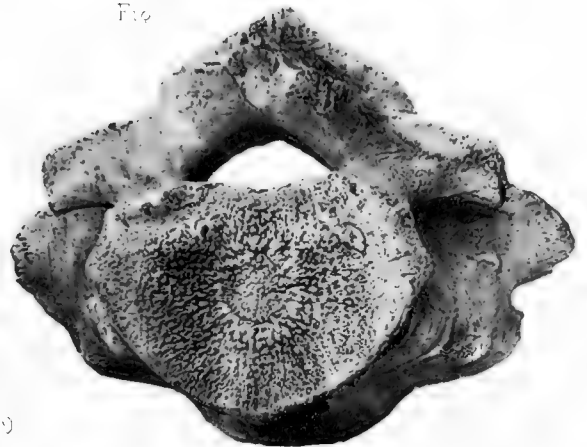

Fig. 7



Fig. 8



Fig. 9

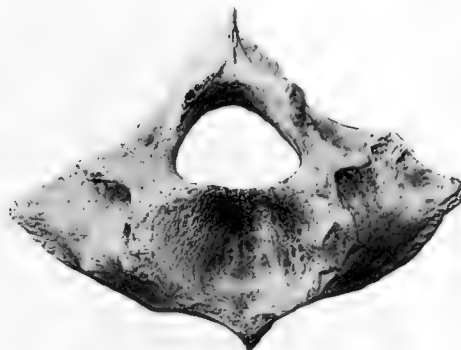
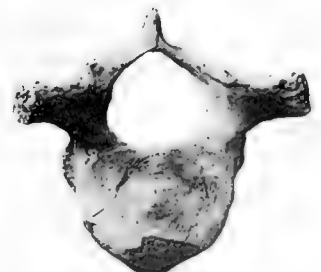


Fig. 10



H. Besuregard, Phot.

Ed. M. ...

Physeter macrocephalus.



Fig. 1



Fig. 2

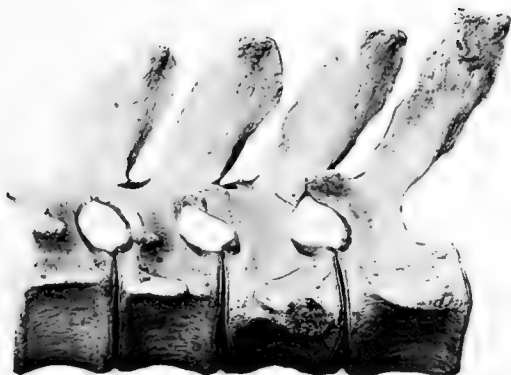

Fig. 3

Fig. 3

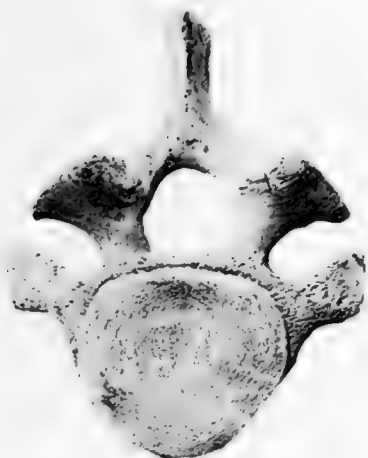

Fig. 4

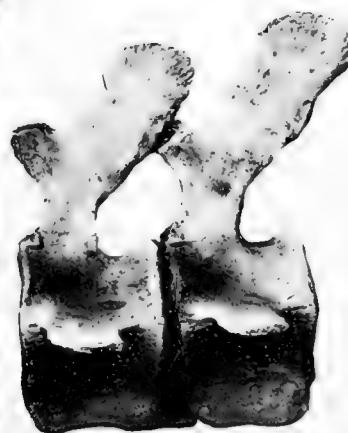
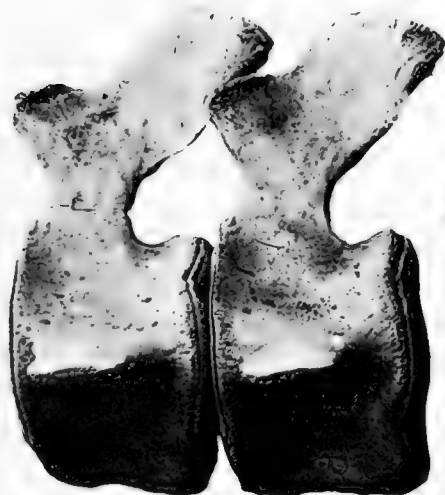
Fig. 4

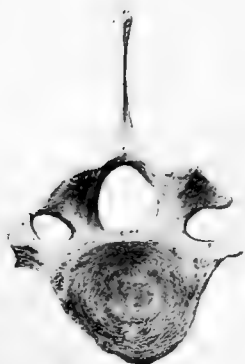

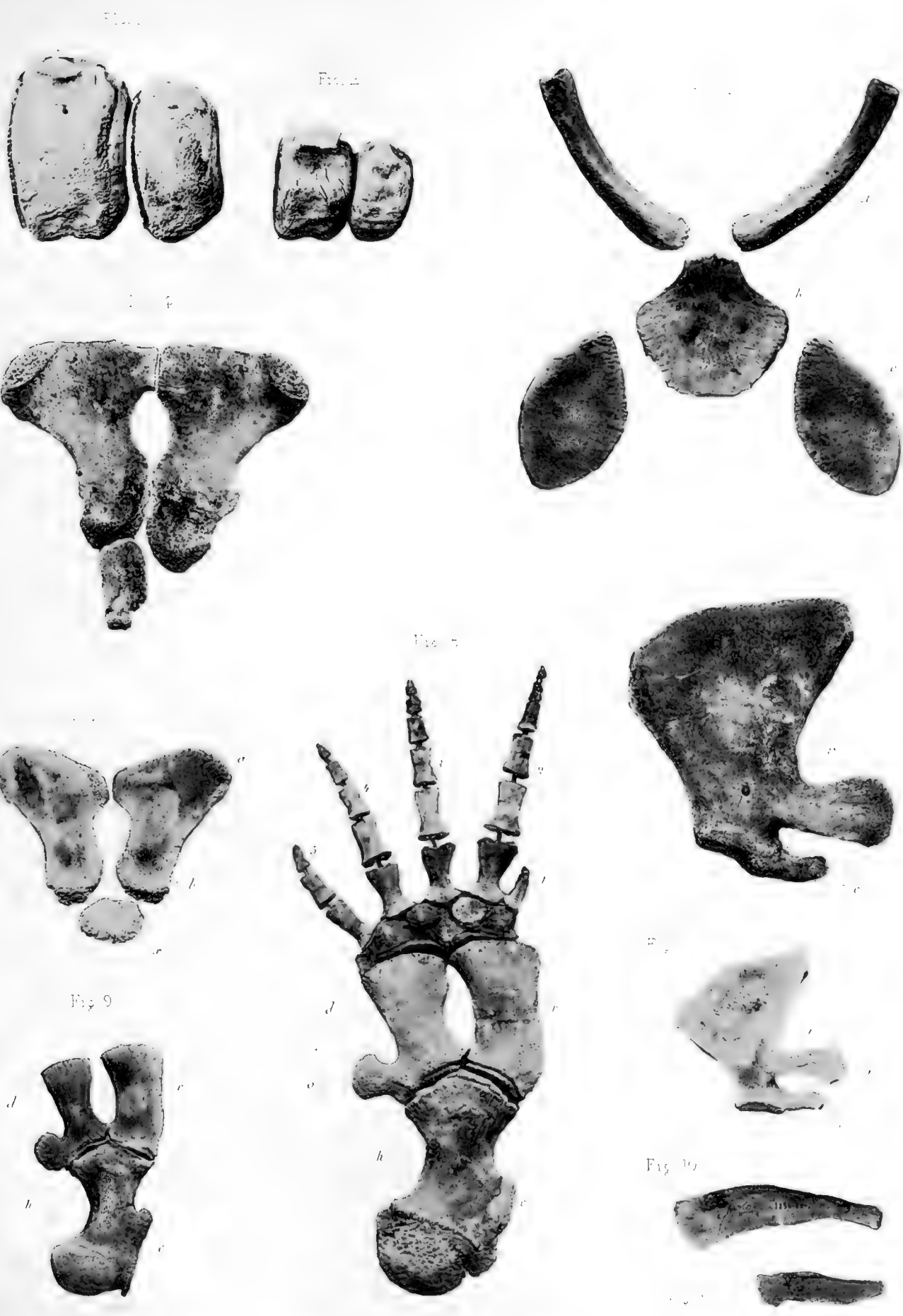
Fig. 7

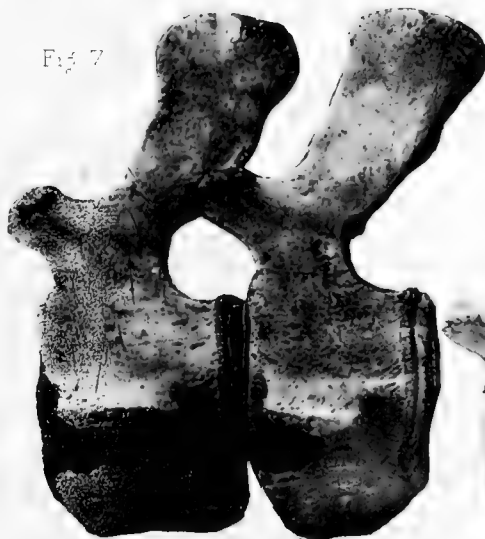
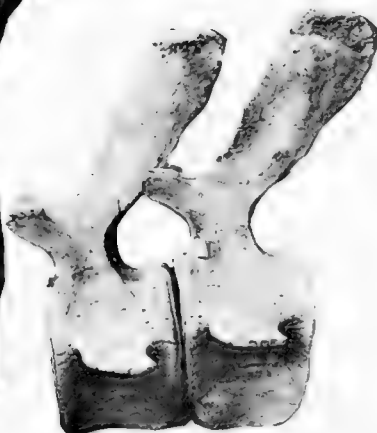
Fig. 8





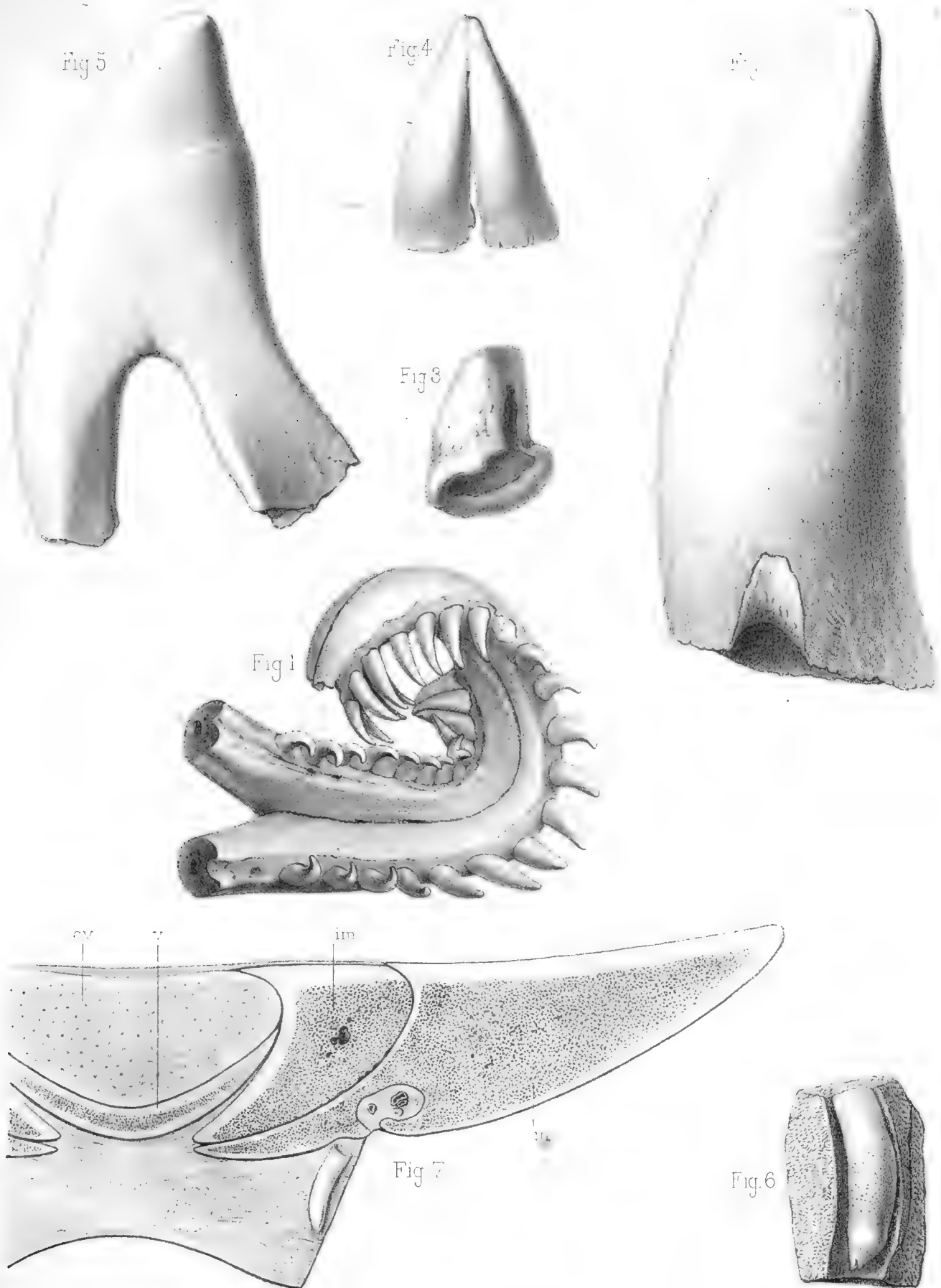


H. Besuregard, Phot.

Ch. de la Roche, Grav.

Physeter macrocephalus





Pouchet del

Imp. Edouard Bignard

Millot lith.

Cachalot. Machoire et dents.



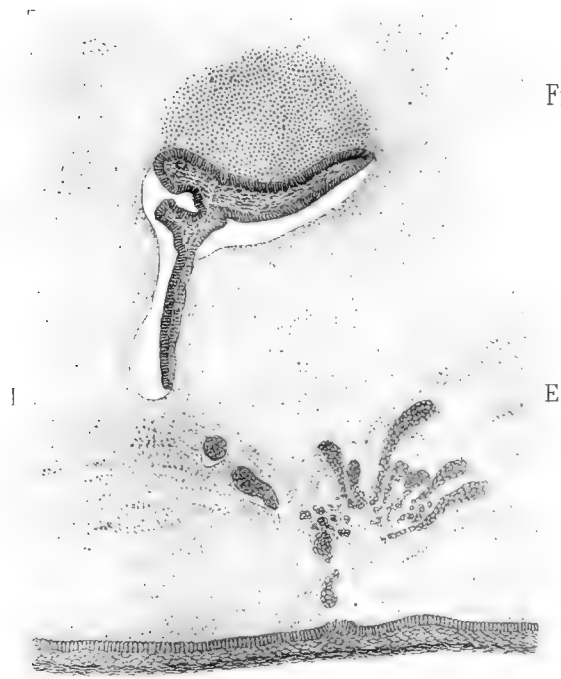

Fig 1

Fig 2

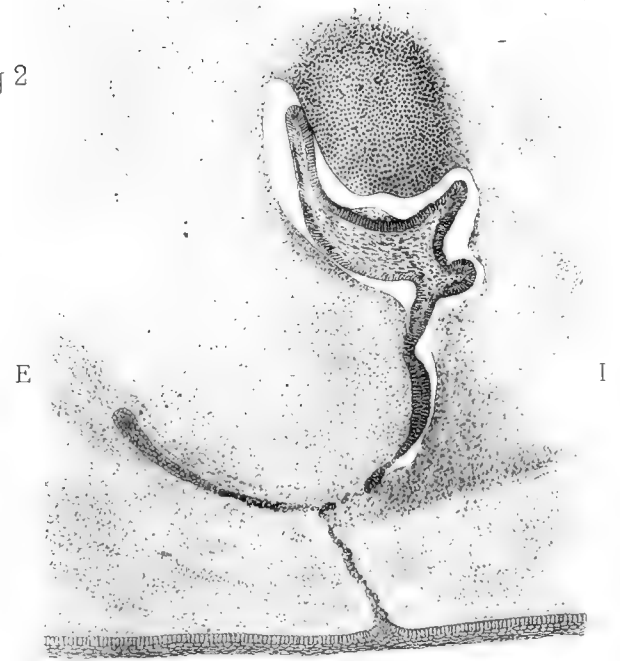


Fig. 3

Fig 4

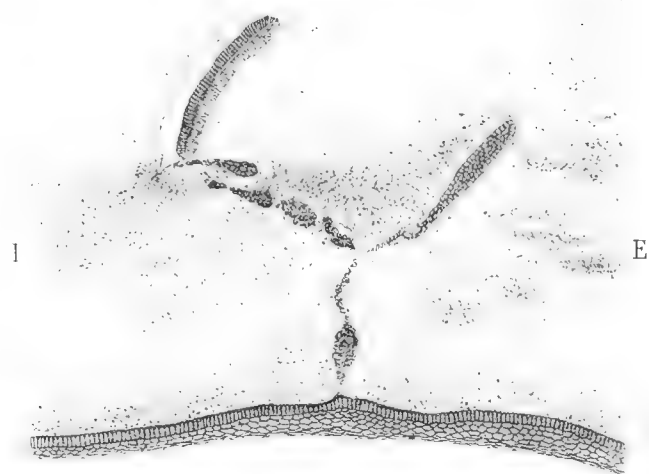
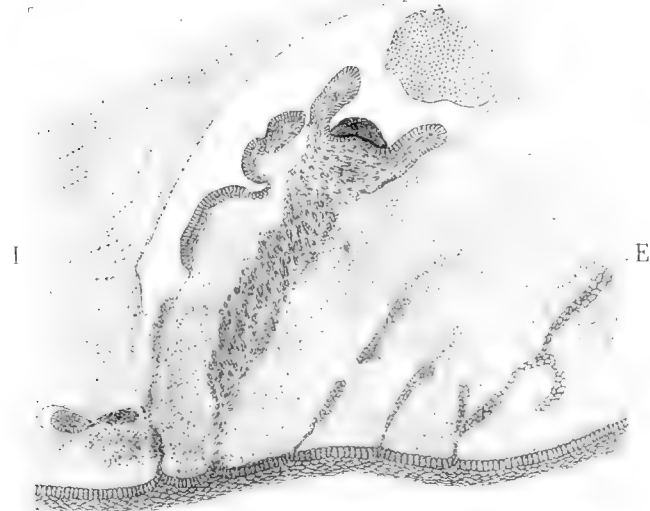
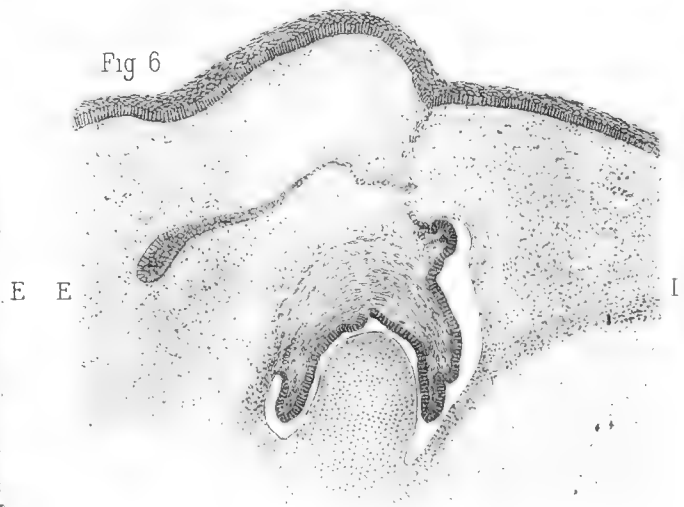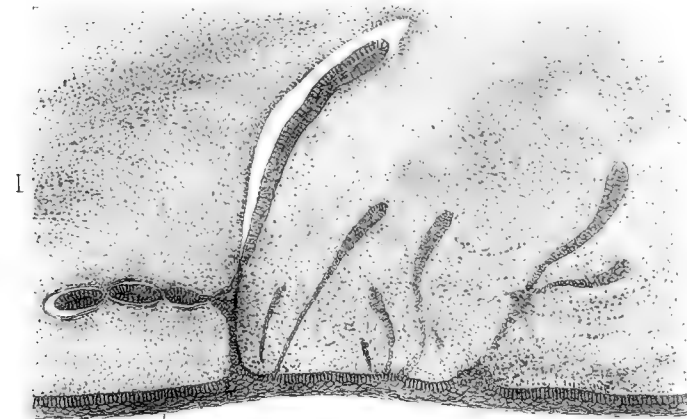


Fig 5

Fig 6



Pouchet del.

Imp. Edouard Bry, Paris

Millot lith.

Cachalot. Embryon de 0^m 30. Lamé et bulbes dentaires.



Fig 2

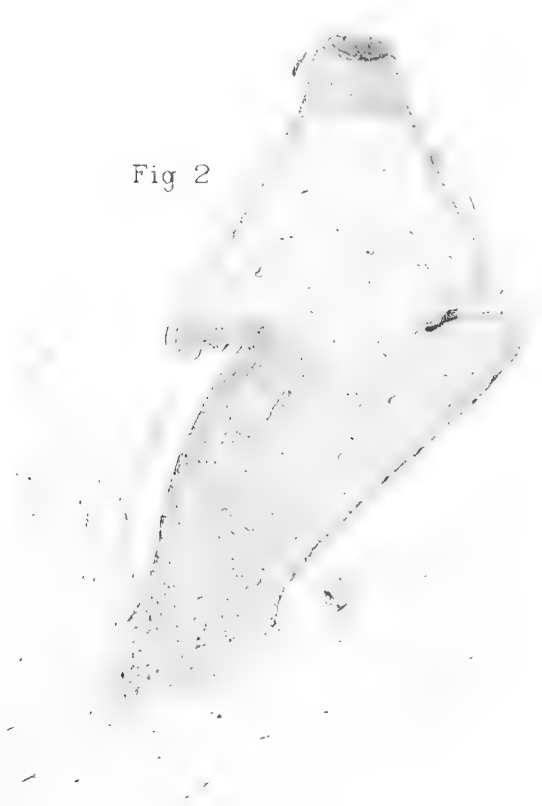

Fig 3




Fig 1


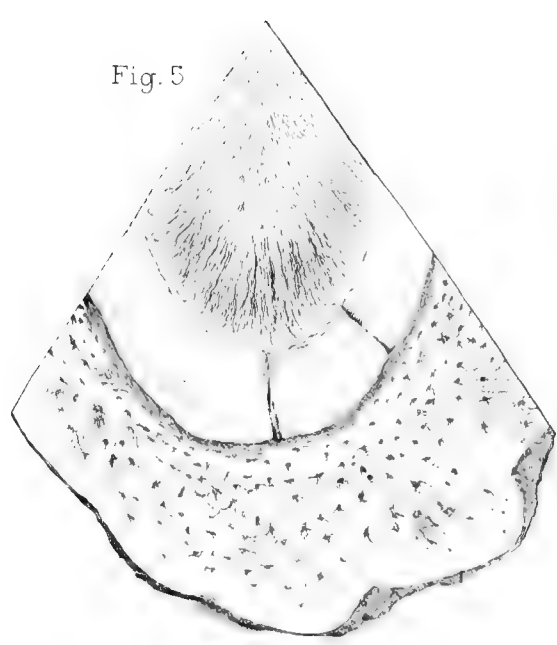


Fig 4



Fig. 5



Pouchet, Biéatrix, Millot, del.

Imp. Edouard Bry, Paris.

Millot Lith.

Cachalot. — Développement des dents; dent de la
machoire supérieure.



ANATOMIE.

(Suite) (1).

VI. — RÉGION FRONTALE.

Une des régions les plus intéressantes du Cachalot au point de vue anatomique est, sans contredit, la région frontale avec son énorme développement. Elle présente à considérer essentiellement les narines aboutissant à l'évent, les muscles de la face et l'organe du blanc.

Nous avons décrit l'aspect extérieur de cette région. Au moment même où la première partie de ces Recherches était sous presse, nous recevions, grâce aux soins toujours obligeants de M. S. W. Dabney, la tête d'un jeune mâle (voy. 1^{re} part., p. 91) qui a été moulée et dont nous donnons maintenant la figure (Pl. I, fig. 1 et 2). Elle confirme de tous points notre première description, sauf que le sillon latéral placé au-dessous de la lèvre gauche de l'évent (voy. 1^{re} part., p. 13) et les deux sillons sous-maxillaires (voy. 1^{re} part., p. 9) ne sont pas visibles (2).

(1) Depuis la publication de la première partie de ces Recherches, nous avons pu étudier un Cachalot mâle à peu près adulte, échoué à l'île de Ré le 28 janvier 1890. Il était dans un état avancé de putréfaction, nous avons pu toutefois faire sur cette épave diverses observations qui seront relatées plus loin. Celles qui ont rapport au squelette et aux dents, sujets qui avaient fait l'objet de la première partie de ces Recherches, sont consignées dans un mémoire spécial : POUCHET et BEAUREGARD, Sur un Cachalot échoué à l'île de Ré, (Journal de l'Anat. et de la Physiolog., mars-avril 1891). Nous avons eu l'occasion également de publier les premières photographies vraiment scientifiques qui aient été faites du Cachalot : POUCHET et CHAVES, Les formes extérieures du Cachalot; Journ. de l'Anat., mai-juin 1890. Nous renvoyons à ces deux publications qui forment un complément naturel à la première partie de ces Recherches.

(2) Il convient de remarquer toutefois qu'au niveau à peu près du sillon avoisinant l'évent un trou avait été percé dans le museau pour y passer une amarre et faciliter la manipulation de la pièce. Il est probable aussi que chez l'individu jeune le sillon en question est moins accusé que chez l'adulte. On pourra consulter les photographies accompagnant le mémoire déjà signalé : G. POUCHET et CHAVES, Les formes extérieures du Cachalot (Journ. de l'Anatomie, mai-juin 1890).

Les photographies que nous donnons (Pl. I) reproduisent bien l'aspect extérieur de la tête du Cachalot adulte, avec cette différence que chez celui-ci la mâchoire inférieure est beaucoup plus allongée, moins conique. — Nous avons déjà décrit l'aspect de la gencive inférieure où les dents n'ont pas encore fait éruption (1^{re} part., p. 91). Le palais présente une sorte de crête ou de raphé saillant surtout dans la moitié antérieure, sur une longueur de 15 centimètres. La tête présente en haut et en avant une bosse au-dessous de laquelle est un méplat peu accusé, puis enfin

Les dimensions de cette tête sont les suivantes :

| | |
|--|--------------------|
| Longueur (de l'extrémité du museau aux condyles de l'occipitale) | 1 ^m ,47 |
| Hauteur de la section totale de la tête au niveau des condyles. | 0 ,90 |
| Hauteur du museau à son extrémité. | 0 ,50 |
| Largeur de la section de la tête au niveau des condyles | 0 ,72 |

(Cette différence avec la hauteur est probablement le résultat d'une déformation cadavérique; nous avons noté sur l'individu observé par nous à Lagens la figure sensiblement circulaire de la section au niveau des condyles. (Voy. 1^{re} part., p 11.)

| | |
|---|--------------------|
| Distance d'un œil à l'autre, en dessus. | 1 ^m ,40 |
| — — — — — en dessous | 1 ,60 |
| Largeur de l'évent | 0 ,16 |
| Distance de l'extrémité de la lèvre supérieure à l'évent. | 0 ,68 |
| — de l'évent à la ligne médiane supérieure de la tête | 0 ,15 |
| Distance de l'extrémité postérieure de l'évent à l'œil gauche | 0 ,92 |
| Distance de l'évent à l'œil droit par-dessus la ligne médiane | 1 ,10 |
| Largeur de l'orifice palpébral. | 0 ,037 |
| Distance de l'œil à la commissure des lèvres. | 0 ,33 |
| — — — — — à l'oreille. | 0 ,09 |

du bas de ce méplat à la lèvre supérieure, l'étrave (voy. 1^{re} part., p. 11) qui paraît peut-être moins prononcée que chez l'adulte mais encore très sensible sur nos photographies (Pl. I, fig. 4, c). Les deux lèvres de l'évent sont plus saillantes en arrière qu'en avant. La lèvre gauche dans sa moitié postérieure se confond avec une sorte d'éminence arrondie, peu prononcée. Quant à la lèvre droite elle se continue directement par la saillie supérieure de la tête. Au voisinage de l'œil droit, à 3 centimètres environ au-dessous de la commissure antérieure des paupières, se voit une tache blanche, large comme la main. A 4 centimètres au-dessus de l'œil droit existent également une autre petite tache ovale de 1 centimètre de diamètre ainsi que des lignes blanches horizontales avoisinant les deux paupières. La conjonctive n'est pas pigmentée. Le méat auditif a le diamètre d'un tuyau de plume.

| | |
|--|-------|
| Distance de l'œil à l'extrémité du museau. | 1 ,45 |
| Longueur de la mâchoire inférieure, de la commissure à l'extrémité | 0 ,57 |

On peut dire que la région frontale du Cachalot et tout spécialement ses narines nous offrent la partie la plus typique de son organisation.

L'accumulation de graisse dans la région frontale, conjointement à un développement particulier des os de la face, se retrouve chez d'autres Cétodontes bien que n'ayant plus le même caractère que chez le Cachalot. De même, la disposition tout à fait anormale des narines paraît essentiellement propre à ce dernier animal (et au Kogia sans doute). Elle vient exagérer chez lui à un point extraordinaire l'asymétrie de la face en rejetant l'évent (1) tout à fait sur le côté pendant qu'une des fosses nasales osseuses s'atrophie considérablement. A ne voir que le squelette, on pourrait supposer que la narine droite avorte. Il n'en est rien et elle est en fait plus développée que la gauche; mais ses fonctions nous restent complètement inconnues, car on n'a découvert jusqu'ici rien d'analogue chez les autres Cétacés et nous nous trouvons en face d'une énigme actuellement insoluble.

Sur le jeune ♂, le larynx paraît occuper seulement l'arrière-cavité des fosses nasales et ne pénètre pas dans la fosse nasale gauche, tandis que la fosse nasale droite, extrêmement rétrécie, ne laisse qu'un étroit passage par lequel la narine droite ne communique que virtuellement avec l'arrière-cavité des fosses nasales, mais elle est par contre en rapport beaucoup plus direct que la gauche avec la poche de l'évent unique que présente le Cachalot.

Nous décrirons successivement le cartilage nasal, les narines et l'évent avec ses dépendances comme ces parties se sont montrées à nous sur le

(1) La disposition longitudinale de l'évent, bien accusée chez le Cachalot, est rare chez les Cétodontes. On la retrouve toutefois chez le Plataniste. JOHN ANDERSON, 1878, p. 449, dit de l'évent de ce dernier animal: « In general appearance it differs materially from the blow-hole in other Cetacea, inasmuch as the anteroposterior direction of the anterior orifice and the presence of the great lateral crests of the maxillary bones suggest a restriction of the aperture and passage. » La disposition longitudinale de l'évent chez le Cachalot montre qu'on ne peut pas considérer celle-ci comme forcément reliée à la présence de crêtes osseuses des maxillaires. Voyez à ce propos: G. POUCHET, De l'Asymétrie de la face chez les Cétodontes, 1885. — Quant à la différence que nous avons signalée entre les deux extrémités de l'évent elle se retrouve même chez les Cétodontes à évent transversal, ainsi que nous avons pu nous en assurer sur un Globiceps.

fœtus de 1 m. 30 où leur disposition a pu être aisément suivie par une dissection attentive. Nous décrirons ensuite les organes de la même région chez deux jeunes mâles, puis nous indiquerons les observations que nous avons pu faire sur l'adulte, soit à Lagens, soit à l'île de Ré, soit enfin d'après un certain nombre de pièces séparées provenant d'un individu adulte.

FOETUS DE 1^m,30. — *Cartilage de la cloison.* — Les deux narines, très asymétriques dans toute leur étendue, sont séparées d'une extrémité à l'autre par une lame cartilagineuse, plus large en arrière, plus étroite en avant et offrant elle-même une configuration en rapport avec l'asymétrie profonde des parties qu'elle sépare, c'est le cartilage de la cloison. Cette lame naît en arrière verticalement du cartilage vomérien dont elle n'est qu'une expansion. Elle a d'abord la forme d'une conque à concavité gauche, enveloppant l'extrémité postérieure de la narine gauche. Elle se recourbe ensuite en forme de faucille pour se diriger en avant. En même temps son bord postérieur devenu supérieur s'épaissit un peu. Dans son trajet en avant elle devient, par suite de l'asymétrie des parties, à peu près horizontale, la narine gauche se plaçant au-dessus d'elle, la narine droite au-dessous et un peu à droite. Cette lame ne mesure nulle part plus de 2 millimètres d'épaisseur. Large d'abord de 10 millimètres, elle atteint plus loin 20 millimètres (à 5 centimètres environ en arrière de l'évent), puis diminue progressivement et devient irrégulière, un peu noueuse, ou chiffonnée, vers son extrémité antérieure. (L'étude de l'embryon de 30 centimètres montre à ce niveau plusieurs nodules cartilagineux.)

Narine gauche. — La narine gauche ne présente rien de particulier que sa très grande longueur pour atteindre l'évent à l'extrémité de la tête. Elle a un peu moins que le diamètre du petit doigt, soit 10 millimètres dans sa région moyenne et 14 millimètres dans sa partie postérieure où elle est un peu renflée. La narine gauche, dans toute son étendue, à partir du point où elle sort de la fosse nasale osseuse, présente intérieurement un bourrelet saillant inséré d'abord sur la face antérieure, puis quand la narine a changé de direction, sur sa face inféro-externe, et enfin sur sa face externe au voisinage de l'évent. La narine gauche est tapissée d'un épithé-

lium noir, solide et résistant, depuis le coude qu'elle fait pour se diriger en avant, jusqu'à son extrémité.

Narine droite. — La narine droite, quoique ne servant pas à la respiration normale et bien que s'ouvrant dans l'arrière-gorge par un orifice beaucoup plus étroit que la gauche, présente cependant un développement bien plus grand que la narine gauche. Elle envoie d'abord en haut un diverticule que nous pouvons désigner, en raison de son mode de développement tel qu'il sera indiqué plus tard chez le fœtus de 30 centimètres de long, sous le nom de *sinus*. La narine elle-même se dilate ensuite en une large poche pour gagner le sac de l'évent, lequel paraît une dépendance de cette narine, bien plutôt que de la gauche.

Le *sinus*, de configuration piriforme, large en haut, étroit en bas, s'appuie et semble se mouler sur le mur vertical de l'excavation crânienne, surtout à droite. C'est d'ailleurs la disposition générale des sinus chez les Cétacés (1). La paroi antérieure est appliquée contre la postérieure. Son plus grand diamètre, dirigé à peu près de bas en haut et de dehors en dedans, mesure 75 millimètres environ; son plus petit diamètre, 50 millimètres environ. Le sinus est tapissé dans toute son étendue d'un épithélium épais. Celui-ci est foncé sur la face postérieure, incolore sur la face antérieure (2).

Cette face postérieure, que nous trouverons chez l'adulte modifiée en un véritable organe (3), doit fixer particulièrement notre attention. Déjà sur notre embryon, la paroi postérieure du sinus est plus mince que l'antérieure. Le passage d'une structure à l'autre se fait brusquement au pied d'un bourrelet représentant l'excès d'épaisseur de la face antérieure. La paroi antérieure épaisse de 2 à 3 millimètres est intimement unie au tissu fibreux ambiant. La paroi postérieure plus mince se laisse aussi plus aisément disséquer, détacher du périoste sous-jacent de l'excavation frontale. Dépouillée de son épithélium, elle laisse voir une sorte de surface aréolaire formée d'enfoncements ou cryptes beaucoup trop larges pour

(1) En rapport sans doute avec leur mode de vie et la pression considérable qu'ils subissent quand ils plongent.

(2) Cet épithélium s'est en partie dissocié et a fourni un liquide noir qu'on trouve dans la poche.

(3) Nous proposons de désigner cet organe sous le nom d'*organe d'ALDERSON* qui l'a le premier décrit (voy. l'Historique).

qu'on puisse les confondre avec les orifices de conduits glandulaires. On les trouve jusqu'au niveau de l'orifice de communication du sinus avec la narine. Ils sont là isolés, mais un peu plus larges que les autres.

En bas, le sinus communique par un orifice de la largeur du doigt avec la narine sur laquelle il semble comme greffé, formant avec elle un angle à peu près droit.

La narine est cylindrique quand elle est distendue; mais ses bords sont normalement rapprochés de façon à offrir une paroi supérieure et une paroi inférieure. Elle est parallèle au plancher formé par l'étalement des maxillaires, et un peu à droite du plan médian. Sa longueur est de 190 millimètres. Elle est un peu courbée d'un bord à l'autre de façon que la convexité regarde en haut. Elle est un peu plus large en arrière (30 millimètres) qu'en avant (25 millimètres). Elle est tapissée du même épithélium noir que la plus grande partie du sinus vertical. Quand on enlève cet épithélium, on voit la paroi de la narine, en avant et surtout en dehors, ponctuée de petits points noirs qui sont les orifices d'autant de glandes. Ce piqueté est plus dense en bas et devient de plus en plus rare vers le sommet de la cavité.

Les parois de la narine sont plus épaisses aux deux extrémités qu'au milieu.

L'extrémité postérieure est striée de plis longitudinaux et se prolonge par un conduit, né du point de jonction de la narine et du sinus, conduit qui s'enfonce dans la fosse nasale osseuse plus étroite de ce côté et va s'ouvrir avec l'autre narine dans l'arrière-gorge au-dessus du voile du palais. Ce canal sur notre fœtus est environ du calibre d'une plume d'oie. Il présente des plis irréguliers et à sa partie inférieure une sorte de bourrelet longitudinal sur sa face interne.

Sac de l'évent (Pl. VI, fig. 1). — La narine droite, transformée comme on vient de le voir, est en communication directe avec le sac unique en rapport avec l'évent qu'on trouve chez le Cachalot. Ce sac s'ouvre vers l'extrémité antérieure de l'évent par un orifice où l'on peut, chez l'adulte, passer la main. Il occupe tout le devant de la tête, sous la peau. Largement incisé chez notre fœtus il laisse voir sur sa paroi postérieure une longue fente transversale limitée par deux lèvres, qu'on ne peut mieux

comparer qu'à celles d'un jeune singe anthropomorphe avec leur saillie à peine marquée et leur sillon uniforme sur lequel tombent quelques plis perpendiculaires. La fente longue de 6 centimètres de cette espèce de « museau de singe », ainsi que nous l'avons appelé (1), est l'orifice même par lequel la narine droite s'ouvre dans le sac de l'évent. En effet, les parois de la poche horizontale que forme cette narine se sont rapprochées et épaissies, elles donnent ainsi un étroit conduit dont la paroi supérieure s'applique exactement sur l'inférieure tandis que lui-même s'élargit en s'étalant à droite et à gauche pour se terminer finalement entre les deux lèvres du museau de singe.

Le sac de l'évent figure une poche à parois rapprochées, étalée au-dessous de la peau de toute l'extrémité antérieure de la tête. L'épaisseur des tissus formant la paroi antérieure du sac ne dépasse pas 2 à 3 millimètres. Le sac s'étend seulement à droite de l'évent sur une étendue de 65 millimètres, en haut jusqu'au niveau du milieu de l'évent, en bas jusqu'au-dessous du museau de singe.

Tout à fait en haut et à droite il semble, sur notre fœtus, que la délamination épithéliale d'où dérive ce sac ne soit pas encore complète. Les deux parois antérieure et postérieure demeurent soudées. La cavité, dans le reste de son étendue, est tapissée d'un épithélium gris noirâtre devenant plus foncé vers le bord des lèvres du museau de singe.

L'interprétation de la disposition tout à fait anormale de la narine droite chez le Cachalot soulève, dans l'état actuel de nos connaissances, d'insurmontables difficultés. A la rigueur, le sinus vertical peut être comparé aux sinus aériens dépendant de la trompe d'Eustache que nous connaissons chez d'autres Cétodontes, qui ne pénètrent jamais dans les os et s'étalent à leur surface contrairement à la règle commune chez les Mammifères géothériens. Nous avons vu que ce sinus offre en outre un organe spécial, l'organe d'Alderson, dont l'homologie est également tout à fait incertaine (2).

Le développement exagéré de la narine droite avec son sinus a pour

(1) POUCHET, Dissection d'un fœtus de Cachalot. Acad. d. sc., 18 mai 1885.

(2) Doit-on admettre que cette narine droite et son sinus puissent devenir un réservoir à parois élastiques où l'air se trouverait comprimé quand l'animal descend à de grandes profondeurs? C'est là une hypothèse fort peu vraisemblable et on ne voit pas bien en effet par quelle voie l'air

phénomène corrélatif l'existence d'un énorme faisceau de nerfs et de vaisseaux sortant par un canal que présente l'os incisif droit et qu'on ne retrouve pas à gauche (1). Quant aux muscles de la région frontale en relation avec les fosses nasales, nous les décrirons d'après nos jeunes mâles.

Organe du blanc. — L'organe du blanc se trouve au-dessus de la narine droite telle que nous venons de la décrire, entre elle et la peau, à peu près sur la ligne médiane, longé du côté gauche par la narine gauche. C'est une masse surtout adipeuse s'étendant du sinus vertical à la lèvre supérieure du museau de singe. Sa substance est blanche. C'est du tissu adipeux riche en fibres lamineuses très fines, ondulées. Sa consistance est molle, crémeuse. La section de l'organe du blanc au niveau de l'évent est ovoïde, mesurant dans le sens transversal 30 millimètres et 15 à 16 seulement dans le sens vertical. Il est enveloppé par une couche nettement limitée, plus épaisse sur la ligne médiane où elle mesure au niveau du bord antérieur de l'évent 8 millimètres. En réalité cette couche enveloppante qui s'amincit sur les côtés de l'organe du blanc fait corps avec lui et passant en dessous le sépare de la narine droite.

HISTOLOGIE. — L'étude histologique des parties que nous venons de décrire nous arrêtera peu.

Le cartilage de la cloison, observé vers sa base, a tous les caractères du cartilage fœtal, hyalin, avec des cellules rapprochées.

La paroi de la narine gauche à 11 centimètres de l'évent est formée d'une couche épaisse de tissu lamineux parcourue par des vaisseaux qui s'avancent jusqu'au voisinage de l'épithélium. Cette couche lamineuse est d'épaisseur uniforme, dépourvue de papilles. Elle donne insertion dans une partie de son étendue à un muscle. On ne voit, à ce niveau, aucune trace de glandes.

des poumons pénétrerait dans cette narine dont l'étendue considérable, le mode d'abouchement dans le sac de l'évent ne correspondent à rien de ce que nous connaissons et ne laissent point deviner leur fonctionnement. Ajoutons que d'une manière générale la fonction des sacs en rapport avec l'évent chez les Cétodontes reste fort obscure, en raison de l'extrême rigidité des parois cutanées de l'animal, qui ne semblent se prêter à aucune extension. On a beaucoup trop à la légère décrit des muscles dilatateurs et constricteurs de ces sacs. Il est probable que chez la plupart les parois restent appliquées l'une contre l'autre et la cavité virtuelle.

(1) Voy. 1^{re} part., p. 44.

En ce qui concerne la narine droite, les parois de la région moyenne étudiées sur les coupes sont essentiellement fibreuses, formées de trois plans de fibres, la couche interne et la couche externe à fibres transversales, la couche moyenne à fibres longitudinales. Cette disposition est des plus nettes; les faisceaux de la couche moyenne sont plus volumineux que ceux des deux autres couches.

Le pointillé que l'on aperçoit à l'œil nu sur la paroi de la narine, quand on a enlevé l'épithélium noir, correspond à des orifices glandulaires dans lesquels pénètre cet épithélium pigmenté. Ces glandes appartiennent au type sébacé. Elles sont entièrement logées dans les couches superficielles de la trame fibreuse et ne pénètrent pas plus loin que le quart environ de son épaisseur, sans trace de tissu lamineux plus lâche autour d'elles. Quelquefois l'épithélium est noir jusque dans le fond des culs-de-sac. Ceux-ci s'étendent horizontalement. Ils sont remplis, sur notre sujet, de matière incolore fragmentée, qui ne paraît être autre que des cellules ayant les mêmes dimensions que celles du canal excréteur. On peut voir celui-ci, largement ouvert, inégal, irrégulier, tapissé d'épithélium noir, se continuant à angle droit avec un des culs-de-sac rempli d'épithélium incolore. La transition des deux épithéliums se fait en général graduellement vers l'origine des culs-de-sac. Si on pratique une coupe parallèle à la surface on voit que ces glandes ont une forme à peu près circulaire ou ovoïde. Elles comptent en général 4 à 6 culs-de-sac séparés les uns des autres, courts, étalés horizontalement.

On trouve des glandes analogues dans le sinus, près de l'orifice par lequel il communique avec la narine; mais le tissu fibreux ambiant y est beaucoup moins dense.

Nous avons dit que la délamination des deux parois antérieure et postérieure du sac de l'évent n'était pas encore complète. Les coupes montrent en effet les deux parois accolées l'une à l'autre sur une étendue de près de 1 centimètre. L'épithélium des deux faces est intimement soudé à lui-même; on peut toutefois y voir des solutions de continuité. Ailleurs le milieu de la lame commune présente de larges cellules dont plusieurs paraissent vésiculeuses. Cet épithélium est foncé et même, par places, complètement noir jusque dans sa profondeur, du côté qui regarde la peau

du front. De ce côté aussi le derme sous-jacent est fibreux, hérissé de crêtes saillantes ou sortes de papilles lamelleuses entre lesquelles s'enfonce l'épiderme. On ne les retrouve pas, tout au moins aussi développées, sur la face postérieure. Le tissu lamineux des deux parois ne présente pas non plus tout à fait la même apparence : en avant, sa trame paraît plus serrée, en arrière elle paraît formée de faisceaux se coupant dans deux sens perpendiculaires.

PREMIER JEUNE MALE. — Après avoir décrit les narines sur notre fœtus de 1^m,30 pour en faire mieux comprendre la disposition, nous reprendrons d'une manière plus générale l'étude de la région faciale d'après la tête du jeune mâle dont nous avons donné les dimensions; nous décrirons en même temps les muscles de la face et l'organe du blanc.

La couche de lard au niveau de la section (voisinage de l'articulation occipito-atloïdienne) mesure sur le côté de la tête, 10 centimètres environ. Elle n'a que 4 centimètres sur le sommet et cesse même au niveau de l'évent où elle fait place à un derme non adipeux. Elle diminue également sur les côtés, et dans la région de la joue ne mesure plus guère que 2 centimètres d'épaisseur. Mais au-dessous du lard existe à ce niveau une puissante couche fibreuse blanche, résistante au couteau, de 6 centimètres d'épaisseur. Elle commence au niveau du bord du maxillaire et se continue pour former la saillie tranchante de la lèvre supérieure.

MUSCLES DE LA FACE. — Les muscles de la face chez les Cétodontes peuvent se présenter sous deux aspects différents. Ou bien leur structure rappelle entièrement celle des autres muscles, ou bien ces muscles très puissants sont formés de faisceaux isolés les uns des autres d'une distance à peu près égale à leur diamètre. On peut désigner d'une manière générale ces muscles sous le nom de *muscles dissociés*. Le diamètre des faisceaux qui les composent varie avec les dimensions de l'animal. Ils sont gros comme de fortes aiguilles chez le Dauphin et gros comme le petit doigt chez le Cachalot. Leur substance paraît aussi quelque peu différente de celle des autres muscles. Ils sont moins rouges et après l'action de l'acide azotique, prennent une teinte grise particulière.

Peaucier. — La face, sur le côté, est recouverte par le peaucier. Il se présente au niveau et au-dessus de l'orbite comme une masse charnue qu'il

faut détacher et replier en arrière pour voir le *muscle nasal*. Les fibres qui le forment, venues de l'arrière, se dirigent en avant pour s'insérer à la face interne du lard au niveau du bord du maxillaire sur toute sa longueur.

Muscle nasal. — La disposition de l'évent reporté chez le Cachalot vers l'extrémité du museau entraîne une modification corrélative de l'appareil musculaire considérable qu'on trouve chez tous les Cétodontes appliqué contre le crâne en arrière de l'évent et que Rapp paraît avoir désigné le premier sous le nom de *muscle nasal*.

Le muscle nasal du Cachalot est un complexe musculaire qu'on peut décrire comme organe unique en raison de l'intrication de ses fibres. Attachées en dehors à la crête osseuse continue formée par les bords du maxillaire, du frontal et des pariétaux, elles convergent toutes aux environs de l'évent. Celui-ci reporté considérablement en avant de la tête donne au muscle nasal une physionomie particulière. Et d'abord il semble, peut-être en raison de l'absence de sacs, que la division en faisceaux distincts affectant des orientations différentes ait ici disparu. Le muscle tout entier présente une direction à peu près horizontale. Notre description est faite d'après la seconde tête de jeune mâle parvenue en dernier lieu au Muséum (voy. plus loin, p. 17).

Vers son insertion crânienne le muscle nasal est recouvert de chaque côté par le peaucier ainsi que nous l'avons dit.

A GAUCHE le peaucier se termine par des faisceaux charnus qui viennent au-dessus et en avant de l'œil s'insérer à la face profonde du derme. Le muscle nasal gauche s'insère lui-même sur tout le bord de la crête frontale à partir de 18 centimètres environ de la ligne médiane et sur le bord du maxillaire où on le suit jusqu'à 24 centimètres environ de son extrémité. Les fibres partant des différents points de cette longue ligne d'insertion convergent vers l'extrémité postérieure de l'évent, et se terminent à la peau par l'intermédiaire d'épaisses masses tendineuses.

Le bord supérieur du muscle a une grande épaisseur, surtout en arrière où elle mesure jusqu'à 7 centimètres. Si on divise le muscle pour en rabattre les extrémités on voit qu'il repose immédiatement sur la narine gauche (voir Pl. I, fig. 4, *m*). Il en est toutefois séparé par une aponévrose

où s'insère une partie de ses fibres profondes. Cette aponévrose, épaisse, parcourue par un réseau artériel très riche injecté sur notre pièce, se continue avec l'enveloppe de l'organe du blanc.

A DROITE le peaucier est réduit en avant à une lame aponévrotique renforcée de cordons fibreux parallèles. Le muscle nasal droit est plus considérable que le gauche et occupe toute la face latérale de la tête. Il s'insère en arrière sur le bord du maxillaire et sur la crête frontale comme à gauche, mais de plus sa partie supérieure prend aussi insertion sur une sorte de raphé fibreux médian semblant dépendre du « cheval blanc » (voy. plus loin) et qui se perd à gauche sur le muscle gauche. Le muscle nasal droit inséré à cette longue ligne en demi-cercle forme un plan épais, charnu, se dirigeant et convergeant vers l'extrémité supérieure du museau. Sur le côté il a jusqu'à 12 centimètres d'épaisseur. Par sa face profonde il reçoit un grand nombre de branches artérielles.

Les fibres musculaires du nasal droit insérées sur le raphé fibreux médian s'écartent bientôt du muscle gauche, laissant sur le milieu de la tête un espace comblé par une couche épaisse d'un tissu fibreux très dense qui est vraisemblablement la partie désignée par les pêcheurs sous le nom de « White Horse ». Au-dessous de cette couche fibreuse se trouve en tous cas l'organe du blanc.

Buccinateur. — La dissection des muscles de la région faciale n'a pu être complètement faite en raison des difficultés inhérentes à la conservation de la pièce. Nous devons toutefois signaler un muscle dissocié qui existe profondément à droite et dont les fibres sont mêlées au tissu adipeux étendu entre le muscle nasal en dehors, l'organe du blanc et la narine droite en dedans. Les faisceaux musculaires dissociés dans le tissu adipeux mesurent 2 à 3 millimètres d'épaisseur et sont très pâles. Ce muscle est très développé à droite mais on trouve également des fibres qui le représentent à gauche. C'est probablement une dépendance du buccinateur.

ORGANE DU BLANC. — A la description des muscles de la tête nous devons joindre l'étude de l'organe méconnu jusqu'à ce jour et qui fournit le *spermaceti* ou *blanc de Baleine*, dont nous avons les premiers fait connaître la nature (voy. l'Historique).

Il existe chez les Cétacés comme chez la plupart des Mammifères plusieurs sortes de tissus adipeux très différents par leur constitution élémentaire et par suite par les propriétés qu'ils offrent. Chez l'Homme même le coussinet adipeux du fond de l'œil n'a pas la même constitution ni les mêmes caractères physiques que le tissu adipeux sous-cutané. On pourrait multiplier ces exemples chez les mammifères quadrupèdes. C'est ainsi que le tissu adipeux de la queue d'un Mouton à grosse queue a une composition absolument différente du tissu adipeux sous-cutané ou périviscéral. De même il existe chez le Cachalot plusieurs sortes de tissu adipeux :

1° Celui qu'on peut désigner d'une manière générale, en parlant des Cétacés, sous le nom de *lard* et qui se trouve répandu en couche plus ou moins épaisse sous toute la peau; c'est lui qui constitue également la nageoire dorsale et la nageoire caudale; il est remarquable par ses travées plus ou moins abondantes de fibres lamineuses rectilignes, ce qui lui donne une rigidité parfois considérable (1).

2° En beaucoup de parties du corps, au-dessous de la couche de lard, autour des intestins et en particulier du rectum (Pl. VIII, fig. 4, *l*), existe une graisse friable se rapprochant des conditions ordinaires où se présente le tissu adipeux chez beaucoup de Mammifères. Elle est huileuse et ne se solidifie pas par le refroidissement.

3° Enfin une troisième espèce de tissu adipeux s'éloigne à la fois des deux précédentes; c'est celui qui forme l'organe du blanc et d'où est tiré le sperma ceti. Sur notre jeune mâle ce tissu adipeux forme un « organe premier » volumineux, allongé, cylindrique, occupant à peu près le faite de la région faciale (Pl. I, fig. 3, *sp*). Cette masse adipeuse que nous avons pu, chez notre jeune mâle, isoler et enlever était parcourue dans son milieu par une artère grosse comme une plume d'oie environ. C'est cette masse adipeuse que nous désignons sous le nom d'organe du blanc. Nous le décrirons d'abord tel qu'il s'est offert à nous. D'une manière générale il est recouvert par les muscles nasaux. Quand on a sectionné le muscle nasal droit et relevé ses deux extrémités, on voit qu'il s'appuie

(1) C'est le lard qui forme la bosse céphalique du Globiceps qui n'a par suite aucune homologie avec l'organe du blanc tel que nous allons le décrire chez le Cachalot.

sur une masse cylindrique mesurant chez notre sujet 30 cent. de diamètre, nettement limitée par une enveloppe fibreuse sur laquelle s'insèrent un grand nombre de faisceaux profonds du muscle. Cette masse cylindrique occupe dans toute son étendue le sommet de la tête. Elle s'appuie en arrière contre le sinus vertical de la narine droite et se prolonge jusqu'au niveau de l'évent où elle se termine dans la lèvre supérieure du museau de singe immédiatement en avant (aspect sternal) de l'évent. A ce niveau la coupe de l'organe du blanc est ovalaire à grand diamètre mesurant 13 centimètres. La gaine aponévrotique qui l'enveloppe est épaisse de 2 1/2 à 3 centimètres; ses fibres affectent surtout la direction transversale. Cette aponévrose est la véritable limite de ce qu'on appelle chez l'adulte « la caisse ». A l'intérieur de cette aponévrose le tissu spermatique se présente chez notre jeune animal (refroidi) comme une masse d'apparence cotonneuse d'aspect spécial, blanc-jaunâtre, et d'une remarquable homogénéité. En plongeant la main au milieu de ce tissu on ne rencontre aucune résistance, comme si on l'entraînait dans une sorte de beurre mou.

L'organe du blanc mesure sur notre jeune mâle 1^m,20 de long environ sur 30 centimètres de large vers le premier quart à partir de l'extrémité postérieure, et 20 centimètres vers le troisième quart. La masse est limitée de tous côtés par l'aponévrose d'enveloppe. Celle-ci toutefois offre un caractère très différent suivant qu'on l'examine en dessus ou en dessous. En dessus elle est épaisse de 2 à 3 centimètres, avons-nous dit, et la disposition de ses fibres circulaire. L'épaisseur de l'aponévrose semble augmenter sur le côté gauche pour former une sorte de cloison séparant l'organe du blanc de la narine. En dessous au contraire l'aponévrose est mince, moins adhérente au tissu inclus qu'elle sépare ici de la narine droite ou plutôt d'une nouvelle couche de tissu adipeux blanc jaunâtre n'ayant plus la même constitution que celui de la caisse et qui enveloppe précisément la narine. On pourrait désigner cette masse énorme de graisse distincte de l'organe du blanc, étalée sur les maxillaires et les intermaxillaires, par le nom de *lit adipeux*.

CARTILAGE DE LA CLOISON. — Le cartilage de la cloison, sur notre jeune mâle, enveloppe partiellement en arrière la narine gauche dans sa por-

tion verticale; puis quand elle s'incurve pour devenir horizontale, il l'enveloppe de même en dedans. Plus en avant il prend la forme d'une lame à peu près verticale haute de 7 centimètres environ. Elle est logée dans la cloison fibro-adipeuse qui sépare la narine gauche de l'organe du blanc, au-dessus de la couche adipeuse profonde très vasculaire sur laquelle repose celui-ci et que nous désignons sous le nom de lit adipeux.

Nous décrirons plus loin un autre cartilage, au contact immédiat de la narine gauche.

NARINE GAUCHE. — La narine gauche est reportée fortement à gauche de la tête. Sortie de la fosse nasale osseuse elle se dirige d'abord verticalement en haut puis s'incurve presque à angle droit pour se diriger obliquement jusqu'à l'évent en conservant une position superficielle; elle n'est recouverte que par le lard, le peaucier et le muscle nasal gauche. Elle repose sur le lit adipeux.

La coupe de la narine gauche représente un croissant. En arrière, dans la portion verticale, la concavité du croissant regarde en avant puis se déplace et regarde en dehors dans la longue partie horizontale du trajet de la narine. La portion convexe loge un muscle qui accompagne la narine dans toute son étendue. Le diamètre de celle-ci dans la partie verticale est seulement de 35 à 40 millimètres. Elle laisse à peine passer trois doigts. Ce diamètre augmente peu à peu dans la partie horizontale puis diminue. Au voisinage de l'évent il est de 6 à 7 centimètres. L'angle inférieur présente par places des sortes de replis en forme de valvules, peu prononcés. La narine, dans sa partie verticale, offre sur sa paroi antérieure un aspect tomenteux (1), presque villeux, puis brusquement cette paroi devient lisse, plus mince. Dans la partie horizontale elle est tapissée d'un épithélium gris noirâtre; elle montre à partir de 10 ou 12 centimètres de l'évent de fines stries longitudinales. Depuis le point où la narine devient horizontale, jusqu'à 2 ou 3 cent. de l'évent, elle est suspendue en quelque sorte à un cordon plat cartilagineux terminé en pointe à ses deux extrémités et mesurant environ 1 centimètre dans sa partie la plus

(1) Nous ne saurions dire si cet aspect était dû ou non à une altération?

large sur 1 millimètre d'épaisseur. Ce cordon cartilagineux, qu'on ne confondra pas avec le cartilage de la cloison, suit en dessus la narine et reste en rapport immédiat avec sa muqueuse.

NARINE DROITE. — La narine droite, au niveau de la fosse nasale laisse à peine pénétrer le doigt. L'orifice du sinus vertical continue sa direction. Cet orifice laisse passer environ trois doigts ; son bord droit correspond à la fois à ceux du sinus et de la narine, tandis que son bord gauche est sur la ligne médiane. On verra d'ailleurs, par la description qui va suivre, que la narine et le sinus tendent à déborder fortement à gauche.

Le sinus (Pl. II, fig. 4, *s*) représente une cavité virtuelle, de forme circulaire, se prolongeant en bas par un col étroit, le passage de communication avec la narine (*n*). La cavité est haute de 23 centimètres environ et large de 20 centimètres, plus reportée à gauche qu'à droite. Son bord droit est à 7 centimètres environ de la ligne médiane, et son bord gauche à 15 centimètres. Les deux parois antérieure et postérieure appliquées l'une contre l'autre présentent ensemble une épaisseur de 2 centimètres environ. La paroi antérieure, que nous fendons sur la ligne médiane, paraît musculuse. Elle est beaucoup plus épaisse en tous cas, comme nous l'avons indiqué déjà, que la postérieure et mesure environ 1 centimètre. Elle est lisse, tapissée d'un épithélium gris noirâtre.

La paroi postérieure se moule sur l'excavation crânienne (*f*) ; elle présente deux structures très différentes, l'une occupant le côté droit en bas, l'autre occupant le côté gauche et la partie supérieure du côté droit. A droite en bas la muqueuse de la paroi postérieure du sinus est lisse ; le reste est plein d'excavations irrégulières, presque circulaires, larges dans les endroits où elles sont le mieux accusées, de 2 à 5 millimètres, profondes de 1 millimètre environ. Au fond de ces excavations tapissées par l'épithélium il semble qu'on distingue un pertuis (1). Sur le bord du sinus, particulièrement en haut, la paroi antérieure plus épaisse se continue subitement avec la paroi postérieure plus mince, comme nous l'avons indiqué déjà sur le fœtus de 1^m,30.

(1) Ainsi qu'on le verra plus loin cette apparence ne répond en aucune façon à ce qu'elle est chez l'adulte. Nous devons la décrire telle qu'elle se présentait à nous, comme nous l'avons déjà fait pour l'embryon de 1^m,30.

Le lit adipeux formé, ainsi que nous l'avons dit, d'un tissu lâche, huileux, parcouru de petits faisceaux musculaires (1), sert en quelque sorte d'enveloppe, mais surtout de support à la narine droite. Celle-ci monte d'abord presque verticalement et s'incurve ensuite au milieu du tissu adipeux pour prendre sa direction horizontale en avant, faisant un angle avec le sinus vertical. Comme celui-ci elle représente simplement une cavité virtuelle par le rapprochement de ses parois, la section linéaire de la cavité étant transversale. Dans toute la partie montante elle garde le même diamètre qui augmente ensuite. Dans la région incurvée sa paroi supérieure mesure 1 centimètre d'épaisseur environ, mais plus loin cet épaissement cesse subitement et la paroi ne mesure plus dans le reste de son étendue que 1 à 2 millimètres. En même temps sa section linéaire prend la figure d'un arc de cercle de grand rayon à convexité tournée en haut et dont la corde mesure 17 centimètres, soit 20 centimètres pour l'étendue transversale de la cavité. Au point où la poche se rétrécit le plus, avant de se dilater pour aboutir au museau de singe, elle ne mesure plus que 6 centimètres de large. Sa structure est partout la même; elle est tapissée d'un épithélium gris noirâtre tombé par places, laissant à découvert un chorion lisse et pâle.

SECOND JEUNE MÂLE. — Le manuscrit du présent mémoire était remis à l'impression quand nous reçûmes des Açores une seconde tête de jeune Cachalot (2). Nous avons profité de l'arrivée inespérée de ce document que nous devions encore une fois à l'extrême obligeance de M. S. W. Dabney, pour pratiquer une coupe frontale de la tête. Cette coupe dessinée immédiatement est figurée Pl. VI, fig. 2. Elle permet d'embrasser d'un coup d'œil les rapports des divers organes que nous venons de décrire d'après la première tête de jeune mâle que nous avons eue à notre disposition.

La tête mesure 1^m,30, du condyle occipital à l'extrémité du museau. Sa forme générale reproduit dans tous ses détails celle du jeune individu dont

(1) Ces faisceaux musculaires, qui peuvent offrir des directions variées, sont certainement des dépendances du buccinateur.

(2) Lab. d'Anat. comp., n°s 1890-4032.

nous donnons la photographie Pl. I, fig. 1 et 2, et nous n'avons rien à ajouter à notre première description.

L'extrémité de la mâchoire inférieure est à 0^m,40 du bout du museau. C'est à ce niveau que nous avons pratiqué la coupe frontale. Cette coupe (Pl. VI, fig. 2) donne une surface à peu près circulaire, un peu moins large toutefois que haute, sa largeur mesurant 57 centimètres et sa hauteur 63 centimètres. La hauteur se divise ainsi :

| | |
|--|-----------------|
| Tissu fibreux de la voûte palatine sous-jacent aux os..... | 3 centimètres. |
| Hauteur des os maxillaires..... | 6 — |
| Hauteur du « lit adipeux »..... | 23 — |
| Hauteur de la caisse..... | 27 — |
| Épaisseur du lard à la partie supérieure de la tête..... | 4 — |
| | 63 centimètres. |

Le lard qui limite la coupe en haut et sur les côtés a, partout, à peu près la même épaisseur. En bas il se continue avec les lèvres supérieures écartées de 12 centimètres environ, dimension qui mesure la largeur des os maxillaires. Au-dessus de ceux-ci le « lit adipeux » (*o*) apparaît comme une masse énorme s'étendant sur près de la moitié inférieure de la coupe, le reste étant occupé par la « caisse » (*a*) ou organe du blanc. A gauche, du sommet de la tête au niveau du maxillaire, un vaste espace est occupé par la coupe du muscle nasal gauche. Celui-ci pénètre dans l'angle rentrant que forment de ce côté le lit adipeux et l'organe du blanc.

L'organe du blanc, en y comprenant la narine gauche (*g*) appliquée en haut contre lui, offre une section à peu près trapézoïdale avec un petit côté à gauche, un grand côté à droite et deux côtés obliques, en haut et en bas. Le côté oblique supérieur est en rapport avec le bord du muscle nasal gauche et limité par les fibres obliques du muscle de la narine gauche. La section de cette narine a la forme d'un croissant regardant en dehors, mesurant d'une extrémité à l'autre 5 centimètres (corde d'arc). Immédiatement en dedans de la narine, se voit le cartilage de la cloison (*h*), haut de 6 centimètres, épais de 1 millimètre; il est distant de 4 millimètres de la convexité de la narine gauche et aussi de 4 millimètres environ du bord gauche de la narine droite.

La section de la narine droite (Pl. VI, fig. 2, *d*) s'étend comme une

ligne, du milieu du cartilage de la cloison à l'angle inférieur droit de la caisse, sur une longueur de 15 centimètres. Le cartilage de la cloison correspond ainsi à un plan oblique séparant en bas et à gauche un épaissement considérable de la paroi de l'organe du blanc, en haut et à droite l'organe lui-même. Celui-ci, sur sa section présente un contour piriforme mesurant 17 centimètres verticalement et 8 centimètres transversalement.

A droite la paroi de l'organe du blanc mesure environ 3 centimètres d'épaisseur. Elle est presque immédiatement appliquée contre le lard dont la séparation en haut et en bas les fibres du muscle nasal droit (*n'*). Le bord inférieur du muscle occupe l'angle rentrant compris entre la caisse et le lit adipeux, mais il ne paraît pas descendre entre le lit adipeux et la peau comme le muscle nasal gauche.

Après avoir dessiné la section frontale que nous venons de décrire, nous avons fait une dissection de l'organe du blanc pour déterminer les relations de son extrémité postérieure. Nous avons vu qu'en arrière cet organe s'élargit et vient s'appuyer, sans enveloppe fibreuse spéciale sur le « sinus vertical »; c'est-à-dire qu'il a pour fond la paroi antérieure du sinus. L'enveloppe fibreuse de l'organe se continue d'autre part jusqu'au périoste de la région médiane de la crête frontale. L'organe du blanc reste donc nettement clos par son revêtement fibreux (cheval blanc) en dessus et latéralement; en bas, il repose sur la narine droite ainsi placée dans toute son étendue au-dessous de l'organe du blanc. A gauche, la paroi de l'organe est échancrée extérieurement et loge la narine gauche; à ce même niveau, on trouve dans son épaisseur le cartilage de la cloison.

La narine droite est, en fait, isolée de l'organe du blanc seulement par une mince couche de tissu adipeux qui l'enveloppe immédiatement, tissu moins crémeux que celui du blanc. Le Blanc proprement dit est essentiellement limité à la partie supérieure de la « caisse » sous la portion très épaisse et fibreuse de sa paroi que les pêcheurs désignent chez l'adulte sous le nom de « Cheval blanc ».

SAC DE L'ÉVENT (Pl. II, fig. 2). — Le sac de l'évent dont nous avons indiqué la disposition générale sur le fœtus de 1^m,30 occupe toute l'extrémité anté-

rière et supérieure du museau. Il correspond à l'éminence que nous avons décrite comme séparée de l'étrave par un méplat. En ouvrant le sac par une incision cruciale on aperçoit sa paroi profonde formée par le museau de singe (*d*). Toute la cavité du sac est tapissée d'un épithélium noir. L'épaisseur de sa paroi antérieure formée, comme on l'a vu, par la peau seule, est de 4 centimètres environ. En bas cette épaisseur est un peu augmentée par la présence d'une mince couche de lard.

Le sac commence en haut un peu en arrière de l'extrémité antérieure de l'évent et descend jusqu'à 55 centimètres environ du bord de la lèvre, ayant ainsi, sur la ligne médiane, une étendue de 22 centimètres environ. Sa forme est irrégulière. On s'en rend bien compte en traçant, après l'avoir ouvert, ses contours à la surface de la peau. Ce contour est tangent à l'extrémité antérieure de l'évent avec lequel le sac est en communication par un orifice où, sur notre jeune, l'on peut difficilement passer deux doigts (Pl. II, fig. 2, *e*).

Le sac s'étend plus loin à droite de la ligne médiane qu'à gauche. A gauche, où il est tangent à l'évent, son contour est à peu près circulaire. A droite au contraire il présente deux larges culs-de-sac divergents; l'inférieur (le sac occupant en somme un plan à peu près vertical) est beaucoup moins large et moins profond que le supérieur. Le diamètre transversal du sac au niveau du cul-de-sac inférieur est de 30 centimètres environ, et au niveau du cul-de-sac supérieur, de 39 centimètres.

Le museau de singe (Pl. II, fig. 2, *d*) est situé à 7 centimètres de l'extrémité antérieure de l'évent. Sa direction est légèrement oblique, l'extrémité droite étant plus en bas que la gauche. Sa longueur est de 16 à 17 cent., avec son milieu à 3 cent. environ à gauche de la ligne médiane. A droite il se termine un peu au-dessus de l'angle rentrant qui sépare les deux culs-de-sacs; à gauche un peu au-dessous de l'extrémité antérieure de l'évent. La lèvre supérieure vers le milieu de sa longueur présente quelques plis parallèles à l'orifice linéaire ajoutant encore à la ressemblance que nous avons signalée, en simulant une sorte de tubercule labial d'ailleurs très effacé.

Les surfaces affrontées du museau de singe présentent un épaississement corné que nous décrirons chez l'adulte. Mais de plus, vers l'extrémité gau-

che, la face antérieure des deux lèvres est renforcée et offre un tissu plus dense qu'au milieu et vers l'extrémité droite. A la lèvre inférieure ce renforcement paraît simplement fibreux, mais à la lèvre supérieure, il semble constitué par une masse cartilagineuse mesurant 7 centimètres de haut sur autant de large.

ADULTE. — I. ORGANE D'ALDERSON. — Nous n'avions pu faire à Lagens (voir I^o partie, p. 6, note 1) qu'un petit nombre d'observations sur les parties que nous venons de décrire. La coupe de la narine gauche (large à laisser passer le bras environ) paraît ovoïde; elle est tapissée par un épithélium noir qui en arrière fait subitement place à un épithélium incolore.

L'épithélium de la narine droite est gris. Le sinus vertical nous a offert sa paroi antérieure incolore et lisse. Entre les deux parois rapprochées, on ne voit qu'une petite quantité d'une substance brun rougeâtre étalée contre la muqueuse et qui est probablement du sang altéré. La face postérieure, avec l'organe d'Alderson est mamelonnée, couverte d'éminences arrondies pouvant avoir la grosseur d'une noisette, séparées par des sillons peu profonds (Pl. II, fig. 1). Le centre ou sommet de ces éminences offre parfois, surtout chez les plus grandes, une sorte d'apparence aréolaire, en tous cas peu accusée, qui pourrait faire supposer au premier abord qu'on est en face d'un organe rappelant les amygdales. La surface sur laquelle s'étendent ces éminences est assez nettement délimitée, celles du bord étant toutefois un peu plus petites que les autres. Ces éminences répondent à des excavations remplies d'un liquide transparent et dont la paroi vers le sommet des éminences a de 2 à 5 millimètres d'épaisseur. La paroi interne de ces kystes est lisse. Chacun est formé en général de plusieurs cavités arrondies communiquant largement entre elles, mais formant des groupes indépendants les uns des autres. L'organe caverneux tout entier mesure 15 à 20 millimètres d'épaisseur. Sa face profonde correspond au périoste de la muraille frontale, dont la sépare une couche de tissu lamineux très lâche et paraissant riche en fibres élastiques (1).

Histologie de l'organe d'Alderson. — L'étude histologique que nous

(1) Nous avons reçu antérieurement de M. Dabney un fragment étiqueté *Roots of the Case* comprenant une épaisse masse fibreuse (périoste de l'excavation crânienne) portant appliqué contre elle l'organe d'Alderson.

avons pu faire de cet organe sur un fragment rapporté de Lagens dans la liqueur de Müller n'a point éclairé sa nature. Les kystes sont restés turgides. Leur contenu paraît varier. Tantôt on en voit sortir seulement un liquide trouble, tantôt il est accompagné de fragments d'un coagulum rappelant l'aspect d'un dépôt de fibrine. Ailleurs, l'apparence se rapproche beaucoup de celle que présente, dans les mêmes circonstances, l'humeur vitrée.

Soit à l'état de liberté dans le liquide, soit adhérents au coagulum, on trouve un grand nombre de corpuscules granuleux qu'on peut interpréter comme des leucocytes en dégénérescence graisseuse. Nous ne saurions toutefois affirmer que telle soit leur nature. En même temps se présentent dans ce liquide des lambeaux d'épithélium. Celui-ci est formé de cellules sur un seul rang dont le noyau paraît avoir perdu la propriété de se colorer par le carmin, tout au moins ne se colore-t-il pas sur nos préparations.

Ces cellules sont très déprimées, tantôt polygonales à angles très nets, d'autres fois irrégulières, allongées, avec les angles émoussés. Dans ce dernier cas elles paraissent en même temps un peu plus épaisses. Par places, sur les lambeaux de l'épithélium détaché, il semble qu'une cellule soit tombée, donnant ainsi un aspect qui se rapproche assez de celui des « stomates » décrits dans certains épithéliums lymphatiques.

Les cavités kystiques sont creusées dans un derme extrêmement dense à la surface duquel on voit quelques noyaux saillants paraissant appartenir aux éléments lamineux de la paroi. Le tissu de celle-ci ne semble point modifié, tout au plus est-il sur nos préparations moins coloré par le picrocarmin que le tissu ambiant, et plus riche en fibres élastiques.

La surface du sinus vertical au niveau des éminences formées par les kystes, offre un revêtement épidermique épais, à cellules superficielles lamelleuses, à cellules profondes muqueuses avec tous les intermédiaires. Le derme, au-dessous de cet épithélium, présente des papilles saillantes trois fois hautes environ comme elles sont larges à la base (1).

(1) Ces papilles nous ont offert cette particularité intéressante que la lame dermique anhyste supportant l'épithélium présente, sur nos préparations, une surface finement striée. Ces stries correspondent à un état *inversement* strié des cellules épithéliales sus-jacentes.

Les coupes pratiquées en série, soit perpendiculairement, soit parallèlement à la surface, n'ont montré aucune relation actuelle ou trace de relation ayant existé entre l'épithélium de la surface et celui qui tapisse les kystes. On ne découvre dans le derme aucun résidu épithélial. Le seul fait qu'on puisse noter est qu'au sommet des éminences déterminées par les kystes, les papilles dermiques sont moitié moins hautes que sur les côtés de ces éminences et dans les sillons qui les séparent.

Ces détails montrent que le sinus vertical, jusque dans la partie dépourvue de toute pigmentation, appartient encore à la région dermique des fosses nasales.

Quant à l'organe kystique pour lequel nous proposons le nom d'organe d'Alderson, et qui occupe la plus grande partie de la paroi postérieure du sinus, ses fonctions et sa signification demeurent jusqu'ici complètement inconnues. Nous ne trouvons, chez les autres Cétodontes, aucun organe similaire, même rudimentaire, qui nous permette de les préjuger (1).

II. NARINE DROITE. — Nous avons rapporté de Lagens un fragment de la narine droite pris dans le fond de l'excavation crânienne au point où la narine pénètre dans la fosse nasale osseuse. Ce fragment, long de 15 centimètres, présente à sa partie supérieure un orifice à parois appliquées l'une contre l'autre, dessinant une demi-circonférence à concavité tournée en avant, et mesurant entre ses deux extrémités 10 centimètres. La paroi postérieure convexe continuait la face postérieure du sinus vertical et on voit à ce niveau les derniers kystes saillants, gros comme des pois environ et un peu espacés les uns des autres. La concavité que dessine la face antérieure, est remplie par le muscle propre de la narine dont les faisceaux dissociés plongent dans la graisse. Ce muscle se termine en ce point même,

(1) Il est peu probable en effet que ces cavités soient des réservoirs lymphatiques malgré le coagulum qu'on y peut trouver et peut-être les leucocytes dégénérés. Si l'on avait à faire à des réservoirs lymphatiques ils se seraient vidés dans le liquide de Müller au lieu de demeurer turgides. Enfin, l'aspect de l'épithélium qui les tapisse, bien que disposé sur une seule couche, rappelle assez peu celui des cavités séreuses. Mais d'autre part, on a vu que nous n'avons trouvé aucun résidu épithélial dénonçant une ancienne communication avec l'extérieur et chez le fœtus de 1^m,30 nous n'avons pas trouvé davantage de glandes embryonnaires dans la région correspondante. Nous sommes donc ici en présence de conditions anatomiques particulières dont nous ne connaissons point d'exemple ailleurs et qui font de l'organe d'Alderson un appareil énigmatique dont nous ne pouvons même soupçonner la fonction.

s'insérant à la paroi de la narine. On peut supposer qu'en se contractant il contribue à ouvrir ou agrandir l'orifice postérieur de la narine droite.

A l'autre extrémité de notre pièce, coupée à l'entrée même de la fosse nasale, les parois de la narine toujours appliquées l'une contre l'autre, sont fibreuses. Le diamètre de la cavité a beaucoup diminué et laisse à peine passer trois doigts. La section paraît avoir intéressé un orifice placé un peu à droite et large du diamètre du doigt environ, mais qu'on ne saurait prendre, aussi haut, pour l'origine de la trompe d'Eustache.

III. ÉVENT (1). — Une pièce intéressante que nous devons, comme les précédentes déjà signalées, à l'obligeance de M. Dabney, est l'évent d'un mâle adulte (2). Le contournement de cet évent en S paraît moins accusé que sur l'embryon de 1^m,30 et que sur notre jeune mâle. La fente mesure 40 centimètres de long; elle s'efface progressivement en avant, tandis qu'en arrière sa paroi tombe verticalement dans la narine gauche, en même temps qu'elle finit au dehors sur un pli transversal, d'ailleurs peu accusé. La partie pleine enveloppée par la boucle postérieure de l'S termine le bourrelet musculaire que présente dans toute sa longueur la narine gauche, en sorte que celle-ci s'ouvre en réalité à la surface même de la peau.

La communication entre l'évent et le sac de l'évent est latérale et assez grande pour laisser passer la main. La paroi antérieure du sac, formée de la peau, d'une mince couche de lard et d'une aponévrose, a 6 à 8 centimètres d'épaisseur; la mesure est prise à 12 centimètres à droite et à 6 centimètres en avant de l'extrémité antérieure de l'évent. Un peu plus loin la couche de lard augmente d'épaisseur. L'épithélium du sac est gris noirâtre, excepté au niveau de l'orifice du museau de singe. Il est extrêmement épais.

(1) Il est probable que le mécanisme de l'ouverture de l'évent est le même que chez le Dauphin. Chez ce dernier, l'évent s'ouvre pour l'expiration et l'inspiration qui la suit aussitôt, par l'abaissement de toute la région de l'évent. En même temps l'orifice de celui-ci qui était linéaire devient irrégulièrement circulaire par l'abaissement et en quelque sorte la disparition sous les bords de l'orifice, du bourrelet cutané désigné quelquefois par le nom de soupape. L'évent du Dauphin lorsqu'il s'ouvre ainsi laisse voir une large cavité au-dessous de lui.

(2) Un très bon moulage de cette pièce a été fait pour le Cabinet d'anatomie, il porte le n° A 9157.

Dans la profondeur de la pièce, on trouve le cartilage de la cloison large comme la main et épais d'un demi-centimètre environ (1).

L'extrémité antérieure sectionnée de la narine droite montre ses deux parois étroitement appliquées l'une contre l'autre. Elles sont tapissées d'un épithélium gris, mou, reposant sur une couche de tissu peu dense et élastique. La cavité s'épanouit en éventail sur une longueur de 13 centimètres environ pour aboutir au museau de singe qui devient ici gigantesque, mais auquel nous conserverons néanmoins le nom qu'il méritait si bien sur l'embryon de 1^m,30.

Au niveau de cet élargissement l'épithélium change, devient lisse, noir, corné par places comme celui du sac de l'évent. Les deux lèvres du museau de singe sont arrondies et rugueuses, ou plutôt marquées de plis étroits, rapprochés, dessinés par l'épithélium corné. En dedans des lèvres, et par conséquent dans l'épanouissement horizontal de la cavité, il existe à la face supérieure et à la face inférieure une bande blanche où l'épithélium est encore plus épais que sur les parois du sac de l'évent. Cet épithélium blanc, corné, rappelant la substance des fanons de baleine, mesure 3 millimètres d'épaisseur dans sa partie médiane, la bande qu'il dessine ayant d'autre part environ 1 centimètre de large; cette bande va en s'atténuant vers les extrémités droite et gauche de la fente. Celle-ci se trouve ainsi fermée en réalité par le contact de deux surfaces dures (2). Sur la paroi antérieure du sac de l'évent, en face de l'orifice du museau de singe, l'épithélium est aussi plus épais et marqué d'une ligne blanche.

IV. COUPE FRONTALE. — On ne peut guère douter que chez le Cachalot

(1) Il est hyalin, à cellules largement espacées; toutefois sur ses deux faces peut-être présente-t-il une zone de fibro-cartilage.

(2) L'examen histologique de la lame cornée existant en dedans de chacune des deux lèvres du museau de singe, nous a présenté les particularités suivantes. Traitée par le picro-carmin, elle se colore en jaune, sauf la partie la plus profonde; elle est formée d'un tissu très homogène se clivant en lamelles parallèles à la surface. La partie profonde, qui se colore en rose, recouvre les papilles dermiques et affecte la disposition de lames transversales relativement à la lame cornée. Ces lames transversales sont inclinées, plus ou moins inégales et peuvent se partager en deux vers leurs extrémités. Vers les bords de la lame cornée, celle-ci se colore, dans toute son épaisseur, en rose par le picro-carmin. Cette coloration dessine de fines trainées parallèles à la surface, et à peu près également réparties dans toute la hauteur de la couche épithéliale, peut-être plus foncée au milieu de sa hauteur. On constate en même temps la présence de petits dépôts de mélanine répendant à autant de cellules dont on ne distingue pas individuellement les contours. Par places, à la surface de la substance colorée en rose, on retrouve une mince couche complètement kératinisée et jaune comme le milieu de la lame.

adulte la caisse présente une vaste cavité plus ou moins anfractueuse, dans laquelle l'huile chargée de cétine liquide à la température du corps, est épanchée en grande abondance peut-être par disparition finale des éléments anatomiques où cette huile s'est formée.

Les précautions prises par les baleiniers, la manière dont ils pratiquent l'extraction de l'huile ainsi accumulée ne peuvent laisser aucun doute sur l'existence d'un véritable dépôt. Nous avons vu d'ailleurs, nous-même, à Lagens, l'huile s'écouler d'une ouverture faite par inadvertance aux parois de la caisse, et en même temps saillir de l'orifice un lambeau de tissu lamineux rappelant grossièrement par son aspect celui d'une frange de synoviale. D'après ce qu'il est permis de conjecturer, le dépôt d'huile libre se formerait seulement chez l'adulte aux dépens et au milieu de l'organe du blanc, tel que nous l'avons décrit chez notre jeune mâle.

Il s'en faut toutefois, ainsi qu'on l'a vu par les détails anatomiques relatés plus haut, que l'organe du blanc et par suite la caisse chez l'adulte occupe toute ou même la plus grande partie de la masse frontale. A ce point de vue, nous ne pouvons faire mieux que de nous en référer à la coupe que nous avons pris soin nous-même de pratiquer sur la tête du Cachalot échoué à l'île de Ré en janvier 1890.

Ce Cachalot, jeté à la côte dans un état de décomposition avancé, gisait sur le côté droit. La tête, peut-être un peu enfoncée dans la grève, formait une masse fortement déprimée, mais dont le point culminant correspondait à l'œil comme chez l'animal nouvellement tué (1). Nous faisons une coupe qui passe exactement à un mètre en arrière de l'extrémité des maxillaires, par conséquent à 1^m,50 au moins de l'extrémité du museau qui dépasse de beaucoup le squelette de la tête. Le bord supérieur de la coupe présente une sorte de dépression séparant deux éminences. La plus haute (inférieure dans la position normale de l'animal), mesure seulement 80 centimètres. La couche de lard est très peu épaisse, l'animal étant maigre et probablement mort de maladie. Les deux lèvres supérieures, tranchantes, saillantes de 5 centimètres, sont

(1) La déformation ne devait pas en définitive être extrême, car chez le vivant, vers le milieu de la longueur de l'orifice buccal, la hauteur de la tête paraît être égale environ à deux fois sa largeur.

écartées de 20 centimètres, largeur de la cavité buccale à ce niveau.

Au moment où on pratique la section indiquée, il s'écoule plusieurs litres d'huile liquide, et on retire plus tard dans la même région, des masses de cétine concrète, dont quelques-unes ont deux fois le volume de la tête d'un homme. L'écoulement de ce liquide a dû nécessairement altérer les rapports des organes environnants; nous ne pouvons les décrire ici que tels que nous les observons. La coupe montre d'abord au-dessous du lard, très peu abondant, les deux muscles nasaux inégaux, séparés par un large espace qui ne correspond pas à la ligne médiane, mais se trouve reporté du côté gauche, en sorte que le sommet de la tête est occupé par le muscle nasal droit.

Le muscle nasal gauche présente vers le milieu de la joue gauche le renforcement prismatique dont nous avons parlé, faisant saillie dans la masse adipeuse sous-jacente aux narines (lit adipeux).

Les deux narines, séparées par le cartilage de la cloison, sont fortement reportées à gauche. La droite est dans un plan inférieur (position normale de l'animal) à la gauche; elle présente la même courbure, et sa cavité paraît, à ce niveau, à peine plus considérable. Mais la position des deux organes est ici évidemment altérée dans une certaine mesure, par l'écoulement du spermaceti, qui a même laissé une cavité où pend une artère du volume du petit doigt, certainement l'artère centrale de l'organe du blanc.

Celui-ci semble localisé au-dessus de la narine droite, n'occupant par conséquent dans la tête à ce niveau (un mètre en arrière de l'extrémité des maxillaires) qu'un espace restreint; tandis que toute l'étendue comprise entre les deux narines, et surtout entre la narine droite et la face supérieure des maxillaires, est occupée par l'énorme lit adipeux que nous avons décrit chez le jeune mâle et dont le volume proportionnel ne fait probablement que s'accroître avec l'âge. Sur notre sujet de l'île de Ré, ce tissu avait une consistance crémeuse, et offrait d'ailleurs, comme l'organe du blanc chez le jeune, une structure concentrique très marquée dans la partie située au-dessous de la crête rentrante du muscle nasal gauche.

L'étendue de cette masse adipeuse considérable se voit très bien sur une

des photographies qu'a bien voulu nous communiquer M. A. Chaves (1), de Ponta Delgada. La caisse, c'est-à-dire toute la partie supérieure de la tête, a été détachée par une section parallèle à la colonne vertébrale pratiquée dans le lit adipeux. Une autre section parallèle a été pratiquée plus bas, et la masse du lit adipeux comprise entre les deux sections a été à son tour coupée transversalement. On peut juger, par la netteté de la coupe, de l'homogénéité du tissu sectionné, sur lequel la photographie laisse voir les coups de *spade* successifs. Nulle description ne pouvait faire mieux comprendre l'étendue et l'homogénéité de cette masse adipeuse considérable, reposant sur les maxillaires et les intermaxillaires, et au-dessus de laquelle se trouvent placés les deux narines, le cartilage de la cloison et l'organe du blanc.

Historique.

L'histoire de nos connaissances sur les fosses nasales du Cachalot mérite notre attention spéciale en raison de la grande ignorance où l'on est resté longtemps à leur sujet, et d'une erreur dans laquelle nous sommes tombés nous-mêmes, en comparant les résultats d'une dissection irréprochable, avec les indications données par les auteurs.

1692. SIBBALD n'a pas peu contribué à propager certains doutes qui ont persisté chez les auteurs sur la question de savoir si l'évent du Cachalot était simple ou double. On lit dans sa description de l'animal échoué en février 1689 à Lymkils (à l'embouchure du Forth) : « Parum supra rostri medium erat fistula quam incisores « the Lum » (hoc nobis laminam « significat) vocabant; fistula autem duo foramina sive duo meatus habebat, quæ uno « operculo tegebantur quod illi vocabant *the Flap*. » Et en effet, on peut par l'évent communiquer comme nous l'avons montré dans deux cavités, une en arrière est la narine gauche, l'autre en avant et en bas est l'orifice du sac. SIBBALD, à propos du même Cachalot qu'on avait, il est vrai, très lentement dépecé signale l'écoulement du blanc par la bouche : « Quamvis ex ore et ex vulneribus per plures dies magna olei quantitas defluerit quæ « congelata in mari seri consistentiam obtinuit... »

1783. SCHWEDIAWER dans les *Philos. Trans.* pour 1783 marque la place et la direction exacte de l'évent.

1787. HUNTER (*Observations on the Structure and OEconomy of Whales; Philos. Trans.* traduct. de Richelot, 1841, t. IV, p. 470) semble admettre que chez le Cachalot la fosse nasale osseuse gauche donne seule passage à l'air. Il signale assez imparfaitement le sac de l'évent et le cartilage de la cloison qu'il semble toutefois croire double, indiquant un cartilage de chaque côté de la narine. Par erreur sans doute il donne à l'orifice de l'évent une direction transversale comme chez la plupart des Cétodontes.

1797. G. CUVIER annonce l'absence de nerfs olfactifs chez le Cachalot. Dans ses *Recher-*

(1) Cette photographie était comprise dans la série dont nous avons déjà publié une partie. Voy. G. POUCHET et CHAVES, Des formes extérieures du Cachalot, *Journ. de l'Anat. et de la physiol.*, mai-juin 1890.

ches sur les ossements fossiles il avait parlé de concamérations renfermant le blanc, mais sans s'expliquer sur leur nature; on disait aussi ces cavités en communication par des canaux avec le corps de l'animal, en arrière de la tête. Peut-être était-ce une allusion à l'orifice postérieur de la narine droite.

1825. La description d'ALDERSON (An Account of a Whale of the Spermaceti Tribe, etc., in Transact. of the Cambridge Philos. Society, vol. II, part. I, p. 258) est capitale. ALDERSON a presque bien vu les choses malgré les difficultés d'une dissection où on devait employer les chevaux pour déplacer les parties. La narine gauche mesurée par lui avait 20 pieds; mais l'erreur qu'il commet à propos de la narine droite a été le point de départ de la nôtre. Il a vu le sinus et l'organe innominé ainsi que la narine elle-même, et il a cru être en présence des cavités qui sécrétaient et où se collectionnait le spermaceti. « The interior of the head « (still exterior to the cranium) contained on the right side, a cavity or sac, or several « sacs holding spermaceti... The most posterior part of this mass, filling up the large « basin,... contained a large cavity, lined posteriorly with a membrane, in color yellowish « white, and in structur cellular; the convex surfaces of the cells being *towards* the « cavity, and about an inch in diameter. On being cut into, all the cells appeared to com- « municate with each other. The structure of the lining membrane of the anterior wall « was very different; it consisted of transverse folds, exactly similar to the lining membrane « of the fourth stomach in sheep, in which the secretion of the gastric juice takes place. « I traced the communication from this cavity forwards, towards the mouth, first passing « on the left side of the head, *under* the breathing tube; then crossing over to the right « side of the head, and joining with the sac or sacs in which the spermaceti was found; « here the lining membrane was altered in appearance; it was more that of a continued « mucous surface. ... I am not convinced that there was not a communication between the « posterior nares, and the peculiar cavity before described; in which cavity, it is probable, « the secretion of the spermaceti takes place. » Et ALDERSON conclut : « I am not however, « disposed to make any further *conjectures* on this point : *dubia pro falsis adhibenda.* »

1829. Woods suppose les deux narines réunies en une seule, et de plus admet dans la tête deux grandes poches qu'il croit parallèles, et qui, à cause de leur vaste étendue, ont pu, dit-il, être comparées à des cavernes (p. 200). Mais il croit aussi à des communications avec le reste du corps, dans le genre de celles des sacs aériens des Oiseaux.

1845-1847. JACKSON (Boston Journal p. 151) décrit d'après le capitaine Chase « the blow- « hole as a single, continuous tube, about as large as a man's arm, and without any lateral « cavities, such as are found in the Delphin; inner surface smooth and black; it extends « backwards near the top of the head as far as the eye, and then turns down to the throat ».

Nous avons tenu à reproduire ces citations parce qu'elles montrent à quel point était grande la confusion des opinions quand nous avons à notre tour abordé le sujet. Si l'on rapproche de la description d'Alderson l'écoulement de spermaceti, soit par l'évent, soit par la bouche, relaté à propos de divers échouages, si l'on se reporte aux pratiques des baleiniers qui après avoir ouvert la caisse y puisent à pleins seaux le blanc, on comprendra qu'ayant eu à notre disposition des fragments de la paroi, soit du sinus, soit de la narine droite au niveau où elle communique avec le sac de l'évent, nous ayons pu croire à l'existence de vastes excavations dépendant de cette narine, sécrétant le spermaceti et lui servant de réservoir. Nous nous sommes, en conséquence, rangés tout d'abord à cette interprétation dans deux notes présentées à l'Académie des sciences (POUCHET et BEAUREGARD, Sur la boîte à spermaceti, in C. R. Ac. des Sc. 4 août 1884) et à la Société de biologie (POUCHET et BEAUREGARD, Note sur l'organe du spermaceti, in Bulet. de la Soc. de biologie, 30 mai 1885). A l'occasion de cette dernière communication M. RABUTEAU (Bull. de la Soc. de Biol., 6 juin 1885) fit précisément remarquer que la production d'une substance telle

que le spermaceti par une surface dermique, en dehors de toute glande proprement dite, ne soulevait aucune objection au point de vue physiologique. On pouvait en effet signaler le cebum du prépuce, la sécrétion du jabot des pigeons, sans aller jusqu'à la cire des abeilles.

La dissection complète des organes sur le fœtus de 1^m,30, la découverte de la véritable structure de la narine droite, considérablement développée, loin d'avoir subi l'atrophie qu'on lui supposait, ne firent que nous confirmer dans notre première opinion (voy. G. POUCHET, Dissection d'un fœtus de Cachalot. Extrait, in C. R. Ac. des Sc., 18 mai 1885; in extenso dans Journ. de l'An. et de la Physiol., juillet-août 1885, p. 358). C'est en assistant sur le chantier de Lagens (île de Pico) à l'exploitation d'un Cachalot, que l'un de nous put se convaincre de l'erreur où nous étions tombés, et tout en contrôlant la parfaite exactitude de la description anatomique que nous avions donnée de la narine droite et de son sinus, reconnaître que le spermaceti n'est point contenu dans ces cavités. Il s'empressa de réparer l'erreur commise et justifiable par tant de raisons, dans une note adressée à la Société de biologie (G. POUCHET, Communication à propos de l'anatomie du Cachalot; *Bullet. de la Soc. de Biologie*, 16 juillet 1887).

VII. — MUSCLES DU MEMBRE ANTÉRIEUR

Nous ne décrivons pas le système musculaire entier du Cachalot. Un certain nombre des organes premiers qui le composent ont trouvé ou trouveront leur description en même temps que les appareils qu'ils contribuent à former ou qu'ils avoisinent. Pour les autres, ils ne paraissent pas différer assez des mêmes organes chez les Cétodontes communs et souvent étudiés, pour nous faire regretter que les matériaux dont nous disposions ne nous aient pas permis de les décrire de nouveau.

Nous nous bornerons ici à une indication sommaire de la distribution des muscles du membre antérieur tels qu'ils se sont offerts à nous sur notre fœtus de 1^m,30 de long.

Mais au préalable nous donnerons quelques indications sur la forme exacte du membre antérieur du Cachalot, d'après les membres du jeune mâle que nous avons reçus en même temps que la tête. Nous devons y trouver des muscles de l'avant-bras et de la main qui n'avaient jamais été signalés jusqu'ici sur aucune espèce de Cétodontes adultes, mais seulement chez leurs embryons par LEBOUQ. Le membre gauche de ce jeune mesure, depuis l'extrémité du condyle, 50 centimètres juste; dans sa partie la plus large, 21 centimètres, et cette partie la plus large est à 21 centimètres de l'extrémité. Le membre droit a perdu, certainement par traumatisme, environ 12 centimètres de sa longueur. La section

mesure environ 20 centimètres de long et est d'ailleurs entièrement cicatrisée.

Ainsi que nous l'avons dit, nous décrivons et nous figurons les muscles du membre antérieur d'après notre fœtus de 1^m,30. Pour la direction des fibres ou des tendons nous supposerons, quand elle n'est pas suffisamment donnée par leurs attaches, l'animal dans sa position normale : la nageoire dans le plan de l'omoplate et formant avec l'axe de celui-ci un angle un peu ouvert.

FACE EXTERNE (Pl. VII, fig. 1). Le *Deltoïde* est volumineux, il prend ses insertions en haut à l'angle supérieur et antérieur de l'omoplate, à tout le bord antérieur de l'os et à l'acromion. Ses fibres, dirigées d'avant en arrière, convergent pour s'attacher à une large aponévrose qui descend s'insérer vers le milieu du corps de l'humérus en dehors.

Quand on a sectionné transversalement le deltoïde et relevé sa moitié supérieure, on aperçoit au-dessous de lui un faisceau musculaire court, à peu près triangulaire, qui s'insère en haut au bord externe de la cavité glénoïde (1) ainsi qu'à une aponévrose qui le sépare du deltoïde. C'est le *Sus-épineux* (*ep*), sa direction est oblique de haut en bas et d'arrière en avant, il recouvre de ses fibres la capsule articulaire et vient s'attacher inférieurement sur toute la longueur de la grosse tubérosité de l'humérus.

Le *Sous-épineux* (*se*) se présente comme un grand muscle qui s'attache à toute la moitié postérieure de la face externe de l'omoplate. avec ses fibres dirigées de haut en bas et d'arrière en avant. Elles se réunissent en un tendon qui s'insère à l'humérus un peu en arrière de la grosse tubérosité. Ses fibres, comme celles du muscle précédent, recouvrent la capsule articulaire, le sus-épineux plus en avant, le sous-épineux plus en arrière.

Le *Muscle rond* (*r*) est unique et s'insère en arrière du sous-épineux à l'angle postérieur de l'omoplate. Ses fibres dirigées de haut en bas et d'arrière en avant recouvrent le bord postérieur de l'os. Vers le milieu de son trajet le muscle s'épaissit, puis ses fibres s'étalent sur une aponévrose qui

(1) On devra ne pas oublier que chez le Cachalot la fosse sus-épineuse n'a pour ainsi dire qu'une existence nominale.

s'insère à toute la longueur du bord cubital de l'humérus depuis la tête de l'os jusqu'au cartilage olécrânien. Il est en rapport en dedans avec le sous-scapulaire et les nerfs et vaisseaux axillaires.

Nous signalerons seulement l'attache distale du *Grand dorsal* (*g*) au cartilage olécrânien, où ses fibres se fusionnent avec le tendon du muscle rond; nous n'avons pu, vu l'état de la pièce, étudier davantage le grand dorsal, dont les fibres et l'insertion à l'humérus se confondent avec celles du peaucier (*p*).

Il n'y a pas de muscles du bras proprement dits.

Muscles de l'avant-bras et de la main. — Ces muscles ne comprennent qu'un *Extenseur commun des doigts* (*E*, voy. fig.). Très aplati, il s'attache en avant sur l'aponévrose d'insertion du deltoïde et confond même en ce point quelques-unes de ses fibres avec les siennes, en sorte que l'aponévrose est en réalité commune aux deux muscles. Il se partage au niveau de l'extrémité distale du cubitus en ventres distincts que prolongent de longs tendons au nombre de 4 pour les 5^e, 4^e, 3^e et 2^e doigts. Un 5^e tendon se détache du plan musculaire à son bord radial, mais il n'atteint pas la phalange du pouce et se fixe simplement au 1^{er} métacarpien, au delà duquel nous ne le suivons plus. Ces tendons, d'abord élargis dans toute la région qui correspond au carpe, deviennent bientôt cylindriques et au niveau de l'extrémité distale de la 1^{re} phalange se trifurquent, leurs deux branches latérales se fixant à ces phalanges et la branche médiane se continuant en s'amincissant graduellement jusqu'à l'avant-dernière phalange. Nous n'avons pu la suivre plus loin.

FACE INTERNE (Pl. VII, fig. 2). — L'état de la pièce ne nous a pas permis de retrouver les traces d'un grand pectoral venant se fixer aux os de l'épaule ou à l'humérus. Nous ne découvrons pas davantage le masto-huméral. Nous considérons comme *Petit pectoral* (*p*) un faisceau musculaire assez volumineux qui s'attache aux premières côtes d'une part et, d'autre part, par une aponévrose large à une petite partie du bord supérieur de l'apophyse coracoïde et à toute la face interne de l'acromion.

Les muscles propres à l'épaule sont au nombre de 2 seulement :
1^o Un *Coraco-brachial* (*c*) court et large qui s'insère par un tendon épais

à l'apophyse coracoïde; ses fibres, dirigées obliquement de haut en bas et d'avant en arrière, vont s'attacher à la tubérosité de l'humérus. — 2° Un *Sous-scapulaire* (*ss*) volumineux. Il occupe toute la face interne de l'omoplate. Ses fibres convergent vers une aponévrose qui s'attache à la face interne de l'humérus immédiatement après la tête.

Les muscles de l'avant-bras sont tous sur un même plan, divisés en 3 faisceaux qu'on doit considérer comme constituant un *Fléchisseur* :

1° Un faisceau cubital (*F*); il s'insère en avant, par un tendon très large, à la face interne de l'humérus, sur une ligne oblique s'étendant du cartilage olécrânien à l'extrémité inférieure de la grosse tubérosité. Ses fibres s'étalent en une masse charnue aplatie qui recouvre toute la face interne du cubitus. Au niveau du carpe naissent 4 tendons pour les 5°, 4°, 3° et 2° doigts. Ces tendons sont cylindriques jusqu'au niveau de la 1^{re} phalange où ils se trifurquent. Deux branches latérales s'attachent à cette première phalange et la branche moyenne continue son trajet sur les autres phalanges où nous avons pu les suivre jusqu'à l'avant-dernière.

2° Un faisceau radial (*f*) représentant un fléchisseur propre du pouce. Il s'insère sur la portion la plus déclive de la forte aponévrose recouvrant la face interne de l'humérus. De là ses fibres vont, après que le muscle a rapidement diminué de volume, se perdre dans un tendon qui s'incline vers le pouce et va se fixer à la base du 1^{er} métacarpien. Au niveau de l'extrémité du radius ce tendon envoie une branche rejoindre le tendon du fléchisseur appartenant en propre à l'index.

3° Enfin, dans l'espace interosseux séparant le cubitus du radius, existe un faisceau musculaire (*i*) qui s'attache à la face interne de l'humérus, et plus loin, au bord supérieur du radius. Il se termine par un court tendon qui va se confondre avec celui du fléchisseur commun, à côté du renforcement que celui-ci reçoit du fléchisseur du pouce.

MUSCLES INTEROSSEUX (*t*). — Au-dessous des tendons du fléchisseur il existe, au niveau des métacarpiens, de minces plans musculaires qu'on peut considérer comme des rudiments d'interosseux. L'état de notre sujet ne nous permet pas d'en donner une description détaillée. D'après ce que nous pouvons voir, ces muscles occupent la face interne des métacarpiens, leurs fibres paraissant s'attacher à l'aponévrose qui recouvre l'articulation

métacarpo-phalangienne. Nous ne les avons pas vus s'insérer sur les premières phalanges.

NAGEOIRE GAUCHE DU JEUNE MÂLE. — Nous avons, pour contrôler la précédente description, disséqué la nageoire gauche du jeune mâle, celle dont nous avons donné plus haut les mesures (p. 30).

Cette dissection, comme le montrent les figures (Pl. VII, fig. 3 et 4) confirme en tous points les indications précédentes. En particulier, nous retrouvons la division très nette du fléchisseur commun dont le faisceau radial est renforcé par des fibres musculaires remplissant l'espace interosseux de l'avant-bras. Notons toutefois que le faisceau radial du fléchisseur et surtout celui de l'extenseur ont presque complètement disparu, en même temps que le pouce a perdu l'indépendance complète par rapport au 2^e doigt, qu'il manifestait chez le fœtus de 1^m,30. Nous n'avons également plus retrouvé trace des petits faisceaux interosseux signalés chez notre fœtus de 1^m,30 au niveau des métacarpiens.

Historique.

On avait assez généralement admis que sauf quelques exceptions, *Hyperoodon* (STRU-
THIERS), *Platanista* (ANDERSON), les Cétodontes n'ont pas de muscles à l'avant-bras; LEBOUCC
(La nageoire pectorale des Cétacés au point de vue physiologique, *in Anat. Anzeiger*, 1887,
n^o 7) a signalé des muscles à l'avant-bras de fœtus de divers Cétodontes qu'il a examinés,
Delphinus delphis, *Phocœna communis*, *Monodon monoceros*, *Beluga globicephalus*.

VIII. — APPAREIL DIGESTIF.

Nous avons à notre disposition pour décrire l'appareil digestif : 1^o notre fœtus de 1^m,30; 2^o diverses pièces isolées, les unes envoyées par M. S. W. Dabney, les autres prélevées par nous-même sur l'individu que nous avons étudié à Lagens dans l'île de Pico (voir 1^{re} partie, p. 6); 3^o, enfin une portion de l'estomac et de l'intestin prélevés en état suffisant de conservation sur le Cachalot mâle échoué à l'île de Ré en janvier 1890 (voir ci-dessus, p. 1, note 1).

Nous aurons tour à tour recours à ces trois sources de documents en ayant toujours soin d'indiquer celle qui nous servira. L'ordre que nous

suivrons est celui même des différentes régions du canal digestif et de ses annexes (foie, rate, etc.). Nous ajouterons quelques indications histologiques d'après les pièces entre nos mains.

CRYPTÉ DE LA SYMPHYSE. — Nous avons décrit l'apparence générale que présentent extérieurement la cavité buccale, les dents et la langue. Celle-ci, comme on l'a vu, reste confinée entre les branches divergentes de la mâchoire, dans ce qu'on pourrait appeler chez certains Cétodontes, la véritable cavité buccale, laquelle est loin de correspondre à l'espace interdentaire. Nous devons signaler une sorte de crypte à l'extrémité de la mâchoire inférieure qu'on trouve au bout d'un sillon qui la parcourt dans toute sa longueur, en arrière des deux premières dents. Il se présente sous forme d'une excavation au fond de laquelle aboutit de chaque côté un canal qui peut avoir dans certains cas jusqu'à 1 centimètre de long. Ce canal plonge sans se ramifier au milieu du tissu lamineux. Sur les coupes des pièces conservées dans le sel, puis dans l'alcool, il paraît comblé par une substance cornée jaunâtre, ne différant pas sensiblement, au moins au premier aspect, de l'épithélium qui revêt la cavité buccale vers l'extrémité de la mandibule. Quand on traite cette substance par une solution de soude, on voit qu'elle est uniquement constituée par des cellules épithéliales polyédriques dont les contours s'accusent par des lignes très fines. Il y a des perles épidermiques.

Dans certains cas on voit deux cryptes au lieu d'un. On les distingue sur la mâchoire desséchée du Cachalot mâle des Açores dont nous avons décrit le squelette (1).

La signification de cet organe reste incertaine. Faut-il y voir un dernier vestige de glande sous-maxillaire ? Nous nous sommes assurés qu'on ne découvrirait aucun prolongement du crypte rappelant même de loin la structure glandulaire (2).

LANGUE (Voir ci-dessus, 1^{re} partie, p. 14). — Parmi les pièces que nous devons à l'obligeance de M. Dabney se trouvait une portion de langue d'un mâle adulte. La section passait sur la partie postérieure

(1) Cette région était détruite sur l'individu de l'île de Ré.

(2) Nous ne retrouvons pas ce crypte, au moins apparent extérieurement, sur notre fœtus de 1^m,30 dont l'état de conservation laissait d'ailleurs à désirer.

du V lingual qui est légèrement entamé. De ce point à l'extrémité notre fragment mesure 53 centimètres de long et sa largeur au niveau du V est de 25 centimètres. L'organe va se rétrécissant jusqu'à sa pointe obtuse, qui paraît libre seulement sur une longueur de 15 centimètres tout au plus. Au niveau de la section, la langue épaisse de 8 centimètres repose sur une portion élargie du frein. Une coupe pratiquée à 25 centimètres du bout de l'organe montre ce frein haut de 8 centimètres et large de 5 centimètres. A ce niveau le derme de la face dorsale de la langue mesure aux environs de la ligne médiane 7 millimètres d'épaisseur.

De chaque côté de la langue règne un sillon profond qui commence à 15 centimètres du bout et s'étend de là en arrière. Il délimite à peu près la face supérieure et les faces latérales. Ce sillon existe au reste chez les Dauphins, mais tandis que chez eux le bord libre de la langue porte des papilles bien dessinées, il n'offre guère chez le Cachalot qu'une série de denticulations larges, espacées et irrégulières.

Toute la surface de la langue est revêtue d'un épiderme épais à plis longitudinaux réunis çà et là les uns aux autres par des prolongements obliques. A la partie postérieure on observe une série de papilles caliciformes que l'état de la pièce ne nous permet pas de décrire avec plus de détails. L'une d'elles, bien qu'ayant dû subir une rétraction considérable, mesure encore 7 millimètres de diamètre.

Nous avons rapporté de Lagens, dans le liquide de Müller, l'extrémité de la langue du Cachalot que nous avons observé (Voir 1^{re} partie, page 6, note). Cette extrémité présente plusieurs particularités intéressantes. Les papilles sont épaisses, mousses à leur extrémité, hautes de 1^{mm},5. L'épithélium est très nettement divisé en deux couches, l'une allant de la profondeur des espaces interpapillaires à 170 μ au delà de leur sommet et composée dans toute son étendue de cellules très semblables, nettement polyédriques; l'autre épaisse de 110 à 120 μ formée de cellules lamelleuses qui font subitement suite aux précédentes.

Nous avons pu étudier, en place, la langue entière sur la tête de jeune mâle envoyée par M. Dabney. La langue (Pl. II et pl. XI, fig, 3) a la même forme générale que chez l'adulte et mesure 38 centimètres de long sur 15 centimètres de large vers son milieu. Son extrémité antérieure

reste à 30 centimètres environ de l'extrémité de la mandibule, et logée en très grande partie dans l'écartement des deux branches du maxillaire. C'est d'ailleurs au niveau où commence la symphyse que s'attache le frein. De ce point à son extrémité libre la langue ne mesure que 12 centimètres. Tout à l'extrémité de l'organe on voit une double incisure du bord, limitant un lambeau large de 1 centimètre environ. De Sanctis (loc. cit.) a beaucoup insisté sur cette sorte de lobe qu'il décrit et figure comme un organe spécial. Nous n'y voyons qu'une dentelure dont la présence n'est pas même constante; les incisures qui la limitent se répètent plus en arrière à gauche où l'une d'elles atteint même près de 3 centimètres de profondeur. Sur ce jeune individu la surface de la langue, irrégulière, dépourvue de pigment, ne présente pas de papilles nettement reconnaissables. Le V lingual n'est guère indiqué que par un changement dans la disposition des plis. On ne trouve aucune trace de papilles foliées.

MUSCLES DE LA LANGUE. — Nous ne décrivons que ceux qui s'insèrent sur des parties osseuses par une de leurs extrémités.

En relevant le pharynx d'arrière en avant sur notre pièce fondamentale (le fœtus de 1^m,30), le premier muscle qu'on aperçoit (par sa face supérieure) est le *Stylo-glosse*. C'est un ruban musculaire qui prend insertion en arrière sur le tiers moyen de la face externe de la petite corne de l'hyoïde pour gagner de là les côtés de la langue. A quelque distance de la corne hyoïdienne ce muscle croise l'artère linguale qu'accompagne à ce même niveau le nerf grand hypoglosse.

L'*Hyo-glosse* comprend de chaque côté deux faisceaux bien distincts : — *a*, l'un s'insère en arrière au bord antérieur de l'hyoïde et longe la ligne médiane; — *b*, l'autre est placé en dehors du précédent et s'insère en arrière, à la fois aux bords antérieurs du corps de l'os et de la petite corne. Il est plus grêle, d'abord aplati et à bords parallèles, puis arrivé au côté de la langue il s'étale en éventail, s'épaissit et confond quelques-uns de ses faisceaux avec le stylo-glosse en dedans duquel il est placé.

Le *Génio-glosse* épais, bordant de chaque côté la ligne médiane, s'insère en avant par un tendon très résistant à l'extrémité postérieure de la symphyse et s'enfonce dans la profondeur de la langue.

ARTÈRES ET NERFS DE LA LANGUE. — Sur la section de la tête de notre jeune mâle nous avons pu retrouver l'orifice de la carotide externe, coupée au niveau de l'origine de l'artère thyroïdienne. Elle mesure environ 15 millimètres de diamètre. Une injection colorée nous a permis de suivre l'artère linguale depuis son origine. Elle est placée d'abord au-dessus de la grande corne de l'hyoïde à quelques centimètres en dedans de la petite corne. Elle se dirige d'arrière en avant et un peu en dehors, à peu près parallèlement à la petite corne et elle est bientôt croisée par le muscle stylo-glosse. Son diamètre est d'environ 7 millimètres. De son origine à la base de la langue elle suit un très long parcours qui est d'environ 25 centimètres. Arrivée à la base de la langue l'artère linguale se place d'abord en dedans du stylo-glosse, puis s'inclinant plus encore en dedans elle s'enfonce dans l'épaisseur de l'organe. Vers le milieu de son trajet dans la langue elle se divise en deux branches : l'une externe occupe un plan inférieur (branche sublinguale), l'autre plus volumineuse pénètre profondément au milieu des muscles, et à 4 ou 5 centimètres de son point de départ donne naissance à une troisième branche qui accuse à peu près la même direction. L'artère linguale est peu sinueuse dans les diverses parties de son trajet, fait en rapport avec les mouvements indubitablement très limités de l'organe.

Le nerf grand hypoglosse accompagne l'artère depuis son origine jusqu'à la base de la langue. Il est d'abord placé en dehors, puis passant au-dessous d'elle il vient se placer à côté, en dedans. Un peu avant d'arriver à la base de la langue, il abandonne l'artère et se distribue en grande partie dans le muscle génio-glosse.

GLANDES SUBLINGUALES. — De chaque côté du frein de la langue, au niveau où il se continue avec le tégument de la symphyse, nous trouvons chez notre jeune mâle une cavité qu'on voit très bien en soulevant la langue (Pl. XI, fig. 3). Elle est large de 15 millimètres environ, à peu près circulaire, limitée en avant par un repli arqué de la muqueuse. Cette cavité est un vaste crypte au fond duquel on trouve un orifice donnant dans un sac profond de 4 centimètres environ. Ce sac, de chaque côté, est appliqué contre la branche correspondante de la mandibule, et vu la très faible distance qui sépare à ce niveau les deux branches sur le point de se rejoindre, les sacs droit et gauche s'accolent l'un à l'autre sur la ligne

médiane. Leurs parois internes présentent des replis irréguliers plus abondants dans le fond. Une matière pulpeuse jaunâtre recouvre ces parois (1). En avant, sous le pli arqué de la muqueuse existe dans chaque crypte (fig. 3, *b*) un orifice de 3 à 4 millimètres de diamètre qui donne dans un autre sac profond de 15 millimètres environ, placé au-dessus du grand sac correspondant. Enfin, à côté de l'orifice circulaire des deux cryptes, en dehors et en arrière, existent plusieurs autres orifices. L'un plus grand donne dans un sac profond de 2 centimètres environ, sphérique; d'autres plus petits se voient au voisinage, plus en dehors. A gauche ces derniers orifices semblent plus développés qu'à droite et donnent dans une cavité commune. On peut admettre que ces cryptes et les sacs qui les prolongent, représentent des glandes sublinguales (2).

LANGUE DU FOETUS DE 1^m,30. — Sur celui-ci la langue mesure 13 centimètres de longueur et 43 millimètres de large. Sa partie libre en avant du frein a 35 millimètres de long. Son bord antérieur est un peu irrégulier, sans les profondes échancrures que nous venons de signaler chez le jeune mâle. Toutefois, à son extrémité, on observe un prolongement irrégulièrement conique, large de 2 millimètres environ. La surface est lisse. A 55 millimètres du bout, près du bord et de chaque côté, nous trouvons quatre ou cinq papilles blanchâtres, circulaires, mesurant chacune 1 millimètre de diamètre à peine. Elles sont plus saillantes à droite qu'à gauche.

De chaque côté, à la base du frein de la langue, nous retrouvons les deux excavations accompagnées de cryptes plus petits, dont il a été question plus haut. Celle de droite conduit à un sac profond de 5 millimètres; celle de gauche à un sac qui ne mesure que 4 millimètres. A l'angle antérieur et interne de chaque excavation se voit l'orifice du crypte que nous avons indiqué comme occupant cette place. De plus, en dehors et en arrière des excavations, on retrouve, comme chez notre jeune mâle, de moindres orifices; à gauche, l'un d'eux mesure 2 millimètres de dia-

(1) L'état de la pièce n'a permis de retrouver, à l'examen microscopique de cette matière, que des globules de graisse et quelques débris membraneux indéterminables.

(2) Nous n'avons trouvé rien de semblable chez deux Dauphins que nous avons étudiés spécialement à ce point de vue.

mètre; à droite, se montrent également trois orifices semblables, moins larges, comme chez notre jeune mâle (1).

ISTHME DU GOSIER. — Chez notre fœtus de 1^m,30, l'isthme du gosier au niveau de l'hyoïde et de l'orifice postérieur des fosses nasales se rétrécit au point de laisser passer à peine deux doigts. Plus loin, au niveau du larynx, l'œsophage tout à coup se renfle beaucoup, en même temps qu'il est légèrement reporté à droite (2), semblant ainsi décrire une courbe à concavité gauche. C'est la cavité œsophago-laryngienne, traversée de bas en haut par le larynx. Toute la muqueuse en est lisse et blanche (3). A la partie supérieure du renflement œsophagien, se trouve l'orifice dans lequel s'engage le larynx pour pénétrer dans l'arrière-cavité des fosses nasales. Cet orifice a des dimensions correspondantes à celles du larynx. Il mesure environ 18 millimètres de large. Il est impossible d'en apprécier exactement la forme, qui doit se mouler sur le larynx et l'embrasser étroitement comme chez le Dauphin. Son bord postérieur est mince, tranchant; son bord antérieur au contraire, épais, musculéux.

Chez l'adulte, il n'est pas douteux que l'isthme du gosier puisse livrer passage à des proies volumineuses (4). Les témoignages des pêcheurs sont unanimes pour attester que quand le Cachalot est blessé, on le voit souvent vomir des morceaux de grands poulpes, gros comme le corps d'un homme.

ESTOMAC (5). — Nous le décrivons d'abord d'après notre fœtus de 1^m,30. Nous ferons suivre notre description faite entièrement dans l'aspect sternal d'indications relatives à la constitution de l'organe chez l'adulte.

L'estomac (Pl. VIII, fig. 1 et 2), formé de plusieurs renflements, comme chez tous les Cétodontes, s'étend dans l'hypocondre gauche (6). On peut

(1) Comme dans le cas sus-mentionné, le contenu de ces sacs glandulaires examiné au microscope n'a permis aucune détermination.

(2) Quand on insuffle l'œsophage à ce niveau, il soulève (aspect sternal) la région occupée par le plexus jugulaire droit en même temps que l'extrémité droite du cartilage thyroïde et les muscles qui s'y insèrent. Les muscles allant de la petite corne de l'hyoïde au cartilage thyroïde, aussi bien que ceux qui vont de la base du crâne au cartilage, s'insèrent en même temps sur la paroi œsophagienne.

(3) L'épithélium, sur notre sujet, était détaché; nous l'avons recueilli.

(4) Voy. BEALE.

(5) Nous avons déjà donné une description sommaire de l'estomac; voy. POUCHET et BEAUREGARD, Sur l'estomac du Cachalot, Bull. de la Soc. de Biol., 9 févr. 1889.

(6) Il convient de remarquer que le fœtus qui a servi à cette description avait été recueilli tardivement et ouvert sur place avant d'être mis dans le sel. L'estomac était en très bon état, mais le

dire de l'estomac qu'il se présente en avant par sa portion pylorique (fig. 1). On distingue trois gibbosités. — 1° L'une (double renflement pylorique) est en continuité avec l'intestin et divisée extérieurement par un sillon transversal. Cette gibbosité correspond à deux poches (*d, c*), dont ce sillon indique la limite. La supérieure est en continuité avec l'intestin. Elle est débordée en bas et à gauche par la seconde poche qui la précède immédiatement dans l'ordre physiologique. — 2° et 3° Les deux autres gibbosités (*a* et *b*) sont plus en arrière et plus volumineuses. L'une (*b*) (jabot), globuleuse, apparaît au-dessous de la gibbosité antérieure et la rate est appliquée contre elle; l'autre (*a*) (estomac proprement dit), s'étend au-dessus et à gauche de la gibbosité antérieure et descend du côté gauche en forme de bourse, dépassant de 55 millimètres environ la gibbosité antérieure. Sur cette portion saillante en avant s'insère l'épiploon.

L'estomac détaché et envisagé par la face postérieure (dorsale de l'animal), présente deux renflements seulement (fig. 2), la gibbosité antérieure ou ventrale étant complètement masquée. L'œsophage s'ouvre vers le milieu du renflement droit (jabot), globuleux, contre lequel est appliquée la rate.

La dissection montre que les deux gibbosités postérieures appartiennent à une seule et vaste poche, offrant dans ses deux moitiés une structure absolument différente (1); l'une est un jabot, l'autre l'estomac proprement dit. Les deux régions de la même cavité nettement distinctes par leur structure et leurs fonctions, forment ensemble une poche considérable, transversale, arquée, plus dilatée à droite où elle est sphérique, se terminant à gauche par un cul-de-sac ayant la forme d'un cylindre obtus; elle mesure 11 centimètres de long et 45 millimètres de large.

Comme l'indique déjà ce que nous venons de dire, la structure des parois de cette cavité unique permet de la diviser en deux régions, mais que ne sépare aucun étranglement. La seconde de ces régions est à son tour divisée par un repli très net en deux étages qui ont même structure. On

foie avait presque entièrement disparu. Les rapports que nous donnons peuvent par suite être entachés de quelque inexactitude.

(1) Il est à remarquer que chez le Cachalot les cavités stomacales, même alors qu'elles présentent un orifice de communication très étroit, comme les premier et deuxième renflements duodénaux, n'offrent pas de sphincters puissants, et il en est probablement de même à l'œsophage, ce qui expliquerait ces régurgitations de fragments volumineux de grands poulpes au moment de la mort de l'animal, dont nous parlons plus haut.

a donc en réalité à considérer trois étages : le premier est le jabot, les deux autres forment l'estomac proprement dit.

Le *Jabot* (premier étage de la cavité commune) est globuleux, sphérique, situé à droite et en arrière. Là s'abouche l'œsophage. Comme celui-ci il est tapissé d'un épithélium pavimenteux (1). Celui-ci cesse subitement contre un léger relief de la muqueuse, qui prend à partir de là un aspect tomenteux. La présence de cet épithélium délimite naturellement la région œsophagienne, des dilatations stomacales et doit lui faire conserver le nom de jabot (2).

Ce premier étage est lui-même à peu près divisé en deux régions : en haut un vestibule plus petit où débouche l'œsophage, et plus en arrière et en bas un sac globuleux, séparé du vestibule par un étranglement qu'accentue en avant un repli haut de 15 millimètres et qui semble appelé à fonctionner comme une vaste valvule.

L'*estomac proprement dit* se divise, comme nous l'avons indiqué, en deux étages ayant la même structure apparente. L'étage inférieur répond au cul-de-sac formant la gibbosité gauche descendante. Ce cul-de-sac présente dans le fond une surface un peu irrégulière, gaufrée, annonçant l'apparence qu'elle aura chez l'adulte. Cet étage n'est séparé du supérieur que par une crête ou bourrelet saillant de 2 à 3 millimètres, à droite duquel se trouve l'orifice pylorique, conduit musculéux et oblique, aboutissant au premier renflement duodénal; cet orifice pylorique est complètement entouré de replis de la muqueuse, et mesure 3 à 4 millimètres de diamètre. Le conduit lui-même est dirigé d'avant en arrière et de droite à gauche, allant déboucher à l'extrémité gauche du premier renflement duodénal (voy. Pl. VIII, fig. 1). Celui-ci correspond à la portion profonde, en partie masquée, de la gibbosité antérieure, en arrière du sillon qu'on voit à sa surface. Une cloison interne correspondant à ce sillon extérieur sépare le premier renflement duodénal du second, que continue l'intestin (voy. Pl. VIII, fig. 1 et 3). Cette cloison est percée d'un très petit orifice transversal de 4 millimètres de diamètre, à bords amincis, sans

(1) Sur notre sujet cet épithélium est détaché par places et plissé mais on le retrouve intact.

(2) Voyez BOULART et PILLIET, Note sur l'estomac du Dauphin, Journ. de l'Anat. et de la Physiol., sept.-oct., 1884.

trace d'épaississement musculaire dans le voisinage et qui se montre comme une simple boutonnière (1).

L'intérieur du premier renflement duodéal est lisse, de même l'intérieur du second, sauf dans une étendue de 25 millimètres autour de l'orifice en boutonnière, où il présente des replis à bords arqués. A l'extrémité droite du second renflement un second orifice de 6 millimètres environ marque le début du duodénum proprement dit (2).

DUODÉNUM. — La première portion du duodénum proprement dit a la forme d'une S allongée et placée transversalement, avec la première convexité regardant en avant (aspect sternal) et la deuxième en arrière. Au point où cette première portion se termine, l'intestin forme de nouveau une boucle plus serrée en même temps que sa paroi semble présenter un épaississement sensible.

Toute cette portion du duodénum va en diminuant légèrement de diamètre. Celui-ci, au voisinage du second renflement, est d'environ 18 millimètres et plus loin il n'est plus que de 15 millimètres. A l'intérieur, les valvules conniventes sont élevées d'environ 3 millimètres, écartées de 4 millimètres à peu près et à direction circulaire ou un peu oblique. A partir de la boucle plus serrée et de l'épaississement dont nous venons de parler, la muqueuse présente les mêmes plis circulaires, mais moins hauts et plus serrés.

(1) Sur la figure 1, pl. VIII, après avoir ouvert au-dessous du sillon le premier renflement duodéal on a relevé et retourné en quelque sorte le lambeau supérieur afin de montrer sa paroi postérieure percée de l'orifice le faisant communiquer avec le second renflement intact sur la préparation représentée et que continue le duodénum proprement dit.

(2) Nous ne croyons pas avoir besoin de justifier les dénominations que nous avons données aux diverses parties de l'estomac. Il suffit de se reporter à l'excellent travail de BOULART et PILLIET (*loc. cit.*) pour les trouver en parfaite concordance avec leur description de l'estomac du Dauphin. Avec quelques modifications de forme et de situation on peut superposer les deux schémas. La superposition serait encore plus exacte, presque rigoureuse, avec la figure donnée par JOHN ANDERSON (*Zoolog. Results of the two Expeditions to Western Yunnan, Londres, 1878, pl. XXVII, fig. 5*) de l'estomac du Plataniste. On ne saurait en réalité voir un pylore dans l'orifice en boutonnière qui fait communiquer les deux dilatations terminales, malgré une certaine différence de structure entre elles (voir plus loin); encore moins dans le large orifice par lequel l'intestin continue la dernière. On verra plus loin que chez l'adulte, la structure intestinale avec ses valvules conniventes est déjà manifeste dans le second renflement. Nous devons donc nous borner à signaler comme particularité intéressante, l'absence d'étranglement entre le jabot et l'estomac proprement dit, et par contre l'étranglement considérable (sans sphincter apparent) entre les deux renflements duodénaux. La cloison qui les sépare peut être assimilée à une valvule connivente d'un développement exagéré.

Un peu plus loin, à 30 centimètres environ du second renflement duodénal, entre deux valvules conniventes et au niveau d'un très léger renflement de l'intestin qui mesure ici 15 millimètres de diamètre (au lieu de 10 comme pour le reste de sa longueur) se trouve l'ampoule de Vater. C'est une saillie lenticulaire de 3 à 4 millimètres de diamètre, percée d'un orifice à son sommet. Le canal cholédoque, sur un trajet de 35 millimètres environ, est placé dans l'épaisseur de la paroi intestinale et mesure à peu près 3 millimètres de diamètre. Injecté avec une masse solide il forme aussi bien en dedans qu'en dehors une saillie cylindrique. Nous n'avons pu le suivre dégagé de la paroi intestinale que dans un très court trajet (1).

INTESTIN. — L'intestin dans toute sa longueur depuis l'estomac jusqu'au rectum mesure 16 mètres. Il forme une cinquantaine d'anses, les plus longues ayant 22 centimètres, les plus courtes 5 à 6 centimètres seulement. Son diamètre est uniformément de 10 millimètres. Sa paroi interne porte les mêmes plis que le duodénum, sauf qu'ils sont peut-être un peu plus serrés et un peu moins saillants, modification qui s'opère d'ailleurs insensiblement.

Nous n'avons point trouvé de cæcum, mais on distingue assez bien le gros intestin à ce qu'au lieu de former des anses allongées, il n'offre plus que des replis festonnés. Son diamètre est un peu plus large; enfin son contenu est fortement coloré en brun foncé ce que ne présente point l'intestin grêle.

Rectum. — A 25 centimètres de l'anus, l'intestin prend une direction rectiligne et est maintenant fixé par un étroit mésentère entre les deux reins. Sur 16 centimètres environ de ce parcours il est régulièrement cylindrique sans augmentation de diamètre. Puis il se dilate brusquement et affecte vers sa terminaison la forme d'un sac allongé mesurant 11 à 12 centimètres de long sur 3 centimètres de large. Ses parois sont épaisses,

(1) Nous n'avons trouvé, vu l'état de la pièce, ni le canal pancréatique, ni la glande elle-même, au moins d'une manière certaine. Nous notons seulement des trainées (glandulaires?) qui se voient de part et d'autre du repli mésentérique au niveau de la première anse du duodénum. Une autre masse divisée en deux lobes épais d'environ 2 centimètres et longs de 3 centimètres existe également au même niveau; les deux lobes sont séparés par des ramifications volumineuses de la veine porte et l'un d'eux est traversé par le canal cholédoque. Leur structure glandulaire n'est point d'ailleurs manifeste et l'état de la pièce ne nous a pas permis de la contrôler.

la muqueuse est fortement pigmentée. A l'intérieur sont des masses brunes (méconium) comme dans le gros intestin (1).

RATE. — La rate est appliquée en bas et un peu à droite contre le jabot (Pl. VIII, fig. 1 et 2, r), s'étendant sur la face antérieure et sur la face postérieure de celui-ci presque également. Elle est à peu près ovalaire, à grand diamètre transversal. Elle mesure 45 millimètres sur 20 et est épaisse de 8 millimètres environ. Sa couleur sur notre individu conservé dans l'alcool est grisâtre, foncée. Sa surface est lisse, marquée d'enfoncements linéaires irréguliers, mais qui ne sont peut-être que le produit des réactions subies par l'organe (2).

HISTOLOGIE. — L'état des parties sur notre fœtus de 1^m,30 ne permettait pas d'en faire une étude histologique complète. Nous nous bornerons aux indications suivantes.

L'épithélium du jabot est un épithélium stratifié à cellules polyédriques; sur les fragments enlevés on voit très bien que la surface du chorion qui supporte cet épithélium est vallonnée; la face profonde de l'épithélium présente de légères saillies à base très large; à sa face libre existe une couche probablement unique de grandes cellules plates, rappelant un peu l'apparence de l'épithélium vésical.

La coupe des parois du jabot montre un chorion épais parcouru seulement par quelques gros faisceaux musculaires et en dehors deux couches musculaires dont l'interne est la plus puissante. L'orientation des fragments soumis à la coupe n'ayant point été déterminée, il nous est impossible pour cette préparation et pour les suivantes d'indiquer la direction des fibres des diverses couches.

L'estomac proprement dit présente sur la coupe : 1° une surface irrégu-

(1) On distingue à l'examen microscopique des granules foncés, verdâtres.

(2) La rate, sur l'individu de 16 pieds disséqué par JACKSON (Dissection of a Spermaceti Whale, 1845, p. 144) était molle, d'un rouge foncé, quelque peu lobulée, de forme ovale, légèrement aplatie, mesurant environ 10 pouces de long. Il existait une seconde petite rate d'un pouce de diamètre, réunie à la première par des tractus fibreux, et peut-être même y en avait-il plusieurs, comme cela se présente souvent chez les Cétacés. — Sur le même animal, le foie était large, déprimé, régulier, divisé en deux lobes dont le gauche, contrairement à ce qui existe même chez les autres Cétacés, était bien certainement le plus large. Le droit mesurait 24 pouces, le gauche 25 et tout l'organe 34 pouces en largeur. L'organe était épais de 2 pouces, il n'y avait point de traces d'un troisième lobe. Point de vésicule biliaire, ce qui est la règle pour les Cétacés. Le canal cholédoque, dont la paroi interne était rétractée au voisinage du foie, mesurait 1 pouce et demi de diamètre.

lière (l'épithélium est tombé) ; 2° un chorion dans lequel les fibres musculaires forment deux couches. La première, la plus interne est à fibres dissociées, formant seulement dans la profondeur quelques faisceaux. La seconde couche, séparée de celle-là par une zone lamineuse, présente des faisceaux à direction perpendiculaire, plus volumineux, plus denses. Plus en dehors sont les deux musculaires proprement dites, l'interne plus développée, comme dans le jabot.

Le premier renflement duodéal offre immédiatement à la surface du chorion une couche épaisse de fibres-cellules rapprochées, dessinant une strate parfaitement limitée. La couche sous-jacente de fibres antagonistes ne renferme que de rares faisceaux épars dans le tissu lamineux. Au-dessous se voient les deux musculaires largement séparées par du tissu lamineux; l'interne est beaucoup plus puissante que l'externe.

Le second renflement duodéal offre une structure très différente de celle du premier; nous n'avons pas cru toutefois trouver là une raison valable de modifier l'interprétation que nous avons donnée des différentes parties de l'estomac du Cachalot. Sur les coupes, la surface est villose. Au-dessous la musculaire muqueuse se présente en deux couches assez peu distinctes, caractère qui se retrouve également sur la musculature proprement dite. Il est possible que l'obliquité de nos coupes ait contribué à rendre la distinction des couches moins apparente, mais il est bien certain que les deux couches musculaires ne sont pas séparées ici en leurs parties antagonistes aussi nettement qu'elles le sont ailleurs. Cette fusion est surtout accusée dans la musculature proprement dite.

La coupe de l'intestin présente une structure très simple. Le chorion est peu épais, très peu musculaire. La couche interne de la musculature est extrêmement épaisse, formée de puissants faisceaux prismatiques aussi hauts que larges. La couche externe mesure à peine le tiers de l'épaisseur de la précédente.

ADULTE. — Sur la carcasse de la femelle observée par l'un de nous à La-gens (Pico) le lendemain du travail de l'enlèvement du lard, les deux renflements duodénaux gros comme la panse dilatée d'un bœuf étaient gonflés de gaz et saillants par une vaste plaie faite à l'abdomen. Nous trouvons

leur paroi interne lisse, avec de petites arborisations brunâtres, figurant une sorte de dendrite confuse. La cavité est exclusivement remplie par des gaz et par un liquide opaque gris rosé.

Le cul-de-sac stomacal saillant en avant et à gauche des renflements duodénaux, est gros presque comme le corps d'un homme. Il est plein de débris de Céphalopodes dont les becs adhèrent à ses parois et de vers nématodes (1), sans liquide.

L'intestin grêle est gros environ comme le bras, à parois extrêmement épaisses. Le contenu est jaune. On y trouve des becs de Céphalopodes et des fragments de plumes de Calmar à peu près dans le même état que dans l'estomac.

Le contenu du rectum est vert (2); l'anus n'était point intact, ayant été entamé la veille par le travail d'enlèvement du lard plutôt que pour y chercher l'ambre, qu'on ne trouve pas en général sur les Cachalots tués aux Açores. Nous n'avons pu d'ailleurs nous rendre compte de la manière dont la section avait été faite.

Nous pouvons compléter en partie les indications précédentes au moyen d'un certain nombre de pièces dont les unes nous avaient été envoyées par les soins infatigables de M. le consul Dabney (elles provenaient d'une femelle adulte) (3); et dont les autres ont été prélevées par nous-mêmes sur le Cachalot mâle échoué à l'île de Ré le 28 janvier 1890.

Le fond de l'estomac proprement dit (4) offre une plicature toute spéciale, à plis pressés, s'entre-croisant en tous sens et se développant par places en lames qui ont jusqu'à 5 centimètres de hauteur. Toutefois, la plupart

(1) Nous trouvons dans cet estomac : 1° des becs de Céphalopodes de toute dimension, de très grands et de très petits; 2° des cristallins de Céphalopodes à tous les états de digestion. Ils étaient tous d'une belle couleur rouge qui a disparu dans l'alcool; 3° un très grand nombre d'Ascarides mêlés aux becs et aux cristallins de Céphalopodes. Ils ont été triés à part et on en a ainsi recueilli plus d'un demi-litre; 4° un hameçon; 5° un Pyrosomé; 6° des fragments nombreux de plumes de Calmar dont la substance paraît avoir subi un commencement de digestion; 7° des fragments organiques indéterminés (provenant de Céphalopodes?). Nous reviendrons ailleurs sur ces résidus d'aliments et sur ces parasites.

(2) Cette coloration verte était tellement accusée, que la voyant sur la carcasse au voisinage de l'anus, nous l'avions attribuée au contact d'herbes marines.

(3) Elles avaient été prélevées et étiquetées sous le contrôle d'un docteur en médecine américain, mises fraîches dans le sel et plus tard conservées dans l'alcool.

(4) La pièce qui nous a servi pour cette description provient de M. Dabney. Elle mesure 53 centimètres de long sur autant de large; sa paroi est épaisse de 6 millimètres environ. Elle figure au Cabinet d'anatomie sous le n° A 6110.

n'ont que la moitié de cette dimension. Les aréoles qu'elles limitent sont très irrégulières de forme et de grandeur; les unes sont triangulaires, les autres rectangulaires; elles peuvent avoir jusqu'à 4 et 5 centimètres de large. Leur fond est lui-même occupé par des plis très bas délimitant de petites fossettes elliptiques mesurant environ 2 millimètres de diamètre (1).

C'est dans ces plis que sont plus ou moins engagés des becs de Céphalopodes, quelques-uns même ont complètement perforé les plis.

Sur notre Cachalot de l'île de Ré, qui était cependant en pleine putréfaction, nous avons retrouvé dans un état de conservation relatif les deux renflements duodénaux et le duodénum proprement dit jusqu'au delà de l'ampoule de Vater. Une ligature avait été malheureusement placée sur la communication de l'estomac et du premier renflement duodéal. Cette communication, garnie de plis comme le montre notre figure de l'embryon, nous a paru de diamètre à laisser passer la main.

Le premier renflement duodéal se présente avec les dimensions et les caractères qui nous avaient frappés à Lagens. C'est une cavité considérable, lisse à l'intérieur. Sa paroi est noirâtre, mais sans doute par l'effet de la putréfaction (2). Nous trouvons dans cette cavité une quantité de becs de Céphalopodes, roulés, broyés, mais dont la présence en aussi grand nombre à cette place est certainement accidentelle (3). Ils sont accompagnés d'un nombre considérable d'anneaux denticulés, paraissant, en raison de leur forme et de leur dimension, provenir des ventouses de *Ommastrophes sagittatus*, d'Orb.

L'orifice de communication du premier avec le second renflement duo-

(1) Nous devons à M. PILLIET les indications histologiques suivantes sur cet estomac: « Très larges glandes perpendiculaires à la muqueuse, plongeant au-dessous d'une couche de tissu conjonctif sous-épithélial et isolées les unes des autres par du tissu lamineux. La musculaire muqueuse manque (?). Grands espaces lymphatiques. Tunique musculaire propre peu développée. » Comparer la description histologique que nous avons donnée plus haut (p. 46) de la paroi du même estomac. M. PILLIET suppose aussi que les glandes de cette région n'offriraient, comme chez les Ichthyopsides, que des cellules *bordantes*, les cellules *principales* faisant défaut (Voir PILLIET: La structure du tube digestif de quelques poissons de mer (Bull. Soc. Zool. de France, t. X, 1885).

(2) Comparer ce que nous disons plus haut des mêmes parties à propos du Cachalot observé par l'un de nous à Lagens.

(3) Il semble que du sable ait pénétré jusque dans cet estomac et que c'est à lui que soit due l'usure des becs de Céphalopodes, tandis que ceux qu'on trouve plus loin dans les voies digestives sont intacts.

dénal est en forme d'une boutonnière un peu allongée, à bords arrondis, située au centre d'un certain nombre de plis peu marqués d'ailleurs (Pl. VIII, fig. 3); il est large à laisser passer le doigt. On ne sent à son niveau aucun renforcement musculaire (1).

La paroi du second renflement duodénal est lisse comme celle du premier. Toutefois on voit les plis commencer vers l'orifice de communication avec le duodénum proprement dit (2).

L'orifice duodénal est large à laisser passer la main avec tous les doigts écartés, c'est-à-dire qu'il mesure de 15 à 18 centimètres. Il existe à ce niveau plusieurs replis très accusés; la muqueuse, tout au début du duodénum, est très noire, sans doute par suite de la putréfaction. Le duodénum, au delà, est très large; sa muqueuse étalée mesure 35 centimètres. Il est, jusqu'à l'ampoule de Vater, plusieurs fois recourbé sur lui-même, comme nous l'avons décrit chez le fœtus, et dans certains endroits complètement replié à angle droit. On peut, en conséquence, après l'avoir ouvert et en raison des plis formés par ces changements de direction, le diviser en plusieurs régions, bien qu'elles ne constituent pas des régions anatomiques distinctes, sauf en raison de leur direction. La 1^{re} mesure 52 centimètres. — La 2^e, 65 centimètres; le duodénum diminue de diamètre au point que sa paroi étalée tombe à 18 centimètres de large, puis presque aussitôt (à 20 centimètres du repli) présente une nouvelle dilatation et sa paroi étalée mesure de nouveau 35 centimètres. Survient alors une seconde diminution de diamètre; en même temps le duodénum prend une teinte plus grise. Comme la précédente, cette région présente non pas des

(1) Voy. plus haut, p. 43, note 2.

(2) Cette disposition est également très visible sur une pièce qui nous avait été adressée par M. Dabney, portant le n° VIII, avec cette mention : « Estomac et intestin. » L'orifice de communication sur cette pièce, qui provient d'une femelle, mesure 14 centimètres. Du côté du renflement duodénal se voient des plis très hauts (6 à 8 centimètres) et très minces, disposés à peu près parallèlement dans la région anguleuse voisine de l'orifice. D'autres, moins élevés, existent sur le début de la portion duodénale proprement dite. — Nous devons à M. PILLIET les indications histologiques suivantes : « Villosités très développées et glandes qui paraissent diminuer et se réduire à mesure que les villosités s'accroissent. Tissu conjonctif de la muqueuse épais; musculaire muqueuse très développée. Tunique musculaire propre à deux couches distinctes, l'interne plus développée que l'externe. Toutes deux offrent une disposition des fibres lisses qui rappelle celle des faisceaux de fibres striées. » Comparez la description histologique que nous avons donnée plus haut (voir p. 46) d'après notre fœtus de 1^m,30, chez lequel toutefois les deux zones de la musculaire n'étaient pas bien distinctes.

valvules conniventes, mais des plis minces, hauts de 10 à 15 millimètres et espacés de 2 à 4 centimètres. Un pli très accusé sépare cette région de la suivante. — La 3^e région, mesure 50 centimètres. L'aspect de la muqueuse reste le même, toutefois les plis sont plus épais et progressivement prennent le caractère de valvules conniventes. La muqueuse étalée mesure 25 centimètres de large. — La 4^e région, 35 centimètres. Mêmes caractères que la précédente; mais le diamètre de l'intestin diminue. Sa paroi étalée ne mesure que 18 centimètres. — La 5^e région, 65 centimètres. Dans la seconde moitié de cette région la muqueuse, qui était grise plus haut, est devenue d'un jaune franc; les valvules conniventes sont plus rapprochées; la muqueuse étalée ne mesure plus que 15 centimètres de large.

A 60 centimètres au delà du pli par lequel se termine cette cinquième région, se trouve l'ampoule de Vater. Nous ne remarquons pas que la cavité de l'intestin, à ce niveau, soit plus large.

L'ampoule de Vater (Pl. IX, fig. 3, *v*) se présente sous la forme d'un doigt de gant coupé à l'extrémité et faisant une saillie de 2 centimètres environ dans l'intestin. Ses parois sont minces, molles et comme flottantes. L'orifice termine un canal de même diamètre. Quand on y fait pénétrer une injection, on le voit faire saillie sur la paroi de l'intestin dont les valvules conniventes s'effacent à son niveau. Il est logé dans la paroi même de l'intestin du côté de l'attache mésentérique, sur une longueur de 20 centimètres environ.

En se reportant aux mesures données plus haut on voit que l'ampoule de Vater est à 3^m,27 de l'orifice de sortie du second renflement duodénal.

Notre pièce nous donne le canal cholédoque (Pl. IX, fig. 1 à 3) sur une longueur de 30 centimètres environ, au delà des 20 centimètres dans la paroi de l'intestin. Au point où il est sectionné il devait faire un coude très accusé. Il se trouve au voisinage immédiat et presque en contact avec la portion élargie du duodénum faisant suite à la seconde dilatation duodénale. Il est plongé dans un tissu passablement dense mêlé de vaisseaux et de graisse, qui est certainement le pancréas. Ses parois, au point où il est sectionné, sont épaisses de 4 à 5 millimètres et lui-même mesure au moins 5 centimètres de diamètre. Mais celui-ci diminue progressivement

jusqu'au point où le canal s'enfonce dans les tuniques intestinales, et n'a plus, comme on l'a vu, que le diamètre d'un doigt de gant.

La muqueuse du conduit est brune et présente une surface inégalement réticulée (1).

A 15 centimètres environ au-dessus du point où il pénètre dans les tuniques intestinales, le canal cholédoque présente le principal abouchement des conduits pancréatiques (Pl. IX, fig. 2). Celui-ci a la forme d'un large orifice à bords arrondis permettant aisément le passage du doigt. Il donne dans une excavation dont nous parlerons plus loin. Autour de cet orifice principal et considérable, au-dessus et au-dessous de lui, jusqu'à 10 centimètres de distance nous voyons six autres orifices de conduits pancréatiques de différents diamètres, depuis celui d'une plume de corbeau jusqu'à celui du doigt d'un enfant nouveau-né. Ces orifices offrent toutefois ceci de particulier qu'ils s'ouvrent obliquement dans le canal cholédoque, ce qui n'est pas le cas pour l'orifice principal. Il semble parfois que les conduits pancréatiques qui aboutissent à ces orifices soient plus larges qu'eux.

La cavité dans laquelle on pénètre par l'orifice pancréatique principal (*a*, fig. 2) a environ le volume d'une noix. Elle paraît tapissée par une muqueuse en tout semblable à celle du canal cholédoque. Elle reçoit plusieurs conduits pancréatiques. Nous suivons le plus important sur une étendue de près de 20 centimètres. Ses parois sont résistantes, rappelant l'apparence des artères. Il a rapidement augmenté de diamètre à mesure qu'il reçoit d'autres conduits et prend finalement auprès de l'ampoule le volume du doigt. Il décrit des anses très accusées, mais une dernière surtout remarquable (voy. la fig. 1, *b*), car après avoir dépassé le niveau de l'ampoule il se replie complètement sur lui-même pour venir s'y aboucher après un trajet rétrograde de 2 à 3 centimètres.

RECTUM ET ANUS (Pl. VIII, fig. 4). — Nous avons reçu des Açores par l'intermédiaire obligeante de M. Dabney un anus et la partie annexe de l'intestin, prélevés spécialement pour nous sur une femelle et qui nous sont arrivés en parfait état. La peau a été détachée autour de l'anús, l'intestin lié et le tout placé dans le sel. La saumure arrive colorée en noir foncé,

(1) Quelques coupes pratiquées malgré l'état peu favorable de la pièce, montrent que les diverticules doivent y être très abondants et très ramifiés.

évidemment par le contenu liquide de l'intestin. La pièce a été photographiée. Elle mesure, dans son entier, 55 centimètres de long.

L'anus se présente sous l'apparence d'une sorte de rosace formée de tubercules un peu saillants; l'ensemble mesure 12 centimètres de diamètre.

La pièce comprend deux portions nettement distinctes de l'intestin que nous désignerons par les noms de rectale et d'anale.

La paroi de la portion rectale fendue et étalée, mesure 32 centimètres, tandis que la portion anale, longue de 20 centimètres, n'a que le diamètre du bras d'un homme. La première est relevée de plis irréguliers qui se continuent avec 5 ou 6 plis parallèles gros comme le doigt sur la portion anale. Au niveau de la rosace le diamètre de l'ouverture anale paraît encore plus étroit et semble ne laisser passage qu'au doigt.

Toute cette partie de l'intestin, la portion rectale comme la portion anale, présente une muqueuse dermoïde recouverte par un épiderme extrêmement épais qui s'exfolie en lamelles. Ces caractères sont surtout accusés dans la portion rectale, où cet épiderme mesure 1 millimètre d'épaisseur.

Cette dernière partie de l'intestin présente dans toute sa hauteur un muscle annulaire (sphincter interne?) qui mesure environ 2 à 3 millimètres d'épaisseur. La lame musculaire qu'il forme, est à 1 centimètre au-dessous de la surface de la muqueuse. Dans les deux tiers inférieurs de son étendue cette lame musculaire est encore doublée extérieurement par un muscle à faisceaux dissociés (sphincter externe?) qui augmentent de diamètre jusqu'à la marge de l'anus.

On remarquera cette étendue considérable de la muqueuse dermoïde, qui remonte chez le Cachalot à une hauteur que la pièce ne nous permet pas de déterminer, mais qui dépasse certainement 55 centimètres (1). On doit supposer que l'ambre, lorsqu'il en existe, est arrêté dans cet

(1) On sait que chez l'Homme c'est seulement à une hauteur de 5 à 8 millimètres de l'insertion des bourrelets formant la marge de l'anus que la peau fait place subitement à la muqueuse intestinale (voy. ROBIN et CADIAT, Sur la structure et les rapports des téguments au niveau de leur jonction dans les régions anale, vulvaire et du canal utérin : Journ. de l'Anat. et de la Physiol., nov.-déc. 1874). En ce qui concerne les Cétacés, RAPP (1837, Die Cetaceen) reconnaît dans le rectum des Dauphins un épithélium; ANDERSON (1878, Expeditions to Western Yunnan) décrit nettement la portion dermoïde du rectum chez *Platanista gangetica* : « Six inches from the vent, the character of the mucous membrane entirely and suddenly changes, the line of separation being clearly indicated in the different character of the two membranes, the rectal portion is coarse and more yellow in color.... »

élargissement constitué par l'avant-dernière portion du rectum, au-dessus de la dernière portion brusquement rétrécie.

Les coupes microscopiques montrent dans toute cette région l'épiderme s'enfonçant entre des papilles obtuses plus courtes dans la portion élargie du rectum que dans la portion rétrécie. De plus, on constate sur les coupes de la région anale au-dessous de la muqueuse un plan irrégulier, formé de faisceaux de fibres élastiques (1).

Histoire de nos connaissances sur l'appareil digestif.

1787. HUNTER (Philosoph. Transact.) commet certainement une méprise en décrivant la langue de la Baleine spermaceti : « Almost like a feather bed », comparaison qui s'applique au contraire très bien à la langue des Balénides.

1829. D'après WOODS (Magaz. of Nat. Hist., p. 200), Gould qui était venu préparer le Cachalot échoué sur la côte de Kent aurait trouvé l'estomac « simple ».

1839. Selon BEALE (The Natural History of the Sperm Whale) l'isthme du gosier du Cachalot pourrait laisser passer le corps d'un homme. Beale ne paraît pas se douter qu'il est divisé par le larynx en deux couloirs, droit et gauche. Beale décrit le rectum « glandular, covered by a soft cuticule ».

1842. J.-B.-S. JACKSON (Dissect. of a Spermaceti Whale, Boston Journal of Natural History) donne sur le jeune individu long de 46 pieds, pris dans Vineyard Sund près de Nantucket le 29 mars 1842, la première description exacte de la langue et de l'ensemble du canal intestinal avec une figure suffisante de l'estomac d'après un dessin du Dr J. Wyman. JACKSON compte à l'estomac trois cavités, la première (jabot) s'étend jusqu'au point où le chorion et l'épiderme œsophagien cessent abruptement ; là, dit-il, la seconde cavité (estomac) est censée commencer. La troisième cavité (premier renflement duodénal) communique par un orifice extrêmement étroit avec une autre dilatation considérable (deuxième renflement duodénal), « the two appearing not unlike one cavity divided by a septum, through the centre of which a small circular hole had been punched. » JACKSON décrit aussi le rectum : « No mucous follicles mere seen here, nor indeed in any part of the intestine, except a few very small ones in the rectum, and yet it was impossible not to regard this as a glandular structure, analogous, perhaps, to the Peyerian; the mucous membrane throughout the last 20 or 25 feet wass mooth. »

1889. Nous donnons (Bull. Soc. de biologie, 9 février) la description sommaire de l'estomac.

IX. — APPAREIL DE LA RESPIRATION.

Pour les organes respiratoires comme pour l'appareil digestif, nous prendrons comme point de départ de notre description le fœtus de 1^m,30.

(1) Sur les coupes transversales, la disposition de ces faisceaux élastiques parallèles et complètement isolés les uns des autres, offre un aspect très particulier et qui pourrait facilement induire en erreur sur la nature du tissu examiné.

Nous la ferons suivre des particularités observées sur des pièces provenant d'animaux adultes. Rappelons que la description des narines et de l'évent a déjà été donnée (Voy. ci-dessus, p. 15 et suiv.).

Fœtus de 1^m,30. — Les deux poumons sont de forme ovoïde, non partagés en lobes (1). Ils paraissent fortement rejetés en arrière, leurs bords antérieurs dépassant à peine en avant les oreillettes. La trachée est déprimée, comme l'avait reconnu JACKSON; ses anneaux sont complets. Intérieurement, la muqueuse qui la tapisse est plissée. Il y a deux bronches à droite, placées l'une au-dessus de l'autre (aspect sternal), et s'ouvrant dans la trachée par deux orifices distincts (2). L'inférieure (bronche principale) est la plus grosse et rigoureusement symétrique de la bronche gauche. La bronche accessoire (3) se rend au sommet même du poumon droit. Les mesures suivantes sont celles que nous relevons sur ce fœtus de 1^m,30 :

| | |
|---|---------------------|
| Diamètre de la trachée (aplatie sur elle-même)..... | 0 ^m ,026 |
| Longueur de la bronche droite..... | 0 ,046 |
| — — gauche..... | 0 ,049 |
| Largeur de la bronche droite principale..... | 0 ,014 |
| — — — accessoire..... | 0 ,010 |
| — — gauche..... | 0 ,016 |
| Longueur du poumon droit..... | 0 ,143 |
| Largeur — —..... | 0 ,073 |
| Longueur — gauche..... | 0 ,120 |
| Largeur — —..... | 0 ,076 |
| Épaisseur des poumons..... | Environ 0 ,027 |

La région saillante du larynx engagée chez le vivant dans l'orifice palatin a la forme générale de celle des Cétodontes (4). Cette portion saillante mesure 25 millimètres de haut et autant de large.

La *glande thyroïde* repose sur le cartilage cricoïde. C'est une masse

(1) A la partie supérieure et antérieure (aspect sternal) du poumon gauche est attachée une sorte d'auricule mince, lamelleuse, longue de 4 centimètres environ sur 2, étroitement appliquée contre le poumon et d'autre part libre dans la plèvre. Il semble difficile d'y voir un lobe; l'état de la pièce ne permet pas d'ailleurs d'en apprécier au juste la signification.

(2) JACKSON, Dissection of a Spermaceti Whale, 1842, décrit la bronche accessoire comme branche de la principale, commençant, dit-il « just at its origin rather than from the trachea ».

(3) BEAUREGARD et BOULART, Journ. de l'Anat. et de la Physiologie, t. XVIII, p. 623, la nomment « bronche supplémentaire ». — MAX WEBER, Studien über Säugethiere, 1886, propose la dénomination de « bronche trachéenne ». Nous adoptons le nom plus ancien de bronche accessoire donné par DE SANCTIS, loc. cit., 1881.

(4) Le larynx nous a paru sur notre sujet un peu tordu sur lui-même mais peut-être n'était-ce qu'une altération cadavérique.

aplatie et lobée; ses lobes, un droit et un gauche, sont reliés sur la ligne médiane par une sorte de pont de tissu glandulaire contourné en S. Le lobe droit, bifide en haut, est le plus développé; le gauche est entier, à contour irrégulièrement circulaire.

Sur notre sujet nous trouvons appliquées à droite et à gauche sur la veine cave supérieure, des masses glandulaires irrégulièrement arrondies qui se touchent sur la ligne médiane, et que nous considérons comme le *thymus*. La masse droite reçoit à la face antérieure (aspect ventral), une artère volumineuse, qui naît du point même où la carotide primitive se divise en ses deux branches interne et externe.

Arrière-cavité des fosses nasales (Pl. VI, fig. 3). — La longueur totale de l'arrière-cavité des fosses nasales, depuis le fond du cul-de-sac, en arrière du bord de l'orifice qui reçoit le larynx, jusqu'à sa partie antérieure, mesure 13 centimètres. Sa paroi est lisse, mais l'aspect de la muqueuse permet d'y distinguer deux régions bien distinctes, leur limite correspondant exactement au niveau du bord postérieur des fosses nasales osseuses. Soit une région postérieure et une région antérieure.

La région postérieure a des parois épaisses surtout à sa face inférieure, où elles mesurent sur la ligne médiane 5 millimètres. C'est sur cette paroi, autant que sur la paroi œsophagienne, que viennent se distribuer les fibres antérieures des muscles cérato-palatin et naso-thyroïdien.

La région antérieure présente une muqueuse beaucoup plus lisse qu'en arrière. A la face supérieure s'ouvrent les deux fosses dont les orifices se continuent par des sortes de gouttières séparées elles-mêmes par une crête sous laquelle on sent les os du crâne. La narine droite mesure environ 5 millimètres de diamètre. La narine gauche, beaucoup plus large, ovale, ayant 20 millimètres de grand diamètre, s'enfonce obliquement en avant.

Muscles de l'hyoïde (Pl. XI, fig. 1). — Ils présentent la même disposition générale que chez les Marsouins. Nous les décrivons dans l'aspect sternal.

On trouve sous la peau de la région du cou, de chaque côté de la ligne médiane, un large et épais plan musculaire à fibres parallèles à l'axe du corps; c'est le *sterno-hyoïdien*. Il s'insère en bas au bord supérieur et à la

face antérieure du sternum ; en haut au bord supérieur et à la face antérieure de l'hyoïde.

A ce même niveau, les extrémités inférieures des fibres du *mylo-hyoïdien* forment un plan continuant le sterno-hyoïdien. En haut le mylo-hyoïdien vient se fixer de chaque côté au bord antérieur (aspect sternal) de la branche correspondante de la mandibule. L'insertion commence à 3 ou 4 centimètres au-delà du condyle, et se termine à 3 ou 4 centimètres également de la symphyse.

Il est à remarquer que les deux sterno-hyoïdiens ainsi que les deux mylo-hyoïdiens se confondent presque complètement sur la ligne médiane, formant une large nappe musculaire, étalée devant toute la région du cou, comme l'avait déjà décrite CUVIER sur le Marsouin.

En arrière du sterno-hyoïdien, on dégage facilement un épais cordon musculaire fusiforme, dont les fibres dirigées obliquement de dedans en dehors, et de bas en haut, vont du sternum au voisinage de la bulle tympanique. C'est le *sterno-mastoïdien*. Il complète en dehors le plan musculaire ventral de la région du cou.

Quand on a divisé par le milieu les deux muscles qui précèdent et relevé leurs extrémités, on aperçoit une seconde couche musculaire que nous allons maintenant décrire.

C'est d'abord le *sterno-thyroïdien*, triangulaire, placé immédiatement en dedans du sterno-mastoïdien et sur un plan un peu plus profond ; il s'insère au bord supérieur du sternum, où ses insertions se confondent avec celles du sterno-hyoïdien. Son sommet se prolonge en haut, par un tendon peu épais, venant se fixer, à l'aile du cartilage thyroïde.

Ce muscle est continué en quelque sorte par le *thyro-hyoïdien*, ruban musculaire peu épais, s'insérant en bas à toute la région externe de l'aile du cartilage thyroïde, immédiatement en avant de l'insertion du muscle précédent. En haut il s'attache à la face antérieure du corps de l'hyoïde, près de son bord inférieur. Les deux insertions des thyro-hyoïdiens sont séparées par la masse saillante et médiane du cartilage thyroïde.

Le *crico-thyroïdien* très peu épais, paraît moins développé que chez le Marsouin. Il forme une lame musculaire oblique de dedans en dehors et de bas en haut, insérée en bas à la face antérieure du cricoïde ; en haut ses

fibres divergentes s'insèrent au bord inférieur du cartilage thyroïde et à tout le bord antérieur de sa corne.

L'*arytéo-hyoïdien* est médian et situé sur un plan plus profond que les muscles précédents. C'est une lame musculaire, qui prend insertion en bas, sur l'extrémité inférieure des cartilages aryténoïdes et qui va en haut s'insérer à toute la face postérieure (aspect sternal) du corps de l'hyoïde (1).

Quand on écarte les cornes postérieures de l'hyoïde des antérieures, on voit qu'elles sont unies l'une à l'autre par un plan de fibres musculaires. C'est le muscle *stylo-hyoïdien*. Il est court et large, ses fibres se portent en effet de tout le bord inférieur (aspect sternal) des petites cornes au bord inférieur des grandes cornes et aussi à leur face postérieure.

Tout à fait au voisinage du muscle précédent, mais n'appartenant plus à l'hyoïde, nous devons décrire un muscle triangulaire, à direction à peu près transversale, que nous appellerons *masto-thyroïdien*. Il s'insère d'une part à la région mastoïde, au-dessus de l'extrémité supérieure du plexus jugulaire, immédiatement en arrière de la région de la bulle, sur laquelle repose le cartilage styloïde unissant la petite corne de l'hyoïde à la bulle. De là, ses fibres disposées en éventail vont pour une part s'insérer au bord externe de l'aile du cartilage thyroïde, en dehors des insertions combinées du sterno-thyroïdien et du thyro-hyoïdien, tandis que les plus inférieures se recourbent en bas pour descendre sur l'œsophage. La nappe musculaire allant au cartilage thyroïde, est traversée par un nerf émané du pneumogastrique, au moment où celui-ci croise les branches de la carotide enveloppées par le plexus jugulaire (Pl. XI, fig. 1).

La petite corne de l'hyoïde, outre le stylo-hyoïdien déjà décrit, donne insertion à deux muscles, le stylo-glosse et le stylo-pharyngien. Le *stylo-glosse* a été décrit avec la langue. Voy. p. 37.

Nous décrivons sous le nom de *stylo-pharyngien* un muscle court et triangulaire, à direction oblique de haut en bas et de dehors en dedans, qui s'attache par une insertion très nette à l'extrémité inférieure de la petite corne, immédiatement en avant du point où elle se continue avec son pro-

(1) Nous n'avons pas retrouvé ce muscle chez le Marsouin. Son existence est d'autant plus intéressante à noter que, suivant CUVIER (Anat. comp., 4^e partie, p. 481, 1835), « le caractère principal « de l'hyoïde des Cétacés de tout régime est d'avoir peu de liaison et même pas du tout avec le « larynx... ».

longement cartilagineux. De là, les fibres un peu étalées en éventail vont tomber à cheval sur un large plan musculaire, que nous allons décrire sous le nom de pharyngo-staphylin.

Nous donnons ce nom de *pharyngo-staphylin* à un muscle de la région pharyngienne qui s'étend, de chaque côté, de l'os ptérygoïde à l'œsophage, qu'il enveloppe latéralement pour venir s'insérer au bord supérieur de l'aile du cartilage thyroïde. Ce muscle nous paraît avoir des auxiliaires, mais qu'il nous a été impossible d'étudier, vu l'état de la pièce.

JEUNE MALE. — Nous avons pu étudier l'arrière-cavité des fosses nasales sur la tête de notre premier jeune ♂. Elle forme un conduit à peu près cylindrique, dont l'orifice inférieur, large de 5 centimètres environ, est nettement limité par un repli de la muqueuse en bourrelet. Ce bourrelet, haut de 25^{mm}, offre une couche musculaire épaisse, formant un sphincter destiné, comme chez les Dauphins, à embrasser étroitement la portion du larynx qui pénètre dans l'arrière-cavité et à occlure hermétiquement celle-ci. La portion du larynx qui pénètre dans l'arrière-cavité des fosses nasales mesure 12 centimètres.

La muqueuse de l'arrière-cavité est sillonnée de plis longitudinaux, profonds et irréguliers. De chaque côté, à la face postérieure (aspect sternal) du conduit, se voit l'orifice de la trompe d'Eustache (voir plus loin) à une distance de 12 centimètres du sphincter. Au-dessus de ce point, la muqueuse des fosses nasales devient à peu près lisse.

ADULTE. — Sur l'individu de l'île de Ré nous avons prélevé le larynx et la plus grande partie de la muqueuse de l'arrière-cavité des fosses nasales. Le sphincter, très puissant, correspond à un bourrelet haut de 4 centimètres. La largeur de l'arrière-cavité atteint 19 centimètres et les orifices des trompes d'Eustache sont à 27 centimètres au-dessus du sphincter. La portion du larynx engagée dans l'arrière-cavité des fosses nasales ne mesure pas moins de 24 centimètres de long.

Larynx (Pl. III, fig. 1). — Nous le décrirons d'après le larynx du Cachalot de l'île de Ré (1). La pièce est complète. Elle a été prélevée avec

(1) Nous avons de plus en notre possession l'extrémité supérieure du larynx d'une femelle adulte et celle du larynx de notre premier jeune mâle, mais ces pièces sectionnées au niveau des cartilages n'offrent aucune particularité qui puisse motiver une description spéciale.

la muqueuse du pharynx et des arrière-narines de telle sorte qu'il est possible de rétablir les rapports exacts de l'appareil. La partie du larynx qui traverse le pharynx et pénètre dans l'arrière-cavité des fosses nasales, représente une sorte de colonne conique haute de 25 à 30 centimètres. Elle partage le pharynx en deux couloirs : le gauche est beaucoup plus spacieux que le droit. La colonne laryngienne est comprimée latéralement. Ses faces latérales mesurent 19 centimètres de large dans leur région moyenne; ses faces antérieure et postérieure 8 centimètres seulement. A son extrémité, elle se dilate pour former les deux lèvres de la glotte.

L'orifice de celle-ci mesure 13 centimètres. Il figure une ligne sinueuse présentant trois courbures successives. Les lèvres en sont formées : l'antérieure par l'épiglotte, la postérieure par les extrémités des aryténoïdes. L'une et l'autre sont épaisses; l'antérieure ne dépasse pas sensiblement la postérieure, toutefois elle offre en son milieu une forte saillie mesurant près de 3 centimètres de diamètre qui proémine dans l'orifice glottique et sert peut-être à l'occlusion. Cette saillie est l'extrémité d'une haute crête longitudinale qui s'étend dans le tube laryngien sur toute la longueur de sa paroi antérieure. De chaque côté de la saillie en question, la lèvre antérieure offre une profonde dépression. D'autre part, la lèvre postérieure présente en son milieu une concavité prononcée qui, lorsque les deux lèvres s'affrontent, embrasse exactement le tubercule de la lèvre antérieure. Deux épaisissements latéraux répondent de même aux dépressions de la lèvre antérieure.

Quand on a disséqué la muqueuse qui recouvre la colonne laryngienne, on trouve les cartilages qui la composent, enveloppés dans un épais péri-chondre fibreux d'une grande densité, qui après dissection laisse à nu un cartilage à surface rugueuse. Ces cartilages sont : antérieurement le cartilage épiglottique, postérieurement les cartilages de Santorini. Nous pouvons en conséquence dénommer la colonne laryngienne, colonne *aryténo-épiglottique*.

1° Le *cartilage épiglottique* est une pièce impaire, considérablement développée, mesurant 45 centimètres de long. Sa forme est très irrégulière, rappelant une pyramide triangulaire. Son sommet répond au

tubercule de la lèvre antérieure de la glotte. Dans les deux tiers inférieurs du cartilage ses faces latérales élargies mesurent 15 à 16 centimètres, elles s'unissent à angle sur la ligne médiane. Toute cette région est profondément sillonnée d'excavations irrégulières, obliques; on dirait des anneaux cartilagineux qui se seraient confondus en une pièce unique. Dans son tiers supérieur, le cartilage épiglottique est à peu près cylindrique et ne mesure plus que 6 à 7 centimètres de diamètre. C'est insensiblement que se fait le passage de la forme pyramidale de la base à la forme cylindrique du sommet. La face laryngienne est concave dans toute son étendue, mais relevée sur la ligne médiane, d'une crête haute de près de 3 centimètres, que termine l'épaississement médian de la lèvre épiglottique. Cette crête recouverte par la muqueuse du larynx, y détermine de chaque côté une profonde rainure du diamètre du pouce à peu près.

Il nous reste à décrire comment se comporte le cartilage épiglottique pour former la lèvre antérieure de la glotte. On le voit à son extrémité s'étaler latéralement un peu à la façon du bord libre d'un pétale de fleur, puis il se replie en avant sur lui-même et ce repli, recouvert seulement par la muqueuse, se termine en un bord déchiqueté qu'une figure fera mieux connaître que toute description (Pl. III, fig. 3). Entre ce repli et le corps du cartilage existe une épaisse couche de tissu fibreux; on pourrait comparer la lèvre épiglottique à une gouttière cartilagineuse bourrée de tissu fibreux et recouverte par la muqueuse.

La partie postérieure de la colonne aryéno-épiglottique est formée par les *cartilages de Santorini* (1), rapprochés jusqu'à se toucher sur la ligne médiane, au moins dans leurs deux tiers supérieurs. Ils mesurent 40 centimètres de long. Chacun d'eux constitue une épaisse lame très fortement bombée en arrière et excavée par sa face antérieure que tapisse la muqueuse du larynx. Nous leur considérerons, outre ces deux faces, deux bords, un externe et un interne. Le bord externe affronte, ou à peu près, le bord correspondant du cartilage épiglottique. Le bord interne, dans ses deux tiers supérieurs, s'applique exactement contre son correspondant de l'autre

(1) Nous désignons ainsi les deux organes cartilagineux que nous allons décrire, parce qu'ils se trouvent à l'extrémité des aryénoïdes. On remarquera leurs grandes proportions relativement aux dimensions restreintes des aryénoïdes proprement dits.

côté. Dans leur tiers inférieur les deux cartilages s'écartent, laissant entre eux un espace triangulaire en partie comblé par le cricoïde.

L'extrémité supérieure du cartilage de Santorini s'élargit en cuiller et son bord libre mesure 1 centimètre environ d'épaisseur. En même temps ce bord se replie en arrière et forme sous la muqueuse une sorte d'auricule cartilagineux. Ce repli toutefois est beaucoup moins développé que celui du bord libre de l'épiglotte.

L'extrémité inférieure du cartilage de Santorini est tronquée de haut en bas et d'arrière en avant; elle s'appuie directement sur le cartilage aryténoïde auquel elle est rattachée par une forte couche de tissu fibreux.

Les *aryténoïdes* forment de chaque côté, une courte pyramide tronquée, dont le sommet est en bas et s'articule sur le cricoïde, tandis que la base est en haut et supporte les énormes cartilages de Santorini que nous venons de décrire. Cette pyramide mesure 16 centimètres de haut; son sommet a 4 centimètres, sa base tournée en haut a 12 centimètres de large. Elle est épaisse de 3 à 4 centimètres.

En avant (aspect sternal) le cartilage aryténoïde offre une surface articulaire demi-cylindrique, mesurant environ 9 centimètres de long sur 3 de large. Cette surface, lisse, correspond à une tête cartilagineuse convexe, que présente le cricoïde. Quant à l'extrémité inférieure de l'aryténoïde elle repose sur l'arceau latéral du cricoïde que nous décrirons dans un instant. Elle y est fixée par un épais ligament.

Le cartilage *cricoïde* chez le Cachalot forme un anneau complet. Il se présente à la face postérieure du larynx sous la forme d'une masse rugueuse, épaisse de 5 centimètres environ, enchâssée entre les cartilages aryténoïdes et articulée avec eux comme on vient de le voir. Le bord inférieur de cette région centrale du cartilage, plus mince, se prolonge de chaque côté en une branche d'abord à peu près cylindrique mesurant 3 centimètres de diamètre. Mais à mesure qu'elle gagne la face antérieure du larynx, elle s'étale et s'élargit pour se confondre avec sa congénère en une plaque cartilagineuse losangique haute de 14 centimètres, épaisse de 1 centimètre environ. Sa face antérieure est convexe; ses bords inférieur et supérieur sont sinueux, chacun d'eux présentant sur la ligne médiane un angle saillant (beaucoup plus accusé au bord supérieur), de

chaque côté duquel se dessine une entaille. L'ensemble de l'anneau mesure 75 centimètres de circonférence.

Le *cartilage thyroïde* est en forme de carène. Ses faces latérales très développées mesurent 29 centimètres de large et recouvrent complètement les aryténoïdes et le tiers inférieur des cartilages de Santorini et de l'épiglotte. La hauteur du cartilage thyroïde est de 42 centimètres au voisinage de ses bords latéraux. Sur la ligne médiane il mesure seulement 35 centimètres. Les bords latéraux sont sinueux, irrégulièrement épaissis. Le bord supérieur est à peu près droit, l'inférieur dessine une concavité prononcée dans laquelle est reçue la saillie du cricoïde dont il a été question plus haut. L'angle résultant de la jonction du bord inférieur et du bord latéral peut être considéré comme un vestige de la corne inférieure du cartilage thyroïde; d'ailleurs il s'articule par une surface circulaire, concave et lisse, large de 2 centimètres, avec la branche latérale du cricoïde où se voit une surface articulaire convexe de grandeur exactement correspondante. Cette articulation est noyée dans l'épaisse couche de tissu fibreux qui unit sur les côtés le cartilage thyroïde au cricoïde. Le cartilage thyroïde ne présente aucune trace de cornes supérieures.

Quand on examine l'ensemble des pièces que nous venons de décrire, on voit que la face antérieure du cartilage thyroïde est sensiblement parallèle à la ligne ventrale du corps. Il ne participe point à la courbe que le cartilage cricoïde commence à dessiner en se relevant pour laisser pénétrer dans les arrière-narines la colonne aryténo-épiglottique (1).

(1) Le larynx du Dauphin que nous avons étudié spécialement pour le comparer à celui du Cachalot, nous a offert les quelques particularités suivantes : La colonne aryténo-épiglottique est formée par le cartilage épiglottique et par les aryténoïdes; mais ceux-ci, comme cela a déjà été décrit par les auteurs (voir SIEBOLD et STANNIUS), ne sont pas formés de deux pièces comme chez le Cachalot. Un long cartilage unique s'étend de chaque côte, du cricoïde à l'ouverture glottique. D'autre part, le cartilage cricoïde envoie bien deux branches qui contournent le tube aérien et gagnent sa face antérieure, mais ces deux branches ne se rejoignent point par leurs extrémités, et il n'y a rien de comparable à la grande plaque médiane antérieure que nous avons décrite chez le Cachalot. Le cartilage thyroïde présente en outre sur sa face interne une crête médiane mince et saillante dont nous ne trouvons aucune trace chez le Cachalot. Enfin, la forme du cartilage thyroïde est différente. Ce cartilage, chez le Dauphin, est plus bombé, presque sphérique en avant, et n'a pas la forme carénée qu'on observe chez le Cachalot. Ajoutons que le bord inférieur du cartilage thyroïde est profondément échancré, et qu'il forme en arrière, de chaque côté, une corne assez longue; nous avons vu que chez le Cachalot tout l'espace est comblé et la corne rudimentaire.

Remarques physiologiques. — On notera d'une manière générale le petit volume des poumons. Sur l'individu de 16 pieds disséqué par JACKSON (1) le poumon mesurait 25 pouces sur 14. La respiration des Cétodontes et spécialement du Cachalot soulève un problème physiologique des plus intéressants. Il paraît hors de doute que l'animal peut plonger à de grandes profondeurs. Quand il est blessé par le harpon, on le voit s'enfoncer avec une rapidité extrême et on peut juger à la direction de la ligne, qu'il plonge à pic. Les auteurs baleiniers parlent tous comme d'un fait ordinaire des circonstances où il est nécessaire d'attacher bout à bout les lignes de plusieurs embarcations alors qu'il est certain que l'animal ne s'éloigne pas. Le capitaine POST dit expressément (2) qu'il faut dans certains cas mettre trois lignes et même plus si on ne veut voir l'animal échapper. Or, chacune de ces lignes mesure généralement 225 brasses (1 fathom = 1^m,828), soit 411 mètres ; même en admettant que l'animal ne fonce pas à pic et décrive des cercles de façon à dérouler en quelque sorte la ligne contre l'eau, il n'en faut pas moins admettre qu'il est descendu à une grande profondeur. POST ajoute d'ailleurs que quand il reparait à la surface il semble épuisé (exhausted). PECHUEL dans LINDEMAN (3) signale également cette descente à pic avec une extrême rapidité. Un Cachalot aurait ainsi enlevé 2100 pieds de ligne à une embarcation avant que les autres qui étaient à moins de 200 pieds aient pu arriver pour attacher leurs lignes à la première. Le même auteur cite un cas où il a fallu donner ainsi à un Cachalot 3000 pieds de ligne.

Que devient dans ces descentes à des profondeurs considérables l'air contenu dans les poumons ? Il doit être évidemment contraint de passer en très grande partie sinon en totalité dans le sang. Pour l'oxygène, il n'y a aucune difficulté. On doit admettre que la capacité respiratoire du sang est considérable chez le Cachalot comme nous savons qu'elle l'est chez le Dauphin. Mais que devient l'azote ? N'est-on pas fondé à supposer que la décompression se produisant, des bulles de gaz circuleraient dans les vaisseaux et causeraient les accidents connus en pareille circonstance ? Il est

(1) Dissect. of a Spermaceti Whale, 1842.

(2) Dans MAURY, Explanations and Sailing Directions, etc., 1852, p. 240.

(3) Die arctische u. s. w. Fischerei, Ergänzungsheft n° 26, zu Pet's geogr. Mittheil., 1869, p. 95. a.

fort peu scientifique de conclure de ce qui se passe chez certaines espèces terrestres à ce qui peut avoir lieu chez les espèces essentiellement aquatiques comme les Cétacés et encore plus particulièrement les Cétodontes qui hantent les mers profondes. Leur mécanique est essentiellement différente et peut présenter telles particularités qui leur permettent de supporter des conditions de milieu que nous sommes habitués à juger incompatibles avec le maintien de la vie des animaux qui nous entourent. On peut se demander si le Cétacé, à mesure qu'il s'enfonce, ne laisse pas échapper l'air contenu dans ses poumons et ses bronches fortement comprimés (1). La cage thoracique étant en partie protégée par les côtes, cette compression doit résulter surtout de l'augmentation de voussure du diaphragme refoulé par les organes abdominaux, et encore plus de l'afflux du sang dans les gros vaisseaux. L'espace à combler est représenté par le volume d'air restant après une expiration complète. Or, nous savons que celui-ci doit être assez peu considérable en raison du peu de volume relatif des poumons. Cette façon d'expliquer les hautes pressions auxquelles peuvent s'exposer les Cétacés et en particulier le Cachalot, nous semble à la fois la plus simple et la plus naturelle (2).

Histoire de nos connaissances sur les poumons, la trachée et le larynx.

1845. JACKSON (Dissection of a Spermaceti Whale) décrit très bien ces diverses parties sur le Cachalot de 16 pieds échoué dans Vineyard Sound, et dont nous avons déjà parlé (voy. 1^{re} partie, page 83, et ci-dessus, p. 29 et 53).

1881. DE SANCTIS donne une figure du larynx, de la trachée et des bronches.

1884. BEAUREGARD, publie une Note sur le cœur et le larynx du Cachalot. Bull. de la Société de Biologie, 28 juin.

X. — APPAREIL CIRCULATOIRE.

Comme nous possédions un cœur de femelle adulte en parfait état de conservation, envoyé, avec les nombreuses pièces que nous avons déjà signalées, par M. le Consul Dabney, nous commencerons par décrire l'or-

(1) Chez les Dauphins qu'on peut facilement observer dans certaines circonstances, le poumon est toujours en état d'inspiration. L'animal, arrivant à la surface, fait une forte expiration suivie immédiatement d'une inspiration aussi rapide, et s'enfonce pour recommencer ensuite.

(2) Nous n'avons pas besoin de faire remarquer que la pression se répartit également dans tous les organes et dans tous les tissus de l'animal qui se trouvent dès lors dans les conditions mêmes des tissus et des organes chez les animaux vivant aux grandes profondeurs.

gane central de la circulation chez l'adulte. Nous décrirons ensuite l'appareil circulatoire, dans son ensemble autant que nous avons pu l'injecter et le disséquer sur notre embryon de 1^m30.

ADULTE. — *Cœur.* — Sur le cœur de l'animal frais observé par nous à Lagens (voir I^{re} partie p. 6) nous avons été frappé par la coloration pâle et jaunâtre du muscle cardiaque, contrastant avec la couleur rouge-foncé de la plupart des muscles de la vie animale. Ce cœur est en plus remarquable par l'abondance extraordinaire des vaisseaux sanguins qui l'alimentent.

Le cœur de Cachalot adulte ♀ qui nous avait été adressé, arriva en très bon état. On avait seulement coupé une expansion grasseuse et la section par suite a intéressé certaines grosses branches de la coronaire. Malgré cela l'organe a pu être injecté convenablement avec l'aide d'un de nos assistants, M. Boulart. Un moulage en a été fait ensuite, puis la dissection, après quoi la pièce a été séchée et préparée pour figurer à côté du moulage dans le Cabinet d'Anatomie comparée (1).

L'organe se présente extérieurement sous la forme d'une masse ovoïde à grand axe transversal. Il n'est pas bifide. La base des ventricules est très chargée de graisse; celle-ci s'étend sur les bord droit, inférieur et gauche, logeant un très riche plexus vasculaire. Toute cette graisse est formée d'un tissu adipeux mou, transparent, n'ayant aucune analogie avec le lard compact sous-cutané, ni avec le lard qui remplit l'excavation crânienne.

Nous relevons les dimensions suivantes :

| | |
|---|--------------------|
| Plus grande largeur..... | 0 ^m ,94 |
| Hauteur au niveau de l'artère pulmonaire..... | 0 ,48 |
| Ventricule gauche, plus grande largeur..... | 0 ,43 |
| — — — hauteur..... | 0 ,50 |
| — droit, — largeur..... | 0 ,45 |
| — — — hauteur..... | 0 ,48 |
| Oreillette gauche, diamètre transversal..... | 0 ,30 |
| — — — antéro-postérieur..... | 0 ,20 |
| — droite, — transversal..... | 0 ,40 |
| — — — antéro-postérieur..... | 0 ,26 |
| Artère pulmonaire, diamètre..... | 0 ,20 |
| Épaisseur de sa paroi..... | 0 ,01 |
| Aorte, diamètre..... | 0 ,15 (2) |
| Épaisseur de sa paroi..... | 0 ,02 |

(1) Ces deux pièces portent respectivement les nos A 9,158 et A 9,159.

(2) HENRI WOODS (1829, p. 202) signale une section d'aorte de Cachalot existant à la Société zoologique de Londres et mesurant 15 pouces de diamètre (= 38 centimètres). C'est l'aorte d'un animal long de 62 pieds échoué en 1829 sur la côte du comté de Kent.

Comme l'indiquent les mesures que nous donnons, les deux ventricules ont à peu près la même longueur, bien que le droit soit cependant un peu plus court que le gauche, ce qui rapproche le cœur du Cachalot de celui du Dauphin. Chez le Cachalot, le cœur est globuleux et rappelle par là le cœur des Balænidés (1). On peut dire que c'est un cœur de Baleine, très large, dont le ventricule droit, bien qu'inférieur en hauteur au gauche, descend un peu plus bas que ce dernier. Le Cachalot semble tenir sous ce rapport le milieu entre les autres Cétodontes et les Mysticètes. Comme chez ceux-ci la séparation entre les deux masses musculaires des ventricules remonte jusque vers la moitié de la hauteur du cœur. Quand on a enlevé le tissu adipeux où plongent les vaisseaux, on trouve les deux ventricules séparés par un sillon large, profond, nettement accusé surtout en avant où ses bords sont occupés par deux larges veines, origines de la *branche droite* de la veine coronaire. Les ventricules, d'inégale hauteur, comme on l'a vu par les mesures données, ont leurs bords arrondis.

CONFORMATION INTÉRIEURE. — 1° *Ventricules*. — La paroi des cavités ventriculaires est remarquable par le volume des aréoles et des colonnes musculaires. Celles de ces colonnes qui donnent insertion aux cordes tendineuses des valvules, sont des masses musculaires épaisses comme la main, largement appliquées par une de leurs faces contre la paroi ventriculaire. Elles se présentent comme suit :

a. Ventricule gauche. — Il offre deux de ces masses musculaires, l'une appliquée contre sa paroi antérieure, l'autre contre sa paroi postérieure. L'antérieure est épaisse, irrégulièrement polygonale, large de 8 à 9 centimètres, adhérant à la paroi dans une grande partie de son étendue. De ses bords, partent en s'irradiant quatre colonnes volumineuses, également

(1) Le Dauphin et le Marsouin, par la forme générale du cœur, se rapprochent assez des Mammifères terrestres. La pointe est bien nette, formée par le ventricule gauche qui se prolonge assez loin au-dessous du ventricule droit. Chez les Baleines au contraire (B. antipodum, fœtus) le ventricule droit, beaucoup plus large que le gauche, offre également une hauteur un peu plus grande. Le ventricule droit mesure 106 millimètres de large, tandis que le gauche n'a que 68 millimètres. La hauteur du ventricule droit est de 116 millimètres, celle du ventricule gauche seulement de 109 millimètres. C'est donc un cœur plus haut que large. Il ne présente pas de pointe et sa forme est à peu près globuleuse. Chez le Lamantin, les mêmes caractères se retrouvent et en plus la bifidité de la pointe. Enfin ici encore le ventricule droit l'emporte en largeur et en hauteur sur le ventricule gauche.

aplaties, qui rampent contre la paroi mais n'y adhèrent que par leur origine formée de plusieurs racines qui se confondent entre elles et avec les colonnes du fond du ventricule. Par sa face libre, la masse musculaire antérieure donne insertion à plusieurs tendons dont un en particulier plus large que les autres se rend au bord de la valvule.

La masse musculaire postérieure offre à peu près les mêmes dimensions et la même structure que l'antérieure.

Valvule mitrale. — Elle est formée de quatre lobes très inégaux. L'un antérieur et interne est de beaucoup le plus grand, puis par ordre de dimension viennent : un lobe postérieur et externe ; un lobe antérieur et externe ; enfin un lobe postérieur et interne de beaucoup le plus petit, réduit à un lambeau triangulaire mesurant 4 centimètres de haut sur 6 centimètres de large environ. Les cordes tendineuses se distribuent de la manière suivante : celles des grands lobes prennent leur insertion mi-partie à la masse musculaire antérieure et mi-partie à la masse musculaire postérieure. Celles de chacun des petits lobes s'attachent à la colonne charnue de la face qui leur correspond.

b. Ventricule droit. — Deux masses musculaires comparables à celles du ventricule gauche donnent insertion aux cordes tendineuses de la valvule tricuspide. Comme à gauche, il existe une masse antérieure et une postérieure. Toutefois, l'insertion des cordes tendineuses est un peu différente. C'est ainsi que la masse postérieure, vers son bord externe, se prolonge en une colonne libre, longue de 3 à 4 centimètres et large de 3 centimètres sur laquelle viennent s'insérer une partie des cordes tendineuses de la valvule ; d'autre part, la même masse charnue prolonge son bord interne en une colonne musculaire cylindrique volumineuse qui traverse le ventricule en restant libre dans toute son étendue et va s'insérer, après s'être ramifiée, à la paroi opposée ou interne. Cette remarquable colonne transversale mesure 9 centimètres de long sur 4 centimètres d'épaisseur environ. Elle est un peu arquée et vers son milieu reçoit perpendiculairement une partie des cordes tendineuses de la valvule.

Valvule tricuspide. — La valvule tricuspide est formée de trois lambeaux, un antérieur, un interne et un externe. Les cordes tendineuses présentent les insertions suivantes : celles provenant de la moitié externe du

bord du lambeau antérieur et celles de la moitié externe du bord du lambeau externe s'attachent à la colonne charnue. Les tendons partant des moitiés internes des lambeaux antérieur et interne se fixent au milieu de la colonne charnue transversale. Toutes les autres cordes tendineuses s'attachent à la masse musculaire antérieure.

2° *Oreillettes*. — Des deux oreillettes la droite est la plus volumineuse, elle mesure 40 centimètres transversalement et 26 centimètres d'avant en arrière. Les dimensions respectives de l'oreillette gauche sont 30 centimètres et 20 centimètres. Leur surface externe est marquée de bosselures inégales qui correspondent à des aréoles nombreuses limitées, d'ailleurs, à la région postérieure et aux auricules. La paroi des oreillettes dans le reste de son étendue est complètement lisse.

a. *Oreillette gauche*. — L'état de la pièce ne nous a pas permis d'étudier la disposition des orifices des veines pulmonaires. Le trou de Botal n'a laissé comme trace qu'un repli vertical ouvert en arrière, assez grand pour abriter la moitié de l'angle.

b. *Oreillette droite*. — Les sections faites pour isoler le cœur paraissent avoir respecté les orifices des deux veines caves qui seraient fort écartés sans se confondre en un sinus commun. Celui de la veine cave supérieure mesure 12 centimètres, celui de l'inférieure 19 centimètres. L'orifice de l'artère coronaire est placé immédiatement à la partie déclive de l'oreillette, contre la cloison interauriculaire. On ne voit aucune trace du trou de Botal.

3° *Aorte et artère pulmonaire*. — Les orifices de ces vaisseaux ont les dimensions suivantes. Le diamètre de l'aorte mesure 15 centimètres et l'épaisseur de sa paroi atteint environ 5^{mm}. Le diamètre de l'artère pulmonaire est de 20 centimètres environ avec une paroi épaisse de 1 centimètre. Les valvules sigmoïdes, dépourvues de nodules comme chez les Balænop-tères, mesurent 10 centimètres de hauteur à l'aorte et 9 centimètres à l'artère pulmonaire.

VAISSEAUX DU CŒUR (1) (Pl. XI, fig. 4 et 5). — Le cœur du Cachalot est

(1) Nous décrivons les artères et les veines en partant des troncs vers les divisions de ces troncs. Ce mode est évidemment irrationnel et antiphysiologique quand il s'agit des veines, mais il est en somme préférable au point de vue de la clarté d'une description purement anatomique.

remarquable par le volume extraordinaire des troncs vasculaires qui l'alimentent. Ils sont plus volumineux que les troncs vasculaires qui distribuent le sang à tout le corps d'un cheval ou d'un bœuf. Leur mode de répartition sur l'organe n'est pas moins intéressant. Tandis que les faces antérieure et postérieure des ventricules présentent simplement de gros troncs vasculaires espacés les uns des autres, tout le bord marginal de l'organe est occupé par un plexus de troncs veineux d'un volume considérable — plusieurs sont plus gros que les veines caves de l'homme — au milieu desquels se répandent les branches artérielles. Ce plexus est logé dans le pannicule adipeux dont nous avons parlé. Les parois des oreillettes sont très peu vasculaires.

Nous considérerons successivement l'artère coronaire gauche ou antérieure, la droite ou postérieure et la veine coronaire qui paraît unique. Pour plus de facilité dans l'exposé de l'agencement de ces vaisseaux, nous commencerons par les veines.

Veine coronaire (fig. 5, *v*). — La veine coronaire se montre à la face postérieure du cœur, au point de jonction du sillon longitudinal et des deux sillons auriculo-ventriculaires. Elle se divise immédiatement en trois troncs pour chacun d'eux, que nous appellerons coronaire gauche, *c.* droite, *c.* verticale. Le volume de ces veines est considérable. Les deux premières mesurent environ 3 centimètres et la dernière 5 centimètres de diamètre.

a. Coronaire gauche (fig. 4, *v*). — C'est la plus volumineuse des trois branches. Elle se place en général, avec ses ramifications, au-dessous des divisions de l'artère coronaire correspondante. Elle contourne le bord du ventricule gauche, passant à la face antérieure; puis elle s'incurve dans le sillon interventriculaire en restant au-dessous et à gauche des branches de l'artère.

Dans ce trajet, elle reçoit au niveau du bord externe du cœur : (*a*) la veine *marginale* gauche; cette veine a un volume qui dépasse celui de la veine cave de l'homme; elle se continue en un plexus de grosses branches qui occupe tout le bord du ventricule et se relie soit à des veines nées directement du tronc de la coronaire gauche, soit à des veines nées de la coronaire verticale; (*b*) toute une série de larges veines qui rampent sous le péricarde à la face antérieure du ventricule gauche et (*c*) une veine

contournant l'insertion de l'artère pulmonaire au ventricule droit, apportant le sang de la partie supérieure et antérieure de ce ventricule. La coronaire gauche arrivée au milieu de la hauteur du sillon interventriculaire, après avoir reçu encore (*d*) de grosses veines provenant de la face antérieure du ventricule droit, se divise en deux branches. Celles-ci accompagnent les branches de l'artère coronaire, descendent avec elles jusqu'à l'extrémité du sillon et viennent tomber dans de vastes dilatations veineuses qui servent en même temps d'aboutissant à la coronaire verticale logée dans le sillon postérieur.

b. Coronaire droite. — Elle se place dans le sillon auriculo-ventriculaire droit, d'abord au-dessus (fig. 5), puis en arrière de l'artère coronaire correspondante. Arrivée au bord droit du cœur elle se continue par une veine marginale droite qui se perd dans un plexus à gros rameaux occupant le bord du ventricule, tout à fait comparable à celui qui occupe le bord gauche du cœur. Il se termine d'ailleurs comme lui et s'entremêle comme lui de branches artérielles.

c. Coronaire verticale. — Elle descend dans le sillon longitudinal postérieur à côté de branches volumineuses de l'artère coronaire. Dans la première moitié de ce trajet elle ne diminue point de volume. Arrivée à l'extrémité du sillon elle se recourbe par un double coude subit en avant, pour se continuer en deux sinus marginaux occupant les extrémités des deux ventricules et se reliant d'autre part, comme nous l'avons dit, à la branche gauche et à la branche droite de la veine coronaire.

Il ne nous reste plus qu'à décrire les branches sous-séreuses de la face postérieure du cœur qu'on peut considérer comme autant de voies de communication entre le plexus marginal de chaque côté et les trois troncs principaux de la veine. Cette communication a lieu par des troncs variqueux, espacés, descendant verticalement des branches droite et gauche ou descendant obliquement de la branche verticale sur les deux plexus.

Il existe en conséquence sur le cœur une distribution veineuse très caractéristique. Toute l'étendue des bords inférieur et latéraux de l'organe est occupée par de vastes sinus veineux, tandis que ses faces sont parcourues par des veines isolées et relativement peu nombreuses.

Artère coronaire gauche ou antérieure (pl. XI, fig. 4). — Elle surgit entre

l'oreillette gauche et la base de l'artère pulmonaire. Elle mesure à son origine 4 à 5 centimètres de diamètre et se divise presque immédiatement en trois grosses branches dont deux suivront le sillon interventriculaire.

a. — La première de ces trois branches (artère marginale gauche) s'étend dans le sillon auriculo-ventriculaire gauche, enveloppant de ses rameaux la veine coronaire correspondante. Ceux là passant au-dessous de celle-ci vont se répandre dans le ventricule en fournissant une série d'artères qui deviennent bientôt récurrentes ; on les voit en effet, après un trajet rectiligne assez long, se recourber subitement en même temps qu'elles se divisent.

L'artère marginale gauche continue son trajet sur le bord du cœur, fournissant des rameaux à toute la paroi. A ce niveau l'artère est placée en arrière de la veine marginale correspondante, par conséquent un peu reportée sur la face postérieure du ventricule où elle décrit des anses considérables. On suit ses derniers rameaux gros comme l'humérale de l'homme jusqu'à 15 centimètres environ du sillon médian, sur le bord inférieur du cœur. L'artère et toutes ses branches sont plongées dans une sorte de réseau admirable veineux à vaisseaux d'un calibre ne dépassant pas le volume d'une plume de corbeau et que nous avons dû partout sacrifier pour la dissection.

b et c. — Les deux autres branches nées de la trifurcation de l'artère coronaire gauche descendent l'une derrière l'autre dans le sillon interventriculaire antérieur, au milieu du tissu adipeux qui le remplit. Chacune est grosse au moins comme l'aorte de l'homme. Elles se placent l'une devant l'autre à droite de la veine coronaire.

L'antérieure décrivant une sinuosité considérable semble principalement destinée au ventricule gauche ; du moins la voit-on enfoncer plusieurs de ses rameaux transversalement dans la paroi de celui-ci, tandis qu'un autre, croisant en arrière la veine coronaire, revient se mettre à gauche de celle-ci sur le bord même du sillon qu'elle longe jusqu'à l'extrémité. La branche antérieure s'incurve finalement sur le bord inférieur du cœur, envoyant ses dernières ramifications à la rencontre de celles de l'artère marginale gauche.

La branche postérieure placée d'abord en arrière de la précédente fournit un rameau grêle (gros comme l'iliaque de l'homme) qui contourne

l'insertion de l'artère pulmonaire, puis d'autres rameaux pour le ventricule droit; on la voit ensuite descendre sur le côté droit du sillon interventriculaire à l'extrémité duquel elle s'incurve sur le bord du ventricule, étendant ses ramifications à la rencontre d'une branche de l'artère coronaire postérieure.

Artère coronaire droite ou postérieure. — Elle se place immédiatement au-dessous du péricarde dans le sillon auriculo-ventriculaire, donnant tout d'abord des rameaux volumineux qui descendent sur la face antérieure du ventricule droit. Un autre rameau puissant accompagne le tronc principal.

Parvenue au bord droit du cœur la coronaire postérieure donne une artère marginale droite. Celle-ci descend en décrivant des sinuosités considérables sur les bords droit et inférieur du cœur où on en suit les derniers rameaux jusqu'à 20 centimètres environ du sillon interventriculaire.

Le tronc de l'artère coronaire postérieure continue son trajet à la face postérieure du cœur, placé d'abord au-dessus (aspect sternal), puis en avant, puis au-dessous de la veine coronaire droite. Au voisinage du sillon postérieur il se divise en plusieurs branches. La plus volumineuse, qui est en même temps la plus antérieure, pénètre directement entre les deux ventricules. Une seconde branche formant une anse considérable s'enfonce un peu plus loin également entre les deux ventricules.

Du tronc même de l'artère dans son trajet horizontal et de la seconde de ses branches terminales partent des ramifications nombreuses, grosses environ comme la crurale de l'homme. Elles gardent en général une position superficielle et forment un riche réseau artériel à la surface postérieure du ventricule droit.

FOETUS DE 1^m,30. — Pour la description des gros troncs vasculaires, nous devons forcément nous reporter à notre fœtus de 1^m,30. L'injection poussée par l'aorte a assez bien réussi (Pl. X). Les gros vaisseaux de la base du cœur sont injectés et bien visibles après l'enlèvement du thymus.

COEUR. — Le cœur a été trop fortement injecté. Il convient, en conséquence, de regarder la description que nous en donnons comme s'appliquant à un organe dilaté presque outre mesure.

Vue par devant, la portion ventriculaire se présente comme une masse

presque cylindrique placée transversalement. Le sillon vertical est peu marqué, et à sa partie supérieure la valvule sigmoïde de l'artère pulmonaire s'accuse par une large ampoule (Pl. X, *s*). La hauteur de la masse ventriculaire à ce niveau ne paraît pas dépasser 15 millimètres.

L'oreillette droite (*o*) est extrêmement volumineuse, avançant jusqu'à la moitié du diamètre transversal du ventricule. Elle se présente comme une masse ovoïde, à grand axe transversal. L'oreillette gauche (*o'*), beaucoup plus réduite, s'élève comme une pyramide à gauche du cœur, appliquée contre l'artère pulmonaire (*p*).

Entre les deux oreillettes se montrent l'origine de l'artère pulmonaire, et un peu plus haut un tronc veineux transversal (*v*) (veine jugulaire gauche), cachant l'origine du canal artériel. Au-dessus de ce tronc veineux transversal, on voit naître de la crosse de l'aorte le tronc brachio-céphalique droit (*b*) et la carotide gauche (*g*).

Sur la face postérieure du cœur, le sillon interventriculaire et les deux sillons auriculo-ventriculaires sont nettement accusés. Le sillon interventriculaire est presque médian. Entre les deux oreillettes on aperçoit les terminaisons des veines caves et des veines pulmonaires.

Mesures prises sur le cœur et les gros vaisseaux :

| | |
|--|---------------------|
| Diamètre transversal du cœur..... | 0 ^m ,126 |
| Distance du bord gauche du cœur au milieu de l'artère pulmonaire | 0 ,085 |
| Diamètre transversal de l'oreillette droite (face antérieure)..... | 0 ,074 |
| Hauteur de la même..... | 0 ,055 |
| Diamètre transversal de l'oreillette gauche | 0 ,030 |
| Hauteur de la même..... | 0 ,060 |

L'*artère pulmonaire*, à 40 millimètres environ de son origine, donne le canal artériel long de 2 centimètres environ et large de 1 centimètre. En arrière du canal artériel, au-dessous de lui et de la crosse de l'aorte, l'artère pulmonaire se divise. Sa *branche gauche*, très courte, contourne l'oreillette et vient pénétrer dans le poumon gauche, en avant de la bronche (aspect sternal) et au-dessus de la veine. Sa *branche droite* est beaucoup plus longue; elle mesure 12 millimètres de diamètre. Elle se place entre le tronc très court de la veine cave supérieure et la bronche principale. Elle est, comme à gauche, au-dessus de la veine. Elle se bifurque à 2 cen-

timètres avant d'atteindre le poumon et son rameau supérieur pénètre dans l'organe immédiatement au-dessous de la bronche accessoire.

L'*aorte*, à 4 centimètres environ de son origine, donne le tronc brachio-céphalique et la carotide gauche, qui s'écartent l'un de l'autre presque à angle droit. Le tronc brachio-céphalique est large de 12 millimètres et long de 20 millimètres environ jusqu'à sa bifurcation. A 4 centimètres plus loin, au sommet de la crosse et un peu à gauche, naît la sous-clavière gauche. C'est dans l'intervalle que l'aorte reçoit, un peu en arrière, le canal artériel.

Les *veines pulmonaires* présentent une disposition très simple. De chaque poumon naît une veine, placée comme nous l'avons dit, au-dessous de l'artère (aspect sternal) au-devant de la bronche. Leur direction est transversale. La gauche, plus courte, longue seulement de 20 millimètres, s'applique sur l'oreillette gauche ; la droite, plus longue, mesurant 40 millimètres, croise en dessus l'origine des veines caves. Les deux veines continuent de marcher transversalement à la rencontre l'une de l'autre, et s'unissent, sans s'incurver, pour donner naissance à un tronc commun qui descend directement en bas (aspect sternal), entre l'origine des veines caves et l'oreillette gauche.

Il n'y a point, à proprement parler, de veine cave inférieure. Au niveau même du diaphragme trois troncs veineux considérables, gros comme le doigt, forment un confluent large de 35 millimètres au moins, dans lequel viennent encore s'aboucher à droite et à gauche deux *veines diaphragmatiques*. Ce confluent, logé dans le sillon interventriculaire, se place à droite du sinus des veines pulmonaires, au-dessous de la bronche et des vaisseaux du poumon droit, en se réunissant à la *veine cave supérieure*. On peut, en effet, donner ce nom à un tronc très court (Pl. X, *k*), formé principalement par la réunion de deux veines descendant de la partie supérieure, *veine jugulaire* et *veine sous-clavière droites*, et d'une troisième, que nous avons déjà signalée comme passant devant l'aorte, et qui est en réalité un *tronc veineux brachio-céphalique gauche*. Ce tronc, dans son trajet transversal, long de 60 à 70 millimètres, ne reçoit aucune branche veineuse. Le point où s'unissant aux deux autres veines il vient former la veine cave est situé immédiatement en avant et au-dessous de la bifurcation du tronc brachio-céphalique artériel.

TRONC BRACHIO-CÉPHALIQUE (Pl. X, *b*). — Long de 2 centimètres environ, il passe obliquement au-devant du 2° et du 3° anneau de la trachée et se divise aussitôt pour fournir la sous-clavière droite et la carotide droite. De la *sous-clavière* naît une branche qui paraît être la *mammaire interne*.

1° La sous-clavière après un trajet de 6 centimètres environ se bifurque. Des deux rameaux qu'elle fournit, l'antérieur s'engage entre le muscle sterno-maxillaire en dessous, et un autre muscle en dessus. Il paraît donner une humérale et une sous-scapulaire.

2° L'autre branche se dirige en bas et en dehors. Nous la désignons comme *mammaire interne* (Pl. X, *m*). Elle donne plusieurs rameaux, et paraît descendre jusqu'à l'insertion du diaphragme.

CAROTIDE PRIMITIVE DROITE (*d*). — Après un trajet de 2 centimètres environ, la carotide primitive droite se partage pour donner : 1° la *carotide interne* ; 2° la *carotide externe* ; 3° une petite branche très grêle pour le lobe droit du corps thyroïde.

A partir de ce point, situé un peu en dehors de l'extrémité inférieure du cartilage thyroïde, les deux carotides disparaissent sous un grand plexus veineux (*l*) au niveau et au-dessous du renflement œsophagien.

CAROTIDE PRIMITIVE GAUCHE (*g*). — Elle naît comme le tronc brachio-céphalique, de la convexité de la crosse de l'aorte. Après un trajet de 3 centimètres environ, elle se divise en un bouquet de branches nombreuses :

- 1° En arrière, la carotide externe ;
- 2° En avant, deux grosses artères paraissant répondre à la carotide interne (Pl. X, *i*) ;
- 3° En dehors, une petite artère qui se rend au lobe gauche du thymus ;
- 4° D'autres petites branches, dont une se joint aux deux grosses artères répondant à la carotide interne ;
- 5° En dedans, au même niveau, une petite artère (*n*) qui s'enfonce dans le tissu cellulaire séparant la bifurcation de la carotide primitive du cartilage cricoïde (*q*).

En avant de la carotide existe un plexus veineux, formé des vaisseaux qui se réunissent, comme nous l'avons indiqué, pour constituer la veine cave supérieure et qui paraissent pour une partie provenir de la région dorsale.

ARTÈRE SOUS-CLAVIÈRE GAUCHE. — Elle naît de l'aorte à 3 centimètres au delà de la carotide gauche. Elle est volumineuse et paraît se diriger vers la face interne de la première côte. Elle croise une grosse branche veineuse qui rejoint la veine jugulaire.

ARTÈRE MAXILLAIRE INTERNE. — En suivant la carotide externe dans sa distribution, on la voit donner au niveau du condyle de la mâchoire une branche volumineuse, qui semble la continuer et qui, passant en dedans de ce condyle, vient se placer entre les deux muscles ptérygoïdiens, en dehors des nerfs lingual et dentaire inférieur. Conservant son volume, elle finit par s'engager dans le canal sous-orbitaire, d'où on la voit ressortir pour former à la face l'artère *sous-orbitaire* (Pl. XII, fig. 1, *a*).

Chemin faisant, l'artère maxillaire interne, vraie branche terminale de la carotide externe, donne :

1° En dehors, un rameau pour le muscle temporal ;

2° Vers le milieu de son trajet, en dedans, deux branches. L'une va en arrière gagner la région postérieure du crâne, où nous la perdons de vue au niveau du rocher ; l'autre, dirigée en avant, se distribue aux muscles ptérygoïdiens.

ARTÈRE SOUS-ORBITAIRE GAUCHE (Pl. XII, fig. 1). — A sa sortie du trou sous-orbitaire, l'artère est volumineuse et mesure près de 4 millimètres de diamètre. Elle est accompagnée de deux nerfs, terminaisons du nerf maxillaire supérieur. A peine dégagée du trou sous-orbitaire elle donne : 1° Une branche externe volumineuse (*b*), qui se ramifie après un trajet de 6 millimètres en de nombreuses branches serrées pour la peau de la partie supérieure de la tête. — 2° Quelques millimètres plus loin, une branche (*c*) qui se rend aussi dans la peau et, après un très long trajet en ligne droite, s'y distribue en nombreuses ramifications. — 3° Un peu plus loin, une nouvelle branche (*d, d*) destinée également à la peau. — 4° En ce même point prennent naissance plusieurs rameaux grêles, dont cinq ou six se distribuent au côté interne du muscle de la narine gauche.

Plus loin, en avant, l'artère sous-orbitaire plongeant dans le lit adipeux se divise bientôt en deux branches : 1° une interne plus superficielle, volumineuse, donnant deux rameaux qui se partagent à leur tour, de manière à former quatre artères parallèles cheminant jusqu'à l'extrémité

antérieure du museau ; — 2° une branche externe, se divisant bientôt en trois rameaux qui plongent profondément dans la masse adipeuse.

JUGULAIRE DROITE (Pl. X, *j*). — Elle croise d'abord obliquement, de dedans en dehors l'artère sous-clavière droite. Aussitôt elle donne naissance en dedans à un bouquet vasculaire considérable, qui vient envelopper les deux carotides interne et externe à leur origine. Ce bouquet naît de la veine par de très gros troncs, sur une étendue de près de 5 centimètres. L'un de ces troncs, en arrière, est très volumineux et s'enfonce profondément dans la région dorsale.

En dehors, au niveau des branches de ce plexus, naît un autre bouquet (*r*) de veines allant se jeter dans les muscles de l'aisselle, et d'autres encore, se faisant satellites des branches de l'artère sous-clavière.

JUGULAIRE GAUCHE (Pl. X, *j'*). — Elle suit un trajet presque horizontal (*v*) au-devant de l'aorte, au niveau de la naissance du tronc brachio-céphalique et de la carotide primitive gauche. Puis elle décrit une courbe à concavité antérieure, croise l'artère pulmonaire un peu au-dessus de son origine, et c'est seulement à ce niveau, entre l'artère pulmonaire et la carotide primitive gauche, après un trajet de près de 7 centimètres, qu'elle donne une première branche qui s'enfonce en arrière et paraît recevoir le sang des environs de la trachée.

A partir de ce point la jugulaire gauche donne encore plusieurs branches dirigées en dehors, sur un seul plan, formant un plexus appliqué contre le péricarde ; et au même niveau une branche volumineuse dirigée en arrière, qui croise, comme nous l'avons dit, l'artère sous-clavière gauche.

Deux centimètres plus loin environ, la jugulaire continuant son trajet oblique, donne en dedans plusieurs grosses branches, dont deux principales, qui vont constituer le plexus carotidien. Celui-ci est sensiblement différent du plexus de droite. Il est moins considérable, et ses branches n'enveloppent la carotide externe que sur une étendue de 25^{mm}. Ce plexus, d'abord composé de gros vaisseaux, se résout bientôt comme le plexus carotidien de droite, en un grand nombre de petites branches longeant l'artère en avant et la séparant de la petite corne de l'hyoïde. — Une branche, naissant au même niveau, en dehors, et accompagnée de plus petites, correspond au bouquet de veines que nous avons décrit du côté droit, et va comme lui se jeter dans les muscles de l'aisselle.

A partir du point où la veine jugulaire a donné ces veines pour l'aisselle, elle ne fournit plus, jusqu'au moment où elle arrive au niveau de la face, qu'une dernière branche dirigée en dedans.

XI. — CENTRES NERVEUX.

Nous décrirons d'abord les centres nerveux d'après les pièces rapportées par l'un de nous de Lagens (voy. 1^{re} partie, p. 6). Ainsi que nous l'avons dit nous avons pu assister, grâce au zèle obligeant de M. Dabney, au dépècement d'une femelle de Cachalot adulte tuée la veille. Ses dimensions étaient les mêmes que celles de la femelle dont nous avons décrit plus haut le squelette (voy. 1^{re} partie, p. 39). La tête ayant été séparée du tronc pour le travail nous avons pu couper dans le trou occipital un fragment de la moelle épinière de l'animal puis un autre plus rapproché du bulbe. Et tout d'abord nous avons été frappés de sa petite dimension, qui n'atteint pas, comme on le verra, celle de la moelle du cheval. Quelques instants plus tard, le cap. J.-F. Baptista (voy. 1^{re} partie, p. 6), auquel appartenait la prise, nous demanda si nous ne désirions pas prendre le cerveau. Nous savions par expérience, pour avoir enlevé un cerveau de *Balænoptera Sibbaldii* (1), ce qu'une telle opération présente de difficultés, quoiqu'elles dussent être ici bien moindres en raison du volume relativement bien moindre de l'animal, et des facilités qu'offrait la tête séparée du tronc et déjà dépouillée de son lard. La crête occipitale fut enlevée par deux traits de scie et le travail continué à la hache et à la scie. Le tissu osseux, sur la coupe pratiquée se montre grasseux à larges aréoles. Au contraire les condyles sont pleins de moelle rouge et à aréoles beaucoup plus petites.

Le cerveau fut largement mis à découvert, mais pour l'enlever je me trouvai en présence de difficultés auxquelles je ne m'avais point préparé l'enlèvement du cerveau des Baleines. Le cerveau du Cachalot ne repose pas, comme chez ces dernières, sur un épais coussin vasculaire. Quand le cerveau est enlevé la cavité crânienne présente cinq fosses nettement délimitées, deux en avant, trois en arrière. La plus grande largeur de la

(1) Voy. BEAUREGARD, Recherches sur l'encéphale des Balænidés (Journ. de l'anat., 1883 p. 481).

cavité crânienne mesure 36 centimètres. Les cinq fosses sont à peu près d'égale dimension. Les deux antérieures sont simplement séparées par une légère saillie osseuse, les trois autres au contraire sont séparées par deux lames de la tente du cervelet, hautes de 10 centimètres au moins. Les deux septa sont légèrement obliques d'avant en arrière et de dedans en dehors. Il fallut successivement enfoncer les mains dans ces trois fosses pour dégager le cerveau qui a été placé dans le bichromate de potasse. On l'a piqué par places avec une longue épingle et disposé dans un mouchoir permettant de le soulever et de le changer au besoin de vase sans risques. Il y est demeuré jusqu'à la fin de l'étude qu'en a faite l'un de nous.

Un bout de la moelle resté adhérent au cerveau continue les deux fragments qui avaient été préalablement enlevés.

Le transport de cette pièce anatomique précieuse ne fut pas sans offrir quelque difficulté. Elle fut placée dans un baquet plein de liquide conservateur, avec les fragments de moelle et d'autres parties intéressantes, et un homme transporta le tout sur sa tête, l'île de Pico n'ayant pas de routes carrossables dans la plus grande partie de son étendue. Il dut faire ainsi 20 milles par des chemins de montagnes, jusqu'à Magdalena d'où le cerveau fut embarqué sur l'*Hirondelle* où je recevais l'hospitalité la plus généreuse du prince Albert de Monaco, et rapporté de là en France dans l'alcool (1).

La forme générale de l'encéphale du Cachalot (Pl. IV) rappelle absolument celle des Dauphins et des Marsouins. Il est globuleux et ses lobes frontaux ne s'atténuent pas à la façon de ce qui existe chez les Balæniides (2). Le poids de l'encéphale, pris après durcissement dans l'alcool, est de 4^{kg},660. Bien que ce poids ne puisse être considéré que comme approximatif, puisque la pièce n'est pas fraîche, il est intéressant à connaître et peut être comparé au poids que l'un de nous a donné (3) de l'encéphale de *Balænoptera Sibbaldii* : celui-ci n'était que de 3 kilogrammes.

L'état de la pièce ne nous permet de donner aucune indication sur les tubercules quadrijumeaux, non plus que sur la glande pinéale et l'hypo-

(1) Laboratoire d'anatomie comparée, n° 1887-1248.

(2) Voir BEAUREGARD, loc. cit.

(3) Ibid.

physe; celle-ci est représentée seulement par son pédicule, courte colonne de 5^{mm} environ de diamètre transversal.

CERVEAU (Pl. IV et V). — La face ventrale du cerveau présente une remarquable asymétrie. Celle-ci, fréquente d'ailleurs chez les Cétodontes, ne paraît point seulement accidentelle. Le côté droit, principalement dans la région frontale est beaucoup plus développé que le gauche; le sillon qui sépare les deux lobes frontaux est fortement reporté à gauche. La scissure de Sylvius est assez profonde. Très large à son extrémité interne elle se rétrécit rapidement, à mesure qu'elle gagne la face latérale du cerveau; elle est très fortement arquée, à concavité postérieure, remontant très peu sur la face latérale et ne présentant en tout, d'une extrémité à l'autre, que 8 centimètres de long.

La face supérieure du cerveau, bien qu'altérée, laisse cependant reconnaître encore l'asymétrie résultant du développement relativement moindre de la région temporale droite. La longueur des hémisphères est de 24 centimètres, leur largeur dans la région moyenne atteint 16 centimètres. En avant ils sont arrondis et leur extrémité est obtuse. En arrière ils s'écartent et leurs extrémités postérieures coupées obliquement ménagent entre elles un espace triangulaire large de 14 centimètres, haut de 12 centimètres, qui est rempli par le cervelet. Le cervelet occupe donc la face postérieure des hémisphères et n'est pas recouvert par ceux-ci. La scissure de Sylvius atteignant à peine les faces latérales du cerveau, la face supérieure paraît constituée d'une seule masse hémisphérique.

Nous décrivons seulement les circonvolutions de la surface du cerveau, nous avons cru en effet devoir ne pratiquer aucune coupe dans l'intérêt de la conservation de la pièce, même une coupe médiane. Nous nous servirons de la nomenclature créée par BROCA, il sera ainsi plus facile de comparer notre description avec celle que l'un de nous a donnée du cerveau des Balænoptères (1). Nous considérerons successivement le grand lobe limbique et les circonvolutions du manteau de l'hémisphère.

Grand lobe limbique. — Le grand lobe limbique (nomenclature de

(1) Voy. BEAUREGARD, Recherches sur l'encéphale des Balænidés (Journ. de l'anat. et de la phys., 1883, p. 484).

BROCA) comprend, on le sait, le lobe olfactif, le lobe de l'hippocampe et le lobe du corps calleux.

1° Le *lobe olfactif* est complètement nul chez le Cachalot, au moins n'avons-nous retrouvé aucune trace de son existence, et malgré les soins que nous avons mis dans l'enlèvement des méninges, nous n'avons pu découvrir aucune fibre pouvant laisser croire à l'existence d'un nerf olfactif; l'hypothèse que FLOWER avait émise de la présence d'un petit nerf olfactif que semblait indiquer un orifice décrit par cet auteur dans le crâne, ne se trouve donc pas confirmée par l'étude de la pièce que nous possédons.

2° Le *lobe de l'hippocampe* (Pl. XI, fig. 1) est relativement très petit; il occupe le bord interne du lobe occipital à la limite postérieure de la scissure de Sylvius. Ce lobe comprend deux circonvolutions dirigées d'avant en arrière et placées l'une au-dessus de l'autre. La circonvolution inférieure est bifurquée à son extrémité antérieure et sa branche ventrale entre en communication (pôle temporal *t*) avec une des circonvolutions du manteau de l'hémisphère. Le lobe de l'hippocampe est à peu près complètement recouvert par le manteau : pour l'apercevoir, il faut soulever celui-ci un peu en dehors. En arrière il se continue avec le lobe du corps calleux, que nous ne pouvons décrire. Complètement limité dans toute son étendue par l'arc inférieur de la scissure limbique *l*, il ne communique donc avec le manteau que par la partie antérieure. Ses dimensions sont restreintes. Il ne mesure en effet que 5 centimètres de long. Les caractères que nous donnons permettent de le rapprocher du lobe de l'hippocampe du Dauphin, qui a complètement perdu son indépendance, et est très atrophié (1).

Manteau de l'hémisphère. — Il comprend le lobe frontal et le lobe occipito-pariétal que nous allons décrire successivement : 1° *Lobe frontal* (Pl. IV, fig. 2, et Pl. V, fig. 3 et 4). — Le sillon de Rolando (R), qui sépare les circonvolutions frontales des circonvolutions dites pariétales, est assez difficile à délimiter. Suivant BROCA, chez le Dauphin, c'est un sillon qui se détache de la scissure de Sylvius, un peu en dehors du niveau où le lobe de l'hippocampe communique avec les circonvolutions voisines (pôle temporal). Cette scissure se porte ensuite en avant et un peu en dedans et

(1) Voy. BROCA, Anatomie comparée des circonvolutions cérébrales, in Revue d'Anthropologie, 1878, page 454, fig. 27.

sépare le grand lobe pariétal du lobe frontal. Le lobe frontal ainsi délimité est assez large chez le Dauphin, mais n'occupe cependant qu'une partie de la face inférieure de la région frontale de l'hémisphère. En examinant des pièces de Dauphin que nous avons en certain nombre, nous retrouvons très facilement le sillon de Rolando tel que le décrit BROCA, mais chez notre Cachalot, ce sillon n'est pas aussi nettement limité : il est interrompu par divers plis de passage entre les circonvolutions pariétales et les circonvolutions frontales.

Il nous paraît cependant qu'on doit considérer comme sillon de Rolando un sillon qui, partant de la lèvre antérieure de la scissure de Sylvius, un peu en dedans du pôle temporal, limite nettement l'extrémité interne de la branche antérieure de la première circonvolution sylvienne. Ce sillon, par un trajet sinueux, gagne l'extrémité antérieure de l'hémisphère. Notre description s'applique au lobe frontal droit, qui est en meilleur état de conservation que le gauche. Ce qui en ressort, c'est que le lobe frontal n'a pas une indépendance absolue, particularité peut-être en rapport avec l'absence totale de nerf olfactif. Ainsi délimité le lobe frontal mesure à peu près 6 centimètres de large, c'est-à-dire qu'il n'occupe pas toute la face ventrale de la région frontale du cerveau. Dans la partie antérieure du lobe frontal, on compte trois circonvolutions principales, à direction antéro-postérieure, un peu obliques de dehors en dedans. Ces circonvolutions sont fortement contournées sur elles-mêmes; elles sont certainement beaucoup plus développées, à proportion gardée, que chez le Dauphin. Tout à fait en arrière, dans le tiers environ de son étendue, le lobe frontal offre une surface complètement lisse séparée des circonvolutions de la région antérieure par un profond sillon obliquement dirigé de dehors en dedans et d'arrière en avant. Ce sillon toutefois ne s'étend pas jusqu'à la circonvolution frontale interne qui est par suite en communication directe avec la région lisse que nous décrivons. Cette région lisse (Pl. IV, fig. 2, *g*) est celle que BROCA a désignée sous le nom de lobule désert ou désert olfactif. Ce lobule désert passe insensiblement dans la vallée de Sylvius.

2° *Lobe occipito-pariétal*. — Nous désignons sous ce nom tout le reste de l'hémisphère. Il présente des circonvolutions très larges, bifurquées en général à leurs extrémités et fortement repliées sur elles-mêmes dans tout leur

trajet. On peut les considérer comme partant toutes du bord de la scissure limbique qui les sépare du lobe de l'hippocampe; elles ont tendance à converger vers l'extrémité antérieure de cette scissure. La circonvolution qui borde immédiatement la scissure de Sylvius, ou première circonvolution sylvienne (Pl. IV et V, S¹), est très fortement repliée sur elle-même à l'extrémité externe de la scissure. Elle commence un peu en dehors du pôle temporal dont elle est séparée par l'origine de l'une des circonvolutions pariétales. Avant d'atteindre l'extrémité de la scissure de Sylvius, elle donne une branche, racine d'une seconde circonvolution sylvienne (S²) qui s'élargit très rapidement et enveloppe la première. Cette seconde circonvolution sylvienne se bifurque en avant et à la face inférieure de la région frontale, sa branche postérieure s'unissant à la première circonvolution sylvienne tandis que sa branche antérieure tombe sur le sillon de Rolando qu'elle interrompt par un pli de passage étroit.

Les autres circonvolutions du manteau de l'hémisphère (Pl. IV et V; I, II, III, IV) ont des extrémités postérieures assez grêles, qui s'élargissent bientôt et donnent successivement quatre circonvolutions pariétales. La première ou circonvolution interne occupe en arrière le bord interne de l'hémisphère et arrivée vers son milieu elle se confond avec la seconde circonvolution pariétale. Celle-ci, dirigée un peu obliquement d'arrière en avant et de dehors en dedans, se termine après s'être confondue avec la première pariétale, sur l'extrémité interne d'un sillon oblique que nous considérons comme la partie supérieure du sillon de Rolando. La troisième circonvolution pariétale naît en arrière par deux racines et se continue en avant jusqu'à l'extrémité antérieure de l'hémisphère où elle se bifurque, sa branche interne donnant un pli de passage (Pl. V, fig. 2 et 4, *p*) qui interrompt largement la scissure de Rolando. Enfin la quatrième pariétale très large et bifurquée en arrière se bifurque également en avant et sa branche externe se continue dans le pli de passage que nous venons de signaler. Toutes les circonvolutions pariétales viennent donc aboutir à la partie supérieure du sillon de Rolando et l'interrompent sur une assez large étendue, puisque les troisième et quatrième pariétales fournissent un pli de passage qui les fait communiquer avec les circonvolutions frontales précisément au niveau où, d'autre part, la deuxième circonvolution sylvienne

interrompt également ce sillon par un autre pli de passage (Pl. V, fig. 3, S²).

CERVELET (Pl. IV, fig. 2, c). — Sur notre pièce il est très altéré dans sa forme. Tel qu'il se présente il mesure 10 centimètres de haut sur 14 centimètres de large; le lobe médian très petit, n'a pas plus de 25 millimètres de diamètre. Les lobes latéraux offrent de nombreux sillons qu'il nous est impossible de décrire et qui offrent les caractères ordinaires chez les Cétacés.

MOELLE ALLONGÉE. — La *protubérance* offre la forme ordinaire chez les Mammifères, et mesure environ 6 centimètres de diamètre transversal sur 45 millimètres de diamètre antéro-postérieur. Le *bulbe* est ici très déformé, probablement par défaut de conservation. L'origine des nerfs à ce niveau est exactement la même que chez le Dauphin. Nous signalerons le volume énorme de l'ensemble des nerfs facial et acoustique (*t*).

Nous avons essayé une injection qui, vu l'état de la pièce, n'a pas donné des résultats complets. Nous distinguons de chaque côté de la carotide (*a'*) dans la scissure sylvienne, une artère cérébrale moyenne (*a*) volumineuse qui donne bientôt quatre branches, dont l'une pénètre dans la masse cérébrale. En avant se détache la cérébrale antérieure (*e*) qui s'enfonce entre les deux lobes frontaux. En arrière la carotide donne une grosse branche qui plonge presque aussitôt dans la région de l'hippocampe, c'est l'artère cérébrale postérieure. Elle fournit en avant de la protubérance un certain nombre de branches qui accompagnent les principaux nerfs et en particulier une branche cérébelleuse (*d*). Enfin une artère médiane qui longe la protubérance, passe sur le bulbe et donne naissance à un réseau admirable artériel. Ce réseau s'étend sur la base du cervelet et sur l'origine de la moelle. Il offre une structure particulière étant formé de petites artérioles mesurant environ 1 millimètre de diamètre, pelotonnées les unes sur les autres.

MOELLE (1). — La dure-mère est très dense. La moelle (Pl. IV, fig. 1 et 2, M) n'est pas plus volumineuse que celle du bœuf, ce qui est fait pour étonner, si l'on compare les masses musculaires mises en action. En considérant les nerfs moteurs comme de véritables nerfs trophiques, il faudrait admettre que la dépense nerveuse est peu considérable pour mouvoir

(1) Voy. POUCHET, Sur la moelle épinière du Cachalot. C. R. Soc. de Biolog., 20 janvier 1891.

l'énorme machine du Cachalot, qui trouverait dès lors principalement dans sa forme l'élément de sa puissance.

Il est à remarquer d'autre part que si la moelle a un si petit volume, l'encéphale semble en rapport de son côté avec la masse musculaire : il faut en conclure que la quantité d'énergie transmise de la périphérie au centre, est indépendante du nombre ou du volume des conducteurs. On doit supposer que les conducteurs médullaires, chez le Cachalot, considérés isolément travaillent beaucoup plus que chez le bœuf ; en d'autres termes, que ce qu'on appellera si l'on veut l'influx nerveux, s'y transmet à un état de tension beaucoup plus grand.

Des deux fragments de moelle que nous avons coupés avant d'enlever le cerveau, l'un, malheureusement, au cours des vicissitudes du transport, a été un peu déformé, sans que cette déformation d'ailleurs nuise à l'étude de la constitution de l'organe.

Les coupes pratiquées sur ces deux fragments nous ont offert malgré leur voisinage, un aspect très différent. Toutefois leur dimension est sensiblement la même, mesurant 15 millimètres de diamètre transversal sur 11 millimètres de diamètre antéro-postérieur.

Sur les deux fragments on ne voit aucune trace de canal central, et il est difficile de supposer que les éléments de sa paroi, s'ils avaient subsisté, même dissociés, soient devenus méconnaissables, en particulier sur le fragment qui n'a pas subi de déformation.

La couche grise périphérique est très inégale dans les points où elle existe, elle manque totalement dans des étendues considérables de la surface de la moelle.

Le sillon postérieur est à peine distinct ou même tout à fait effacé. Le sillon antérieur est une simple fissure occupée par une mince lame de tissu lamineux contenant quelques rares vaisseaux. Par contre les deux substances blanche et grise, cette dernière surtout, sont extrêmement vasculaires. On peut voir vers l'extrémité des cornes, de gros capillaires gorgés de sang, mesurant jusqu'à 120 μ de diamètre, avec une paroi épaisse de 6 μ .

Les cellules nerveuses des cornes antérieures ne dépassent pas 54 μ , le noyau est ovoïde avec un nucléole sphérique. Elles présentent dans leur cytoplasme un amas compact de fines granulations brunes. Dans les cornes

postérieures, le diamètre des cellules ne paraît pas dépasser 18 μ .

Dans la substance blanche le volume des tubes nerveux et des cylindraxes ne dépasse pas ce qu'il est chez l'homme et les grands mammifères.

Les deux fragments offrent sur la tranche, indépendamment de la déformation de l'un d'eux, une différence d'aspect très accusée. Nous commencerons par décrire le fragment le plus éloigné, c'est celui qui a subi une déformation sensible. Le sillon postérieur est totalement indistinct : les deux cornes antérieures fortement accusées, volumineuses, s'étendent presque transversalement, offrant des dentelures, origine de cloisons de substance grise qui s'avancent dans la substance blanche. Les cornes postérieures sont étroites, insérées presque perpendiculairement à la base des cornes antérieures, fusiformes, se prolongeant en quelque sorte jusqu'à la surface de la moelle. La substance grise s'y montre disposée par îlots entre lesquels pénètrent un grand nombre de tubes à myéline. On trouve des cellules nerveuses très loin, jusqu'au début de la partie la plus rétrécie de la corne.

Sur l'autre fragment plus rapproché du bulbe, on ne distingue point tout d'abord les cornes postérieures. Il semble qu'il n'y ait que deux cornes antérieures volumineuses, étalées transversalement. Cependant, avec plus d'attention, on voit ces larges cornes transversales présenter en arrière, dans leur moitié interne, une sorte d'avancée. Leur bord dans cette étendue est comme rejeté en arrière. A partir du point où cesse cette avancée, la corne se continue plus étroite. Ces deux avancées ne présentent point de grosses cellules motrices et sont en réalité les cornes postérieures très élargies, accolées aux antérieures, et émettant simplement, comme celles-ci, des cloisons rayonnantes multiples dans la substance blanche.

EXPLICATION DES PLANCHES

NOTA. — Les planches I à V sont faites d'après des photographies des pièces décrites.

PLANCHE I.

- FIG. 1. — Tête du jeune Cachalot mâle (Laborat. d'anat. comp. 1889-161), dressée et vue latéralement (réduction au 1/10 environ). Vers l'extrémité de la lèvre supérieure existe une déchirure produite par la chaîne frappée pour trainer l'animal à terre. — *a*, œil; — *b*, orifice du conduit auditif externe. — *c*, Étrave.
- FIG. 2. — Tête du même individu, dressée et vue par sa face ventrale.
- FIG. 3. — Tête du même, dressée, vue par la face dorso-latérale droite. Elle est légèrement affaissée sur elle-même et à gauche, consécutivement à la dissection de la peau et des muscles, dont les lambeaux *p, p* sont rejetés de côté. — Sur la ligne médiane dorsale on voit l'organe du blanc *sp* sous la forme d'un cylindre, étranglé de place en place par des brides fibreuses, restes de l'enveloppe de l'organe partiellement ouverte avant qu'on en prit la photographie.
- FIG. 4. — Tête du même, dressée, vue par la face dorso-latérale gauche. La peau a été disséquée un peu en arrière de l'évent *e* et le muscle nasal gauche *m* divisé et rejeté de côté. On a ainsi découvert la narine gauche *n* se rendant à l'évent. Sur la préparation la narine est gonflée démesurément au moyen d'étoffe. — En *p* coupe de la peau; en *sp* bord gauche de l'organe du blanc.

PLANCHE II.

- FIG. 1. — Portion de l'organe d'Alderson, d'après une pièce rapportée de Lagens (Açores) par M. Pouchet.
- FIG. 2. — Extrémité de la tête du jeune mâle (Laborat. d'Anat. comp. 1889-161) vue par sa face dorso-latérale gauche. Un bout de sonde *e* montre la communication entre l'évent et le sinus vertical antérieur. Celui-ci a été ouvert par une incision cruciale de la peau. Dans son fond on aperçoit le « museau de singe » *d*, dont l'orifice est limité par deux lèvres en forme de bourrelet. S, bord dorsal de la tête. V, bord ventral.
- FIG. 3. — Mâchoire inférieure et langue *l*, du même individu. Les dents sont encore incluses dans la muqueuse; *o, o*, branches de la mâchoire; *p*, pharynx.
- FIG. 4. — Portion postérieure du crâne du même sujet vue en dessus: sur la face antérieure de la crête frontale *f*, est appliqué le sinus, *s*, qui a été ouvert pour montrer la muqueuse pigmentée de sa paroi postérieure, criblée de cryptes qui représentent l'organe d'Alderson au début de son développement. En *n* la narine droite. On la voit, au niveau où elle communique avec le sinus, plonger en bas dans la fosse nasale osseuse correspondante.

PLANCHE III.

- FIG. 1. — Larynx du Cachalot de l'île de Ré, vu latéralement. — *a*, épiglote; — *b*, lèvre aryténoïdienne; — *c*, bord libre du cartilage thyroïde.
- FIG. 2. — Le même. Colonne aryténo-épiglottique vue par la face ventrale. Elle émerge dans la cavité pharyngienne.
- FIG. 3. — Cartilages de la colonne aryténo-épiglottique vus latéralement. — *a*, cartilage épiglottique; — *b*, repli de ce cartilage formant la lèvre antérieure de l'orifice glottique; — *c*, bord du cartilage thyroïde; *d*, cartilage de Santorini.

PLANCHE IV.

Encéphale de Cachalot adulte, d'après les photographies d'une pièce rapportée de Lagens (Açores) par M. Pouchet.

Les désignations suivantes ont été employées pour toutes les figures des planches IV et V : I, II, III, IV, première, deuxième, troisième et quatrième circonvolutions pariétales.

C, cervelet;

F, lobe frontal;

M, moelle.

R, sillon de Rolando.

S¹, première circonvolution sylvienne.

S², deuxième circonvolution sylvienne.

- FIG. 1. — Vue de la face supérieure de l'encéphale. La pièce a été déformée malgré les soins apportés à sa conservation.
- FIG. 2. — Vue de la face ventrale, les vaisseaux injectés. — *a*, artère cérébrale moyenne; — *a'*, carotide interne; — *b*, bulbe; — *c*, cervelet; — *d*, artère cérébelleuse; — *e*, artère cérébrale antérieure; — *f*, protubérance annulaire; — *g*, pôle temporal; — M, moelle; — *s*, branche supérieure de la deuxième circonvolution sylvienne interrompant le sillon de Rolando; — *t*, faisceau nerveux acoustico-facial.

PLANCHE V.

- FIG. 1. — Vue latérale et inférieure de l'encéphale.
- FIG. 2. — Vue latérale et supérieure.
- FIG. 3. — Extrémité frontale du cerveau, la pièce reposant sur sa face dorsale. — *p*, pli de passage de la troisième circonvolution pariétale.
- FIG. 4. — Extrémité frontale du cerveau, la pièce reposant sur sa face ventrale.

PLANCHE VI.

- FIG. 1. — Extrémité de la tête du fœtus de 1^m,30. La peau a été incisée au niveau du sac de l'évent, et les lambeaux rejetés de côté laissent voir les deux lèvres du museau de singe *m*. — En *e*, l'évent.
- FIG. 2. — Coupe de la tête du second jeune mâle faite à 0^m,40 de l'extrémité antérieure. — *a*, espace occupé par le spermaceti; au centre, on voit la coupe d'une artère; — *b*, paroi fibreuse de la caisse; — *c*, enveloppe de graisse où est plongée la narine droite *d*; — *g*, narine gauche; — *h*, cartilage de la cloison; — *m*, faisceau du muscle nasal gauche; — *n*, muscle nasal gauche; — *n'*, muscle nasal droit; — *o*, lit adipeux séparant la caisse des os maxillaire *p* et intermaxillaire *p'*; — *q*, cartilage vomérien; — *r*, lard.

FIG. 3. — Arrière-narines; préparation faite sur le fœtus de 1^m,30. — *d*, fosse nasale droite; — *g*, fosse nasale gauche; — *pt*, ptérygoïde; — *t*, orifice de la trompe d'Eustache droite.

PLANCHE VII.

FIG. 1. — Membre antérieur du fœtus de 1^m,30; muscles de la face externe (grandeur naturelle), A, olécrâne; — *a*, apophyse pisiforme; — *b*, cartilage terminal de l'acromion; — *d*, deltoïde coupé et relevé; — E, extenseur commun des doigts; — *e*, extenseur propre du pouce; — *ep*, muscle sus-épineux; — *g*, faisceau du grand dorsal; — *m*, aponévrose commune au deltoïde et aux extenseurs; — *p*, peaucier; — *r*, grand rond; — *se*, sous-épineux; — I à V, doigts.

FIG. 2. — Membre antérieur, face interne. — *c*, coraco-brachial; — *co*, extrémité de l'apophyse coracoïde; — *d*, bord du deltoïde; — F, fléchisseur commun des doigts; — *f*, fléchisseur propre du pouce; — *g*, bord du grand rond; — *i*, faisceau interosseux du fléchisseur commun; — *p*, petit pectoral sectionné et relevé; — *ss*, sous-scapulaire; — *t*, rudiment des muscles interosseux des doigts; — I à V, doigts.

FIG. 3. — Membre gauche de jeune Cachalot ♂ envoyé des Açores, vu par sa face interne. Cette figure, comme la suivante, est faite d'après une photographie. On y remarque que le pouce I est beaucoup moins libre que chez le fœtus; il se distingue à peine du deuxième doigt, à la base duquel il est solidement fixé par une enveloppe fibreuse. En même temps son fléchisseur propre, qui était très manifeste chez le fœtus, est réduit à quelques fibres *f* à peine apparentes à la surface du radius.

FIG. 4. — Membre gauche du même, vu par sa face externe. Les mêmes observations s'appliquent à l'extenseur du pouce *e*, dont il n'existe que des traces.

PLANCHE VIII.

FIG. 1. — Estomac du fœtus de Cachalot de 1^m,30; face ventrale. — *a*, jabot; — *b*, estomac proprement dit; — *c*, première poche duodénale ouverte suivant sa largeur pour montrer, à droite, l'orifice qui conduit à l'estomac; au milieu, la boutonnière qui fait communiquer entre elles les deux poches duodénales; — *d*, seconde poche duodénale; — *f*, diaphragme; — *i*, intestin; — *r*, rate.

FIG. 2. — Estomac du même, vu par la face dorsale. — *æ*, œsophage; — *a*, jabot; — *b*, estomac proprement dit; — *r*, rate.

FIG. 3. — L'orifice en boutonnière qui fait communiquer les deux poches duodénales. Dessin en demi-grandeur d'après une pièce prélevée sur l'individu adulte de l'île de Ré.

FIG. 4. — Extrémité du rectum et anus d'un Cachalot adulte ♀. D'après la photographie d'une pièce envoyée des Açores par M. S. W. Dabney (Laborat. d'Anat. comp. 1889-367). — *l*, couche de graisse revêtant le rectum.

PLANCHE IX.

D'APRÈS LE CACHALOT ADULTE DE L'ÎLE DE RÉ.

FIG. 1. — Conduit hépatico-pancréatique *h*, vu par sa face externe pour montrer l'ampoule pancréatique *a*, à laquelle aboutissent deux canaux principaux *b* et *c*; d'autres canaux plus grêles, *e*, *e*, *e*, arrivent au canal commun soit sur l'ampoule soit à quelque distance.

FIG. 2. — Conduit hépatico-pancréatique *h*, ouvert, vu par sa face interne; — *a*, orifice de l'ampoule pancréatique; — les autres lettres comme ci-dessus.

FIG. 3. — Trajet du canal hépatico-pancréatique *h*, sous la muqueuse duodénale *d*, jusqu'à l'ampoule de Vater *v*.

PLANCHE X.

Cœur et vaisseaux de la région sous-hyoïdienne. Préparation faite sur le fœtus de Cachalot de 1^m,30. — *b*, tronc brachio-céphalique droit; — *c*, cœur; — *d*, carotide primitive droite; — *g, g*, carotide gauche; — *h*, hyoïde; — *i*, carotide interne; — *j*, jugulaire droite; — *j'*, jugulaire gauche; — *k*, veine-cave supérieure; — *l*, plexus jugulaire enveloppant la carotide; — *m*, mammaire interne; — *n*, branche artérielle; — *o*, oreillette droite; — *o'*, oreillette gauche; — *p*, artère pulmonaire; — *q*, cartilage cricoïde; — *r*, bouquet veineux externe; — *s*, saillie des valvules sigmoïdes de l'artère pulmonaire; — *t*, cartilage thyroïde.

PLANCHE XI.

FIG. 1. — Bord interne de l'extrémité du lobe sphénoïdal du cerveau du Cachalot. — *h*, lobe de l'hippocampe; — *l*, scissure limbique; — *t*, pôle temporal.

FIG. 2. — Muscles de la région hyoïdienne, chez le fœtus de 1^m,30. — *α*, œsophage; — *a*, stylo-pharyngien; — *b*, pharyngo-staphylin; — *c*, masto-thyroïdien; — *d*, sterno-thyroïdien; — *e*, thyro-hyoïdien; — *f*, aryténo-hyoïdien; — *g*, carotide recouverte par le plexus jugulaire; elle est rejetée en dehors; — *h*, hyoïde; — *p*, pneumo-gastrique; — *t*, trachée.

FIG. 3. — Face inférieure de la langue du jeune Cachalot mâle. Au niveau du frein de la langue on voit les orifices *a* des sacs glandulaires, et sur leur pourtour les orifices *b* des saccules; — *l*, lobule produit par des incisures de l'extrémité de la langue.

FIG. 4. — Cœur de Cachalot adulte; injection artérielle et veineuse; vue de la face antérieure. — *a*, artère coronaire gauche; — *b*, terminaison de la veine coronaire gauche; — *c, d*, veines de la face antérieure des ventricules; — *f*, veine marginale droite; — *g*, veine marginale gauche.

FIG. 5. — Le même; vue de la face postérieure. — *a*, artère coronaire gauche; — *b*, aorte; — *d*, orifice des veines pulmonaires; — *e*, artère coronaire droite; — *f*, veine marginale droite; — *g*, veine marginale gauche; — *h*, branche verticale de la veine coronaire; — *v*, veine coronaire.

PLANCHE XII.

FIG. 1. — Trajet et distribution de l'artère sous-orbitaire gauche, d'après une préparation sur le fœtus de 1^m,30. — *a*, artère et *n*, nerf sous-orbitaires traversant le trou sous-orbitaire; — *b, c, d*, trois branches artérielles principales se distribuant à la peau de la tête, tandis que le tronc se ramifie dans le tissu où se formera plus tard le « lit adipeux »; — *e*, évent; — *g*, narine gauche; — *m*, muscle nasal gauche; — *m*, portion verticale de l'os maxillaire supérieur; — *p*, peau du dessus de la tête rejetée de côté.

FIG. 2. — Vaisseaux et nerfs au niveau de la région temporale chez le fœtus de 1^m,30. — *b*, bulle tympanique; — *c*, cartilage reliant l'hyoïde à la bulle; — *d*, artère auriculaire postérieure; — *i*, carotide interne; — *o*, artère occipitale; — IX, X, XI, XII, les quatre dernières paires nerveuses crâniennes à leur sortie du crâne, en arrière de la bulle tympanique; — *m*, branche nerveuse pour le muscle sterno-mastoïdien.





Fig. 1

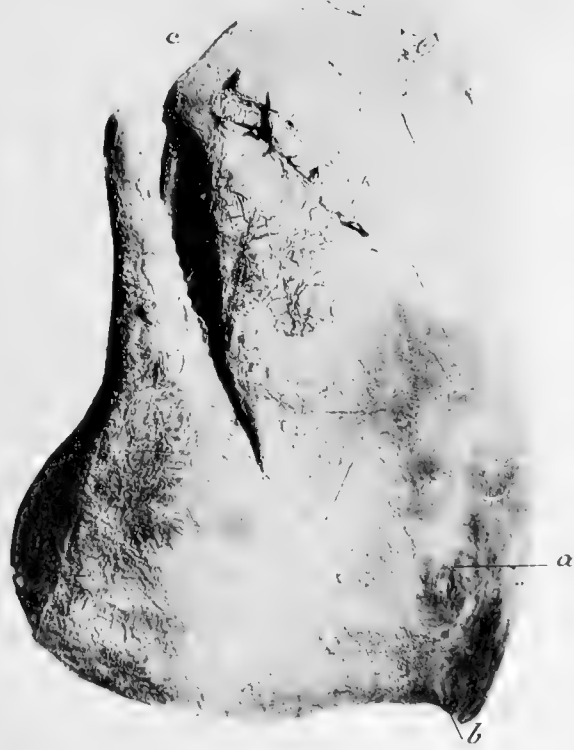

Fig. 2



Fig. 3

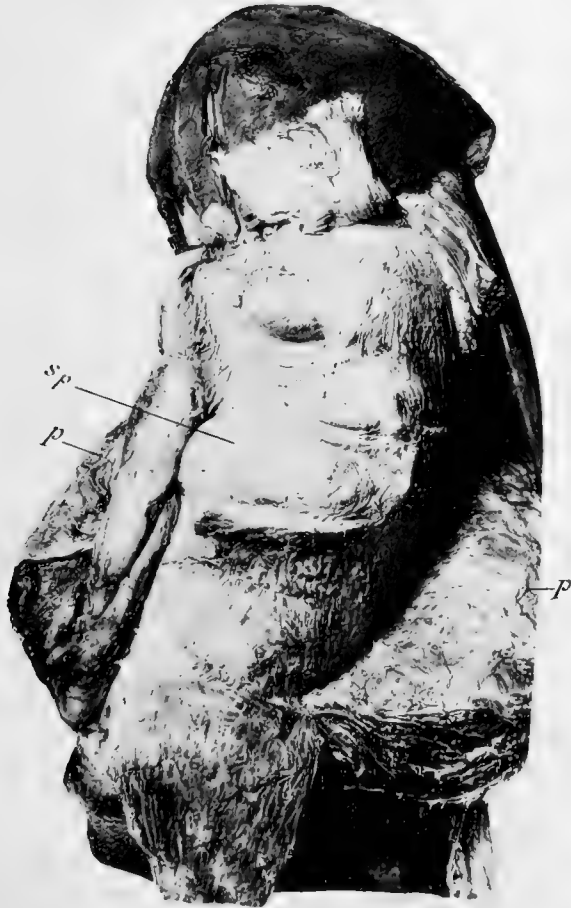
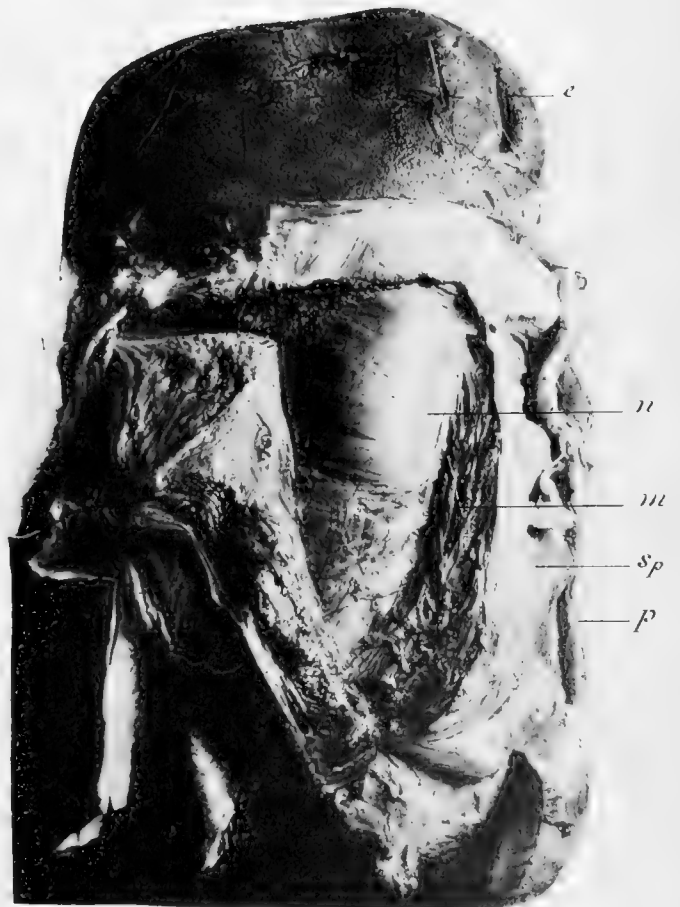

Fig. 4



H. BEAUREGARD . Phot.

BERTHAUD F^{rs} Imp

PHYSETER MACROCEPHALUS

Jeune mâle - Tête, Narines et organe du Blanc

Fig. 1

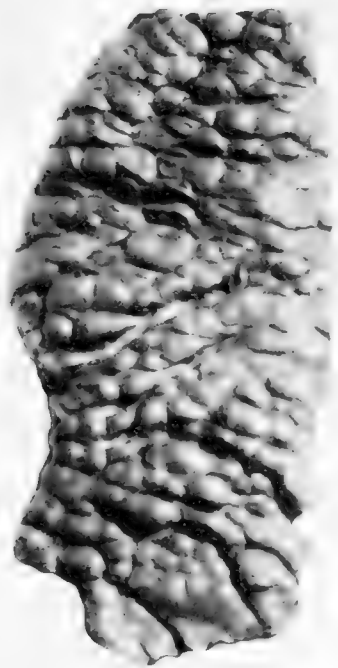


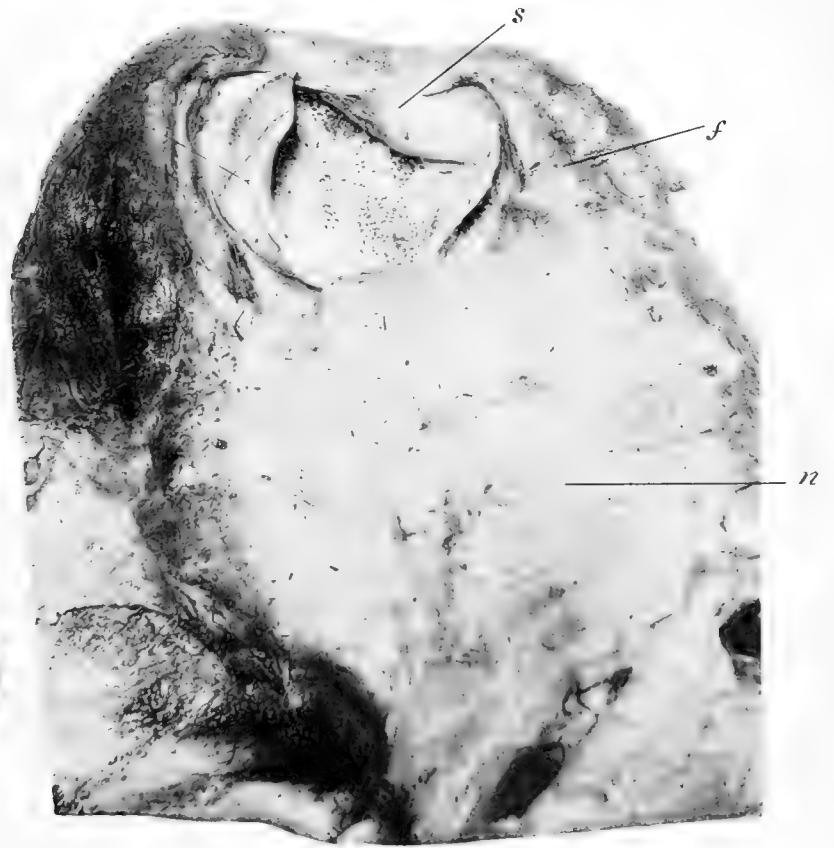
Fig. 2



Fig. 3

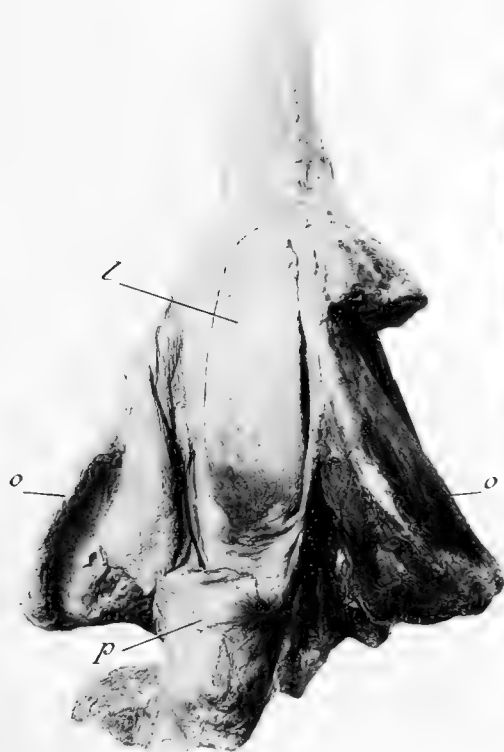

Fig. 4



H. BEAUREGARD, Phot.

BERTHAUD, F^{rs}, Imp

PHYSETER MACROCEPHALUS

Jeune mâle. Organe d'Alderson. Narines et Langue.



Fig. 1

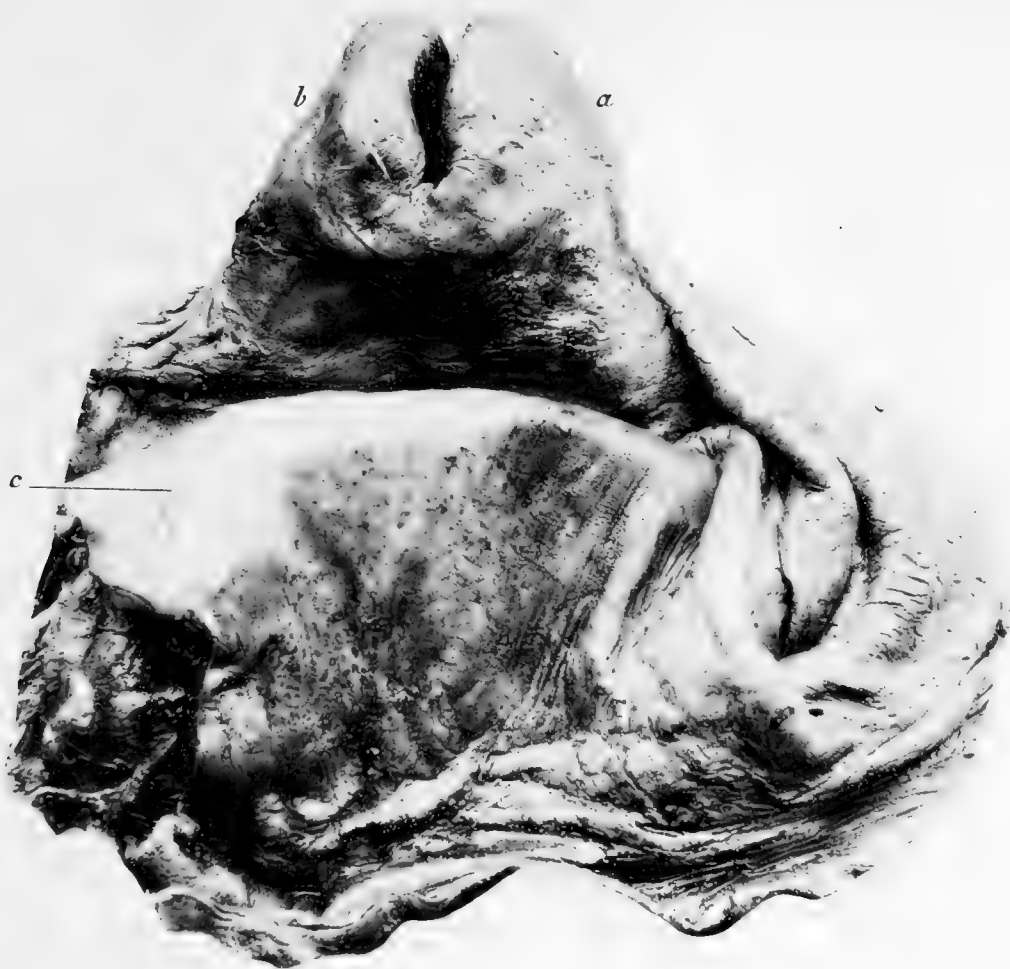
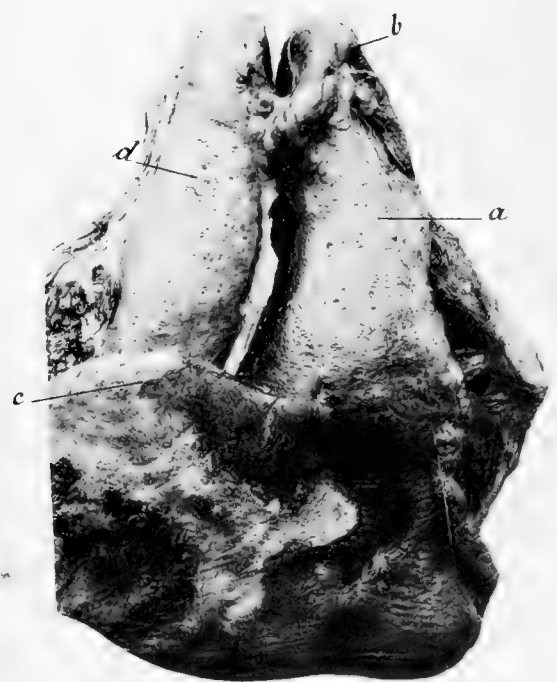

Fig. 2



Fig. 3



H. BEAUREGARD. Phot.

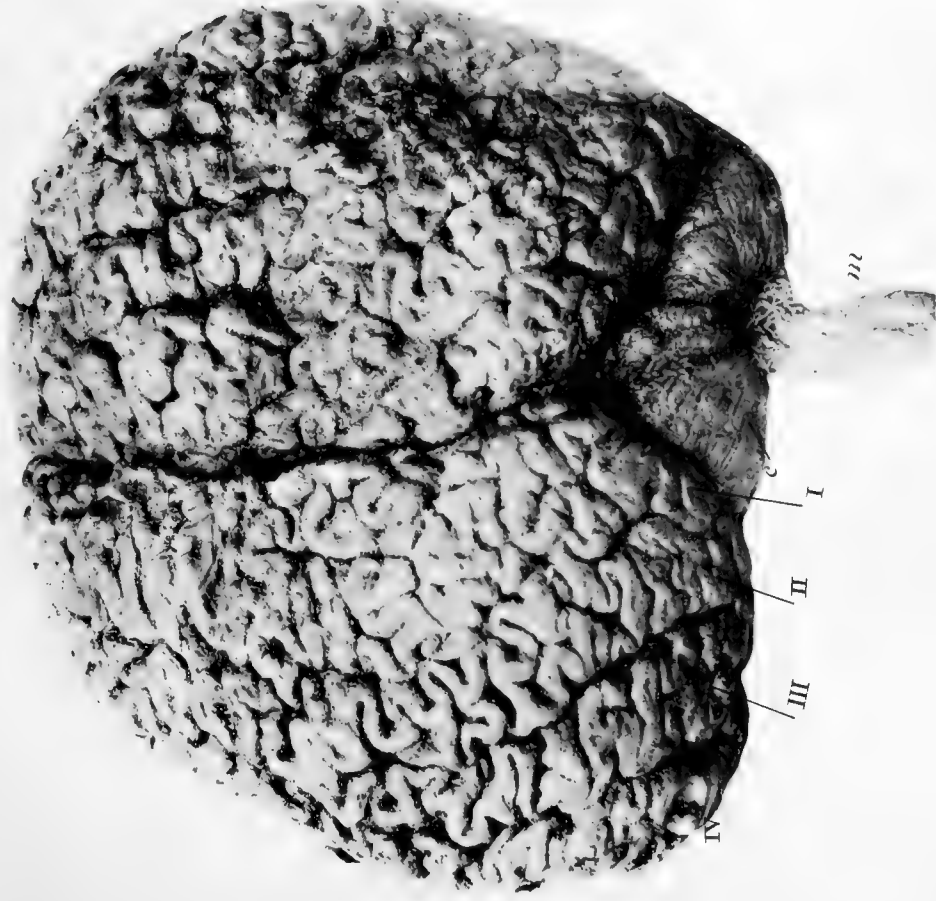BERTHAUD, F^{ms}. Imp

CACHALOT DE L'ÎLE DE RÉ . Larynx .

G. Masson. Editeur.

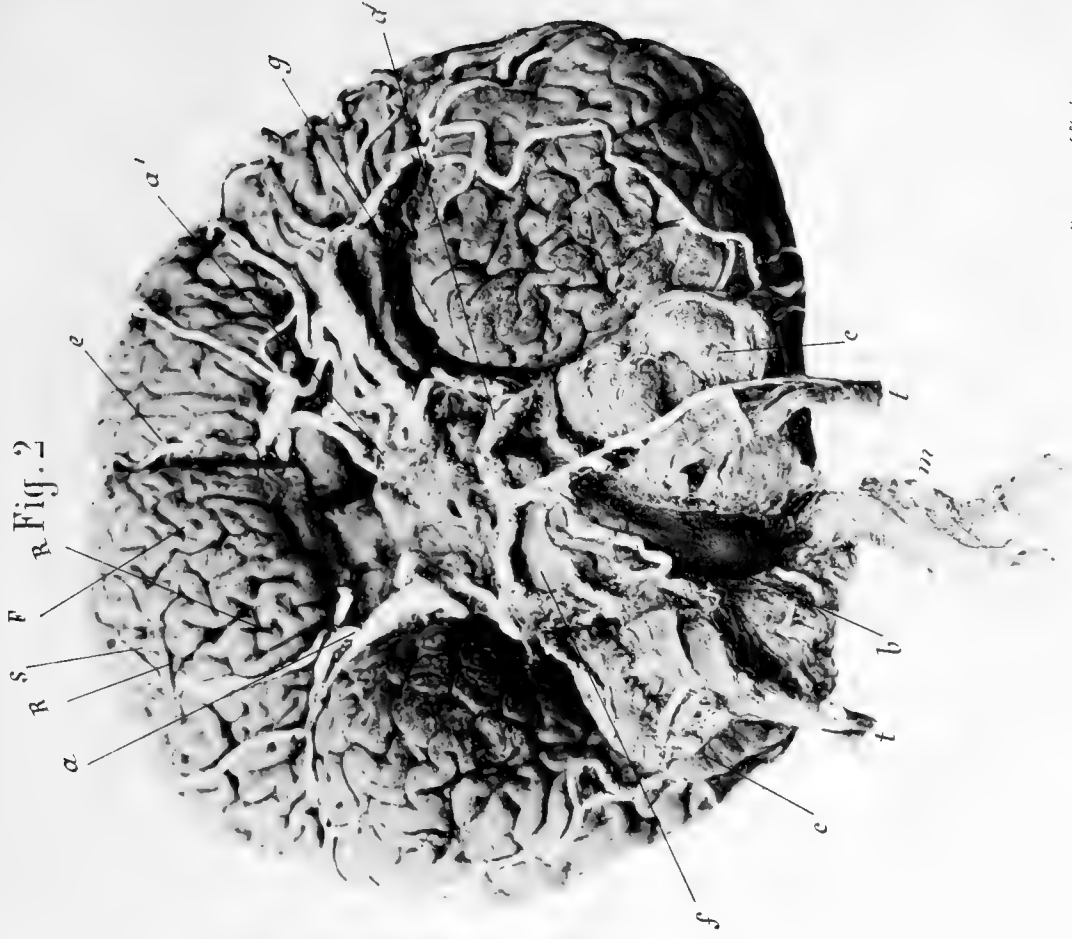


Fig. 1



H. BEAUREGARD. Phot

Fig. 2



BEAUREGARD. Imo

PHYSETER MACROCEPHALUS

Encéphale d'adulte

G. Masson, Editeur

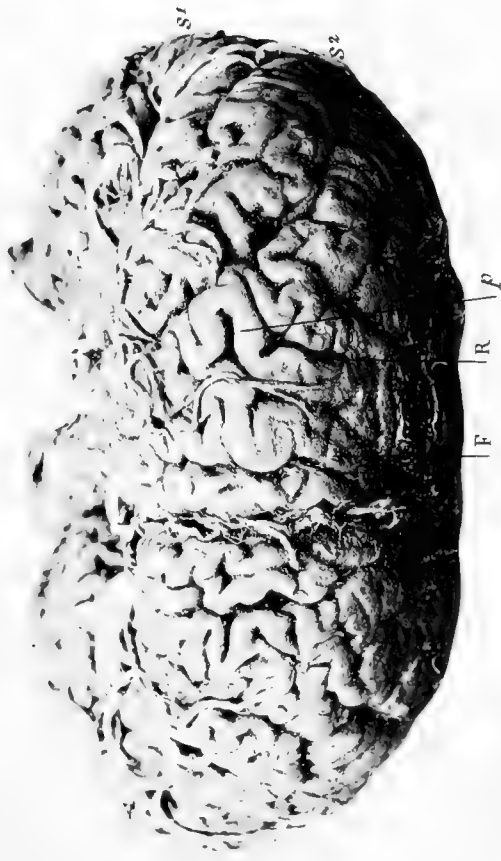
Fig. 1

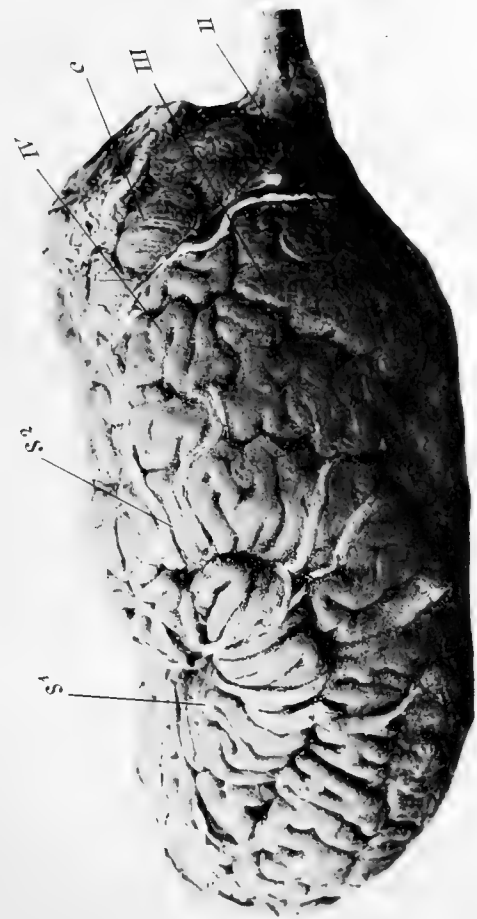

Fig. 2

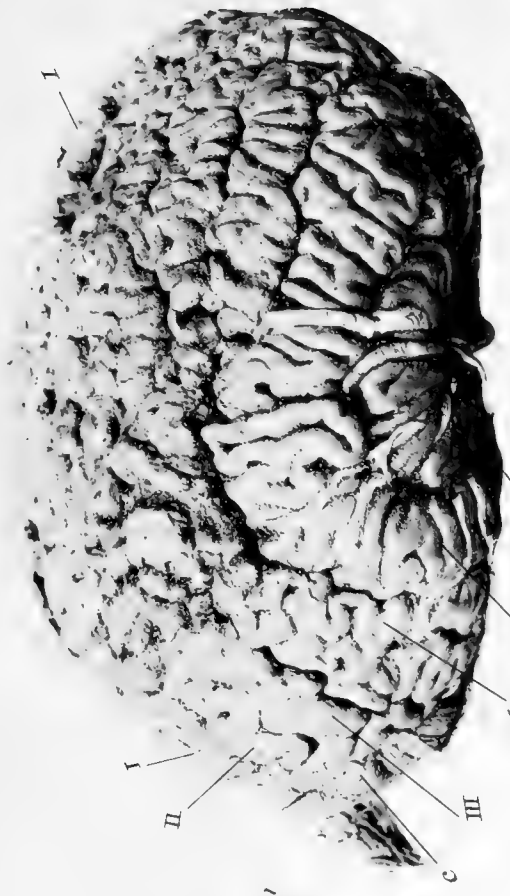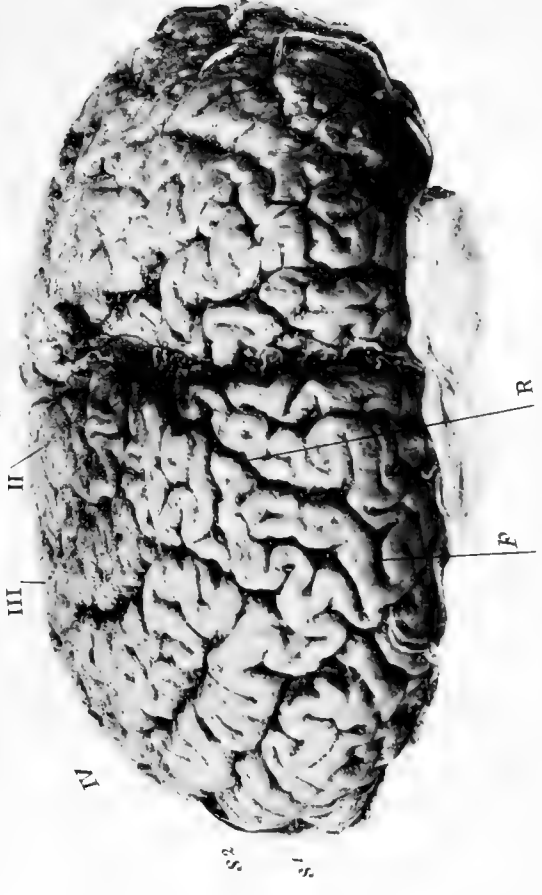


Fig. 3



H. BEAULÉGAR. Pl. III

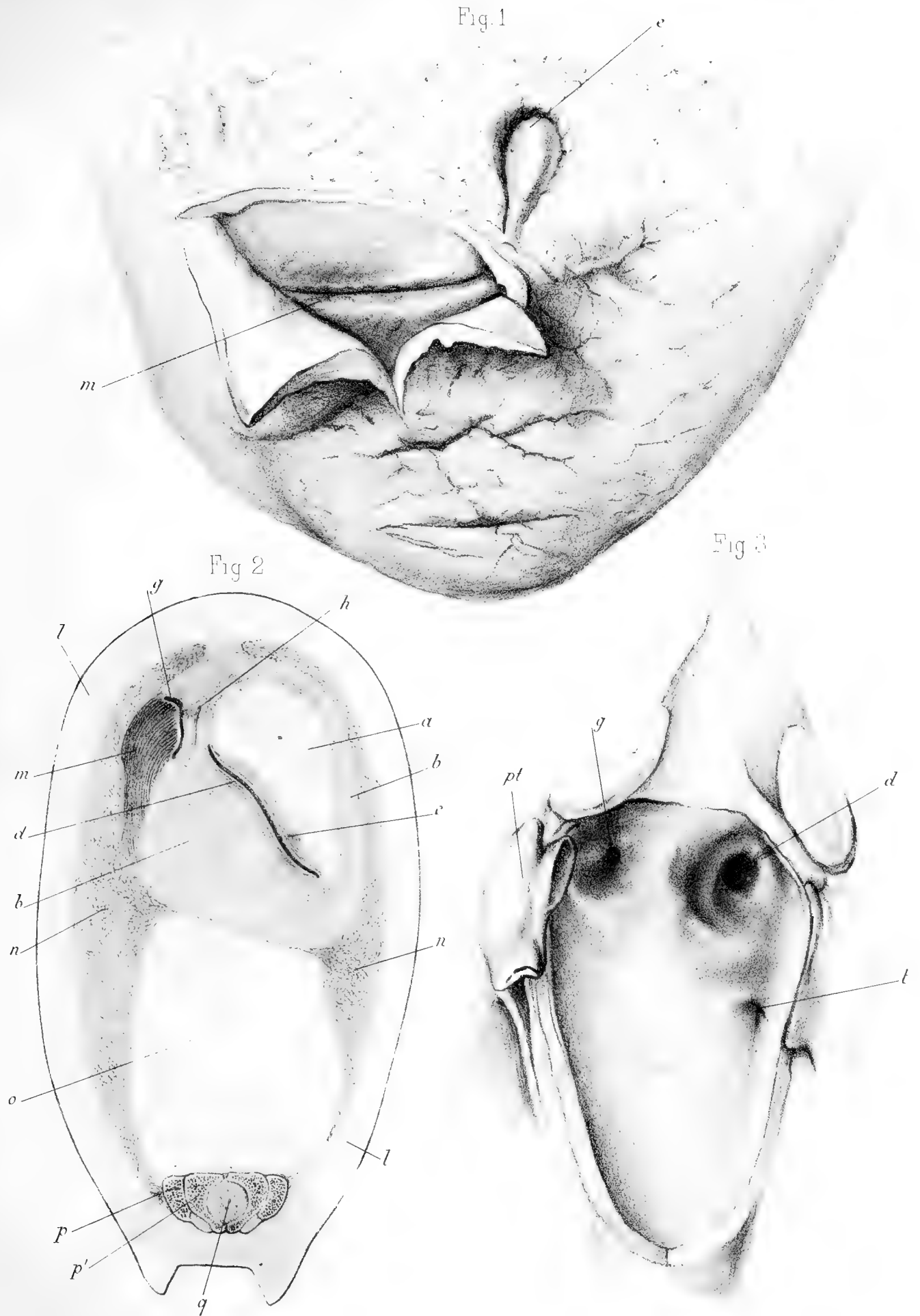
Fig. 4



BEYRHAUS F. Sc. Imp.

PHYSETER MACROCEPHALUS

Encéphale d'adulte



Delahaye del. Millot lith.

Imp. Edouard Bry, Paris

Cachalot foetus de 1^m 30 et jeune mâle.





Fig 1

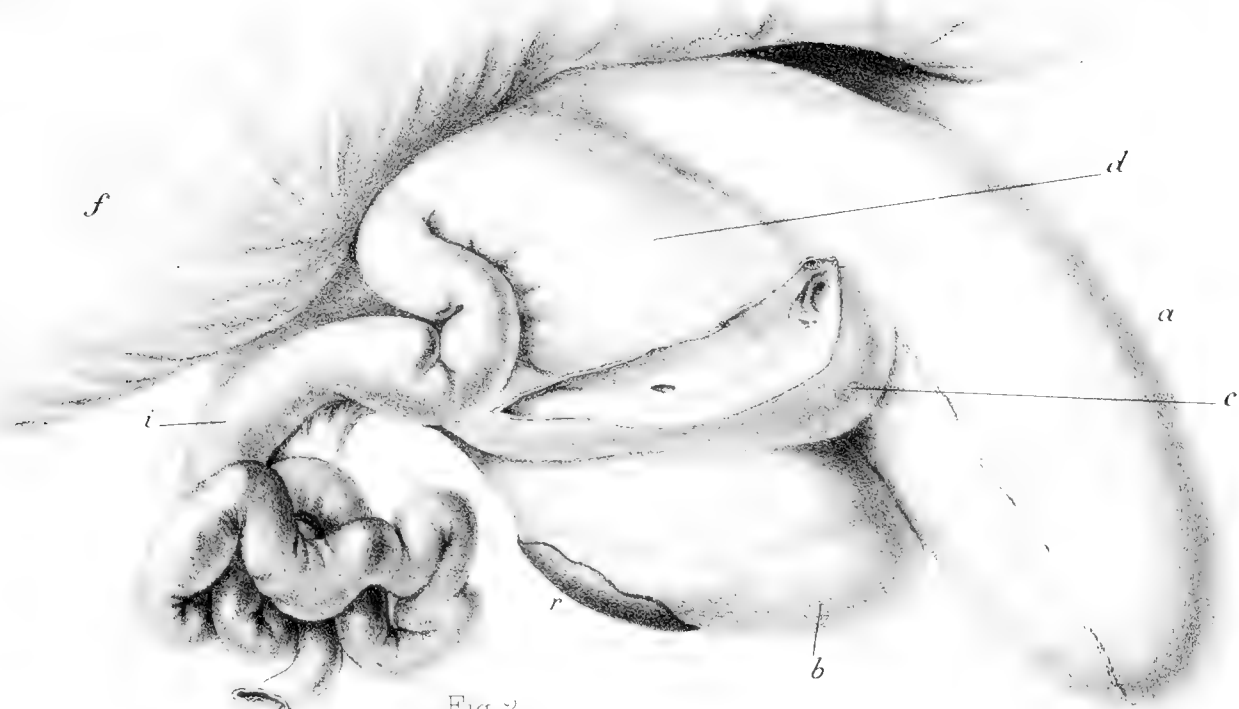


Fig 2



Fig 3


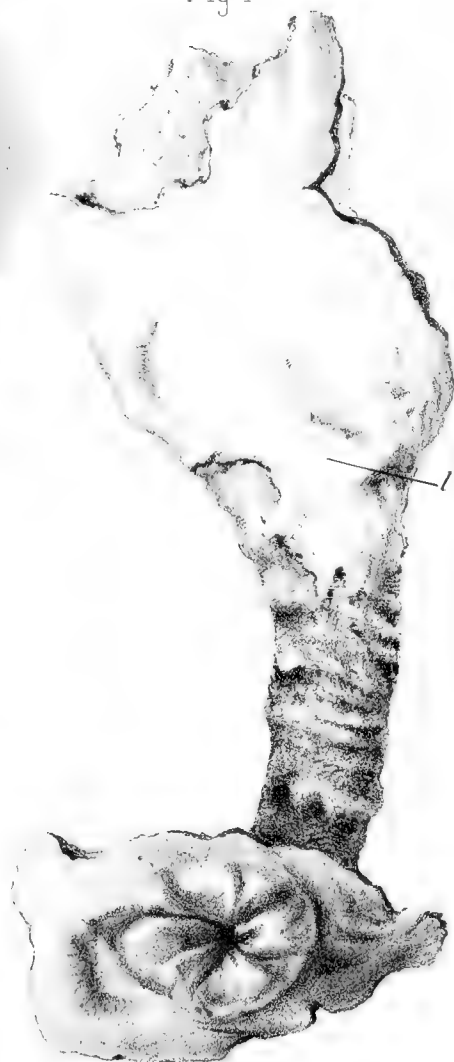


Fig 4



H. Beaugard del. Millot lith.

Imp Edouard Bry, Paris.

Physeter macrocephalus
Appareil digestif.

G. Masson Editeur.




Fig 1

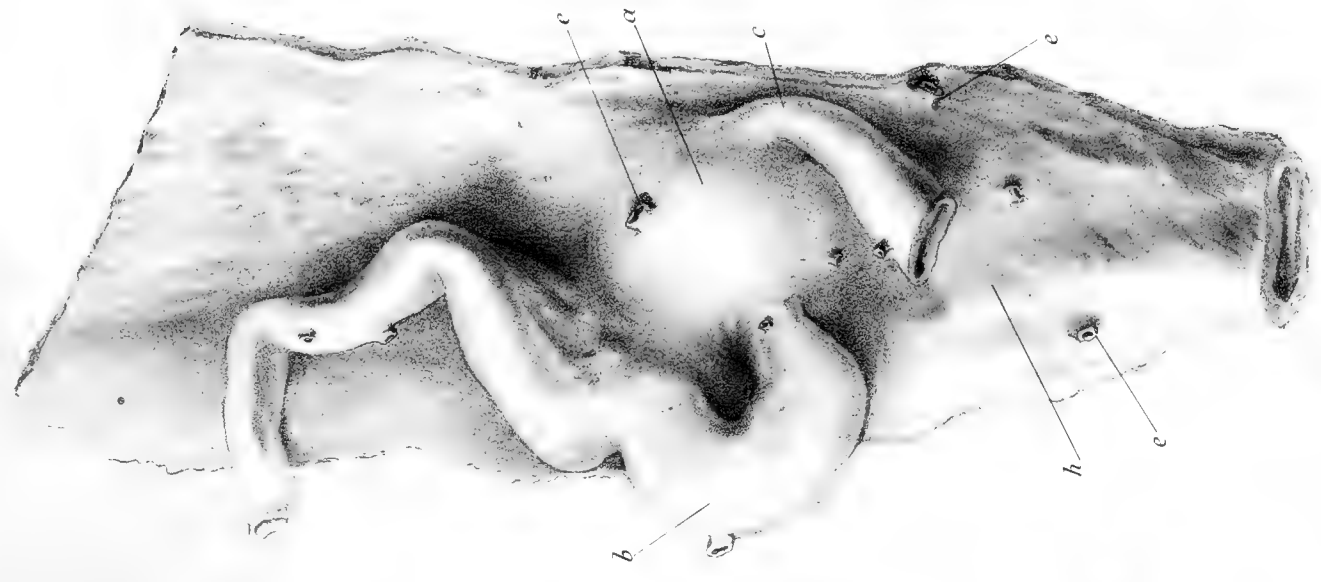
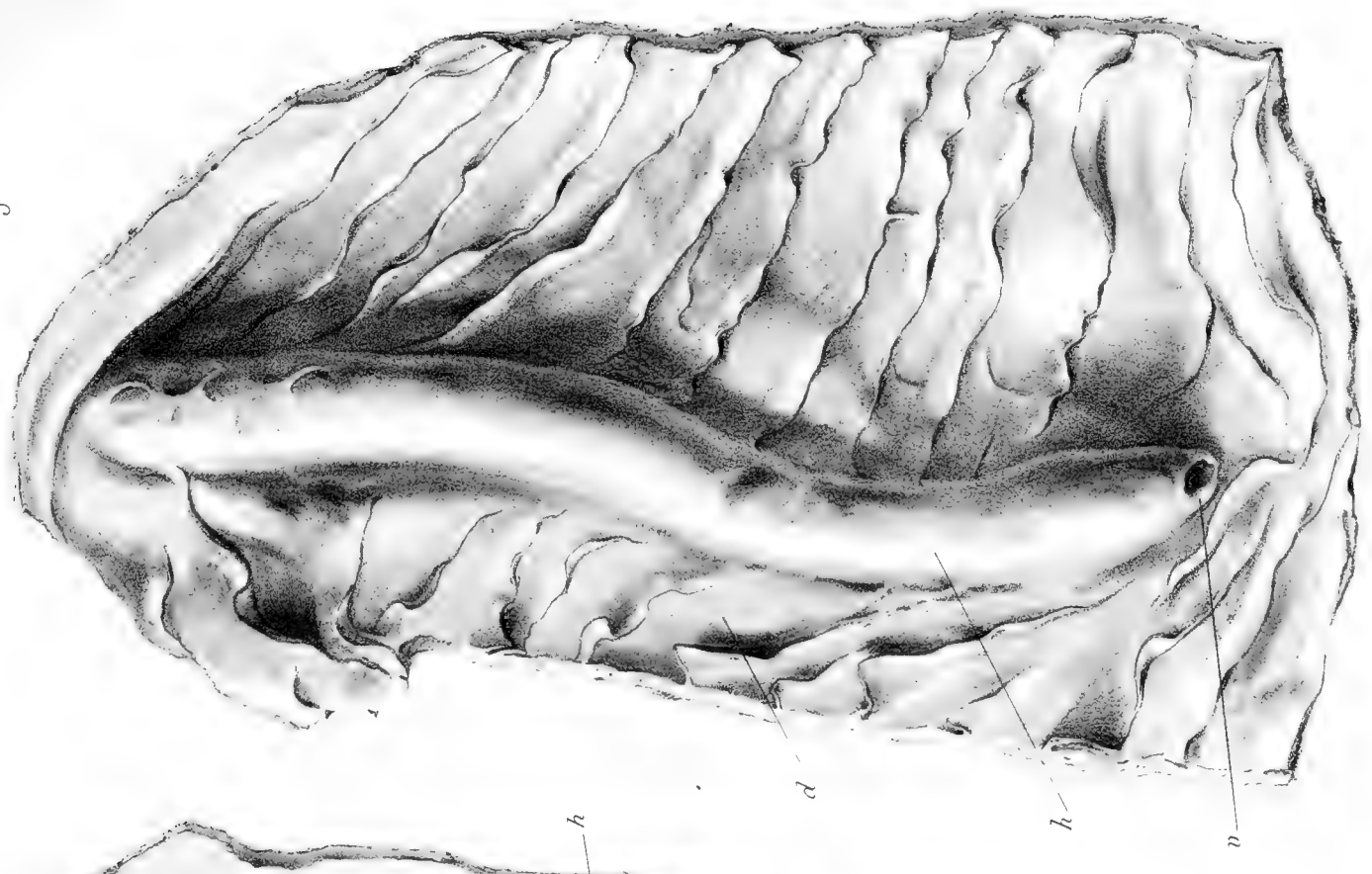

Fig 2



Fig. 3







H. Beauregard del.

Imp Ed. Bry. Paris

Millot lith.

Cachalot — Fœtus de 1^m 30
Cœur et vaisseaux, région sous-hyôidienne.




Fig. 1

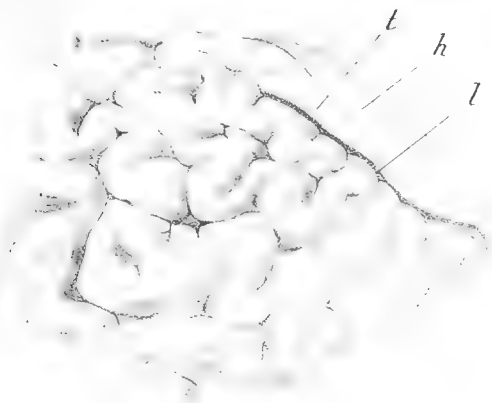


Fig. 2

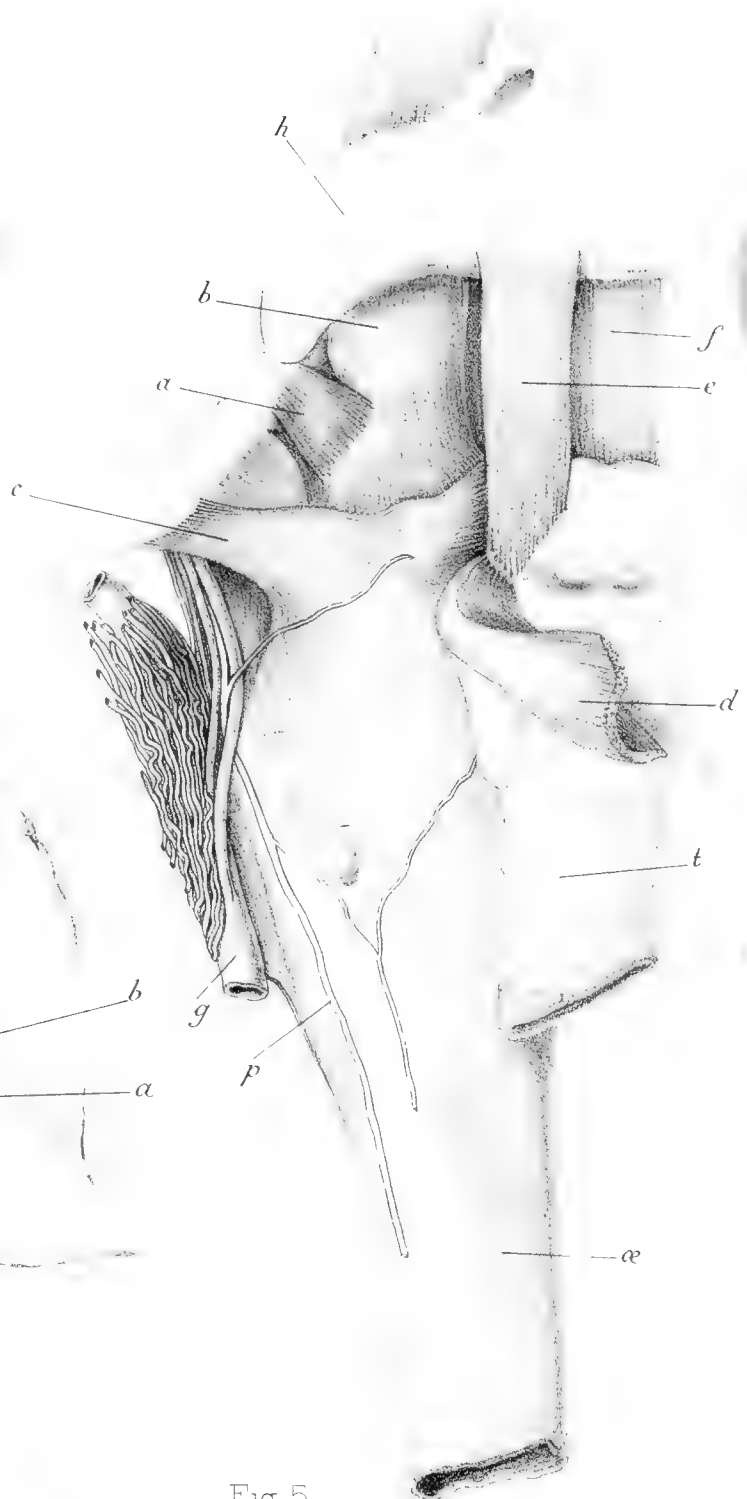


Fig. 3

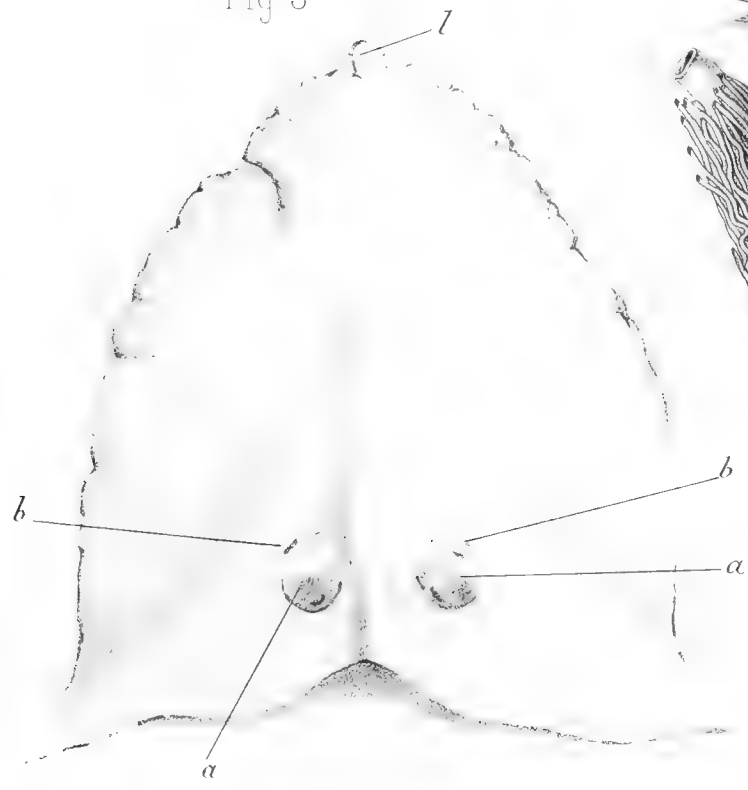


Fig. 4

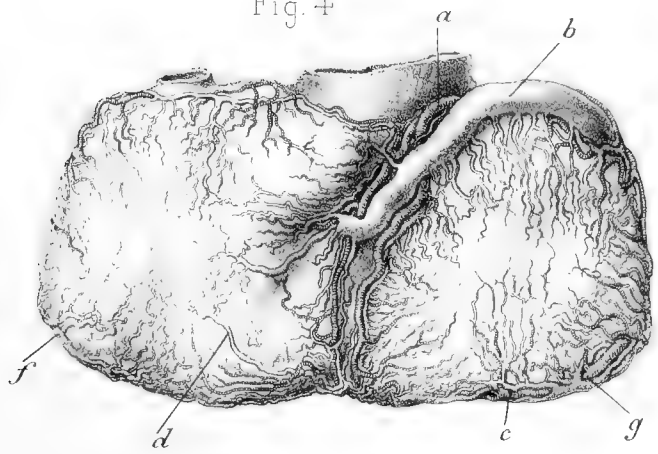
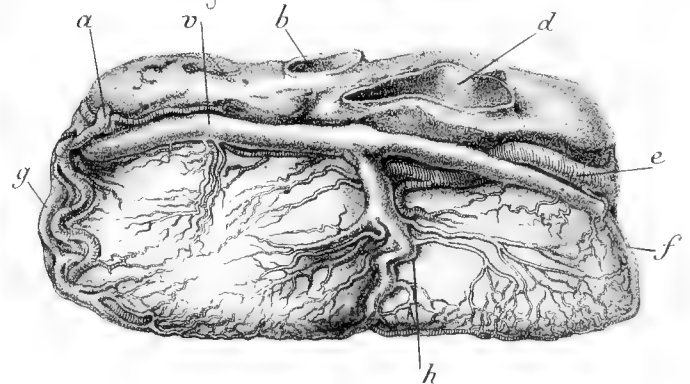


Fig. 5




H. Beaugard, del.

Imp Ed Bry, Paris.

Millot, lith.



Fig. 1





H. Beauregard, del.

Imp. Ed. Bry, Paris.

Millot, lith

13 and 14





SMITHSONIAN INSTITUTION LIBRARIES



3 9088 00317506 4

nhkell qQL737 C435P87
Recherches sur le cachalot.