

219 147
J. van der
ONDERZOEKINGEN

verricht in het Zoölogisch Laboratorium der
Rijksuniversiteit Groningen.

REPTILES & AMPHIBIANS
U. S. NATIONAL MUSEUM


IV.

STUDIEN ZUR ENTWICKLUNGSGESCHICHTE
DES JAPANISCHEN RIESENSALAMANDERS

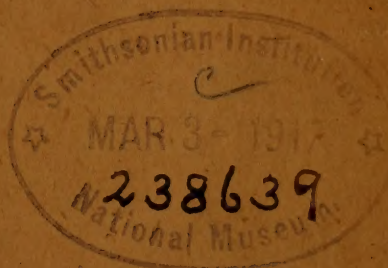
(MEGALOBATRACHUS MAXIMUS SCHLEGEL)

VON

Dr. DAN. DE LANGE Jr.



BOEKHANDEL EN DRUKKERIJ
voorheen
E. J. BRILL.
LEIDEN — 1916.



ONDERZOEKINGEN

verricht in het Zoölogisch Laboratorium der
Rijksuniversiteit Groningen.

NOTICE

FOR CAREFUL EXAMINATION OF THE
INNER MARGIN AND TYPE OF MATERIAL
WE HAVE SEWN THIS VOLUME BY HAND
SO IT CAN BE MORE EASILY OPENED
AND READ.

GK
32227
Kopt.

ONDERZOEKINGEN

verricht in het Zoölogisch Laboratorium der
Rijksuniversiteit Groningen.


IV.

STUDIEN ZUR ENTWICKLUNGSGESCHICHTE DES JAPANISCHEN RIESENSALAMANDERS

(MEGALOBATRACHUS MAXIMUS SCHLEGEL)

VON

Dr. DAN. DE LANGE Jr.



BOEKHANDEL EN DRUKKERIJ

voorheen

E. J. BRILL.

LEIDEN — 1916.

STUDIEN ZUR ENTWICKLUNGSGESCHICHTE
DES JAPANISCHEN RIESENSALAMANDERS
(MEGALOBATRACHUS MAXIMUS SCHLEGEL)

VON

Dr. DAN. DE LANGE Jr.

(Zoologisches Institut, Groningen).

Mit 8 Tafeln.

A. Die Entwicklung der Kopfregion.

In den Jahren 1912 und 1913 habe ich zwei vorläufige Mitteilungen im Anatomischen Anzeiger ¹⁾ veröffentlicht, welche sich mit der Bildung der Keimblätter und mit der des vorderen Kopfmesoderms befassen. Es ist nun meine Absicht in einer Reihe von Abhandlungen die Entwicklung der kephalen Organe etwas näher zu betrachten und dabei werde ich versuchen durch genaue Beschreibungen und Abbildungen der betreffenden Stadien das bis heute noch spärlich vorhandene, embryologische Material dieses grossen und in vielen Hinsichten primitiven Schwanzlurches möglichst vollständig sicher zu stellen. Der deskriptive Teil ist mir also in dieser Veröffentlichung Hauptsache. Derselbe wird sich den Darstellungen der Stadien A bis V von Dr. DE BUSSY und von mir selbst anschliessen ²⁾. Bei diesen letzteren wird immer

1) DAN. DE LANGE Jr. Mitteil. z. Entwicklungsgesch. des jap. Riesensalamanders. 1 und 2. Anat. Anz. Bd. 42 (1912) u. 43 (1913).

2) L. P. DE BUSSY (DE LANGE). Die ersten Entwicklungsstadien des *Megalobatrachus maximus*. Zoöl. Anz. Bd. 38 (1905).

DAN. DE LANGE Jr. Die Keimblätterbildung des *Megalobatrachus maximus* Schlegel. Anat. Hefte Bd. 32, H. 3 (1907).

das ganze Objekt berücksichtigt, in den späteren Entwicklungsstadien ist es aber aus praktischen Erwägungen vorzuziehen die Ontogenese der verschiedenen Organsysteme einzeln darzustellen ¹⁾. Wiewohl ISHIKAWA ²⁾ in seiner letzten Arbeit eine ganze Reihenfolge von Totalansichten der Embryonen des japanischen Riesensalamanders abbildet, darunter einige mir fehlende Stadien vor der Schliessung des Somatoporus (Blastoporus auct.), werde ich doch möglichst viele Totalansichten reproduzieren lassen, da ich andererseits einige Lücken der ISHIKAWA'schen Reihe ausfüllen kann und auf diese Weise den Embryologen eine ziemlich vollständige Serie dieser Abbildungen zur Verfügung gestellt wird.

1. DIE ERSTE ANLAGE DER KOPFREGION.

Wie ich in einer früheren Arbeit dargetan habe, unterscheide ich bei der Bildung des Vertebraten-Embryos drei Vorgänge:

1. *Kephalogenesis* s. *Protogenesis* = Bildung des Kopfes (bis hinter dem Ohrbläschen) und der Kiemenregion mit Ausnahme des grösseren Teils der Protochordalplatte.
2. *Somatogenesis* s. *Deuterogenesis* = Bildung der vorderen Rumpfhälfte mit Einschluss der Protochordalplatte.
3. *Urogenesis* s. *Tritogenesis* = Bildung der hinteren Rumpfhälfte und des Schwanzes.

Bei meinen jetzigen Erörterungen kommen nur die zwei ersteren Vorgänge in Betracht. Wie aus obigen Namen und Definitionen hervorgeht, werden die entodermalen und ektodermalen Kopfgane (Vorderdarm, Gehirnanlage, Sinnesorgane des Kopfes) in situ durch *Kephalogenesis* s. *Protogenesis* gebildet, während die Protochordalplatte gemischten Charakters ist, d. h. zum grös-

1) Fräul. DE ROOY hat damit schon angefangen in ihrer Doktorarbeit: Die Entwicklung des Herzens, des Blutes und der grossen Gefässe bei *Megalobatrachus maximus* Schlegel. Jen. Zeitschr. Bd. 42 (1907).

2) CH. ISHIKAWA. Über den Riesensalamander Japans. Die Entwicklung der äusseren Körperform des Riesensalamanders. Mitt. Deutsche Gesellsch. f. Natur- und Völkerkunde Ostasiens. Bd. XI, T. 2 (1908) Tokyo.

seren Teil der Dorsalplatte entstammt, also teilweise somatischen Ursprungs ist. Nur das vordere Kopfmesoderm (Urmesoderm) aus dem die vor der Hyomandibulartasche anwesenden, mesodermalen Kopforgane hervorgehen, wird rein kephalogenetisch und in situ gebildet. (Fig. 1, T. VII).

Das Ei R' (12 Tage alt, sagittal geschnitten).

Im Stadium R' ist die zukünftige Kopfregion zum ersten Male deutlich von der späteren Rumpfregion abzugrenzen. Die Dorsalinvagination hat sich mit dem Archenteron (dem späteren Vorderdarm, Ergänzungshöhle auct.) vereinigt, allein die Trennungswand der beiden Höhlen ist noch nicht ganz aufgelöst und ausserdem weist erstere Höhle eine beträchtlich geringere Höhe und Breite auf. Die Grenze zwischen diesen beiden Lumina ist zugleichzeitig diejenige zwischen kephalen und somatischen Vorgängen oder zwischen Kopf- und Rumpfgegend. Eine genaue Beschreibung des Eies R' ist in meinen früheren Publikationen (l. c. 1907 und 1912) zu finden. Zum besseren Verständnis habe ich hier nochmals ein Medianschnitt (Fig. 2 a, T. VII) und die ventrale Ansicht einer Wachsrekonstruktion des Darmlumens (Fig. 2 b, T. VII) abbilden lassen.

Das Ei S' (13 Tage alt, nicht ganz sagittal geschnitten).

Beim Ei S' ist die Trennungswand verschwunden bis auf einige kleinen Höcker an der Darmdecke. Hier ist aber ein neuer Vorgang zu erkennen, die Bildung der Protochordalplatte. Während die Dotterzellen der Archenterondecke und des Darmbodens von vorne bzw. von der Seite die Dorsalplatte unterwachsen, drängt sich diese letztere oberhalb des Archenterondaches nach vorne und bildet in der Kopfregion die Grundlage des chordalen und des parachordalen Mesoderms, wiewohl sich derselben auch zahlreiche entodermale Zellen angliedern. Auch hier wird es genügen auf die Figg. 3 a und b, T. VII hinzuweisen. Die erstere stellt einen etwas schiefen Paramedianschnitt (A B in der Fig. 3 b), die zweite eine Wachsrekonstruktion des Darmlumens (Ansicht von oben) dar.

Das Ei T (14 Tage alt, horizontal geschnitten).

Beim Ei T hatte ich in meiner ersten Arbeit die vordere Ausbreitung der Dorsalplatte übersehen. Die horizontale Schnittführung, die innige Verwachsung dieser Zellenplatte mit der Archenterondecke und eine Verletzung des oberen Eipoles machen das in jeder Hinsicht begreiflich. Eine genaue Durchmusterung dieser Schnittserie hat aber ergeben, dass auch in diesem Falle die Dorsalplatte in die Kopfgregion vordringt, obwohl diese Zellenplatte etwas schmaler ist als beim Ei S'. Ich reproduziere hier nur das Kombinationsbild einer linearen und einer Wachsrekonstruktion (Fig. 4, T. VII).

Ei V' (16 Tage alt, sagittal geschnitten).

Im nächstfolgenden Stadium V' ist die Organdifferenzierung stark vorgeschritten. Man kann schon Gehirn- und Medullarplatte, sowie etwa sechs Mesomeren beobachten. Auch in diesem Falle ist die Grenze von Kopf und Rumpf sehr augenfällig, wie ich schon in meinen früheren Publikationen dargetan habe. Für die Abgrenzung dieser Regionen sind verschiedene zuverlässige Merkmale anwesend:

1°. In der Kopfgegend hat sich eine breite Gehirnplatte mit deutlichem Faltenrelief gebildet, welche sich in der Rumpfggend plötzlich zu einer niedrigen Medullarplatte verschmälert.

2°. Unterhalb der Gehirnplatte ist das Darmlumen sehr breit und hoch (Archenteron oder Vorderdarm), unterhalb der Medullarplatte ist dasselbe viel schmaler und etwas niedriger (Neenteron, Mittel- und Enddarm).

3°. In der Rumpfggend ist das Mesoderm segmentiert und hat sich die Chorda deutlich von den seitlichen Mesodermflügeln getrennt¹⁾. In der Kopfgegend ist die Dorsalplatte noch zum größeren Teil mit dem Archenterondach verwachsen. Die Differen-

1) Diese Erscheinung ist natürlicher Weise bei der sagittalen Schnittführung nicht so genau zu ersehen, darum verweise ich nach einer Abbildung der transversal geschnittenen Serie V (Fig. 1g, T. IV). Diese Serie ist von gleichem Alter als das Ei V', steht aber etwas in Entwicklung zurück.

zierung in Chorda und seitliches Mesoderm ist noch nicht so weit vorgeschritten und von einer Segmentierung des letzteren ist keine Spur zu entdecken. Zum besseren Verständnis verweise ich auf die betreffenden Abbildungen (Figg. 5 *a—d*, T. VII). In Anbetracht dessen, dass die verschiedenen kephalen Organe bei diesem Embryo schon ziemlich weit entwickelt sind, scheint es angemessen dieselben hier etwas ausführlicher zu beschreiben, wiewohl dieses schon früher geschehen ist (l. c. 1907, 1913).

Die Gehirnplatte ist länglich viereckig. An den beiden Seiten erheben sich Falten, die in der hinteren Hälfte durch einen queren Sattel verbunden sind. Die beiden Längsrinnen innerhalb dieser Falten werden natürlicher Weise von diesem Sattel unterbrochen und gehen an der Vorderseite in eine tiefe Querrinne über. Ausserdem befindet sich in der Medianlinie eine Längsrinne, welche die vordere Querrinne nicht ganz erreicht, während in dem Sattel noch eine seichte Querrinne anwesend ist. Nach hinten geht die Hirnplatte an der rechten Seite allmählich, an der linken Seite mit einer scharfen Bucht in die viel schmalere Medullarplatte über. Es ist unmöglich diesem temporären Relief eine morphologische Bedeutung beizumessen. Wahrscheinlich wird es durch zufällige Wachstumsverhältnisse verursacht, denn in späteren Stadien nach der Schliessung der Hirnfalten ist von demselben fast nichts mehr übrig, und haben alle Falten sich ausgeglichen, mit Ausnahme der vorderen queren Hirnfalte, welche Beziehungen zur Scheitelbeuge hat.

Ich muss nun die Aufmerksamkeit darauf lenken, dass der überaus grössere Teil der Hirnplatte, nämlich alles was hinter der vorderen, queren Hirnfalte liegt, Mittel- und Hinterhirn liefert. Das Vorderhirn bleibt hier, ebenso wie FROBIEP¹⁾ das schon von den Selachiern angibt, in Entwicklung bei den übrigen Hirnabschnitten zurück. Dieser vor der queren Hirnfalte liegende Abschnitt ist in der Figur 5 *a*, T. VII, eigentlich nicht zu beobachten.

1) A. FROBIEP. Zur Entwicklungsgeschichte des Wirbeltierkopfes. Verh. Anat. Gesellschaft. XVI (1902). Anat. Anz. Erght. XXI.

Diese Abbildung macht den Eindruck, alsob die Hirnplatte seitlich und vorn von einer ununterbrochenen Rinne begrenzt wird. Wenn wir aber die Schnittserie genau durchmustern, können wir beobachten, dass die vordere und die beiden seitlichen Grenzrinneu jederseits durch einen schmalen Damm getrennt sind. Ich verweise dafür auf die Figuren 5 *e—h*, T. VII. Die erste Figur ist ein Medianschnitt durch die vordere Kopfreion, die drei anderen sind mehr lateralwärts liegenden Schnitten entnommen. Ich habe in den Figuren 12 und 13 die vordere Rinne mit einem Kreuz und den Umschlagsrand der seitlichen Vertiefung in der Neuralplatte mit einem Stern bezeichnet. Auch in der Wachsrekonstruktion, welche ich von dieser Serie angefertigt habe, ist die Trennung dieser drei Gruben sehr deutlich zu sehen, zumal an der rechten Seite (siehe die mit einem Stern markierten Stellen in der Figur 5*b*, T. VII). Durch Vergleichung mit der gleichaltrigen, quergeschnittenen Serie V'' und mit der um einen Tag älteren, gleichfalls quergeschnittenen Serie W hat sich nun herausgestellt, dass die vordere Vertiefung zur Gehirnanlage gerechnet werden soll und dass dieselbe die Anlage des Vorderhirns darstellt. In der Rekonstruktion wird die eigentliche Vordergrenze der Gehirnanlage von einer gestrichelten Linie dargestellt.

Wenn wir einen Medianschnitt der Kopfreion des Eies V' betrachten (Fig. 5 *i*, T. VII), so können wir einige sichere Punkten zum Vergleich mit den Eiern V'' und W feststellen. Hinten wird das Archenterondach von zwei deutlich getrennten Blättern gebildet, vom Enteroderm, welches aus Dotterzellen aufgebaut ist, und vom Mesoderm bzw. von der Chorda-anlage, welche beide zum grösseren Teil von der Dorsalplatte herzuleiten sind. Das Darmentoderm stellt sich aus einer Schicht ziemlich hoher, oder kubischer und sehr dotterreicher Zellen zusammen, das Mesoderm weist zwei Schichten etwas kleinerer, polyedrischer Zellen von mittlerem Dottergehalt auf. Wo der Schnitt die Chorda-anlage getroffen hat, zeigt das Mittelblatt nur eine Schicht niedrig-zyklindrischer Zellen. An der Vorderseite ist das Mittelblatt keulenförmig angeschwollen und hängt in der Nähe der Medianlinie mit dem Enteroderm zu-

sammen. Gerade vor dieser Verwachsungsstelle berühren Entero-
derm und Gehirnanlage einander unmittelbar. Die Gehirnplatte
zeigt an dieser Stätte die oben genannte quere Hirnfurche, welche
sich nach vorn zu einer hohen Falte erhebt, die sich ihrerseits
allmählich in das flache Ektoderm der Praecerebralplatte verliert.

Diese Falte betrachtete ich früher als die vordere Grenze der
Gehirnanlage und die davor liegende, mehr oder weniger keil-
förmig nach innen ragende Ektodermleiste als die Hypophysis-
anlage. Die quere Hirnfalte wird ausgefüllt von einem im Durch-
schnitt dreieckigen Zellenhäufchen entodermaler Herkunft, das
vordere Kopfmesoderm (Urmesoderm), welches die mesodermalen
Organe des Vorderkopfes bilden wird. Dasselbe setzt sich in der
Medianlinie aus wenigen Zellen zusammen, lateralwärts aber wird es
viel breiter und höher (vergl. dazu die Figg. 5 *e—h*, T. VII). Infolge
dessen zeigt es bei körperlicher Rekonstruktion eine etwa halter-
förmige Gestalt (siehe dazu Anat. Anz. Bd. 43 p. 256, Fig. 5).
Die innere Fläche des Enterooderms zeigt an der Stelle der Ein-
wucherung des Urmesoderms eine seichte Rinne (die Präoraltasche
auct. oder den Anfang der Kiemendarmbildung). Vor derselben be-
rührt die sogenannte Hypophysis-anlage wiederum das Entero-
derm und als dieselbe in das flache Ektoderm der Praecerebralplatte über-
geht, findet sich an der Archenteronwand eine ähnliche, aber
tiefere und breitere Rinne, die entodermale Mundtasche. Weiter
liegt an der ganzen Vorderseite des Eies das Ektoderm dem
Entero-derm bzw. den Dotterzellen unmittelbar auf.

Das die Vorderwand des Archenterons bildende Entero-derm
wird aus hohen, schmalen, zylindrischen Zellen zusammengesetzt,
während das Ektoderm nur eine ganz dünne, einschichtige Decke
darstellt. Früher habe ich diese äusserlich ersichtliche Platte,
welche die Gehirnanlage vorn und seitlich umgibt, mit dem Namen
Oral- oder Mundplatte, später mit den Namen Branchial- oder
Protencephalplatte belegt. In Anbetracht dessen, dass sich aus
dieser Platte nicht nur die Wände der Mundbucht und Mund-
tasche bilden, sondern auch die basale Wand und ein Teil der
Lateralwände des Kiemendarmes samt der Vorderwand der Leber-

bucht, ist es vielleicht besser dafür den Namen entodermale Terminalplatte zu benutzen oder aber einen neuen deskriptiven Namen z. B. Präcerebralplatte einzuführen.

Wenn man nun die oben dargestellte Sachlage im Vorderkopf des Embryo V' mit derjenigen im Vorderkopf der Embryonen V'' und W vergleicht, ergibt sich, dass der Ektodermkeil, welcher sich zwischen Mund- und Präoraltasche befindet, dem Gehirn zugerechnet und als Archencephalon, bezw. primäres Vorderhirn, im Sinne von KUPFFER's, betrachtet werden soll. Bei der gleichaltrigen Serie V'', wo die Schnittführung parallel der entodermalen Terminalplatte verläuft, sind in den ersten Schnitten nur der Vorderrand der Hirnplatte und die Terminalplatte ersichtlich. Die erste Andeutung des Urmesoderms zeigt sich aber erst nach dem 30. Schnitt. Daraus geht hervor, dass letzteres viel weiter nach hinten anfängt als die Gehirnanlage und dass also auch beim Ei V' der Ektodermwulst zwischen Mundbucht¹⁾ und vorderem Kopfmesoderm als Vorderhirnanlage zu betrachten ist. (Figg. 5 e` und f, T. VII). Infolge des etwas stärkeren Wachstums der Vorderkopfregion des Eies V'', welche wiederum eine Hebung des Kopfes vom Dotter verursacht hat, ist dort die quere Hirnrinne hinter der Plica ventralis mehr oder weniger ausgeglichen, ja dieselbe hat die Tendenz sich zu einer Ausbuchtung umzustülpen, welche zur Vergrößerung der queren Hirnfalte beitragen wird (Vergl. dazu Fig. 5 i, T. VII mit Fig. 1 d, T. IV). In dieser Hinsicht nähert sich das Ei V'' dem Stadium W, wo diese Erscheinung noch deutlicher hervortritt. Bei letzterem ist die Stelle, wo Gehirnboden und Archenterondecke einander zwischen Protochordalplatte und Urmesoderm berühren nicht mehr vertieft, sondern stark ausgebuchtet. Diese Ausbuchtung hat sich mit der Plica ventralis und mit dem queren Sattel der Serie V' zur Scheitelbeuge vereinigt (Vergl. hierzu die Fig. 5 i, T. VII mit Fig. 2 e, T. VIII).

1) Die Stelle der Mundbucht ist beim Ei V'' leider nicht genau anzugeben, da die Präcerebralplatte fast tangential getroffen ist.

Diese Vorgänge sind früher schon bei *Necturus* von Miss PLATT erwähnt worden¹⁾. Summa summarum bildet die vordere quere Hirnfalte der Figg. 5 e und f, T. VII nicht die vordere Grenze der Hirnplatte, sondern dieselbe ist der Plica ventralis encephali (der ventralen Hirnfalte) von KUPFFER's homolog, welche die Gehirn-anlage in dem vorderen, hier sehr kleinen Archencephalon und dem hinteren, hier viel grösseren Deuterecephalon trennt.

Es ist wohl angebracht, an dieser Stelle noch etwas ausführlicher vom Mesoderm des Kopfes zu handeln. Wir haben gesehen, dass beim Riesensalamander Chorda und Mesoderm zum grösseren Teil aus einer Zelleinwucherung des Somatoporusrandes mit ihren lateralen und ventralen Fortsetzungen (das ventrale Mesoderm) entstehen, dass die Dorsalplatte aber über die Grenze von Kephale und Soma vordringt und dort mit der Archenterondecke verwächst. Aus diesem vorderen Abschnitt gemischter Herkunft, gehen die Chorda und die beiden nicht segmentierten parachordalen Mesodermflügel des Kopfes hervor. Ganz vorn in der Kopfreion, vom chordalen Kopfmesoderm getrennt durch die Stelle, wo Darmdecke und Gehirnplatte einander berühren, bildet sich das vordere Kopfmesoderm (Urmesoderm) als eine mehr oder weniger halterförmige Auswucherung des Enteroderms (Figg. 5 e—h, T. VII). Während in der Rumpfreion die Chorda und das segmentierte Mesoderm histologisch dem Ektoderm verwandt sind, jedenfalls viel feineres Dottermaterial aufweisen, als das echte Enteroderm, verringert sich dieser Unterschied kopfwärts dadurch, dass zumal am Vorderrand sehr viele echte Entodermzellen sich der Dorsalplatte angliedern. Die Zellen des vorderen Kopfmesoderms endlich sind den Enterodermzellen völlig identisch (also sehr dotterreich) und diese Ähnlichkeit wird auch in späteren Stadien beibehalten,

1) Siehe hierzu die auch von mir l. c. 1913, p. 259 reproduzierten Schemata aus J. PLATT. Ontogenetische Differenzierungen des Ektoderms in *Necturus*. Arch. mikrosk. Anat. Bd. 43, 1894. An jener Stelle ist eine ausführliche Erörterung meiner früheren und jetzigen Meinung in diesen Punkten zu finden. Eine vollständige Auseinandersetzung mit Vergleich der Befunde bei anderen Anamnia wird im vergleichenden Teil am Schluss des descriptiven folgen.

wenn das Urmesoderm sich von der Darmwand getrennt und mit der Protochordalplatte verbunden hat.

Zum Schluss möchte ich noch einige Worte über das Hautektoderm sagen. Dieses ist fast überall sehr dünn und einschichtig. Die Hirnplatte aber wird von einem zweischichtigen Hautsaum umgeben. Wenn man die beiden lateralen Hautfalten unterhalb dieser Platte dazu rechnet, so ist dieser Saum seitwärts 1 bis 1.3 mm. breit, während er sich vorn bis 0.5 mm verschmälert. Wie wohl in den nächstälteren Stadien in Folge der Einfaltung der Gehirnplatte zum Gehirnrohr die Epidermisdecke der Gehirnfalten sehr gedehnt und dadurch wiederum einschichtig wird, so glaube ich doch, dass ein Teil dieser zweischichtigen Saum in der später zu beschreiben branchialen Epidermisverdickung hinübergerettet wird.

Das Ei V'' (5 October, 16 Tage alt).

Dieses Ei, das in Pikrineschwefelsäure fixiert und mit Boraxkarmin gefärbt wurde, weist im allgemeinen eine gleiche Entwicklungsstufe auf, wie das gleichaltrige Ei V'. Leider ist das Ei durch ungleichmässiges Wachstum sehr verunstaltet, wie schon aus der Figur 1 a, T. VIII, eine Vorderansicht der Hirnplatte, hervorgeht. Bei der Fixation hat diese Erscheinung noch zugenommen. Infolgedessen haben die Schnitte, welche etwa transversal zur Medullarplatte, nach hinten geneigt zur Hirnplatte und fast tangential zur Praecerebralplatte geführt sind, ein sehr asymmetrisches Äussere bekommen. In einigen Hinsichten ist das Ei V'' beim Ei V' zurückgeblieben. So zeigt der Somatoporus die Gestalt einer Sanduhr, und hat sich noch nicht in Anus und Canalis neurentericus getrennt (Fig. 1 b, T. VIII), auch sind die Unterwachsung und die Differenzierung der Dorsalplatte im Soma viel weniger vorgeschritten als beim Ei V'. Nur im vorderen Rumpfabschnitt sind Chorda und Mesodermflügel getrennt und aus der Darmbekleidung ausgeschaltet. Im mittleren Abschnitt gibt es noch eine einheitliche Dorsalplatte, welche zu beiden Seiten der Medianlinie das

Neo-enteronlumen über eine ziemlich weite Strecke begrenzt, ebenso fehlt eine deutliche Segmentierung der somatischen Mesodermflügel¹⁾ (Vergl. hierzu die Figg. 6*h—k*. Anat. Anz. Bd. 42, p. 336—337). Andererseits hat sich die Hirnplatte an der Vorderseite viel deutlicher vom Dotter erhoben. Dadurch ist es unmöglich die vordere Grenzrinne mit der Vorderhirnanlage zu verwechseln. Das Relief der Hirnplatte ist viel einfacher als bei der Serie V'. Die seichte Medianrinne ist anwesend, weiter zeigt sich aber nur eine sehr hohe und lange, mittlere Vorwölbung, deren Gipfel die Stelle ist, wo Darmdach und Hirnboden an einander stossen. Die vordere quere Hirnrinne des vorigen Eies hat sich also nach aussen umgestülpt und hat sich mit der vorderen, queren Hirnfalte (*plica ventralis encephali*) und mit dem queren Sattel zu einer Längswölbung vereinigt.

Gehen wir nun zur näheren Betrachtung der Schnittserie über. Bis zum 14. Schnitt zeigt sich nur die rechte Seite der vorderen Grenzfalte der Hirnplatte²⁾ wie aus der Figur 1, T. I hervorgeht, wird diese oben durch den Faltenrand der Hirnplatte und unten durch das Hautektoderm gebildet. Wie ich schon oben dargetan habe, hat die Aufhebung und Aufkrümmung der Hirnanlage eine Dehnung der Epidermis verursacht und weil diese Erscheinung der Hauptsache nach an der Vorderseite statt gefunden hat, ist vorn (in der Fig. 1, T. I links) die Epidermis einschichtig, während dieselbe lateralwärts (in der Fig. 1, T. I rechts) zwei bis mehrschichtig ist. Im 15. Schnitt wird unterhalb der Hirnanlage die Epidermis der Praecerebralplatte berührt. Im folgenden Schnitt (Fig. 1, T. I) haben sich die beiden Teile der Epidermis vereinigt. Dadurch werden also die vordere und die seitliche Grenzfalte (Fig. 1, T. I links bzw. rechts) von einander getrennt.

Im 20. Schnitt zeigen sich die ersten Enterodermzellen der

1) Hierzu muss ich bemerken, dass die starke Verzerrung des Objektes und die transversale Schnittführung das Aufdecken einer etwaigen Segmentierung sehr erschweren.

2) Ich bemerke hierzu, dass die Schnitte von vorn betrachtet werden und also die rechte Seite der Figuren mit der morphologisch linken übereinstimmt. Ich werde mich im Text aber an der Orientierung der Figuren halten.

Terminalplatte, die Hirnplatte dringt zugleich über die dorsale Medianlinie nach der linken Seite vor. Dieselbe hat sehr an Dicke zugenommen, zumal in der Medianlinie (vergl. dazu die Figg. 1, T. I und 1*a*, T. IV). Rechts zeigt sie eine deutliche Rinne, die abwechselnd tiefer und seichter wird, die linke Seite ist ganz flach. Im 27. Schnitt weichen die Enterodermzellen auseinander zur Bildung des Archenteronlumens. Zwei Schnitte weiter nach hinten wird an der Basalseite der Hirnplatte ein tiefer Einschnitt ersichtlich (Fig. 1*a*, T. IV). Dieselbe erweitert sich und im 32. Schnitt zeigt sich darin ein Auswuchs des Archenterondaches: das vordere Kopfmesoderm (Fig 1*b*, T. IV). Lateralwärts von dieser Stelle bleiben Enteroderm und Hirnplatte mit einander in Berührung, ebenso wie das in den weiter nach vorn liegenden Schnitten über die ganze Breite der Hirnplatte der Fall war (vergl. dazu die Figg. 1*a* und 1*b*, T. IV).

In den folgenden Schnitten breitet sich das vordere Kopfmesoderm nach beiden Seiten aus (Fig. 1*c*, T. IV). Weiter nach hinten wird aber die Archenterondecke wiederum allmählich dünner und im 59. und 60. Schnitt (Fig. 1*d*, T. IV) erreichen wir ungefähr die Stelle, wo Hirnboden und Darmdecke einander hinter dem vorderen Kopfmesoderm berühren.

Es wird notwendig sein hier noch einige Tatsachen über die Epidermis der Kopfgregion zu erwähnen. Die Epidermis der vorderen Grenzfalte (in den Figg. links) bleibt einschichtig bis zum 26. Schnitt. Im folgenden Schnitt ist die Epidermis allenthalben zwei- bis mehrschichtig geworden. Hier befindet sich also der Übergang der vorderen in die linke, laterale Grenzfalte, während die mehrschichtige, rechte, laterale Grenzfalte von Anfang an angeschnitten wurde. Im 33. Schnitt zeigt sich an der unteren Epidermisdecke des Archenterons eine einschichtige Stelle, welche sich nach beiden Seiten ausbreitet. Infolge dessen wird der mehrschichtige Epidermisabschnitt auf einen Saum beschränkt, welcher sich zu beiden Seiten der Hirnanlage befindet und die dorsale Darmhälfte bedeckt, während die ventrale Hälfte des Darmes von einschichtiger Epidermis bekleidet wird. In der ganzen Kopfgregion

bleiben diese Verhältnisse die gleichen. Aus der Tatsache aber, dass vom 27. bis zum 32. Schnitt das Objekt an allen Seiten von einer mehrschichtigen Epidermis umgeben wird, geht hervor, dass auch an der Vorderseite der Hirnplatte wie beim Ei V' ein zweischichtiger Epidermisabschnitt anwesend ist. Durch die Hebung der Hirnplatte ist dieselbe aber gedehnt worden und folglich ist die Partie, welche sich dem Hirn unmittelbar anschliesst, wiederum einschichtig geworden. An den Seiten hat diese Erscheinung nicht stattgefunden, weil eben dort die Hebung der Hirnfalten nicht so beträchtlich ist. Im nächsten Stadium W, wo dieses wohl der Fall ist, tritt auch an den Seiten der Hirnfalten ein schmaler einschichtiger Epidermissaum auf.

Die Hirnplatte, nach dem Überschreiten der Medianlinie im 20. Schnitt von stark gewölbter Gestalt, rückt noch weiter nach links und zeigt im 50. Schnitt ein fast symmetrisches Schnittbild. Dann erscheint rechts der freie Rand einer tiefen, seitlichen Rinne. Zuerst getrennt, verbindet dieselbe sich im 54. Schnitt mit dem Hirnboden und begrenzt bald eine kleine, runde Höhle mit spaltförmigem Ausgang. (Fig 1*d*, T. IV) Diese Höhle wird im 67. Schnitt ganz abgeschlossen und verschwindet drei Schnitte weiter nach hinten. Im 77. Schnitt biegt sich der Hirnboden auch an der linken Seite zur Bildung einer Lateralfalte auf. Nach drei Schnitten fängt die rechte, solide Falte an sich abzuschnüren. Die abgeschnürten Teile verschwinden alsbald. Dadurch wird die Hirnplatte rechts erheblich verschmälert und rückt allmählich ganz an der linken Seite der Darmwölbung.

Vorübergehend (bis zum 103. Schnitt) zeigt sich rechts wiederum eine Rinne, welche aber viel seichter ist als die eben erwähnte. Auch in diesen Schnitten ist die Hirnplatte, wiewohl an der linken Seite der Darmwölbung gelegen, geradezu symmetrisch zu nennen. In der Mitte findet sich eine deutliche Erhebung, die zu beiden Seiten nach den lateralen Rinnen absteigt, während auf ihrem Gipfel eine seichte Längsrinne verläuft, welche etwa vom 60. bis zum 100. Schnitt ersichtlich ist. Weiter nach hinten verflacht sich die Hirnplatte. Die rechte Falte ist bisweilen solide,

bisweilen hohl, die linke bleibt immer geöffnet. Die Hirnanlage verschmälert sich stets, indem die linke Grenze einen festen Punkt darstellt und die rechte fortwährend nach links aufrückt. Vom 160. Schnitt an fängt die Hirnplatte an sich aufzukrümmen und zeigt dieselbe in der Medianlinie eine tiefe Rinne. Wir befinden uns hier in der Übergangszone von Hirn- und Medullarplatte. Den wirklichen Anfang letzterer, also den Anfang der Rumpfregion, können wir im Zusammenhang mit später zu erörternden Tatsachen etwa im 180. Schnitt verlegen (siehe p. 16 unten).

Betrachten wir nun die Vorgänge an der Darmdecke weiter, so finden wir im 62. Schnitt den Anfang des chordalen Kopfmesoderms als eine Verdickung des Archenterondaches, welche noch gänzlich mit dem Enteroderm zusammenhängt. An der Dorsalseite dieser Zellenplatte kann man alsbald zwei kleine Einschnitte beobachten, welche die Chordalregion gegen die beiden seitlichen Mesodermflügel abgrenzen. Im 68. Schnitt erscheint unterhalb der Chordalregion eine Vertiefung, eine Art Chordarinne, welche aber nach 8 bis 10 Schnitten verschwindet. Einige Schnitte weiter nach hinten ist an der linken Seite der Chordanlage wiederum eine Unterbrechung der Enterodermschicht zu beobachten, welche sich allmählich auch nach der rechten Seite ausbreitet (Fig. 1*c*, T. IV und Fig. 1, T. II). Diese zweite, viel tiefere und längere Rinne setzt sich bis zum 100. Schnitt fort. In der Folge wird das Darmlumen in der Kopfregion immer von einer ununterbrochenen Enterodermschicht begrenzt.

Es ist ziemlich schwierig die theoretische Bedeutung dieser Erscheinung zu bestimmen. Man könnte denken an einen Umschlagsrand von Entoderm und Mesoderm nach der HERTWIG'schen Anschauung. Diese Erklärung können wir aber sofort ausschliessen. Wenn es sich darum handelte, so müsste die Spalte zwischen den hervorragenden Entodermklappen und den übrigen Teilen der Urdarmdecke als eine Art Coelomspalte betrachtet werden, welche sich daher zwischen den beiden Blättern des seitlichen Mesoderms fortsetzen sollte. Dieses ist aber nicht der Fall, die Spalte ist seitlich nur zu verfolgen als Grenze zwischen

Mesoderm und Enteroderm bzw. zwischen der inneren und mittleren Zellschicht der Protochordalplatte. (Fig. 1 *f*, T. IV). Die Umstände sind also gerade die gleichen, als bei der Unterwachsung der Dorsalplatte im somatischen Abschnitt des Embryo. Daher würde man geneigt sein die Vorgänge, welche sich in Kopf- und Rumpfbezirk bei der Mesodermbildung abspielen, völlig mit einander zu identifizieren. Man könnte sich vorstellen, dass die Umwachsung der Furchungshöhle von den Dotterzellen noch nicht vollendet wäre, als Archenteron und Neo-enteron sich mit einander vereinigten (wie das beim Ei R' zutrifft) und die Dorsalplatte in die Kopfreion vordrang. Letztere würde dann eine Zeit lang am Archenteronscheitel die Decke des Urdarms bilden. Diese entodermfreie Strecke würde von derjenigen des Neo-enterons durch eine Brücke von Entodermzellen, die ehemalige Trennungswand, getrennt erscheinen (vergl. hierzu die Fig. 1, T. II mit den Figg. 6 *h—k*, Anat. Anz. Bd. 42 p. 336 und 337) und später von den Dotterzellen endgültig aus der Begrenzung der Urdarmhöhle ausgeschaltet werden.

Es spricht vieles für und vieles gegen diese Betrachtungsweise. Neben den schon mitgeteilten Tatsachen spricht dafür, dass auch beim Ei W der Hauptsache nach derselbe Zustand vorgefunden wird als beim Ei V''. Dass ich bei den Eiern S', T und V' keine Unterbrechung der entodermalen Archenterondecke beobachtet habe, könnte von der sagittalen bzw. horizontalen Schnittführung verursacht worden sein. Dagegen muss betont werden, dass beim Ei V'' die Unterbrechungen der Urdarmdecke nur zwei unregelmässige kleine Spalten darstellen, die eine etwa $100 \times 100 \mu$ die andere etwa $100 \times 200 \mu$ gross. Ähnliche Spalten kommen, infolge der Verzerrung beim Fixieren, auch an den Seitenwänden des Darmes vor. Bei den Eiern V'' und W ist die sogenannte Chordarinne also vielleicht nur ein Artefakt. Wichtiger aber ist die folgende Betrachtung. Im Rumpf ist ein deutlicher, histologischer Unterschied zwischen Dorsalplatte und Dotterentoderm anwesend, die unterwachsende Schicht der Dotterzellen hebt sich daher deutlich von der Dorsalplatte ab. Im Kopfe

dagegen sind unterhalb der Hirnplatte Mesoderm- und Chordanlage fest mit dem Urdarmentoderm verwachsen und die Zellen dieser beiden Organanlagen zeigen keinen augenfälligen histologischen Unterschied (Vergl. hierzu die Fig. 1, T. II mit den Figg. 6 *h—k*, Anat. Anz. Bd. 42 p. 336 und 337). Auch ist die Stelle, wo die Unterwachsung eben stattgefunden hat, im Rumpf noch immer dadurch deutlich zu erkennen, dass die Entodermdecke ebendasselbst in der Medianlinie sehr dünn ist, und dass zu beiden Seiten dieses dünnen Streifens sich zwei Auswüchse der Darmwand, die Unterwachsungslippen, vorfinden (Fig. 6 *h*, Anat. Anz. Bd. 42 S. 336 und 337).

Es dünkt mir also am wahrscheinlichsten, dass in der Region des Kopfes, wo Chorda und seitliches Mesoderm eben angefangen haben sich aus der gemeinschaftlichen Protochordalplatte heraus zu differenzieren, die eigentliche Enterodermdecke noch sehr dünn ist und infolge dessen bei nicht vorzüglicher Fixation bald einreißt.

Während also in der ganzen Kopfregion unterhalb der Hirnplatte eine einheitliche zum grösseren Teil dreischichtige Zellenplatte, die Protochordalplatte anwesend ist, sind lateralwärts Mesoderm und Enteroderm deutlich getrennt (Vergl. hierzu die Fig. 1 *e*, T. IV und Fig. 1, T. II). Die Differenzierung der Protochordalplatte in Chorda und seitliche Mesodermflügel hat schon angefangen, wie oben erwähnt ward. In den Schnitten 103 bis 125 fehlen aber die Einschnitte an der Dorsalseite und zeigt sich die Protochordalplatte im Querschnitt als ein einheitliches Band. Weiter nach hinten treten diese Merkmale wieder hervor (Fig. 1 *f*, T. IV). Es dauert aber bis zum 186. Schnitt in der Übergangszone von Kopf und Rumpf bevor Chorda, Mesodermflügel und Enteroderm endgültig von einander getrennt erscheinen. Ich weise dafür auf die Figur 1 *g*, T. IV (Schnitt 200) hin, welche schon zum Soma gehört. Wir befinden uns hier also in dem Gebiete, wo von Anfang an Dorsalplatte und unterwachsende Dotterzellen von einander getrennt waren und nie eine einheitliche Darmdecke gebildet haben.

Wiewohl im somatischen Teil des Embryo das Mesoderm hie

und da neben der Medullarplatte emporwächst und an anderen Stellen niedriger bleibt, kann man hier noch nicht, wie bei der ebenfalls quergeschnittenen Serie W, mit Gewissheit von Ursegmenten reden.

Das Ei W (6 October, 17 Tage alt).

Das in Formol fixierte, mit Boraxkarmin durchgefärbte und quergeschnittene Ei W ist in allen Hinsichten viel weiter entwickelt als die Stadien V' und V''. Die seitlichen Hirnfalten haben sich medianwärts verschoben. Im vorderen Hirnabschnitt haben dieselben sich an einander gelegt, im hinteren Abschnitt ist ein deutliches, ovales Fenster offen geblieben (Figg. 2a, c und d, T. VIII). In der vorderen Rumpfhälfte sind die Medullarfalten schon zum Medullarrohr verwachsen, in der hinteren Hälfte ist die Medullarrinne zum grösseren Teil noch offen, ganz distalwärts im urogenetischen Embryonalabschnitt ist die Medullaranlage sogar solide (Vergl. hierzu die Figg. 2a—d, T. VIII).

Äusserlich ist nur die Analöffnung zu sehen, der neurenterische Kanal endet blind in der Schwanzknospe. Infolge der Vergrößerung des Primitivstreifens (Uros) hat die Embryonalanlage sehr an Länge zugenommen und zeigt die Seitenansicht des Eies eine länglich ovale Gestalt (Fig. 2c, T. VIII). Da ausserdem die Differenzierung des Kopfes und dessen Hebung vom Dotter im Vergleich mit den Eiern des vorigen Tages erhebliche Fortschritte gemacht hat, wird die mittlere Dorsalregion so zu sagen von beiden Seiten ausgezogen, hinten durch das Auswachsen des Schwanzes, vorn durch die Erhebung des Kopfes. Infolge dessen zeigt das Objekt ein stark deprimiertes Aussere und diese Erscheinung hat bei der Fixierung dermassen zugenommen, dass die Höhe des Darmes, zumal die des Neo-enterons verschwindend klein werden kann (Fig. 2e, T. VIII). Der Unterschied zwischen dem weiten, hohen, seitlich komprimierten Darmlumen des Eies V'' und der breiten, niedrigen Darmhöhle des Eies W ist daher sehr augenfällig (Vergl. dazu Fig. 2e, T. VIII und Figg. 1a und b, T. V mit den Figg. 1a—f, T. IV). Dass aber die dorso-ventrale Zusammenpressung sich teil-

weise bei der Fixation und beim Schneiden ereignet hat, geht deutlich hervor aus dem Unterschied zwischen den im Leben gezeichneten Ansichten und der Wachsrekonstruktionen. Bei den ersteren haben die seitlichen Hirnfalten ein bauchiges Äussere und umschliessen sehr wahrscheinlich ein bedeutendes Lumen, bei den letzteren sind die Falten flach über den Hirnboden ausgebreitet und ist das Lumen spaltförmig, ja bisweilen sogar virtuell zu nennen (Figg. 2 *a—d*, T. I und Fig. 2, T. IV).

Vor der Hirnanlage ist eine Praecerebralplatte anwesend, welche die vordere Abgrenzung des Darmes bildet und ebenso wie beim Ei V' mesodermfrei ist¹⁾. Ein Teil dieser Platte wird durch die Hebung der Kopfreion in Mitleidenschaft gezogen und bildet die erste Anlage der ventralen Kiemendarmwand, denn die Differenzierung des Vorderdarmes in Kiemendarm und Leberbucht hat hier schon angefangen. Die beiden schrägen Falten neben der Hirnanlage in den Figuren 2 *a*, *d* und *f*, T. VIII geben ziemlich genau die Vordergrenze des Kiemendarmes an.

Die Hirnanlage zeigt eine deutliche Scheitelbeuge und vielleicht den Anfang der Nackenbeuge (Figg. 2 *c* und *e*, T. VIII), während 3 bis 4 Anschwellungen anwesend sind. Die erstere bildet das spätere Vorderhirn, woran alsbald ganz terminal die seitlichen Augenblasenausstülpungen erscheinen werden, die zweite befindet sich an der Stelle der Scheitelbeuge und stellt die Anlage des Mittelhirns dar, die beiden hinteren Anschwellungen bilden zusammen das Hinterhirn. In der Figur 2 *a*, T. VIII²⁾, einer Ansicht von oben, bekommt man den Eindruck, dass Rhombencephalon und Medullarrohr aus einer Anzahl Neuromeren aufgebaut sein könnten. Diese Erscheinung ist aber nicht sehr augenfällig und

1) ISHIKAWA (l. c. S. 265) betrachtet diese Platte, welche, durch Wachstumserscheinungen mit der Hebung des Kopfes in Beziehung stehend, bisweilen etwas vertieft ist, als die erste Anlage der vorderen Amnionfalte. An anderer Stelle (l. c. 1913, p. 255) habe ich dargetan, dass diese Betrachtungsweise übereilt genannt werden dürfte. Eine andere Sache ist es, gewisse Beziehungen zwischen dieser mesodermfreien Fläche und dem Proamnionfeld im Sinne v. BENEDEN's anzunehmen.

2) Ich bemerke hierzu, dass die Ansichten von aussen allen von Dr. DE BUSSY angefertigt sind und dass ich selbst nur die Schnittenserie gesehen habe.

ist in den anderen Ansichten, in den Schnittbildern und an einer von mir angefertigten Wachsrekonstruktion nicht wieder aufzufinden (Vergl. dazu die Figg. 2a und f, T. VIII). Das einzige Ursegment, das äusserlich ersichtlich war, scheint mit den Neuromeren zu alternieren. Vorläufig kann ich aber diesen flüchtigen Erscheinungen nicht zuviel Wert beilegen, wiewohl auch in den nächstfolgenden Stadien Andeutungen einer Neuromerie anwesend sind.

Wie ich schon bei der Beschreibung des Eies V'' dargetan habe, haben sich beim Ei W alle Querfalten der Hirnplatte des Eies V' zu einer einzigen, grossen, etwa in der Mitte der Anlage liegenden Erhebung vereinigt. Diese Erhebung befindet sich an der Stelle der Scheitelbeuge und am selben Ort sind Archenterondecke und Hirnboden mit einander in Berührung unmittelbar vor dem Vorderende der Protochordalplatte (Fig. 2e, T. VIII).

Dadurch dass die Schnitte fast parallel der Vorderwand des Kiemendarms, wo das vordere Kopfmesoderm auswächst, geführt worden sind, ist es schwierig letzteres aufzufinden. Die immer etwas mächtigeren, seitlichen Flügel lassen sich mit einiger Mühe von dem Entero-derm trennen, der fest mit letzterem verwachsene, ziemlich dünne, mediale Abschnitt ist nur durch Rekonstruktion der Vorderdarmwand aufzudecken (Figg. 2a—c, T. I). Das vordere Kopfmesoderm erscheint dann als zwei seitliche Auswüchse der Präoraltasche des Kiemendarms, durch eine schwächliche, mittlere Brücke verbunden. Diese Auswüchse zeigen ihrerseits wiederum zwei paarige Fortsätze, einen unterhalb des Kiemendarmes, das spätere Mandibularmesoderm, und einen oberhalb desselben. Letzterer erreicht die Dorsalplatte nicht ganz, ist aber in der Rekonstruktion nur durch einen leichten Einschnitt von dieser getrennt (Vergl. dazu die Figg. 8 a und b, Anat. Anz. Bd. 43, p. 260).

Wahrscheinlich ist der obere Fortsatz dem sogenannten dritten Somit v. WIJHE's gleichzusetzen. Von der Bedeutung dieser Organe und von ihren Namen wird in einem speziellen, der Kopfsegmentation gewidmeten Abschnitt gehandelt werden.

Bevor ich zur Beschreibung der Schnittserie übergehe, möchte ich noch auf einige Eigentümlichkeiten der Kopffregion hinweisen.

So hat die Rekonstruktion aufgedeckt, dass sich an der ventralen Seite des Kiemendarmes eine kleine Ausbuchtung befindet, der Anfang der Mundtasche oder der entodermalen Mundbucht. Ihr gegenüber ist eine noch unbedeutende Einwucherung der Epidermis anwesend, die erste Anlage des Stomodäums. Gerade oberhalb der Mundtasche liegt die Stelle, wo Darmwand und Hirnboden einander oralwärts vom Kopfmesoderm berühren. Hier wird sich später das Infundibulum bilden. Von der Hypophysis-Anlage ist noch keine Spur zu entdecken. Man beachte weiter in der Fig. 2e, T. VIII, wie kurz der Kiemendarm noch ist und welchen tiefen Einschnitt die Leberbucht hier schon bildet.

An der Rekonstruktion des Vorderdarmes (siehe die Figg. 8 *a* und *b*. Anat. Anz. Bd. 43, p. 260) ist besonders rechts ein Ausladung zu sehen, welche ich der Hyomandibulartasche (der ersten Visceraltasche) gleichsetze. Diese Stelle der Darmwand wird nie vom Mesoderm überdeckt, hier sind von vorne hin Darmentoderm und Epidermis mit einander in Berührung, während die anderen Visceraltaschen die Mesodermdecke durchbrechen müssen, um das Hautektoderm zu erreichen.

Endlich muss ich die Aufmerksamkeit darauf lenken, dass der ganze Kiemendarm und die dorsalen und lateralen Wände des daran schliessenden Abschnittes des Vorderdarmes, also der ganze Vorderdarm mit Ausnahme der Leberbucht, von hohem, zweischichtigem Hautektoderm bekleidet sind. Diese zweischichtige Epidermispartie werde ich mit dem Namen branchiale Epidermisverdickung belegen. Derselben schliesst sich zur Seite der Hirnanlage ein ziemlich breiter mehrschichtiger Zellenstreifen an, die Anlage der dorso-lateralen Plakodenreihe des Kopfes (Fig. 2*f*, T. VIII, *Br. ep* und *Plz*). Letztere geht medialwärts fast unvermittelt in die einschichtige Epidermisbedeckung der Hirnfalten über. Die viel stärkere Aufkrümmung der seitlichen Hirnfalten hat also auch lateralwärts die ursprünglich zweischichtige Epidermis dermassen gedehnt, dass dieselbe an der Übergangsstelle von Hirnfalte und Haut einschichtig geworden ist.

In der Kopfgegend konnte ich in diesem Falle noch keine

dorsomediale oder neurale Ganglienleiste entdecken. In der Rumpfgegend läuft die branchiale Epidermisverdickung in zwei schmale Zipfel aus, welche sich noch über eine gewisse Strecke verfolgen lassen. Diese Streifen bilden wahrscheinlich den Anfang der Dorso-lateral- und der Laterallinie des Rumpfes. Die Tatsachen lassen sich bequem aus der Dorsalansicht einer Wachsrekonstruktion der vorderen Embryonahälfte und aus den betreffenden Figuren ablesen (Fig. 2f, T. VIII und die Figg. 2 b—d, T. I).

In den vorderen 11 Schnitten ist nur der Dotter zu sehen, von einer sehr dünnen Schicht Hautektoderm umgeben. Im 12. Schnitt zeigt sich die rechte Hirnfalte, im 13. auch die linke. Die beiden Falten werden durch einen schmalen Spalt getrennt und sind im Anfang nicht mit dem Dotter verbunden. Im 20. Schnitt legen sich dieselben unten aneinander¹⁾. Es bleibt aber bis zum 30. Schnitt eine Verwachsungsnaht ersichtlich. Bis zum 20. Schnitt ist an den Hirnfalten kein Unterschied zwischen Hirngewebe und Hautektoderm zu beobachten, weiter nach hinten aber differenziert sich unten an der äusseren Seite über eine kleine Strecke die einschichtige Epidermis, welche sich alsbald ausbreitet. Unterdessen ist schon vom 16. Schnitt an das Lumen der Leberbucht zu ersehen. Diese kleine Höhle vergrössert sich rasch zu einem niedrigen, queren, die ganze Breite des Dotters messenden Spalt. Im 22. Schnitt zeigt die rechte Hirnfalte eine kleine geschlossene Höhle, welche einige Schnitte weiter nach hinten in den mittleren Trennungsspalt mündet. Erstere wird zugleichzeit durch ein Horizontalseptum in zwei Abschnitte zerlegt. Das linke Faltenlumen ist von Anfang an mit dem Spalte in Verbindung (Fig. 2a, T. I). Im 29. Schnitt zeigt sich auch links das Horizontalseptum und im 33. Schnitt haben sich die beiden Septen nach Überbrückung des mittleren Spaltes mit einander vereinigt. Das obengenannte Septum stellt natürlich die Wölbung des Hirnbodens an der Stelle

1) Mit Absicht schreibe ich „unten“ und nicht „an der Ventralseite“, weil es sich morphologisch um die Dorsalseite handelt. Letztere befindet sich infolge der Kopfbeuge oben und unten am Schnitt.

der Scheitelbeuge dar. Dasselbe trennt den an der Rückenseite des Embryo liegenden Teil der Hirnanlage von dem nach unten umgebogenen.

Im selben Schnitte zeigt sich rechts neben der Hirnanlage die erste Andeutung des vorderen Kopfmesoderms; einige Schnitte weiter nach hinten ist das auch links der Fall (Fig. 2 *b*, T. I). Das Kopfmesoderm dringt medianwärts in die Hirnanlage vor, im 43. Schnitt haben die beiderseitigen Mesodermanlagen sich vereinigt und trennen dadurch die Hirnanlage in einen dorsalen und einen ventralen Abschnitt. Letzterer bleibt in der ventralen Medianlinie (morph. dorsal) immer mit der Epidermis in Zusammenhang. Im 36. Schnitt ist dessen Lumen schon verschwunden und im 46. Schnitt ist auch die Wand dieses Hirnabschnittes nicht mehr ersichtlich.

Sowie die Epidermis sich in der Kopfanlage deutlich differenziert hat, ist dieselbe zweischichtig. An den Seiten ist sie immer etwas höher, zumal an der Trennungsstelle des ventralen und dorsalen Hirnabschnittes, wo sich das Kopfmesoderm zuerst zeigt (Fig 2 *a* und *b*, T. I). Hier ist der Anfang der dorsolateralen Hautplakodenreihe. Sehr bald aber wird die dorsale Epidermisbedeckung der Falten des oberen Hirnabschnittes einschichtig. Vielmals ist die Epidermis an diesen dünnen Stellen bei der Fixation u. s. w. zerrissen. Diese artifiziellen Lücken habe ich in den Figuren meistens nicht dargestellt, weil man den natürlichen Zustand durch Vergleich mit der andren Seite oder mit den nächstfolgenden Schnitten leicht wieder herstellen kann. Nur in Fig. 2 *a*, T. II habe ich ein Beispiel davon gezeichnet.

Die ventrale Verwachsungsstelle der Hirnwand mit der Epidermis zeigt eine Art Einwucherung epidermaler Zellen, vielleicht den Anfang der neuralen Ganglienleiste. Wenn aber der ventrale Hirnabschnitt aus den Schnitten verschwunden ist, wird die ganze Kopfanlage mit Ausnahme der dorsalen Bedeckung der Hirnfalten von einer ziemlich gleichmässigen, zwei- bis dreischichtigen Epidermis umgeben. Die Epidermis des Dotters dagegen bleibt einschichtig auch oberhalb der Leberbucht, nur kurz vor der

Vereinigung derselben mit derjenigen des Kopfes zeigen sich einige erhöhte Stellen im Hautektoderm der Praecerebralplatte (Fig. 2 *c*, T. I). Im 53. Schnitt findet diese Vereinigung statt. Die Kopfanlage ist dann (vom 46. Schnitt an) zum grösseren Teil von dotterreichen Zellen ausgefüllt (Fig. 2 *c*, T. II). Zum Teil sind letztgenannte Dotterentodermzellen, zum Teil Zellen des vorderen Kopfmesoderms. In Anbetracht der gemeinschaftlichen Abstammung dieser beiden Zellkomplexen ist es begreiflich, dass ein durchgehender Unterschied nicht anzugeben ist. Bei genauer Betrachtung zeigen sich aber kleine Differenzen. Der Zusammenhang der Darmzellen ist fester als derjenige der Zellen des Kopfmesoderms, welches von intercellulären Rissen und Spalten durchsetzt ist. Auch ist die rege Zellenvermehrung innerhalb des Kopfmesoderms Ursache, dass dessen Dottermaterial nicht so grob ist als dasjenige des Enteroderms, wiewohl dieser Unterschied nicht sehr bedeutend ist, und lässt sich das Urmesoderm an der ventralen und an den lateralen Seiten durch einen ziemlich augenfälligen Spalt von den eigentlichen Darmwandzellen trennen. Dorsal ist dies natürlicherweise nicht möglich, weil hier die Auswucherung des Urmesoderms aus der Darmwand stattfindet. In den Figuren 2 *c* und *d*, T. I habe ich diesen Spalt durch einen dunklen Ton hervorgehoben.

Im 50. Schnitt erscheint zuerst die Kiemendarmhöhle etwas an der rechten Seite. Dieselbe verbreitert sich nach beiden Seiten und im 58. Schnitt ist sie von einer gleichmässig dicken Wand umgeben (Fig. 2, T. IV). In denselben Schnitten hat sich der ventrale Fortsatz des Kopfmesoderms (= das Mandibularmesoderm) stark verschmälert (Fig. 2, T. IV). An der rechten Seite verschwindet er nach wenigen Schnitten, links schnürt er sich erst von der dorsalen Darmwand ab und verschwindet nach etwa 8 Schnitten. Im 57. Schnitt wird der Vorderrand der Dorsalplatte zuerst ersichtlich (Fig. 2 T. IV). Da die dünne Stelle der Darmwand, zwischen Dorsalplatte und vorderem Kopfmesoderm, schräg getroffen ist, kann man dieselbe nur aufdecken durch Rekonstruktion der Darmwand samt deren Mesodermdecke (siehe oben). Auch

in anderer Weise kann man aber darlegen, dass an der Vorderseite des Kiemendarms lateralwärts eine starke Wucherung von Zellen stattfindet. Im Querschnitt wird die Darmwand von einer einzigen 100 bis 120 μ hohen Zellschicht gebildet, an der Vorderseite dagegen beteiligen sich mehrere Zellschichten am Aufbau derselben und die Wanddicke beträgt in der Mitte etwa 210 μ , rechts 300 μ und links 330 μ , das ist also 2 bis 3 mal den Durchschnittswert.

Wir haben oben gesehen, dass die Kopfepidermis sich im 53. Schnitt mit derjenigen der terminalen Darmplatte vereinigt hat. Vier Schnitte weiter nach hinten ist der Ektodermstreifen zwischen Kiemendarm und Leberbucht verschwunden, und im 59. Schnitt haben sich Darmboden und Leberbuchtdecke vereinigt. 8 Schnitte weiter nach hinten reißt diese Zwischenwand ein und kommen Kiemendarmhöhle und Leberbucht in stets sich erweiternder Kommunikation (Fig. 2, Taf. IV und Fig. 1*a*, T. V).

Im Anfang ist die Dorsalplatte nicht genau von der eigentlichen Darmwand zu trennen; dieselbe bildet nur eine verdickte drei- bis vierschichtige Stelle der Darmdecke, gerade unterhalb der Hirnanlage. Lateralwärts von letzterer wird die Darmwand niedriger und bildet zwei paarige Ausladungen, die Hyomandibulartaschen. Die Darmwand ist hier der Epidermis dicht angelagert, eine trennende Mesodermis ist niemals anwesend (Fig. 2, T. IV und Fig. 1*a*, T. V). Zugleichzeit mit der Dorsalplatte erscheint neben derselben eine leistenförmige Einwucherung der Epidermis, die Anlage der dorso-lateralen Plakodenreihe des Kopfes. Dorsalwärts von dieser wird die Epidermis plötzlich einschichtig. Die Leiste ist bis zum kaudalen Ende der Hirnanlage zu verfolgen (Fig. 2*f*, T. VIII).

Im vorderen Abschnitt der Dorsalplatte hat noch keine Differenzierung in Chorda und seitliche Mesodermflügel stattgefunden. Vom 72. Schnitt an ist aber die Dreiteilung der Dorsalplatte deutlich zu erkennen. Einige Schnitte vorher zeigt sich in der Medianlinie der Darmdecke die gleiche Erscheinung als beim Ei V''. Die Kontinuität der Enterodermdecke ist in der Chordalregion

vom 67. bis zum 83. Schnitt unterbrochen. Diese Lücke der Darmdecke besitzt ungefähr die gleiche Länge und Breite (240 bis 250 μ). Bei der Besprechung des Eies V'' habe ich die Erklärungsmöglichkeiten für diese Erscheinung erschöpfend dargetan und ich werde dieselben hier nicht wiederholen (Vergleiche dazu p. 14—16 und die Figg. 2a, T. II und 1a, T. V). Vom 83. Schnitt an bleibt die Darmwand lückenlos und haben sich Chorda und Mesodermflügel endgültig von derselben gelöst.

Wie schon oben erwähnt worden ist, vereinigen sich die Kiemendarmhöhle und Leberbucht zur einheitlichen Vorderdarmhöhle im 67. Schnitt. Weil aber die erstgenannte Höhle viel schmaler ist als die zweite und die Trennung derselben nicht nur vorne, sondern auch an den Seiten vor sich geht, so sind die beiden Teile des Vorderdarmes, wiewohl in offener Kommunikation, noch bis zum 105. Schnitt gegen einander abzugrenzen (Figg. 1a und b, T. V).

Die zweischichtige branchiale Epidermisverdickung beschränkt sich, wie zu erwarten war, auf den dorsalen Abschnitt, den eigentlichen Kiemendarm und ist als die Fortsetzung der oben erwähnten zwei- bis mehrschichtigen Epidermisumrahmung der freien Kopfanlage zu betrachten, während die einschichtige Epidermisdecke des ventralen Darmabschnittes die Fortsetzung der ebenfalls einschichtigen Epidermisbekleidung der terminalen Darmplatte bildet.

Auch das Mesoderm breitet sich hinter der ersten Visceraltasche allmählich über die ganze Kiemenregion aus. Links zeigt sich im 68. Schnitt zum ersten Male eine kleine Gruppe freier Mesodermzellen oberhalb der oben erwähnten ersten Visceraltasche. Diese Zellengruppe dehnt sich nach beiden Seiten aus, drängt sich zwischen Enteroderm und Epidermis ein und verbindet sich im 86. Schnitt mit dem linken parachordalen Mesodermflügel. Im 94. Schnitt erreicht dieselbe lateralwärts die Grenze des Kiemendarms. Rechts rückt das parachordale Mesoderm nun auch lateralwärts vor (vom 92. bis zum 100. Schnitt) und erreicht ebenfalls die Grenze zwischen den beiden Darmabschnitten an

einer Stelle, wo dieselbe rechts schon undeutlich wird (Fig. 1*b*, T. V).

Es bleibt nun noch übrig etwas mehr über die Hirnplatte mitzuteilen. Wie schon oben gesagt, haben die seitlichen Hirnfalten sich ganz vorne bis zur Berührung genähert. Vom 30. Schnitt an, bevor noch der obere und der untere Abschnitt des Gehirnes sich ganz und gar getrennt haben, weichen die Falten oben aus einander. Schon im 38. Schnitt hat sich diese Sachlage fixiert und bis zum 80. Schnitt verlaufen die Faltenränder einander so wie so parallel. Fast ein Fünftel des Hirnbodens liegt offen, während vier Fünftel von den Falten verdeckt sind. Letztere liegen im Anfang dem Hirnboden angeschmiegt, ja es macht den Eindruck, alsob die medialen Faltenränder mit demselben verwachsen sind, wodurch beiderseits eine röhrenförmige Höhle abgetrennt wird. Bei genauer Betrachtung kann man aber eine Grenze zwischen Falte und Boden beobachten.

Vom 40. Schnitt an zeigt der nicht geschlossene Teil der Hirnplatte eine flache Erhebung, welche bis in der Medullarregion ersichtlich bleibt. Die beiden lateralen Falten erheben sich aber allmählich vom Hirnboden (links im 53., rechts im 60. Schnitt) und dadurch öffnen sich die röhrenförmigen Lumina nach aussen. Nach dem 80. Schnitt nähern sich die beiden Falten wiederum, nach dem 100. Schnitt wird das Tempo rascher und verschmälert sich die Hirnplatte auch selbst. Die Ansicht der Schnitte ändert sich wenig, nur verflacht allmählich die dorso-laterale Plakodenleiste des Kopfes ¹⁾ und werden die Mesodermflügel von einer sich seitwärts verjüngenden und allmählich schmaler werdenden Epidermisverdickung bedeckt. Im 156. und 157. Schnitt verwachsen die Hirnfalten mit einander. Die Verwachsungsnaht mit der Epidermis bleibt in allen Schnitten durch eine seichte äussere Rinne gekennzeichnet (Fig. 2*b*, T. II). Zugleichzeit fängt das

1) An einigen Stellen der Plakodenleiste zeigt sich schon ein deutlicher Unterschied zwischen den niedrigen Deckzellen und den hohen Sinneszellen, denn bekanntlich ist das Verhältnis zwischen den beiden Epidermisschichten hier gerade umgekehrt wie bei Anurenlarven.

Mesoderm an dorsale Fortsätze zwischen Epidermis und Hirnwand zu treiben. Wir befinden uns hier also auf der Grenze von Kopf und Rumpf. Die erste Ursegmenthöhle zeigt sich rechts im 174. Schnitt, links einige Schnitte weiter nach hinten.

Die Eier X und X' (7 October, 18 Tage alt).

Die drei am 7. October fixierten Eier sind abnorm. Durch irgendwelche Ursache ist die Somatoporusschliessung und die Bildung der Endknospe unterblieben. Während aber die Kopfregion in den Sagittalschnitten der Serie X einen ziemlich normalen Eindruck macht, ist dieselbe in den Querschnitten der Serie X'' gänzlich verzerrt. Zum Teil mag das eine Folge der Formfixation sein, denn letztere eignet sich sehr schlecht für unseres Objekt. Die Farbe dringt dann nicht gut nach innen vor, zumal gelingt die Differenzierung der Gewebelemente sehr schlecht und haben alle Höhlen die Neigung sich zu verengern oder sogar zu verschliessen. Gemeinsam ist den drei Eiern, dass Medullar- und Hirnanlage über ihre ganze Länge geschlossen sind (Figg. 3, 4 und 5, T. VIII¹⁾).

Das Ei X ist seilich komprimiert und der Länge nach gedehnt. Infolge dessen ist die Länge anderthalbmal so gross als die Breite (Länge = 9 mm, Breite = 6 mm, Höhe = 7 mm). Die Hirnanlage ist ziemlich deutlich gegen das Rückenmark abgegrenzt. Erstere zeigt ein dreieckiges Rhombencephalon, das durch eine Art Stiel mit dem Mittelhirn zusammenhängt. Mittel- und Vorderhirn bilden zusammen eine breite, länglich-viereckige Erhebung, welche in Folge der Kopfbeuge nach unten und nach hinten umgebogen erscheint. Die Hirnanlage, zumal das Mittel- und Hinterhirn, werden umlagert von einer leichten Erhebung in der Form eines vorn und hinten eingeschnürten Kreises, der Andeutung des Kiemendarmes mit der schon bei den vorigen Stadien

1) Ich reproduziere hier auch die Seitenansicht der wahrscheinlich verloren gegangenen Serie X', worin man die Anlagen der Augenblasen, diejenige von Mittel- und Hinterhirn (letzterem mit 4 bis 5 Neuromeren) und 5 Ursegmenten sehr deutlich beobachten kann. Der Riss in der Medullarregion ist offenbar ein Artefakt

erwähnten, erhöhten Epidermispartie, der branchialen Epidermisverdickung. Etwas vor der Hirnanlage ist die untere Grenze der Praecerebralplatte (bezw. der Leberbucht) durch einen kaum sichtbaren Halbkreis angedeutet. Auf der Seitenansicht zeigt das Rhombencephalon einige leichte Einkerbungen (Neuromeren? ¹⁾), welche jedoch in der Ansicht von oben nicht zu ersehen sind. Die Stelle der Gehörplakode, welche in den Schnitten zu bestimmen ist, kann ich bei den Aussenansichten nicht mit Gewissheit angeben. Dieselbe ist am proximalen Ende des Rhombencephalons zu suchen, wie aus dem Vergleich mit den gleichalterigen Eiern X' und X'' hervorgeht. In den beiden Ansichten des Eies X konnte ich etwa 10 Ursegmente beobachten; aus den Schnitten geht aber hervor, dass mindestens 12 Mesomeren anwesend sind. Ich weise zum Schluss noch auf den weit eröffneten Somatoporus hin (Fig. 4, T. VIII). Wiewohl die Serie X bei weitem nicht tadellos genannt werden darf und zumal die ventrale und laterale Seite des Dotters beim Schneiden verletzt sind, gibt dieselbe uns doch eine genügende Anzahl guter Bilder der Kopfreion und ist die Schnittführung ziemlich genau sagittal gewesen.

Die Serie fängt rechts an. Bis zum 30. Schnitt zeigt sich nur eine Masse von Dotterzellen, an der Vorderseite von einer dünnen Epidermisschicht bedeckt. Hinten und unten ist die Epidermisdecke abgerissen. Im 31. Schnitt künden einige Spalte zwischen den vorderen Dotterzellen den Anfang der Leberbucht an. Etwa im selben Schnitt oder vielleicht noch einige Schnitte mehr lateralwärts hat sich an der vorderen und an der dorsalen Seite eine dünne Mesoderm-Schicht von den Dotterzellen getrennt. Nach unten und nach hinten verjüngt sich diese Schicht keilförmig. Hinten verliert sie sich in das verletzte Gebiet, vorn hört sie mit deutlicher Spitze auf. Die Vorderseite dieses Mesodermstreifens wird von zweischichtiger Epidermis bedeckt, an der Rückenseite wird letztere wiederum einschichtig.

In den nächstfolgenden Schnitten breitet sich die Leberbucht

1) Wahrscheinlich handelt es sich um die Hautplakoden der Hirnnerven (Siehe die Beschreibung der Schnitte).

nach oben und nach unten aus und erweitert sich nach dem 40. Schnitte unter dem vom Mesoderm bedeckten Teil des Schnittes zur Anlage des Kiemendarms. Auch der untere Teil hat sich etwas erweitert. Infolge dessen wird das Darmlumen aus zwei Höhlen: einer grossen, oberen, dem Kiemendarm, einer kleinen, unteren, der Leberbucht, mitsamt einem verbindenden Spalt gebildet. (Fig. 3 a, T. V).

Das Schnittbild bleibt sich bis zum 63. Schnitt gleich. In diesem Schnitt wird der vordere Teil des Mesoderms vom übrigen getrennt durch eine Stelle, wo Epidermis und Darmwand einander berühren, die Anlage des zweiten Visceralspaltes, oder besser gesagt der Hautplakode des zweiten Visceralspaltes ¹⁾. Vier oder fünf Schnitte weiter medianwärts haben sich die beiden Mesodermabschnitte schon wieder vereinigt. Die Lücke im Mesoderm, welche man den mesodermalen Kiemenspalt nennen könnte, ist also etwa 80 bis 100 μ gross. An der linken Seite ist diese Erscheinung viel deutlicher. (Figg. 3 e und f, T. V).

Das einheitliche Mesoderm fängt an, sich an der Vorderseite allmählich dorsalwärts zurückzuziehen. Im 70. Schnitt zeigen leichte Einkerbungen im dorsalen Abschnitt, dass wir uns dem segmentierten Abschnitt des Mesoderms nähern. Die eigentliche Seitenplatte wird rechts in 40 Schnitten beobachtet. In Anbetracht dessen, dass dieselbe unter einen Winkel von etwa 45° getroffen wird, repräsentiert das eine Breite von 1.1 bis 1.2 mm.

Im 73. Schnitt zeigt eine Erhöhung der Epidermis an der oberen Ecke des Schnittes den Anfang der Kopfanlage, dem sich im 79. Schnitt eine schon in 75. Schnitt ersichtliche Insel von Ektodermzellen anschliesst. Unterdessen hat sich das Mesoderm noch weiter dorsalwärts zurückgezogen und seine vordere Spitze ist mit der Darmdecke verwachsen. Gerade oberhalb der oben erwähnten Kopfanlage und vor der Verwachsungsstelle von Mesoderm und Darmdecke berühren sich letztere und die Epidermis und

1) Ich benutze den Namen Plakode einer Visceralspalte für die Epidermisverdickung oder für die solide Einstülpung, welche hier die Stelle einer ektodermalen Visceraltasche einnimmt. Die Eröffnung der Kiemenspalten erfolgt sehr spät.

unterhalb dieser Berührungsstelle zeigt sich im 78. Schnitt zum ersten Mal das von der Protochordalplatte unabhängige vordere Kopfmesoderm. Die zwischen diesen beiden sich befindende Berührungsstelle von Darmwand und Hautektoderm stellt die Plakode der ersten Visceraltasche (der Hyomandibulartasche) dar. Aus der Figur 3*b*, T. V kan man ersehen, wie die Sache sich verhält. In der Kopfanlage wird man schon die Seitenwand der Augenblasen bemerken, während 4 Mesomeren sich deutlich differenziert haben und zwei andere im Begriff sind dasselbe zu tun. Das erste Ursegment liegt oberhalb des Kiemendarmes; in Anbetracht der Verschiebungen infolge der Kopfbeuge ist diese Stelle aber morphologisch als kaudal vom Kiemendarm zu betrachten. Man beachte auch die starke Erweiterung des mehr oder weniger trapezförmigen Kiemendarmes, zumal im Verhältnis zu dessen Lumen in Fig. 3*a*, T. V, während die Leberbucht die gleiche Ausbreitung aufweist.

Im 81. Schnitt verwächst das vordere Kopfmesoderm mit der Vorderwand des Kiemendarmes und zwei Schnitte weiter medianwärts zeigt sich zuerst eine Höhle in der Wand der Augenblase. Allmählich werden nun mehrere Teile der Kopfwand ersichtlich, im 84. Schnitt z. B. die Epidermis in der Höhe der Gehörplakode und ein Epidermisfetzen unterhalb des ersten Kiemenspaltes. Diese beiden Epidermisinseln zeigen nach etwa 4 Schnitten auch ein Stückchen der seitlichen Hirnwand. Die Gehörplakode besitzt also eine Dicke von 80 bis 100 μ , während die Epidermisdicke durchschnittlich 50 μ beträgt. Ihre Zellen sind fest aneinander gefügt im Gegensatz zu den Plakoden der Hirnnerven, wo eine rege Einwucherung locker zusammenhangender Mesektodermzellen stattfindet (s. u.) Wir beobachten in diesen Schnitten also drei getrennte Abschnitte der Seitenwand des Gehirns: die Augenblasenwand (bezw. die Vorderhirnwand), die Mittelhirnwand und die Hinterhirnwand. Die ersteren weisen alsbald eine Höhle auf und vereinigen sich im 89. Schnitt. Mittel- und Hinterhirnwand bleiben noch ziemlich weit von einander getrennt.

Im 92. Schnitt vereinigt sich ein emporstrebender Zellenstreifen

des Urmesoderms (der sogenannte, dritte Somit v. WIJHE's) mit der Protochordalplatte und wird auch im Rhombencephalon das Lumen ersichtlich. Während die Wanddicke des Mittelhirns 20 bis 30 μ beträgt, ist diejenige des Hinterhirns beträchtlich grösser zumal an dessen breiter Stelle ($\pm 100 \mu$). Diese beiden Gehirnabschnitte sind an der Dorsalseite nicht scharf von der Epidermis getrennt, sondern gehen allmählich in das mehr lockere Gewebe der medialen, neuralen Ganglienleiste über (Fig. 4, T. II). Es zeigt sich aber bald, dass diese rege Einwucherung mesektodermaler Zellen, welche z.T. die Kopfnervenganglien bilden, z.T. aber im Kopfmesenchym aufgenommen werden, nicht nur in der dorsalen Medianlinie, sondern auch an den Seitenwänden des Kopfes stattfindet, zumal in der Strecke zwischen Mittel- und Hinterhirn. Hier findet man, deutlich von einander getrennt, die Anlagen der Ganglien des Trigemini (V), und des Facialis (VII), welche bekanntlich zum grösseren Teil aus Hautplakoden herkommen (Fig. 3d, T. V). Hinter dem Rhombencephalon ist in derselben Figur die gemeinschaftliche Hautplakode der Glossopharyngeus-Vagusgruppe (IX bis XI) ersichtlich.

Vom 97. bis zum 117. Schnitt bilden diese Hirnnervenanlagen eine zusammenhängende Ganglienleiste, welche ihrerseits wiederum mit der Verwachsungsnaht von Hirndecke und Epidermis zusammenhängt, der neuralen Ganglienleiste. Diese fängt beim Mittelhirn an und führt über das Hinterhirn hinweg zur medianen Nervenleiste der Medullarregion. Unterhalb der Trigeminianlage (d. h. morphologisch vor derselben) setzen sich Ganglienleiste und Plakodenzone auch fort, wiewohl dieselben an mancher Stelle unterbrochen oder von der Hirnwand abgegrenzt sind. Dieser Abschnitt der Mesektodermeinwucherungszone, welcher sich bis zur Neuroporusplakode verfolgen lässt (Fig. 4, T. II), liefert im grossen ganzen kein neurales Gewebe, sondern bildet einen Teil des Mesenchyms des Vorderkopfes. Ganz unten d. h. an der morphologisch vorderen Spitze des Vorderhirns findet sich die oben erwähnte Neuroporusplakode. Die Hirndecke hängt hier vom 95. bis zum 127. Schnitt mit der Epidermis zusammen. Es ist offenbar

die Stelle, wo die Hirnfalten sich zuletzt geschlossen haben und stellt also das Rudiment eines Neuroporus dar: die Neuroporusplakode oder die unpaare Riechplakode im Sinne v. KUPFFER'S (Fig. 3*d*, T. V und Fig. 4, T II).

Oberhalb und hinter dieser Verwachsungsstelle befindet sich die morphologisch vordere Hirnwand, die Lamina terminalis, welche dem infolge der Hirnbeuge dorsalwärts liegenden Hirnboden zustrebt. Das Vorderhirn ist also ganz invertiert. Man vergleiche dazu die betreffenden Figuren. Die Endplatte der Hirnanlage zeigt niemals mesektodermale Einwucherungen und hebt sich vom Anfang an scharf von der Epidermisdecke ab (Vergl. hierzu Fig. 4, T. II mit Fig. 2*e*, T. VIII vom Ei W).

Bevor wir weiter gehen, will ich noch einige Erscheinungen erwähnen, welche in diesen Schnitten auch noch zu beobachten sind. So zeigt sich im 82. Schnitt dorsal- und caudalwärts von der Lamina terminalis eine Einwucherung der Epidermis, welche ich früher als die Hypophysisanlage betrachtete; die aber besser Stomodäum-Einstülpung genannt wird. Dieselbe ist der Hauptsache nach eine Erhöhung der Sinnesschicht der Epidermis zwischen Vorderhirn und Leberbucht. Medianwärts wird sie aber deutlich mehrschichtig. Ausserdem drängt sich an der Vorderseite eine zugeschärfte Lamelle zwischen Gehirnboden und vorderes Kopfmesoderm (Figg. 3*d* und *e*, T V und Fig. 4, T. II).

Etwa vom 83. Schnitt an sind an der Darmdecke 3 bis 4 Ausbuchtungen zu beobachten, die erste Andeutung der entodermalen Kiementaschen. Die zwei hinteren Kiementrinnen verschwinden nach wenigen Schnitten, ohne dass die Darmwand das Hautektoderm erreicht hat. Die zweite Kiementasche lässt sich bis zum 96. Schnitt verfolgen und zeigt rechts ebenfalls noch keine Verbindung mit der obengenannten Plakode des zweiten Kiemenspalts. Bei der ersten Kiementasche ist das wohl der Fall, wiewohl auch hier die Tasche weiter medianwärts zu verfolgen ist als die Plakode (bis zum 96. bzw. bis zum 91. Schnitt). Dieselbe geht dann allmählich in eine rundliche Ausbuchtung des Kiemendarmes über, welche wir der Präoraltasche der Autoren gleichsetzen dürfen (Fig. 3*b—e*,

T. V und Fig. 4, T. II). Vom 93. Schnitt an zeigt sich die seichte entodermale Mundtasche, welche von der ektodermalen Mundbucht durch einen Zipfel des Kopfmesoderms getrennt wird.

In denselben Schnitten (93 bis 96) wird über die ganze Länge des Embryo die Ursegmentregion angeschnitten. Ich zähle in maximo 12 Mesomeren. Das erste liegt unterhalb des Hinterendes des Rhombencephalons. Das hintere Drittel der Mesodermflügel ist noch nicht segmentiert, während der vordere unterhalb der Gehirnplatte liegende Abschnitt der Dorsalplatte (die Protochordalplatte) niemals segmentiert wird. Dieser Abschnitt besitzt bis zum 96. Schnitt den Charakter einer zweischichtigen Seitenplatte, welche jedoch die Tendenz zeigt zur mesenchymatösen Auflockerung. Diese Tendenz ist nicht so stark ausgeprägt, als es beim vorderen Kopfmesoderm der Fall ist (Fig. 3 *c—e*, T. V). Vom 97. Schnitt an wird aber die Protochordalplatte viel kompakter, wir nähern uns der Chordalregion. Etwa im 100. Schnitt ist der ganze Kopfabschnitt der Chorda ersichtlich. Letztere ist an ihrer Vorderspitze mit der Darmdecke verwachsen. Der Unterschied zwischen den fest aneinander gefügten, hohen, zylindrischen Zellen der Chorda, welche nur eine Schicht bilden und mittelgrosse Dotterkörner zeigen und den locker zusammenhängenden, sehr dotterreichen, rundlichen Zellen des zwei- bis mehrschichtigen, vorderen Kopfmesoderms ist sehr augenfällig (Siehe Fig. 4, T. II, einen kombinierten Medianschnitt).

Während also trotz der Verwachsung der Vorderspitze die Grenze zwischen Darmzellen und Chordazellen leicht zu ziehen ist, zeigt das vordere Kopfmesoderm deutlich seine entodermale Herkunft. Die Zellen des Urmesoderms sind in der Umgebung der Verwachsungsstelle (in der Nähe der entodermalen Mundtasche) sehr schwierig von den wirklichen Entodermzellen zu unterscheiden (Fig 4, T. II).

Im 102. Schnitt vereinigen sich auch Rhombencephalon und Mesencephalon, die Hirnanlage ist dann in ihrer ganzen Länge angeschnitten. In diesen Schnitten (bis zum 104. Schnitt) ist die Stomodäaleinstülpung am längsten, noch weiter medialwärts wird

dieselbe kürzer und runder (Fig. 4, T. II), während dieselbe links vom 118. bis zum 123. Schnitt am längsten ist. Diese beiden Zipfel werden in späteren Stadien, wenn das Kopfmesoderm zwischen Mundtasche und Mundbucht verdrängt worden ist, neben der ersteren emporwachsen (s. u.). Wäre die vordere zugespitzte Lamelle der Stomodäaleinstülpung die Anlage der Hypophysis, dann hätte man einen medianen Zipfel erwarten sollen. Die erste sichere Andeutung der Hypophysis finde ich bei dem um 3 Tage älteren Ei AA'. Bei diesem steht die Hypophysisanlage im Zusammenhang mit der vorderen Stomodäalwand, potentiell ist dieselbe also auch hier schon in der oben genannten Lamelle enthalten. Natürlicherweise soll die nach oben und hinten gerichtete Spitze des Vorderhirnes, wo der Hirnboden sich in die Endlamelle umbiegt und welche der Stomodäaleinstülpung gegenüber liegt, als der Anfang des Infundibulums betrachtet werden. Es ist nicht möglich eine genaue Grenze zwischen Vorder- und Mittelhirn zu ziehen, weil vorläufig das Tuberculum posterius fehlt. Dieselbe ist wahrscheinlich an der mit einem Stern bezeichneten Stelle des Medianschnittes zu suchen. Dagegen sind Mittel- und Hinterhirn infolge der zwischen beiden Hirnabschnitten anwesenden Einschnürung äusserlich und in den Schnitten sehr leicht gegen einander abzugrenzen.

Bis zum 104. Schnitt ist das lockere vordere Kopfmesoderm mit der Chordaspitze verbunden, dann werden diese beiden Gewebe über eine Breite von 4 bis 5 Schnitten durch eine deutliche Lücke von einander getrennt. Im 107. Schnitt dringt eine der Enterodermzellen durch diese Oeffnung in der Mesodermbekleidung bis zum Hirnboden vor. Diese Lücke von 80 bis 90 μ Durchmesser ist wohl ein Rudiment des breiten Spaltes, welcher im Stadium V' das vordere Kopfmesoderm von der Protochordalplatte trennte und die vordringende Enterodermzelle ist eine Erinnerung an die enge Verbindung zwischen Hirnboden und Darmdecke an dieser Stelle. Wenn man die Medianschnitte der Eier V' und X mit einander vergleicht (Figg. 5*i*, T. VII und 4, T. II), dann wird man erstaunt sein über das schnelle Wachstum des beim Ei V'

noch unbedeutenden Kopfmesoderms und des bei diesem Ei noch kaum auffindbaren Archencephalons.

Alle diese Tatsachen wird man bequem aus der Figur 4, T. II, einem aus den Schnitten 107 bis 110 zusammengestellten Medianschnitt, herauslesen können. Man beachte in dieser Figur, wie die dorsomediane Ganglienleiste ununterbrochen von der Neuroporusplakode über Mittel- und Hinterhirn hinwegläuft, wie dort ungeheure Mengen Mesektoderm gebildet werden, auch an Stellen, wo sich niemals Hirnnerven oder deren Ganglien entwickeln, wie die Spitze der Stomodäaleinwucherung im Medianschnitt gerade gekürzt und abgerundet erscheint, wie das Dottermaterial des vorderen Kopfmesoderms in vielen Zellen etwas grobkörniger ist als dasjenige der Enterodermzellen, während die Chordazellen wiederum bedeutend feinere Körner aufweisen, wie Darmdecke und Hirnboden mit einander vor der Chordaspitze in Berührung treten und endlich wie weit letztere von der Infundibularanlage entfernt ist. Man bekommt sehr oft den Eindruck, alsob in den Lehrbüchern das Fehlen der Chorda im Vorderkopf dem Umstande zugeschrieben wird, dass die Chordaspitze so zu sagen gegen die Hypophysis-Infundibulumbarriere, vielleicht das Rudiment eines Palaeostoma, stösst. In späteren Entwicklungsstadien, wenn die Hirnbeuge das Vorderhirn dermassen nach hinten und oben gewandt hat, dass Rhombencephalon und Infundibularregion einander fast berühren, möge das zutreffen, anfangs aber liegt die Sache ganz anders und kann man nur sagen, dass die Chordaspitze bis unterhalb des Vorderendes des Hinterhirns vordringt.

Wie zu erwarten war, breitet sich das Lumen des Rhombencephalons in den paramedialen Schnitten nach vorn und nach hinten aus. Diese Ausbreitung geht (infolge nicht gleichmässiger beiderseitiger Entwicklung oder durch Verzerrung beim Fixieren) sehr unregelmässig vor sich. Ich werde aber den Leser nicht mit überflüssigen Zahlen ermüden, da diese Erscheinung ohne morphologische Bedeutung ist. Nur will ich die Aufmerksamkeit lenken auf die Tatsache, dass an der Decke des Hinterhirns und an

derjenigen der vorderen Medullarregion das eigentliche Ependym noch fehlt und das Lumen nach oben nur durch grosse Mengen lockerer Mesektodermzellen abgeschlossen wird. In der Vorder- und Mittelhirngegend ist diese Erscheinung nicht so augenfällig. Diese Hirnabschnitte haben sich auch eher geschlossen als jene (man denke an die Befunde des Eies W, p. 17) und erscheinen im allgemeinen besser von der Epidermis abgegrenzt, wiewohl sie in der Medianlinie und an der Neuroporusplakode noch deutlich mit letzterer zusammenhängen (siehe den Medianschnitt Fig. 4, T. II).

Im 109. Schnitt, wo die Lumina von Rhombencephalon und Mesencephalon gerade mit einander in Verbindung gekommen sind, wird die Chorda in der Kopfreion zum letzten Male angeschnitten. Im folgenden Schnitt hat der Zusammenhang von Protocardalplatte und Darmdecke aufgehört. Die Cardalregion des Kopfes, wiewohl bei der sagittalen Schnittführung nicht genau abzugrenzen, ist also etwa 180 bis 200 μ breit.

In den Schnitten 106 bis 121, worin die Darmhöhe über ihre ganze Länge angeschnitten wird, kann man sehr schön den Höhenunterschied zwischen Archenteron- und Neo-enteronhöhle beobachten (in maximo 720 μ bzw. 300 μ). Die Breite des Neo-enterons beträgt im Durchschnitt 20 Schnitte d. i. 400 μ , diejenige des Archenterons 160 Schnitte d. i. 3200 μ . Die Analöffnung ist vom 97. bis zum 119. Schnitt ersichtlich, besitzt also eine Maximalbreite von 440 μ , während die Maximalhöhe etwa 1200 μ beträgt. Wahrscheinlich handelt es sich bei diesem Objekt mit seiner abnorm grossen Analöffnung um eine Hemmungsbildung, bei welcher der Somatoporusverschluss und die Urogenese teilweise unterblieben sind.

Es scheint mir überflüssig die Beschreibung dieser Schnittserie auch jenseits der Medianlinie zu verfolgen, nur möchte ich die Aufmerksamkeit lenken auf einige Tatsachen, welche an der linken Seite etwas augenfälliger sind als an der rechten. So ist die nach vorn gerichtete Lamelle des Stomodäums links in den Schnitten 118 bis 123 am grössten, während die seichte Mundtasche

auch nur bis zu dieser Stelle zu verfolgen ist. Ich sehe hierin den Anfang der seitlichen Umwachsung letzterer durch den linken Stomodäumzipfel. Die Gehörplakode ist links vom 123. bis zum 128. Schnitt ersichtlich als ein nur ventral mit der übrigen Epidermis verbundenes Viereck (Fig. 3e, T. V). Dieselbe liegt in der gleichen Transversalebene wie der breiteste Durchmesser des Rhombencephalons und trennt die Mesektodermeinwucherung des Trigemini und Facialis einerseits von derjenigen der Glossopharyngeus-Vagusgruppe andererseits.

Wie ich schon oben erwähnt habe (siehe die Fussnote auf p. 28), ist es sehr wahrscheinlich, dass die äusserlich ersichtliche Neuromerie (Fig. 4, T. VIII) von den Hautplakoden der Gehirnnerven und von der Gehörplakode verursacht ist. In dieser Figur stellen also das erste und das zweite sogenannte Neuromer die Trigemini- bzw. die Facialisanlage dar, das dritte wird von der Gehörplakode, die weiteren Anschwellungen von den Mesektoderminwucherungen der Glossopharyngeus-Vagusgruppe gebildet. Es ist hier also nicht die Rede von einer Neuromerie im Sinne der Autoren¹⁾, sondern von einer gewissen serialen Anordnung der Hautplakoden, welche mit den visceralen Gehirnnerven in Beziehung stehen. Diese Serialität ist m. E. nicht auf eine ursprüngliche, mit derjenigen des Rumpfes gleichwertige Metamerie zurückzuführen, sondern ist eine Folge der serialen Anordnung der Kiemenspalten und soll vorläufig mit dem Namen Branchiomerie belegt werden. Die Frage nach der Metamerie des Kopfes wird später in einem speziellen Kapitel theoretisch erörtert.

Eine andere interessante Tatsache kann man der Figur 3e, T. V entnehmen. Ebenso wie die Hypophysis-Infundibulumbarriere das Vordringen der Chorda in den Vorderkopf hindern soll, wird vielfach angegeben, die Gehörplakode hemme die Bildung der Meso-

1) Ich fühle mich verpflichtet an dieser Stelle zu erwähnen, dass das Hinterhirnlumen rechts zuerst als 3 hinter einander liegende Höhlen angeschnitten wird. Handelte es sich hier um Erweiterungen und Einschnürungen segmentaler Art, so sollte die Sache links ebenso liegen, doch ist das mit nichten der Fall. Nur die grosse, vordere Erweiterung neben der Gehörplakode, lässt sich an beiden Seiten nachweisen. Daher messe ich dieser unregelmässigen Erscheinung keinen besonderen Wert bei.

meren im prootischen Gebiet. Auch in diesem Fall denkt man sich die Gehörplakode als eine Art Barrière, welche die vordringenden Ursegmente zurückhält. Bei dieser Vorstellungsweise sollte also die Mesomerenreihe gerade hinter der Gehöranlage anfangen. Wie man aus der Figur 3 e, T. V entnehmen kann, befindet sich zwischen dem ersten Ursegment und der Gehörplakode eine nicht segmentierte Mesodermplatte von der Länge dreier Segmente. Diese Tatsache ist also in schroffem Gegensatz zu der oben mitgeteilten, grobmechanischen Betrachtungsweise.

Während an der rechten Seite 3 oder 4 entodermale Kiemen gruben anwesend sind, können wir links nur die ersten zwei deutlich beobachten (vom 116. Schnitt an, siehe die Figg. 3 e und f, T. V). Im 134. Schnitt verbindet die erste Kiementasche sich mit dem Hautektoderm und wird also das vordere Kopfmesoderm von der Protochordalplatte getrennt. Bis zum 152. Schnitt bleiben Kiementasche und Urmesoderm ersichtlich. Erstere besitzt also eine Länge von $\pm 700 \mu$ und ist über die Hälfte dieser Strecke mit der Epidermis verbunden. Auch die zweite Tasche vereinigt sich im 148. Schnitt mit dem Ektoderm und trennt dadurch den mesodermalen Hyoidbogen von dem übrigen protochordalen Mesoderm. Im 164. Schnitt ist die zweite Kiementasche verschwunden und vereinigen sich wiederum die getrennten Abschnitte der Protochordalplatte. Die zweite Tasche ist also $\pm 900 \mu$ lang und ist über eine Strecke von 240μ mit der Epidermis verbunden, während die beiden Kiemen gruben der rechten Seite nur $\pm 250 \mu$ messen. Dieser Unterschied mag z. T. von der Schnittführung herrühren. Die Lücke in der Mesodermbekleidung: der mesodermale Kiemenspalt, ist natürlicher Weise ebenso gross wie diese Berührungstelle.

Während der erste mesodermale Kiemenspalt ventralwärts noch nicht geschlossen ist und an der Stelle des ursprünglichen Trennungsspalts von Protochordalplatte und vorderem Kopfmesoderm liegt, also niemals von einer Mesodermschicht bedeckt gewesen ist¹⁾, ist der zweite mesodermale Kiemenspalt als eine sekundäre

1) Auch die dorsale Verbindung von Urmesoderm und Protochordalplatte oberhalb der ersten Visceraltasche ist sekundär und war in den Eiern V' und W noch nicht anwesend.

Durchlöcherung der ursprünglich einheitlichen Protochordalplatte zu betrachten. Später wird der erste, mesodermale Kiemenspalt auch ventralwärts vom Mandibularmesoderm unwachsen und stellt dann ebenfalls ein geschlossenes Loch dar (Man vergl. dazu die Rekonstruktionen von Y' und AA', Fig. 1 a, T. VI und Fig. 5 a, T. V).

In der Figur 3 f, T. V sind die beiden Kiemenspaltplakoden ersichtlich, in der Figur 3 g, T. V ist nur die zweite übrig geblieben. Man merke sich in der ersten Figur die beiden Epidermisinseln, die Reste der seitlichen Kopfhaut an der Stelle der Vorder- und der Mittelhirnblase. Nach dem 164. Schnitt verhält sich die linke Seite in der gleichen Weise, wie ich es im Anfang von der rechten beschrieben habe, nur bleibt hier das Lumen des Kiemendarmes etwas länger ersichtlich, während rechts die Leberbucht sich am ehesten zeigt.

Zum Schluss möchte ich noch die Dimensionen einiger Hirnteile ¹⁾ angeben:

Hirnabschnitt	Schnittenzahl	Breite	Wanddicke im Durchschnitt
Vorderhirn zur Höhe der Augenblasen	79—151 = 73	1460 μ	90 μ
Vorderhirnlumen	83—146 = 64	1280 μ	
Mittelhirn	87—150 = 64	1280 μ	70 μ
Mittelhirnlumen	89—145 = 57	1140 μ	
Verbindung zwischen Vorder- und Mittelhirn	89—143 = 55	1100 μ	120 μ
Lumen dieses Stieles	95—137 = 43	860 μ	
Breiteste Stelle des Hinterhirns . .	88—123 = 36	720 μ	90 μ
Lumen dieser Stelle	92—118 = 27	540 μ	
Verbindung zwischen Mittel- und Hinterhirn	102—116 = 15	300 μ	120 μ
Lumen dieses Stieles	109—111 = 3	60 μ	

1) Die Längen der Hirnabschnitte sind aus dieser Sagittalerie nicht genau zu berechnen. Dieselben lassen sich aber aus den Totalansichten annähernd bestimmen:

Länge des Vorderhirns \pm 1200 μ .
 „ „ Mittelhirns \pm 1300 μ .
 „ „ Hinterhirns \pm 1300 μ .

Das Ei X'' (7 October, 18 Tage alt).

Das Ei X'' ist einerseits den Eiern X und X', was dem Verschluss des Somatoporus und der Neuralanlage anbetrifft, äusserlich ähnlich, andererseits fehlt jede Andeutung einer Mesomerie und ist die Embryonalanlage sehr flach auf dem Dotter ausgebreitet, wiewohl der Dotter selbst mehr komprimiert als deprimiert erscheint (Länge des Eies = 9 mm, Höhe = $6\frac{1}{2}$ mm, Breite = 4 mm.).

In der Ansicht von oben (Fig. 5, T. VIII) kann man das sich nach hinten verjüngende Hinterhirn, das Mittelhirn und einen Teil des nach unten und hinten umgebogenen Vorderhirns beobachten. Ersteres zeigt etwa 6 Vorwölbungen und Einschnürungen (Neurameren?). Die vorderen vier möchte ich dem Rhombencephalon, die hinteren zwei schon der Medullarregion zurechnen. Sehr deutlich ist eine seitliche Falte, welche durch die Hebung des Kopfes verursacht wird und die seitliche Begrenzung des Darmes an der Stelle der Hyomandibulartasche darstellt. Unterhalb derselben kann man die halbkreisförmige, vordere (bezw. untere) Grenze der Praecerebralplatte (= Leberbuchtdecke) beobachten.

Die Serie X'' ist in der Kopfgegend etwas schief transversal geschnitten. Die Schnittfläche ist von links vorn nach rechts hinten geführt. Fügen wir hinzu, dass infolge der Formfixation eine ungenügende Farbedifferenzierung stattgefunden hat und das Objekt stark verzerrt worden ist, so ist es begreiflich, dass es nur nach sehr vieler Mühe gelungen ist ein einigermaßen zuverlässiges Bild der Kopfregion dieses Eies darzustellen.

In den ersten 11 Schnitten wird eine Masse nicht differenziertes Ektoderm, der Hauptsache nach wohl die mediale Neuralleiste des Mittelhirns, angeschnitten. Im 12. Schnitt zeigt sich nach rechts eine kleine zentrale Höhle, die Hirnhöhle. Dieselbe bekommt alsbald (im 15. Schnitt) die Tendenz sich in zwei Abschnitte, einen ventralen und einen dorsalen, zu trennen. Diese beiden Abschnitte dehnen sich in der Breite aus, zumal nach der rechten Seite. Im 18. Schnitt fängt die Epidermis an rechts

sich von der Hirnwand abzutrennen und zeigen sich ebenda zwischen den beiden Schenkeln des Hirnlumens die ersten dotterreichen Zellen des vorderen Kopfmesoderms (Fig. 3 *a*, T. I).

Unterdessen rückt der verbindende, zentrale Hirnkanal allmählich nach der linken Seite und drängt sich das Kopfmesoderm von rechts nach links zwischen die beiden Hirnabschnitte. Etwa im 30. Schnitt ist das verbindende, zentrale Hirnlumen verschwunden, aber die vollständige Trennung der beiden Hirnabschnitte durch das Kopfmesoderm findet erst 12 Schnitte weiter nach hinten statt (Fig. 3 *b*, T. I). Es ist klar, dass der ventrale Hirnabschnitt das Vorderhirn, der dorsale das Mittelhirn und die zentrale Höhle die Verbindung dieser beiden darstellt. Die eigentümlichen Schnittbilder mit dem Verbindungskanal ganz an der linken Seite werden natürlicherweise von der etwas schrägen Schnittführung verursacht.

Wie aus der Figur 3 *b*, T. I hervorgeht, hat sich die Epidermis an den Seiten gänzlich von der Hirnwand gelöst, nur in der ventralen Medianlinie und über die ganze Breite der Dorsalseite hängen Epidermis und Hirnwand noch zusammen. Während erstere neben der Gehirnanlage zweischichtig und ziemlich niedrig ist, befindet sich neben dem Kopfmesoderm eine ziemlich hohe, stellenweise mehrschichtige Hautplatte, die branchiale Epidermisverdickung. In diesem Schnitte und in den nächstfolgenden zeigt sich die breiteste Stelle des Mittelhirns, weiter nach hinten wird der Durchmesser allmählich kleiner und werden wir ohne erkennbare Grenze in die Hinterhirnregion übergeführt.

Im 47. Schnitt zeigen sich rechts unterhalb der Kopfanlage die ersten Zellen der Dotterepidermis. Bald treten in dieser Ektoderminsel die ersten Dotterzellen auf. Das Vorderhirn wird allmählich nach der linken Seite gedrängt. Das Lumen desselben ist links noch bis zum 60. Schnitt ersichtlich, während die Vorderhirnwand im 68. Schnitt ganz verschwunden ist, weiter nach hinten bleibt allein an der dorsalen Seite das Rhombencephalon übrig (Vergl. dazu die Fig. 2 *a—c*, T. V).

Durch die Formolfixation ist es unmöglich Zellumrisse zu

beobachten. Infolge dessen ist es ebenfalls unmöglich irgend eine genaue Grenze zwischen vorderem Kopfmesoderm und Enteroderm anzugeben. Glücklicherweise gibt es einige Andeutungen, die eine Trennung dieser beiden histologisch gleichartigen Gewebe ermöglichen¹⁾. Etwa vom 40. Schnitt an befindet sich in der Mitte der rechten Seite der Kopfanlage eine Vorwölbung, die sich über die ganze Kopfreion verfolgen lässt. Offenbar ist dieselbe identisch mit der auch äusserlich ersichtlichen Lateralfalte, welche wir oben schon als die laterale Grenze des Kiemendarmes an der Stelle der Hyomandibulartasche angedeutet haben. Wie aus der Figur 3 *b*, T. I hervorgeht, befindet sich oberhalb dieser Ausladung der etwas schmälere Abschnitt des mesentodermalen Gewebes. Die Vorwölbung selbst muss schon der Darmwand zugerechnet werden, der schmälere Abschnitt und alle dotterreiche Zellen vom 18. bis zum 39. Schnitt gehören zum vorderen Kopfmesoderm. In der Figur 3 *b*, T. I bleiben die Enterodermzellen noch auf die rechte Seite beschränkt, links wird die Plakode des ersten Visceralspalts noch nicht angeschnitten. Die Epidermis wird an dieser Seite nur von Mesodermzellen berührt. Ich habe die wahrscheinliche Grenze zwischen Entoderm und Kopfmesoderm durch eine gestrichelte Linie dargestellt. Vom 53. Schnitt an wird das Darm-lumen ersichtlich und nun ist es deutlich, dass sich an der dorsalen Seite eine viel mächtigere Gewebemasse befindet, als an der ventralen oder der lateralen. Der obere Teil dieser Decke ist durch einen mehr oder weniger deutlichen, immer aber oberflächlichen Einschnitt von dem unteren zu trennen. Dieser obere Abschnitt stellt natürlich das vordere Kopfmesoderm, der untere die eigentliche Darmwand dar (Fig. 2 *a—c*, T. V.).

1) Da es nicht möglich war die grösseren Schnitte mit einer Vergrösserung zu zeichnen, welche eine naturgetreue Darstellung von Zellkernen und Dotterkörnern ermöglichte, habe ich von der Figur 2 *a*, T. V an (mit Ausnahme der Detailzeichnung Fig. 3, T. II) die verschiedenen Gewebe durch einen charakteristischen Ton oder Schraffierung angedeutet. Aus dem oben gesagten geht ohne weiteres hervor, dass die dadurch notwendige scharfe Grenze zwischen Darmwand und Kopfmesoderm nicht als solche anwesend, sondern zum Teil von mir hincinkonstruiert worden ist.

Unterdessen haben sich im 57. Schnitt die Ektodermbekleidungen von Kopf und Dotter rechts vereinigt (Fig. 2 *a*, T. V). Vier Schnitte weiter nach hinten vereinigen sich auch die entodermalen Elemente des Dotters und des Darmbodens (Fig. 2, *b* T. V). Während der trennende Spalt zwischen Kopf und Dotter rechts alsbald verstreicht, bleibt derselbe an der linken Seite sehr augenfällig und ist bis zum 105. Schnitt als eine seichte Rinne zu verfolgen. Diese scheinbare Unregelmässigkeit wird ebenfalls von der schrägen Schnittführung verursacht. Auch das Kopfmesoderm verhält sich dadurch in den meisten Schnittbildern links anders als rechts, ohne dass wir eine wirkliche Asymmetrie anzunehmen brauchen. Rechts ist das Kopfmesoderm schon im 19. Schnitt, links eben erst im 42. Schnitt ersichtlich (vergl. dazu die Fig. 3 *a* und *b*, T. V). Rechts wird im letzteren Schnitt schon die Wand der ersten Visceraltasche angeschnitten, wir befinden uns also hinter dem rechten Mandibularmesoderm, während letzteres an der linken Seite erst im 56. oder 57. Schnitt ventralwärts drängt (Fig. 2 *a—c*, T. V). Vom 60. bis zum 66. Schnitt bedeckt dasselbe die linke Seitenwand des Darmes. Im 67. Schnitt trennt die vorrückende, linke Hyomandibulartasche dasselbe von der Dorsalplatte. Nach ± 8 Schnitten ist dieser ventrale Rest des linken Mandibularmesoderms verschwunden und ist die ganze, laterale Darmwand in Berührung mit der Epidermis. Nur an der Dorsalseite des Darmes also zwischen Hirnboden und Darmdecke befindet sich dann eine Mesodermschicht, die Protochordalplatte, welche schon den Anfang einer Differenzierung in Chorda und seitliche Mesodermflügel zeigt (Fig. 2 *c* und *d*, T. V).

Es ist sehr schwierig die Grenze zwischen vorderem Kopfmesoderm und Protochordalplatte genau zu bestimmen. Dieselbe ist zwischen dem 64. und dem 67. Schnitt zu suchen, denn hier ist die Entfernung der Darmhöhle vom Hirnboden am geringsten (etwa 200 μ). Im 64. Schnitt wird die Mesodermdecke des Darmes in der Medianlinie von einem feinen Spalt durchsetzt. In letzterem ragen zwei kurze Spitzen, eine vom Gehirnboden und eine von der Darmdecke, hinein. Wiewohl dieselben einander

nicht mehr berühren, glaube ich doch, dass es sich hier handelt um das Rudiment der Berührungsstelle von Gehirnboden und Darmdecke vor der Protochordalplatte. Der Spalt ist bis zum 67. Schnitt zu beobachten. Weitere Andeutungen einer Durchbohrung der Mesodermschicht seitens der Entodermzellen, wie wir das z. B. bei den Serien X und Y'' beobachten können (siehe p. 34 und 58), sind vielleicht in der nachfolgenden Erscheinung zu suchen. Ich habe im 66. und im 67. Schnitt neben dem Medianspalte eine Zellengruppe beobachtet, welche durch einen sehr deutlichen dorsalen Einschnitt vom übrigen Mesoderm getrennt ist. Lateral- und ventralwärts ist dieselbe aber nicht deutlich gegen das Mesoderm oder das Enteroderm abzugrenzen. Zum besseren Verständnis weise ich auf die Detailfigur 3, T. II hin, eine naturgetreue Darstellung des 67. Schnittes.

Wie man aus dieser Figur ersehen kann, besitzt die Darmdecke zumal in der Medianregion Dotterkörner von gleichmässiger und bedeutender Grösse. Das Mesoderm weist ebenso grosse Körner auf, besitzt daneben aber eine Menge von kleineren Körnern. Ausser diesem nicht sehr augenfälligen Unterschied können wir als Grenzmarken eine Reihe von kleinen Lücken und feinen Spalten benutzen, welche zwischen Enteroderm und Mesoderm anwesend sind, wiewohl dieselben gerade in der Medianregion fehlen. Die eingezeichnete Grenzlinie ist also in Wirklichkeit nicht vorhanden, sondern ward von mir als Verbindung dieser Lücken der Deutlichkeit wegen gezogen. Gerade in der Medianlinie fehlen also diese Grenzmarken ¹⁾, während man sich durch den Einschnitt an der Dorsalseite der Mesodermschicht vorstellen kann, dass wohl eine Grenze der Gewebepartie A gegen den linken Mesodermflügel anwesend sei. Andererseits weist aber diese Gewebepartie den gleichen histologischen Charakter auf wie das übrige Mesoderm; dieselbe zeigt grosse und kleine Dotterkörner.

1) Es ist ausgeschlossen, dass wir hier die Stelle vor uns haben, wo Urmesoderm und Darmdecke zusammenhängen. Diese Stelle liegt in diesen Stadien immer an der ventralen und niemals an der dorsalen Seite des Darmes (siehe dazu die Figg. 4, T. II; 4g und h, T. IV; 1d, T. VI von X, Y und Y').

Man kann also nicht bestimmt sagen, ob dieselbe dem Urmesoderm oder dem Enteroderm zugerechnet werden soll. Ich überlasse es der Vorsicht des Lesers hier den richtigen Schluss zu ziehen. In derselben Figur kann man ersehen, wie das abgetrennte ventrale Ende des Mandibularmesoderms lateral von der Darmwand liegt. Es ist fast noch schwieriger dasselbe gegen das Enteroderm abzugrenzen als dies an der Dorsalseite der Fall war, denn die laterale Darmwand besitzt nicht solche gleichmässig grosse Dotterkörner wie die Darmdecke.

Unterhalb des Mandibularmesoderms ist noch ein Rest der linken Vorderhirnwand anwesend. Teilweise wird derselbe durch einen deutlichen Spalt von der Epidermis getrennt, teilweise ist die Grenze verwischt. Die verschiedenartige Anordnung der Kerne erleichtert aber die genaue Abgrenzung dieser beiden Organe. Übrigens weist die Hirnwand im allgemeinen grössere Dotterkörner auf als die eigentliche Epidermis, welche die bei geringer Vergrösserung ersichtlichen Körner nur stellenweise zeigt, während letztere in der Hirnwand mehr gleichmässig verteilt sind.

Um eine richtige Vorstellung der Ausbreitung des Urmesoderms zu bekommen, habe ich eine graphische Rekonstruktion (i. c. eine Horizontalprojektion) des Vorderdarmes samt dem vorderen Kopfmesoderm dargestellt (Fig. 2f, T. V). An der Vorderseite zeigt die Darmwand eine sehr deutliche Verdickung, die zu beiden Seiten nach hinten rückt und dort ziemlich schroff endet. Diese Verdickung ist natürlich durch das Urmesoderm hervorgerufen. Die kaudalen Auswüchse sind als Mandibularmesoderm zu betrachten. Rechts ist dasselbe kurz und breit, links lang ausgezogen und schlank. Diese Sachlage und die schräge Schnittführung verursachen, dass wir rechts das Mandibularmesoderm leicht übersehen. Zur Verdeutlichung habe ich in der Rekonstruktion drei Linien angebracht. CD stellt die Richtung der Schnittführung dar, AB die scheinbare Sagittalrichtung, senkrecht zur Linie CD, A' B' endlich die morphologische Sagittalrichtung. Ausserdem habe ich in der Rekonstruktion auch die Horizon-

talprojektion des Aussenumrisses der Kopfreion und diejenige des Verbindungsstücks zwischen Vorder- und Mittelhirn hinein gezeichnet.

Infolge der Formolfixation bleibt das Darmlumen immer sehr niedrig. Dasselbe zeigt sich zuerst im 53. Schnitt als eine Anzahl kleiner Lücken zwischen den Dotterzellen. Diese Lücken vereinigen sich weiter nach hinten zu einer einheitlichen, unregelmässigen Höhle. Die Wand bleibt immerhin zerrissen, zahlreiche Dotterzellen springen in die Höhle vor, andere bilden Inseln, welche dieselbe bisweilen fast ganz ausfüllen (siehe die betr. Bilder). Kann man im vorderen Abschnitt des Darmes immerhin von einer Höhle reden, nach dem 88. Schnitt verkleinert diese sich zu einem sehr niedrigen aber breiten Spalt, welcher sich im 95. Schnitt an der linken Seite ventralwärts umbiegt und sich zwischen die Dotterzellen drängt. Der umgebogene, vertikale Abschnitt des Darmspaltes stellt wahrscheinlich die im Vergleich mit anderen Eiern nach hinten und links verschobene Leberbucht dar. Zum Teil mag diese Asymmetrie durch die schräge Schnittführung vorgetäuscht werden, diese Ursache kann aber die starke Verschiebung der Leberbucht in den Schnittbildern nicht genügend erklären, auch in einer Rekonstruktion wurde die Leberbucht nicht am gewöhnten Ort zu finden sein. In dieser Hinsicht ist das Ei also abnorm oder es ist bei der Fixation stark verzerrt worden. In den nächsten Schnitten verlängert sich die Leberbucht bis zur Ventralseite des Dotters (Fig. 2e, T. V). Weiter nach hinten nimmt ihre Länge wiederum ab, im 118. Schnitt ist sie verschwunden. Ihre Länge wird etwa 1500 μ , ihre Breite 360 μ betragen.

Wie schon oben erwähnt wurde, fängt die Protochordalplatte nach dem 67. Schnitt an. Schon im 70. Schnitt zeigt dieselbe den Anfang einer Differenzierung in Chorda und seitliche Mesodermflügel durch zwei Einschnitte an der Dorsalseite der Mesoderm-schicht. Auch die Protochordalplatte ist nicht sehr genau von der Darmdecke abzugrenzen. In den ersten 25 Schnitten bleibt dieselbe dünn und schmall, weil sie nur unterhalb der Gehirnanlage

anwesend ist. Weiter nach hinten breitet das Mesoderm sich auch an den Seitenwänden des Darms aus. Diese Erscheinung ist zumal an der linken Seite deutlich ersichtlich (Fig. 2e, T. V); die laterale Ausbreitung des Mesoderms bleibt jedoch bei derjenigen des Eies W zurück. Der mesodermfreie Abschnitt der lateralen Darmwand ist als die Hyomandibulartasche zu betrachten. Dieselbe ist also über 28 bis 30 Schnitte ersichtlich, was bei dieser Schnittführung eine Länge von etwa 500 μ bedeutet. Die dorsale Ausbreitung des Mesoderms neben der Gehirn- und Medullaranlage bleibt immer unbedeutend. Von einer Mesomerenbildung ist keine Spur zu entdecken.

Etwa im 115. Schnitt verschmälert sich das spaltförmige Lumen der Hirnanlage, einige Schnitte weiter nach hinten macht die Anlage selbst es ebenso. Im 129. Schnitt ist das Lumen zu einer unregelmässigen Lücke in der Neuralanlage geworden. Die Grenze zwischen letzterer und dem Mesoderm wird sehr undeutlich, was vielleicht verursacht, dass man eine etwaige Mesomerenbildung übersieht. Im 140. Schnitt ist das Lumen ganz geschwunden und befinden wir uns wahrscheinlich in der schräg geschnittenen, soliden Medullaranlage.

Wie schon im Anfang dieser Darstellung erwähnt worden ist, kann man die Hirnanlage lateralwärts immer leicht gegen die Epidermis abgrenzen, während diese beiden Organe an der morphologischen Dorsalseite über eine breite Strecke zusammenhängen. In den Figuren habe ich das durch eine gestrichelte Linie dargestellt. Es handelt sich hier natürlich um die dorsomediane oder neurale Ganglienleiste. Eine starke Mesektodermeinwucherung, wie bei der Serie X, findet hier aber nicht statt. Dagegen ist die ganze Vorderdarmregion von der branchialen Epidermisverdickung überdeckt. Rechts fängt dieselbe schon im 40. Schnitt zugleich mit der ersten Visceraltasche an, links ist die Anfangsstelle nicht genau anzugeben. Dieselbe ist aber zwischen dem 60. und dem 65. Schnitt zu suchen, einige Schnitte vor dem Anfang der Hyomandibularvorwölbung.

Die branchiale Epidermisverdickung zeigt vom Anfang an un-

terhalb der Gehirnanlage eine nach innen vorspringende Leiste, die dorsolaterale Ganglienleiste. Letztere ist ebenso breit, als das Urmesoderm hoch ist und ein kleiner, ventraler Zipfel drängt sich zwischen die Darmdecke und die Mesodermis. Rechts ist derselbe eine der Grenzmarken bei der Abgrenzung des Enteroderms gegen das Mesoderm¹⁾. Während die branchiale Epidermisverdickung rechts nach dem 100. Schnitt allmählich verschwindet, können wir die Ganglienleiste deutlich bis zum 110. Schnitt verfolgen. Links ist nicht genau anzugeben, wo Epidermisverdickung und Ganglienleiste aufhören, jedenfalls sind dieselben noch bis zum 130. Schnitt ersichtlich. Ihre Länge beträgt also etwas weniger als 1000 μ .

In der Medullarregion sind Epidermis und Medulla zu einer einheitlichen Ektodermmasse verschmolzen. Wie aus obigem hervorgeht, wird die Gewebe-Differenzierung nach hinten allmählich undeutlicher, ich werde mir also nicht die Mühe geben etwas weiteres über die vordere Rumpfregeion mitzuteilen.

Das Ei Y'' (8 October, 19 Tage alt).

Von den drei am 8. October fixierten Eiern schliesst das dritte Y'' sich am nächsten den Stadien vom 7. October an. Das Objekt war ziemlich stark deprimiert und auch etwas von vorn nach hinten zusammengedrückt (Figg. 6 a und b, T. VIII). Wiewohl die Kopfregeion in Wirklichkeit viel weiter vom Dotter getrennt ist als bei den Eiern des vorigen Tages, bemerkt man diese Sachlage äusserlich nicht, weil die Kopfregeion bei der Fixation in den

1) In dieser Serie ist die aus der dorsolateralen Ganglienleiste herkommende Gehörplakode noch nicht deutlich ersichtlich. Rechts wird dieselbe vielleicht von einer erhöhten, mehr oder weniger viereckigen Stelle der Ganglienleiste in den Schnitten 50 bis 65 dargestellt (siehe die Figg. 2a und b, T. V). Links habe ich eine derartige Stelle nicht auffinden können. Auch in der Horizontalrekonstruktion kann man rechts hinter dem Mandibularmesoderm eine augenfällige, nach innen vorspringende Verdickung der Epidermis beobachten (*), welche mit der oben erwähnten, erhöhten Stelle in den Schnitten übereinstimmt. Links zeigt sich an der gleichen Stelle nur eine sehr flache Erhebung (*).

Dotter gesunken ist. Dadurch sind die Ansichten von oben der Eier Y'' und X'' einander ähnlich (vergl. dazu die Figg. 6 b und 5, T. VIII).

Aus der Seitenansicht und aus den Schnitten geht aber die richtige Sachlage hervor (Fig. 6 a, T. VIII). Der Kopf ist schon soweit ventralwärts gewachsen, dass man bei einer Ventralansicht des Eies den Vorderkopf und die Analegend zugleichzeit beobachten kann. In der Dorsalansicht zeigt die Embryonalanlage eine S-förmige Biegung; wahrscheinlich ist letztere durch Verzerrung bei der Fixation entstanden.

Am Gehirn treten ganz vorn die rundlichen Augenblasen hervor, weiter nach oben und hinten folgen etwa fünf Vorwölbungen der lateralen Kopfhaut. Die vorderen zwei sind ziemlich gross und deutlich von einander getrennt, die hinteren drei hängen zusammen und werden von einer grossen mittleren Vorwölbung und zwei kleineren vorn und hinten gebildet. Von vorn nach hinten, der Reihe nach genannt, stellen diese Gebilde wahrscheinlich dar: Die Trigemini (V)- und Facialis (VII)-Anlage, die Gehörplakode, die mittlere Verbreiterung des Rhombencephalons und die Vagus (X)-Anlage.

Unterhalb dieser dorsalen und neuralen Gebilde kann man in der Seitenansicht noch zwei ventrale Ausbuchtungen beobachten: die vorderen zwei Kiementaschen. Hinter denselben setzt sich die Kopfanlage noch eine Strecke fort, ist aber noch nicht vom Dotter getrennt. Auch hier kann man neben der Neuralanlage noch eine halbkreisförmige Aufblähung beobachten, die von der allmählichen Abschnürung des Kiemendarmes vom Dotter und von der lateralen Mesodermausbreitung verursacht wird. Vor und unterhalb der Kopfanlage kann man auf dem Dotter die gebogene Vordergrenze der Praecerebralplatte (bezw. die untere Grenze der Leberbucht) beobachten.

Dieser Embryo weist schon ± 20 Urwirbel auf. Die vorderen sieben werden lateralwärts von einer gebogenen Linie begrenzt. Wahrscheinlich stellt diese Erscheinung den Anfang der Abtrennung der Ursegmente von der Seitenplatte dar, während im hin-

teren und deshalb jüngeren Teil des Mesoderms die Differenzierung noch nicht so weit vorgeschritten ist.

Die Serie ward mit Karmalaun gefärbt und die Schnitte wurden quer zur hinteren Kopfgegend geführt (siehe die Linie A B in der Fig. 6 a, T. VIII). Deshalb ist in den ersten 13 Schnitten nur Dotter ersichtlich. Im 14. Schnitt erscheinen einige zur Vorderwand des Kopfes gehörende Epidermiszellen ¹⁾, einen Schnitt weiter nach hinten ist schon die Hirnwand zu erkennen und bald zeigt sich rechts eine kleine Höhle. Infolge der obenerwähnten S-förmigen Biegung der Embryonalanlage wird der Vorderkopf etwas schräg getroffen (von rechts vorn nach links hinten). Deshalb wird rechts die dünne Vorderwand des Prosencephalons und links schon sogleich die dickere Augenblasenwand getroffen. Rechts trennt sich die Hirnwand im 18. Schnitt, links im 23. Schnitt von der Epidermis, während in der dorsalen und ventralen Medianlinie diese Verbindung erhalten bleibt. Auch macht es den Eindruck, alsob die Lateralwand der Augenblase mit der Epidermis verwachsen ist, es wird sich hier aber wohl nur um einer innigen Anlagerung handeln. Oberhalb der Augenblase findet eine rege Mesektodermwucherung statt (Fig. 3 a, T. IV ²⁾), unterhalb derselben aber zeigt sich eine leere Stelle zwischen Epidermis und Hirnwand, eine mechanische Folge der Augenblasenausstülpung. Die Epidermis ist hier vom Anfang an höher als an andren Stellen, bleibt aber zweischichtig. Diese erhöhte Stelle, welche vom 18. bis zum 27. Schnitt ersichtlich ist, stellt wohl die erste Anlage der Riechplakode dar (Fig. 3 a, T. IV die schraffierte Stelle).

Im 32. Schnitt hat sich die Epidermis auch an der Ventralseite von der Hirnwand getrennt. Die neurale Ganglienleiste wird also nur noch an der Dorsalseite angeschnitten.

Im 35. Schnitt zeigen sich zwischen Mesektoderm und Hirnwand der linken Seite einige sehr dotterreiche Zellen, der Anfang

1) Die Kopfanlage bleibt bis zum 69. Schnitt vom unterliegenden Dotter unabhängig.

2) Die Figuren sind infolge der Benutzung des EDINGER'schen Zeichenapparates Spiegelbilder der Wirklichkeit. Was in der Figur rechts ist, soll also links heissen und umgekehrt.

des vorderen Kopfmesoderms. In der Figur 3 *b*, T. IV können wir letzteres links beobachten, während sich rechts der Anfang der rechten Augenblasenausstülpung zeigt als eine kleine Ausbuchtung der Hirnwand. Dieselbe liegt etwas schief nach oben, während die linke mehr nach unten weist. Dadurch bekommen die Durchschnitte des Kopfes eine sehr asymmetrische Gestalt (Figg. 3*a* und *b*, T. IV).

Unterdessen ist vom 29. Schnitt an im Dotter ein schmaler Spalt ersichtlich, welcher sich allmählich nach beiden Seiten ausbreitet: die Leberbucht. Rechts ist die Riechplakode nicht so augenfällig als links, vom 37. bis zum 44. Schnitt ist jedoch eine Erhöhung der Epidermis unterhalb der rechten Augenblase zu beobachten. Zwischen den Mesodermzellen befinden sich grössere und kleinere Intercellularspalten, welche sich vom 37. bis zum 44. Schnitt zu einer etwas grösseren Höhle (Prämandibularhöhle?) vereinigen. In denselben Schnitten fängt die Hirnanlage an sich in einen dorsalen und einen ventralen Abschnitt zu teilen. Im 45. Schnitt haben die Lumina dieser beiden Abschnitte, in 49. Schnitt auch deren Wände sich endgültig von einander getrennt. Einige Schnitte vorher zeigt sich auch rechts das vordere Kopfmesoderm. Als bald vereinigen sich die beiden Anlagen des Urmesoderms mit einander durch einen Verbindungsstrang zwischen Vorder- und Hinterhirn.

In der Figur 3*c*, T. IV sind die erwähnten Tatsachen deutlich zu erkennen. Ausserdem kann man beobachten, dass die Mesektodermeinwucherung rechts von der dorsalen Mittellinie bis zur Augenblase vor sich geht, während dieselbe links auf die dorsale Hälfte beschränkt bleibt. Die Ventralhälfte der Epidermis wird links von einer hohen, zweischichtigen Zellenplatte, dem Anfang der branchialen Epidermisverdickung gebildet. Auch fängt das Mesektoderm an dieser Seite an sich von der Epidermis abzugrenzen, wiewohl dasselbe mit letzterer an zwei Stellen im Zusammenhang bleibt (dorsolaterale und laterale s. epibranchiale

1) Rechts kommt es nicht zur Bildung einer einheitlichen Höhle.

Hautplakoden?). Man bekommt den Eindruck, dass das mesektodermale Zellenmaterial zum Teil von der neuralen, zum Teil von den beiden lateralen Ganglienleisten her stammt. Wahrscheinlich handelt es sich hier um die Anlage des Ramus ophthalmicus Trigemini (V_1).

Diese Anordnung der Mesektodermmasse ist nur in 5 Schnitten (45—49) ersichtlich. Im 50. Schnitt zeigt sich eine kurze Unterbrechung derselben. Im folgenden Schnitt ist schon wieder ein mächtige, dreieckige Mesektodermansammlung zwischen Gehirnwand, Epidermis und Kopfmesoderm anwesend, wahrscheinlich die gemeinschaftliche Anlage der Rami maxillaris und mandibularis Trigemini ($V_{2,3}$). Dieselbe besitzt eine deutliche Verbindung mit der Neuralleiste, ist übrigens aber ganz von der Epidermis getrennt. Noch einen Schnitt weiter nach hinten (52) sieht man von dieser Ganglienanlage einen Zellenstrang ventralwärts verlaufen, gerade vor der Anlage der ersten Visceraltasche. Wahrscheinlich ist derselbe als die Anlage des peripheren Abschnittes des Ramus mandibularis zu betrachten. Vier oder fünf Schnitte weiter nach hinten hat sich diese Sachlage gänzlich geändert.

Von 48. bis zum 54. Schnitt ist die Epidermis der Ventralseite des Kopfes mit derjenigen der Leberbuchtdecke innig verbunden. Es handelt sich aber nur um eine Berührung, denn weiter nach hinten hebt die Kopfanlage sich wieder vom Dotter ab um sich erst im 69. Schnitte definitiv mit letzterem zu verbinden.

Im 50. Schnitt ist das Lumen der linken Augenblase verschwunden, drei Schnitte weiter nach hinten sind auch die Augenblasenwand und der mediale Abschnitt des Vorderhirns nicht mehr zu ersehen und an deren Stelle dringt eine Epidermiswucherung, die Stomodäalanlage nach innen vor, welche sich im 54. Schnitt mit einer Insel von fester zusammenhängenden Zellen des Kopfmesoderms vereinigt. Diese dotterreichen Zellen, welche nicht genau von den anderen Zellen des vorderen Kopfmesoderms abzugrenzen sind, sind als der Anfang der Darmwand zu betrachten an der Stelle, wo letztere mit dem Urmesoderm zusammenhängt (Fig. 3d, T. IV). Bald kann man aber die epithelial angeordneten Enteroderm-

zellen sehr leicht von den ebenfalls sehr dotterreichen, aber nur locker zusammenhängenden Urmesodermzellen unterscheiden. Links wird im 56. Schnitt das Mandibularmesoderm vom dorsalen Abschnitt des Urmesoderms getrennt und vereinigt sich das Entero-derm mit der branchialen Epidermisverdickung. Hier zeigt sich also der Anfang der Hautplakode der ersten Visceraltasche (= des ersten Visceralspaltes). Wahrscheinlich infolge der Ausbuchtung des Kopfes an dieser Stelle wird die Plakode schräg getroffen und macht den Eindruck aus 4 bis 5 Zellschichten aufgebaut zu sein. Der Vergleich mit anderen Schnittserien macht es aber unwahrscheinlich, dass mehr als zwei Schichten vorhanden (Fig. 4a, T. I) seien. Nach dem 59. Schnitt verkleinert sich das Stomodäum und verschwindet alsbald. Im 60. Schnitt wird links die Darmhöhle zuerst angeschnitten, gerade beim Anfang der Hyomandibulartasche (Fig. 4a, T. I).

Solange die branchiale Epidermisverdickung ersichtlich ist (vom 56. bis zum 100. Schnitt), findet daselbst keine Mesektodermeinwucherung statt, dieselbe beschränkt sich auf den Abschnitt der Epidermis dorsalwärts vom Urmesoderm bzw. von der Protochordalplatte. Bald macht es den Eindruck, dass die Mesektodermzellen der Hauptsache nach der lateralen Hautdecke entstammen, bald scheinen dieselben nur in der dorsomedialen Neuralleiste gebildet zu werden (Fig. 4a und b, T. I).

Im 59. Schnitt wird links wahrscheinlich schon die mit dem Urmesoderm zusammenhängende Protochordalplatte angeschnitten, denn daselbst ist das Mesoderm scharf vom Entero-derm getrennt und zeigt einen deutlich epithelialen, zweischichtigen Bau, während in der rechten Hälfte des Schnittes die Mesodermzellen nur locker zusammenhängen (Fig. 4a, T. I). In derselben Figur kann man beobachten, dass rechts der Anfang der Trigemusanlage angeschnitten wird und dass noch immer die rechte Augenblasenwand ersichtlich ist¹⁾. Auch dringen einige Entero-dermzellen der Darmdecke zwischen den Mesodermzellen nach dem Hirnboden vor.

¹⁾ Dieselbe ist noch bis zum 66. Schnitt zu verfolgen.

Diese Erscheinung ist etwa vom 59. bis zum 63. Schnitt ersichtlich. Die Lücke in der Mesodermdecke ist $100\ \mu$ lang und breit. Natürlicherweise handelt es sich um die schon oft erwähnte Berührungsstelle von Darmdecke und Hirnboden am Vorderende der Protochordalplatte.

Zum besseren Verständnis werde ich hier alle Tatsachen zusammenstellen, welche auf die Gestalt der Hirnanlage Beziehung haben. So lange das Gehirn noch ungeteilt ist, zeigt das Lumen desselben ohne die Augenblasenhöhle fast überall den gleichen Durchmesser, nur endet dasselbe dorsalwärts abgerundet, während es sich ventralwärts zu einer Spitze verjüngt (Fig. 3*a* und *b*, T. IV). Wenn aber der dorsale und der ventrale Abschnitt sich von einander abzutrennen anfangen, nimmt ersterer (das Mittelhirn) eine umgekehrt birnförmige Gestalt an, während das Vorderhirn mit den beiden Augenblasen ein niedriges, mit der Spitze nach unten gerichtetes Dreieck darstellt (Fig. 3*c*, T. IV). Nach dem 55. Schnitt bekommt der dorsale Abschnitt einen rautenförmigen Durchschnitt. Die linke Vorwölbung verflacht alsbald, während die rechte bis zum 71. Schnitt zu verfolgen ist (Fig. 3*d*, T. IV und 4*a*, T. I).

Nach meiner Ansicht gehört der mittlere Hirnabschnitt mit dem gleichmässig breiten Lumen der Schnitte 17 bis 38 zur Verbindung zwischen Vorder- und Mittelhirn. Eine genaue Grenze zwischen diesen Hirnteilen wäre nur in einer sagittal geschnittenen Serie anzugeben. Alles was aber ventralwärts und hinter der Abschnürungsstelle liegt, gehört zum Vorderhirn, was dorsalwärts von derselben liegt, ist Mittelhirn. Der Anfang des Hinterhirns ist bei der Übergang der umgekehrt birnförmigen in die rautenförmige Gestalt zu suchen (links in den Schnitten 61 oder 62, rechts in den Schnitten 66 bis 71).

Nach dem 71. Schnitt nimmt das Hinterhirn eine hohe, schmale Gestalt an und zeigt ein spaltförmiges, vertikales Lumen. Bald erweitert sich aber der obere Teil des Lumens, letzteres nimmt dadurch etwa die Form einer antiken Fackel an (Fig. 3*e*, T. IV). Diese Einschnürung des Hinterhirns, welche wahrscheinlich von

der Gehörplakode verursacht wird, endet links am 100., rechts am 109. Schnitt. Die lateralen Hirnwände zeigen alsdann eine mächtige, dickwändige Vorwölbung, welche links im 115., rechts im 124. Schnitt verschwindet. Weiter nach hinten bis zum 136. Schnitt erblickt man wiederum den gleichen Hirndurchschnitt als in den Schnitten 71 bis 100. In der Rumpffregion dagegen zeigt die Neuralanlage (nunmehr die Medullaranlage) die umgekehrt birnförmige Gestalt der Mittelhirnregion, welche der Hauptsache nach bis zur Endknospe beibehalten wird.

Das Hinterhirn setzt sich also aus drei Abschnitten zusammen, aus einem breiten, mittleren (Länge und Breite = 300μ) und aus zwei schmälere, terminalen: einem vorderen (Länge = 600μ , Maximalbreite = 280μ) und einem hinteren (Länge und Breite = 250μ). Die äusserlich ersichtliche Dreiteilung der Hinterhirnregion wird wahrscheinlich nicht durch diese Erscheinung hervorgerufen, sondern durch die seriale Anordnung der Gehörplakode und der Anlagen des Glossopharyngeus und des Vagus, welche Serialität ungefähr mit der Dreiteilung des Hinterhirns zusammenfällt (siehe p. 49).

Die erste Ursegmenthöhle zeigt sich rechts im 146. Schnitt. Die Vorderwand dieses Mesomers geht ohne Grenze in einen hohen, keilförmigen Vorsprung des Mesoderms über, welcher vom 137. Schnitt an nach vorne stark an Höhe abnimmt und sich zum rechten parachordalen Mesodermflügel erniedrigt. Wenn man diesen vorderen lumenlosen Keil als das erste Mesomer betrachtet, was durch den Vergleich mit dem gleichhältrigen Embryo Y' wahrscheinlich wird, so fällt die Grenze von Gehirn und Medulla genau mit derjenigen von Kopf- und Rumpfmesoderm zusammen.

Die Wand der Neuralanlage wird im Allgemeinen von zwei bis drei Schichten schmaler und hoher Zellen gebildet, welche mit ihren verjüngten Endzipfeln in einander greifen, wie das aus der Anordnung der Kerne in zwei oder drei Reihen hervorgeht. An einzelnen Stellen fand ich nur eine Reihe von Kernen, während die dickeren Wandstellen bisweilen vier oder fünf Reihen aufweisen. In der dorsalen Medianlinie hängt die Neural-

anlage mit der Epidermis zusammen, bisweilen wird eine mächtige Neuralleiste gebildet (siehe z. B. die Figg. 3*c, d* und *f*, T. IV und 4*a*, T. I).

Nach dieser ausführlichen Beschreibung der Neuralanlage werden wir uns weiter mit den Befunden der anderen Organanlagen beschäftigen. Links wird, wie schon erwähnt, die Hyomandibularplakode zuerst im 56. Schnitt getroffen. Dadurch wird das ventrale Mandibularmesoderm von einem dorsalen Mesodermabschnitt getrennt. In der Figur 3*d*, T. IV hat die vollständige Abtrennung noch nicht stattgefunden, die beiden Abschnitte des Urmesoderms sind aber deutlich von einander zu unterscheiden. Nach dem 58. Schnitt stellt der dorsale Abschnitt schon den Anfang der Dorsalplatte dar (siehe p. 53). Zwei Schnitte weiter nach hinten wird die Darmhöhle zuerst ersichtlich und kann man auch rechts das Urmesoderm vom Enteroderm abgrenzen, wie aus der Figur 4*a*, T. I hervorgeht, wo der ventralwärts wachsende Zipfel der rechten Urmesodermhälfte den Anfang des rechten Mandibularmesoderms darstellt. Im nächstfolgenden Schnitt (64) zeigen sich links an der Seitenwand des Darmes einige isolierte Mesodermzellen, welche unabhängig vom Mandibularmesoderm bleiben und sich im 66. Schnitt mit der Dorsalplatte vereinigen. Offenbar stellt dieser Zellenstrang die erste Andeutung des Hyoidbogens dar.

Vom 65. bis zum 69. Schnitt ist die Verbindung der Mesektodermmasse und der Neuralleiste unterbrochen; diese Stelle ist die Grenze zwischen Trigeminus- und Facialis-anlage. In denselben Schnitten zeigt sich oberhalb der Branchialverdickung die linsenförmige Facialisplakode, mit der sich das Mesektoderm verbindet (Fig. 4*b*, T. I). Ventralwärts hängen die Anlagen des V. und VII. Hirnnervs zusammen, wie das auch bei der Serie Y' der Fall ist (Fig. 1*a*, T. VI).

Vom 65. bis zum 70. Schnitt ist die Dorsalplatte in der Medianlinie in Verbindung mit der Darmdecke, wie wir das auch bei der Sagittalserie X beobachtet haben. Zwei Schnitte weiter nach hinten (72) hat sich der kleine, runde Chorda-Durchschnitt von den beiden seitlichen Mesodermflügeln getrennt.

Die Hautdecken von Kopf und Dotter verbinden sich an der linken Seite im 69. Schnitt. Die Facialisplakode ist bald nicht mehr gegen die Branchialverdickung abzugrenzen. Die Nerven-anlage selbst verliert im 73. Schnitt die Verbindung mit derselben und verschwindet zwei Schnitte weiter nach hinten. In den gleichen Schnitten breitet das linke Mesoderm sich über den Dotter aus bis an die laterale Grenze der Leberbucht (Fig. 3 *e*, T. IV). Im 78. Schnitt teilt sich das Mesoderm links wiederum in zwei Abschnitte und im folgenden Schnitt berühren sich Darmwand und Hautektoderm durch diese Lücke (Anfang der Hyobranchialplakode)¹⁾. Fünf Schnitten weiter nach hinten ist die Epidermis schon wieder durch eine dünne Mesodermlamelle von der Wand der zweiten Visceraltasche getrennt.

In den gleichen Schnitten differenziert sich aus einer dorso-lateralen Mesektodermwucherung die hohe, etwas eingebuchtete Gehörplakode. Medialwärts von dieser befindet sich die mehr lockere Glossopharyngeusanlage (IX in den Figuren 3 *e*, T. IV und 4 *c*, T. I), Dieselbe ist vom 79. Schnitt, in welchem sich auch Darmboden und Leberbuchtdecke berühren, ersichtlich, wie ebenfalls aus der Fig. 3 *e*, T. IV hervorgeht. Im 86. Schnitt verbindet der Glossopharyngeus sich mit der Neuralleiste, im folgenden Schnitt treten Kiemendarmmlumen und Leberbucht mit einander in Verbindung. Die Anlage des neunten Hirnnerves ist im 100. Schnitt verschwunden; wie der Facialis, so erreicht auch letzterer noch nicht die Kiemenregion, sondern dringt nicht weiter ventralwärts vor als die Gehörplakode (Fig. 3 *e*, T. IV und 4 *c*, T. I).

1) Vielleicht tritt in diesen Schnitten auch schon die Hautplakode der dritten Visceraltasche hervor, denn vom 76. Schnitt an drängt sich links eine bald mehr rundliche, bald mehr keilförmige Einwucherung der Epidermis zwischen den Zellen der Dorsalplatte. Vom 80. bis zum 84. Schnitt wird die Mesodermschicht durchbrochen, ohne dass die Darmdecke, welche an dieser Stelle mehr oder weniger ausgebuchtet ist, erreicht wird (Fig. 3 *e*, T. IV). Es ist nicht ausgeschlossen, dass es sich hier um zwei Abschnitte der Hyobranchialplakode handelt, welche sich noch nicht vereinigt haben. Rechts sind in der Fig. 3 *e*, T. IV auch zwei Branchialplakoden ersichtlich, welche sich fünf Schnitte weiter nach hinten vereinigen werden. Der Vergleich mit Gestalt und Lage des zweiten Kiemenspaltes beim gleichältrigen Embryo Y (Fig. 1 *d*, T. III) macht die Richtigkeit dieser Betrachtungsweise sehr wahrscheinlich.

Einige Schnitte weiter nach hinten ist auch die Gehörplakode verschwunden und zeigt sich die oben erwähnte starke Verbreiterung des Hinterhirns (Fig. 3 f, T. IV). In der gleichen Figur wird man beobachten, wie stark die Verbindung von Kiemendarm und Leberbucht sich erweitert hat und wie undeutlich allmählich die branchiale Epidermisverdickung wird. Im 110. Schnitt ist links keine Grenze mehr zu beobachten zwischen Kiemendarm und Leberbucht, während letztere rechts noch deutlich hervortritt, auch zeigt sich links die erste Andeutung der Vagusanlage¹⁾. Dieselbe nimmt alsbald die Gestalt eines Dreiecks an, welcher mit seiner Basis dem Mesoderm aufsitzt. Wiewohl die Epidermis neben dem X. Hirnnerven etwas erhöht ist, sind noch keine wirklichen Hautplakoden nachzuweisen. Ebensowenig ist hier vom einem Vordringen der Nervenanlagen in die Kiemenregion die Rede.

Vom 136. Schnitt an dringt eine Spitze des Mesoderms zwischen Hirnanlage und Epidermis und bringt allmählich die Anlage des X. Hirnnerven zum Schwund (139). In denselben Schnitten bekommt die Neuralanlage links die für die Medullarregion charakteristische, umgekehrt birnförmige Gestalt. Das kaudale Ende der Vagusanlage fällt also, wie es zu erwarten ist, mit der Grenze von Kopf und Rumpf zusammen. Zugleich wird die Epidermis bedeutend niedriger, nur die Ursegmentregion wird von einer etwas höheren Hautdecke gekennzeichnet. In späteren Stadien trennt sich dieser erhöhte Hautstreifen in die Anlage der Dorso-lateral- und in die der Laterallinië²⁾.

Zum Schluss möchte ich die Tatsachen, welche sich auf der

1) Merkwürdigerweise ist die Neuralleiste im Raum zwischen Glossopharyngeus- und Vagusanlage sehr beträchtlich. Vielleicht ist diese Sachlage dadurch zu erklären, dass man annimmt, die Neuralleiste besitze vom Ursprung an überall den gleichen Durchmesser, an Stellen aber, wo Hirnnerven hervorwachsen, nehme derselbe durch Zellverlust an Ausdehnung ab, während sie in den Zwischenräumen sich gleich bleibe, also relativ grösser werde.

2) Ich erachte es für überflüssig die Organbildung der rechten Seite auf der gleichen Weise zu beschreiben. Wo es für das Verständniss der Vorgänge oder Abbildungen notwendig war, habe ich es schon getan.

Bildung der Hirnnerven beziehen, noch ein Mal kurz zusammenfassen. In der ganzen morphologisch-dorsalen Medianlinie, von der Lamina terminalis bis zur Endknospe sind Hirndecke und Epidermis mit einander in Zusammenhang. An dieser Stelle findet eine rege Einwucherung neuraler bzw. mesektodermaler Elemente statt (Neuralleiste oder dorso-mediale Ganglienleiste). In der Nähe des schon verschwundenen Neuroporus noch schmal, breitet sich die Neuralleiste bald nach beiden Seiten aus. In ihrem oralen Abschnitt (400 bis 500 μ lang), wird aus derselben kein nervöses Gewebe gebildet, sondern die auswanderenden Zellen werden sich mit den mesodermalen Zellen vermischen und ein Teil des Kopfmesenchyms bilden. Dieser orale Abschnitt geht ohne deutliche Grenze in die Anlage des Trigemini über. Der vordere Teil (Ramus ophthalmicus) erstreckt sich über $\pm 100 \mu$ und besitzt zwei deutliche Hautplakoden (Fig. 3 c, T. IV). Der zweite Abschnitt ist viel grösser (Länge = fast 300 μ , Breite = 180 μ) und zeigt einen Ausläufer, den Ramus mandibularis, welcher an der äusseren Seite des Mandibularmesoderms verläuft. Bestimmte Plakoden konnte ich bei diesem Abschnitt des V. Hirnnerven nicht nachweisen.

Die Facialisanlage (VII) ist dorsal deutlich von der Trigemini-anlage getrennt, hängt aber ventral mit derselben zusammen. Dieselbe erstreckt sich über $\pm 200 \mu$, ihre Verbindung mit der Neuralleiste ist aber nur 100 μ lang. Sie ist mit einer oberhalb der Branchialverdickung anwesenden (epibranchialen) Hautplakode verbunden, und breitet sich noch nicht weiter ventralwärts aus.

Nach einer 80 bis 100 μ langen Unterbrechung zeigt sich dann die Glossopharyngeusanlage (Länge = $\pm 400 \mu$), welche medialwärts von der Gehörplakode liegt. Letztere ist überall genau abzugrenzen, besitzt eine rundliche Form und einen Durchmesser von $\pm 400 \mu$. Auch die Glossopharyngeusanlage dringt noch nicht in die Kiemenregion vor (Fig. 3 e, T. IV).

Nach einer Unterbrechung von 240 μ , welche von der Verbreiterung des Rhombencephalons ausgefüllt wird, tritt die fast 600 μ lange Anlage des Vago-accessorius (X und XI) auf, welche

sich auch nicht weiter ventralwärts erstreckt als bis zur dorsalen Grenze des Mesoderms (Fig. 3g, T. IV). Wie zu erwarten ist, zeigt sich die Vagusanlage am wenigsten differenziert. Dieselbe besitzt noch keine wirklichen Hautplakoden, sondern hängt an verschiedenen Stellen in unregelmässiger Weise mit der gleichmässig erhöhten Epidermis zusammen. Hinter der Vago-accessorius-region fängt sogleich das Gebiet des segmentierten Mesoderms und der Spinalnerven an.

Das Ei Y' (8 October, 19 Tage alt).

Das zweite Exemplar der am 8 October fixierten Eier ist in vielen Hinsichten besser ausgewachsen als das dritte (Vergleiche hierzu Figg. 7, T. VIII und 1, T. VI). Die Kopfreion liegt dem Dotter nicht mehr auf, sondern hat sich weit von diesem abgehoben. Auch der Embryonalteil des Rumpfes ist nicht mehr in den Dotter gesunken, wie beim Ei Y'', sondern hat sich deutlich über letzteren erhoben¹⁾. Die gut abgegrenzte Schwanzknospe überragt den Dotter als ein abgerundetes Dreieck, während dieselbe beim Ei Y'' und in den früheren Stadien noch kaum ersichtlich war (Vergleich dazu die Figg. 2c, 6a und 7, T. VIII). Dadurch macht dieses Exemplar schon den Eindruck einer jungen Larve, während die früher besprochenen Stadien noch mehr oder weniger rundliche Eier mit einer Embryonalanlage darstellen.

An der Kopfanlage zeigen sich die halbkugelförmige Augenblasenausstülpung, die wenig hervorragende Vorwölbung des Mittelhirns, die etwas vertiefte Gehörplakode und zwei undeutliche, weitere Vorwölbungen in der Hinterhirnregion, während sich unterhalb der Neuralanlage eine ausgedehnte Aufblähung befindet, der Kiemendarm mit seiner erhöhten Epidermisdecke (= der branchialen Epidermisverdickung).

1) Diese Erscheinung wird teilweise durch das bedeutende Längewachstum, teilweise durch die seitliche Komprimierung des Objekts verursacht. Die Breite ist noch nicht die Hälfte der Höhe und etwas mehr als ein Drittel der Länge (Länge = 8.9 mm, Breite = 3 mm, Höhe = 6.5 mm.)

Im Gegensatz zum Ei Y'' sind in diesem Fall die Anlagen der grossen Hirnnerven äusserlich nicht gut zu beobachten, wie aus der Vergleichung der Fig. 7, T. VIII (eine Aussenansicht) mit der Fig. 1 a, T. VI (eine Rekonstruktion der Kopfregion) deutlich hervorgeht. In der Rumpfgegend zeigen sich 14 oder 15 Urwirbel. Wie beim vorigen Ei wird die laterale Grenze der ersten sieben Ursegmente von einer gebogenen Linie dargestellt. Aus den Schnitten geht hervor, dass die laterale Abgrenzung der Mesomeren hier schon weiter vorgeschritten ist als beim gleichaltrigen Ei Y'', wiewohl die äusserlich ersichtliche Zahl derselben niedriger ist (14 bis 15 gegen 20). Das in Formol fixierte Ei wurde in toto mit Boraxkarmin gefärbt. Weil diese Färbung äusserlich einen ungenügenden Eindruck machte, wurde nachgefärbt mit Hämalan. Infolge dieser Doppelfärbung erscheinen die Kerne glänzend rot und die Dotterkörner tief blau. Zellengrenzen sind infolge der Formolfixation nicht sehr gut zu beobachten. Das Objekt wurde quer zur Medullaranlage geschnitten. Infolge der starken Hirnbeuge ist das Mittelhirn frontal getroffen und sind die Schnittbilder des Vorderhirns und der Augenblase gerade invertiert.

In den ersten Schnitten zeigt sich die Neuralleiste des Mittelhirns; schon im 7. Schnitt wird das Lumen dieses Hirnabschnittes erreicht, während an den Seiten die Hirnwand sich von der Epidermis löst. An der oberen und an der unteren Seite des Schnittes, beide morphologisch zur Dorsalseite gehörend, bleibt dieselbe aber im Zusammenhang mit dem Hautektoderm. Letzteres ist an der linken Seite vom Anfang an zweischichtig, während es rechts von mehreren Schichten locker zusammenhängender Zellen aufgebaut wird. Rechts findet also über die ganze Höhe des Schnittes Mesektodermbildung statt, während das links nur oben und unten, also in der Nähe der Neuralleiste, der Fall ist.

Von 12. Schnitt an wird die Verteilung der Hirnanlage in drei Abschnitte, den oberen Hinterhirn, den mittleren, etwas breiteren Mittelhirn und den unteren Vorderhirn ersichtlich. Fünf Schnitte weiter nach hinten ist letzteres ganz von der Epidermis

getrennt. Dasselbst hört also die Neuralleiste oralwärts auf. Beiderseits werden die dreieckigen Räume, welche auftreten infolge der beiden Einschnürungen der Hirnanlage, von Mesektodermzellen ausgefüllt, während das Ektoderm den Hirnblasen gegenüber viel niedriger ist (Figg. 1*e* und *f*, T. III und 1*b*, T. VI).

Diese Unterbrechung der Kontinuität der Mesektodermbildungsregion, welche zumal neben der Mittelhirnblase hervortritt, verschwindet nach hinten, und ist wahrscheinlich eine erste Andeutung von der Trennung der Hautplakoden des Ramus ophthalmicus und des gemeinschaftlichen Ramus maxillo-mandibularis Trigemini. Die letztgenannte Plakode wird von der oberen, die erstgenannte von der unteren Mesektodermbildungsstelle dargestellt (Vergleiche hierzu die Rekonstruktion Fig. 1*a*, T. VI mit den Figuren 1*e* und *j* T. III und 1*b*, T. VI). Dass die Mesektodermzellen wirklich aus dem Hautektoderm stammen, ergibt sich aus dem innigen Zusammenhang dieser beiden Gewebe und aus der Anordnung der ziemlich zahlreichen karyokinetischen Figuren (Fig. 1*f*, T. III).

Auch an der linken Seite wird die Epidermis allmählich mehrschichtig, wiewohl bis zum 38. Schnitt ein erheblicher Unterschied zwischen beiden Seiten bestehen bleibt, wahrscheinlich verursacht von einer etwas schiefen Schnittführung (Figg. 1*e*, *d*, *f*, T. III und 1*b*, T. VI). Vom 20. Schnitt an fangen die Hirnblasen an sich deutlicher von einander abzugrenzen. Die beiden Verbindungen der drei Hirnhöhlen werden zu feinen Spalten reduziert. Das Hinterhirnlumen bekommt eine urnförmige und das Mittelhirnlumen eine rautenförmige Gestalt, während die Höhle des Vorderhirnes mehr länglich-oval ist (Fig. 1*e*, T. III).

Im 25. Schnitt zeigen sich rechts zwischen Mittel- und Vorderhirn einige dotterreiche Zellen, der Anfang des vorderen Kopfmesoderms, links beobachtet man dieselbe Erscheinung um 7 Schnitte weiter nach hinten (Prämandibularmesoderm, siehe Fig. 1*b*, T. VI und die Rekonstruktion Fig. 1*a*, T. VI). Unterdessen verbreitert sich die Vorderhirnanlage. Im 31. Schnitt wird rechts die Wand

der Augenblase angeschnitten. Es soll noch erwähnt werden, dass schon vom 21. Schnitt an die lateralen Mesektodermbildungsstellen (Anlage des Trigeminus) von der eigentlichen Neuralleiste durch eine zweischichtige Strecke der Haut getrennt sind (Fig. 1e, T. III rechts oben).

Etwa im 30. Schnitt fängt nun die Neuralleiste rechts wiederum an ventralwärts zu wachsen. Diese Einwucherung stellt die Facialis-Anlage dar und bleibt vom Trigeminus-Mesektoderm getrennt. Allmählich verdrängt dieselbe den oberen Abschnitt der Trigeminus-Anlage. Im 36. Schnitt hat sie schon den ganzen Raum neben dem Hinterhirn in Anspruch genommen und zeigt sich neben dem Rest der oberen Mesektodermwucherung des fünften Hirnnerves eine Insel dotterreicher Zellen des Urmesoderms (= Verbindungsstrang desselben mit der Protochordalplatte = das dritte Somit VAN WIJHE's). Im 37. Schnitt hat sich diese Zelleninsel mit dem übrigen Urmesoderm verbunden. Dasselbe bildet in der Folge an der rechten Seite von der Augenblase bis zum Boden des Rhombencephalons eine zusammenhängende Schicht zwischen Epidermis und Gehirnanlage. Das Kopfmesoderm zeigt einige mehr oder weniger in Zusammenhang stehende Lücken, welchen ich keinen morphologischen Wert beimesse. Die zweischichtige Epidermisstelle, welche Trigeminus und Facialis-Anlage trennt, liegt auf gleicher Höhe mit der Grenze von Mittel- und Hinterhirn und etwa in der Mitte zwischen Hinterhirndach und Augenblasenausstülpung, welche letztere rechts vom 37. Schnitt an eine Höhle aufweist. An der linken Seite beobachtet man die gleiche Sachlage immer um 10 Schnitte weiter nach hinten.

Wie aus dem Vergleich der Figuren 1e, T. III und 1b, T. VI hervorgeht, ändert sich allmählich die Konfiguration der Gehirn-anlage. Während das Vorderhirn sich verbreitert infolge der Augenblasenausstülpung, verschmälern sich Mittel- und Hinterhirn. Letzterer zeigt ein oben und unten etwas erweitertes Lumen durch einen feinen Spalt verbunden. Vom 39. bis zum 46. Schnitt steht die ventrale Höhle durch in eine breite Öffnung mit dem Mittelhirn in Verbindung und macht dadurch den Eindruck

letzterem Hirnabschnitte anzugehören. Als aber im 47. Schnitt das Lumen und 5 Schnitte weiter nach hinten auch die Wand des Mesencephalons verschwindet, bleibt die Höhle noch immer bestehen und bildet den ventralen Abschnitt des urnenförmigen Lumens des Rhombencephalons.

Etwa im 42. Schnitt vereinigen sich die Plakoden des fünften und des siebenten Hirnnerven. Erstere zieht sich allmählich von der Ventralseite des Schnittes zurück und geht ohne Grenze in die Hautplakode der ersten Visceraltasche über (\pm im 51. Schnitt). Aus dem dorsalen Teil der Facialisanlage differenziert sich nun allmählich die Gehörplakode heraus. Die Zellen derselben sind fester zusammengefügt und mehr oder weniger radiär angeordnet, während in der eigentlichen Facialis-Anlage die Zellen lockerer zusammenhängen und unregelmässig angeordnet sind (Fig. 19, T. III). Die nicht genau abgrenzbare Gehörplakode ist etwa vom 41. bis zum 57. Schnitt zu beobachten. Die Breite beträgt also 250 bis 300 μ , die Höhe etwa 300 bis 350 μ .

Die Vorderwand des Darmes wird wahrscheinlich schon im 47. oder 48. Schnitt getroffen. Dieselbe ist in unmittelbarem Zusammenhang mit dem Urmesoderm und wird von zwei Epidermiszipfeln eingefasst (Fig. 1c, T. VI). Es stellt dieses Gebilde das vordere, dorsale Ende der ersten Visceraltasche dar. Ich weise auf die merkwürdige Tatsache hin, dass die gleiche Sachlage d. h. die Einfassung einer soliden Entodermtasche in einem ektodermalen Becher in späteren Stadien auch bei der Bildung des Stomodäums zu beobachten ist. Mag dieser Umstand vielleicht für die Kiemenspaltenherkunft des Mundes reden, ganz analog ist der Vorgang in beiden Fällen jedoch nicht, denn im ersteren Fall handelt es sich um eine Mesektodermeinwucherung, welche einen beträchtlichen Anteil an der Bildung der Visceralbogen hat und nicht um die Bildung einer ektodermalen Visceraltasche, während die stomodäale Epidermiseinwucherung keine Mesektodermeinwucherung ist und nicht zur Bildung des Kopfmesenchyms beiträgt, sondern nur den ektodermalen Anfangsteil der Mundhöhlenwand bildet.

Wiewohl die vordere Darmwand und der Hirnboden einander nicht mehr unmittelbar berühren, ist die trennende Mesoderm-schicht vor der Chordaspitze sehr dünn und deutet ein feiner Spalt, der vom Enteroderm zum Hirnboden führt, die frühere Verbindung an ¹⁾. Sobald Mittel- und Hinterhirn endgültig getrennt sind, zeigt sich unterhalb des letzteren die mehr oder weniger frontal getroffene Chordaspitze (Fig. 1 c, T. VI).

Dieselbe wird aber bald von den Enterodermzellen dorsalwärts gedrängt und weist schon im 55. Schnitt den normalen, etwas ovalen Querschnitt auf. Im selbigen Schnitt erreichen die Enterodermzellen auch links die Epidermis und dadurch wird das Mesoderm, welches einige Schnitte weiter nach vorn eine einheitliche Gewebemasse bildet, wiederum in zwei Abschnitte getrennt, dieses Mal aber nicht in einen linken und rechten, sondern in einen dorsalen und in einen ventralen Abschnitt. Ersterer ist schon in Chorda- und Mesodermflügel differenziert und stammt von der Protochordalplatte her, letzterer stellt den unpaaren Verbindungsstrang des Urmesoderms mit den beiden Mandibularflügeln dar. Beide Mesoderm-Abschnitte bleiben in den nächstfolgenden Schnitten noch mit den Enterodermzellen in Zusammenhang, von letzteren nur unbedeutend abweichend, was den histologischen Charakter anbetrifft.

Ich sollte an dieser Stelle noch erwähnen, dass rechts etwa vom 33. bis zum 55. Schnitt die Sinnesschicht der Epidermis unterhalb der Augenblase deutlich erhöht ist. An der linken Seite ist diese, rechts etwa $300 \times 400 \mu$ messende, erste Andeutung der Riechplakode nicht so deutlich abzugrenzen (Figg. 1a und 1b, T. VI).

Das kompakte Enterodermgewebe, welches vom 56. Schnitt an eine Höhle aufweist, trennt sich allmählich deutlich vom mehr oder weniger mesenchymatösen Mesodermgewebe. Das dorsal vom

1) In einer früheren Publikation habe ich das schon ausführlich dargetan (l. c. 1913, p. 268). In der Figur 11b dieser Publikation macht es den Eindruck, alsob Enteroderm und Epidermis einander nicht berühren würden; aus obigem geht hervor, dass dieses wohl der Fall ist. Der Eindruck wird hervorgerufen durch eine artifizielle Lücke zwischen den Enterodermzellen, welche in den vorangehenden und folgenden Schnitten ganz und gar fehlt.

Darm liegende protochordale Mesoderm, vom Anfang an in Chorda und Mesodermflügel differenziert, bildet eine niedrige Schicht unterhalb des Hirnbodens, während der Raum zwischen Hirnwand und Epidermis von Mesektodermbildungen angefüllt wird.

Das ventral vom Darmboden liegende vordere Kopfmesoderm dagegen besitzt eine sehr beträchtliche Ausdehnung und füllt den ganzen Raum zwischen Darmboden und Vorderhirn aus, ohne noch durch Mesektodermbildungen eingeschränkt zu werden (Figg. 1c, T. VI und 1d—g, T. III).

Nach dem 56. Schnitt verschwindet rechts allmählich die radiäre Anordnung der Zellen der Gehörplakode und letztere geht ohne Grenze in die gemeinschaftliche Plakode des IX. und X. Hirnnerven über. Diese besitzt eine ansehnliche Dicke und erstreckt sich anfänglich über die ganze Dorsalhälfte des Schnittes, von der branchialen Epidermisverdickung durch eine dünnere Stelle getrennt. Bis zum 62. Schnitt kann man neben der mit der Epidermis zusammenhängenden Anlage des Glossopharyngeus noch den Rest der Facialis-Anlage beobachten.

Beim neunten Hirnnerven zeigt sich zum ersten Male deutlich die Tatsache, dass dieser Hirnnerv zwei Quellen entstammt, der Neuralleiste und der Hautplakode. Bei den übrigen Hirnnerven bilden diese noch eine zusammenhängende Ektodermwucherung, hier erscheinen dieselben in einigen Schnitten deutlich voneinander getrennt (Figg. 1d, T. VI und 1h, T. III). Offenbar repräsentiert der Zusammenhang von Neuralleiste, Hautplakoden und anderen Mesektodermbildungsstellen den ursprünglichen Zustand, welcher uns z. B. bei den jüngeren Stadien X und Y'' begegnet, während das hier realisierte v. KUPFFER'sche Schema eine höhere Entwicklungsstufe darstellt, welches in der Serie Y' ausserdem nur über eine kurze Strecke (vom 60. bis zum 67. Schnitt) ersichtlich ist.

Vom 56. Schnitt an zeigt sich unterhalb der Glossopharyngeus-Anlage die Vorderwand der zweiten Visceraltasche als eine nicht gut abgrenzbare Insel dotterreicher Zellen. Im 62. Schnitt verbindet dieselbe sich mit der Darmdecke. Weil der Dotterreichtum

des protochordalen Mesoderms nach hinten abnimmt¹⁾ und derjenige des Enteroderms sich gleich bleibt, wird der Unterschied zwischen diesen beiden Geweben allmählich augenfälliger (Figg. 1*g* und 1*h*, T. III). Durch die Verbindung der Wand der zweiten Visceraltasche mit der Darmwand wird das Hyoidbogenmesoderm vom übrigen Mesoderm abgetrennt (Fig. 1*d*, T. III). Aus dieser Figur, wie aus der Detailfigur 1*h*, T. III, ist zu ersehen, dass die Glossopharyngeusplakode mit derjenigen der zweiten Visceraltasche in unmittelbarem Zusammenhang steht.

Im 65. Schnitt zeigt die Hyobranchialtasche eine kleine Höhle, welche sich rasch vergrößert und sich im 71. Schnitt mit der Darmhöhle vereinigt. In der Nähe der Hyobranchialplakode habe ich bei diesem Stadium nur die leichte Andeutung einer Mesektodermeinwucherung auffinden können (Fig. 1*d*, T. VI). In der nämlichen Figur kann man beobachten, wie am ventralen Hirnabschnitt noch immer die beiden Augenblasenausstülpungen ersichtlich sind. Dieselben sind aber weniger deutlich von der Hirnhöhle abgesetzt und die linke fängt an sich zu verflachen.

Unterhalb der Hyomandibularspalte treten zwei Zipfel des unpaaren vorderen Kopfmesoderms hervor, die beiden Mandibularbogen, während der unpaare Verbindungsstrang allmählich von der Mundtasche verdrängt wird. Darmwand und Urmesoderm gehen an dieser Stelle ohne Grenze in einander über. Erst im 78. Schnitt, wo die Vorderhirnanlage schon im Verschwinden begriffen ist, berühren sich Darmboden (morph. Darmdecke) und Vorderhirndecke (morph. Vorderhirnboden) und werden dadurch die beiderseitigen Mandibularbogen von einander abgetrennt.

Unterdessen ist rechts schon im 60. Schnitt (links etwa im 72. Schnitt) eine Epidermiswucherung zwischen Kopfmesoderm und Vorderhirn hervorgetreten. Die beiden Epidermiszipfel wachsen einander medianwärts entgegen und vereinigen sich etwa im 83. Schnitt, nachdem das Vorderhirnlumen schon verschwunden ist.

1) Nur die Chorda weist noch über eine ziemlich weite Strecke grössere Dotterkörner auf.

Dieselben stellen die Vorderwand des Stomodäums dar, welche potentiell die Hypophysis-Anlage enthält. Einen Schnitt weiter nach hinten ist auch die Hinterwand des Vorderhirns (die Lamina terminalis) nicht mehr zu ersehen. Die deckende Epidermisschicht kann man noch einige Schnitte weiter nach hinten beobachten. Die linke Augenblase verschwindet zugleich mit der Vorderhirnanlage, die rechte ist nur bis zum 73. Schnitt zu verfolgen. Nach dem 83. Schnitt berührt also der Darmboden nicht mehr die Hirnwand, sondern die Epidermis und können wir also von einer Mundplakode reden.

Wie schon oben erwähnt ist, verschwindet nach dem 67. Schnitt rechts die typische Anordnung des neunten Hirnnerven. Hautplakode und Neuralleiste sind nicht mehr von einander getrennt, sondern von letzterer bis zur branchialen Epidermisverdickung wucheren unregelmässige Mesektodermmassen aus der Epidermis nach innen. Diese Wucherungszone stellt offenbar die Anlage der Plakoden-Zone des Vagus dar. Dieselbe ist ziemlich gut gegen die branchiale Epidermisverdickung abzugrenzen, ist aber noch nicht so weit differenziert wie die Anlage des Glossopharyngeus (Fig. 1e, T. VI zumal links). Während die Vorderwand der zweiten Visceraltasche über eine weite Strecke mit der Epidermis verbunden ist, dringt nach der Erscheinung der Höhle (im 65. Schnitt) das Mesoderm von oben her zwischen Enteroderm und Epidermis, welche daher nur an einer schmalen Stelle verbunden bleiben. Schon im 73. Schnitt wächst die Darmhöhle rechts wiederum nach oben aus und zeigt vom Anfang an eine Ausbuchtung, die dritte Visceraltasche, welche noch nicht ganz die Epidermis erreicht (Fig. 1e, T. VI).

Wie aus der Rekonstruktion (Figg. 1a, T. VI und 1e, T. III) hervorgeht, besitzt die zweite Visceraltasche eine V-förmige Gestalt, während die erste Tasche einen geraden Verlauf aufweist. Letztere ist bis zum Ende (im 94. Schnitt) mit der Epidermis in Berührung, während die zweite Tasche in ihrem hinteren Abschnitt von der Haut getrennt ist. Einige Schnitte vor dem Verschwinden der Hyomandibulartasche (im 91. Schnitt) endet auch

das Mandibularmesoderm, ohne dass eine Verbindung mit dem Ventralrand des parachordalen Mesoderms stattfindet. Die Hyomandibularplakode wird also an der Ventrokaudalseite noch nicht durch mesodermales Gewebe begrenzt. Es ist angemessen hier nochmals den Unterschied zu betonen zwischen der ersten und den übrigen Visceraltaschen. Erstere wird gebildet im Raum zwischen dem Vorderrand der Protochordalplatte und dem Urmesoderm, also an einer Stelle, wo Enteroderm und Haut einander vom Anfang an berühren, letztere werden gebildet, wenn die Seitenplatte des parachordalen Kopfmesoderms schon zwischen die Seitenwand des Kiemendarmes und die Epidermis vorgedrungen ist. Dieselben verursachen also Lücken in der zuerst einheitlichen Mesodermplatte und trennen auf diese Weise die mesodermalen Kiemenbogen ab.

Durch das Dorsokaudalwärtswachsen des Urmesoderms und dessen Verbindung mit dem Vorderrand der Protochordalplatte wird die Hyomandibularplakode zuerst an der Dorsalseite vom Mesoderm umwachsen (Fig. 1*a* und *c*, T. VI). Der zweite Vorgang, die Verbindung des Mandibularstranges mit dem Vorderrand der Seitenplatte, wodurch die Plakode auch an der Ventralseite vom Mesoderm begrenzt wird, hat hier noch nicht stattgefunden. Die erste Kiementasche ist etwas grösser als die zweite, diese erstreckt sich über ± 44 ($= 600 \mu$), jene über ± 50 Schnitte ($= 750 \mu$). Die dritte Kiementasche endlich ist nur vom 73. bis zum 88. Schnitt ersichtlich, erstreckt sich also nur über 16. Schnitte ($= 240 \mu$).

In der ventralen Medianlinie ist noch eine seichte Ausbuchtung der Darmhöhle anwesend, die entodermale Mundtasche, welche etwa zugleich mit der Mundplakode auftritt und sich wenige Schnitte von der Verbindung von Kopf und Dotter in der allgemeinen Ründung der Darmwand verliert. Dieselbe ist etwa vom 83. bis zum 100. Schnitt ersichtlich. Von einer Thyreoidanlage habe ich bei diesem Embryo noch keine Spur entdecken können.

Wie schon oben gesagt, zeigen sich in der linken Hälfte der Schnittbilder die gleichen Erscheinungen um 10 Schnitte weiter nach hinten. So wird im 94. Schnitt rechts, nachdem das Mandi-

bularmesoderm schon einige Schnitte vorher verschwunden ist, die ganze, laterale Darmwand von einer einheitlichen Mesoderm-schicht bedeckt, während links das Mandibularmesoderm bis zum 101. Schnitt zu verfolgen ist und die einheitliche, laterale Mesodermdecke sich im 103. Schnitt zuerst zeigt. Ich werde es unterlassen die weiteren Erscheinungen der linken Seite zu beschreiben. Die beiderseitigen Mesodermflügel berühren einander noch nicht unterhalb des Kiemendarmes, die Ventralwand des letzteren bleibt noch mesodermfrei.

Die ventralen Ränder der lateralen Mesodermdecke sind mehr oder weniger angeschwollen und zeigen einige unregelmässige Höhlen (Figg. 1e—f, T. VI und 5a—c, T. II), während das dorsale Mesoderm an der Vordergrenze des ersten Mesomers (rechts nach dem 96. und links nach dem 104. Schnitt s. u.) den mesenchymatösen Charakter verliert und fest zusammengefügt wird. An der linken Seite befindet sich unterhalb des ersten Ursegmentes vom 112. bis zum 126. Schnitt eine scharfumgrenzte Höhle, die erste Andeutung der Leibeshöhle. Dieselbe fehlt noch an der rechten Seite. Die Auflockerung der Mesodermränder stellt wahrscheinlich den Anfang der Perikard- und Herzbildung dar. Dieselbe zeigt sich rechts vom 102. bis zum 110. Schnitt, links vom 112. bis zum 123. Schnitt; die leichte, kolbenförmige Anschwellung des Randes lässt sich aber viel weiter nach hinten verfolgen. An diesen Stellen werden sich die beiden Venae omphalomesentericae und die Blutstränge entwickeln. Von einer wirklichen Perikardialhöhle oder von einer deutlichen Abschnürung der herzbildenden Zellen ist aber noch nicht die Rede.

Bevor wir diese Serie weiter nach hinten verfolgen, wird es notwendig sein die Formänderungen der Hirnanlage gesondert zu besprechen. Nachdem durch den Schwund des Mittelhirns die Gehirnanlage in zwei Abschnitte getrennt worden ist, das ventrale Vorderhirn und das dorsale Hinterhirn, besitzt letzteres eine hohe, schmale, sanduhrförmige Gestalt (Figg. 1c, T. VI und 1g, T. III). Die Einschnürung rührt von der Erscheinung der Gehörplakode her. Nach dem 59. Schnitt nimmt das Hinterhirn eine ovale

Gestalt an, mit einer unregelmässigen Erweiterung der oberen Seite zumal links (Figg. 1*d*, T. VI und 1*h*, T. III). Diese Form wird in der Glossopharyngeusregion beibehalten, nach dem 68. Schnitt aber rückt die dorsale Erweiterung etwas ventralwärts vor, wodurch der Hirndurchschnitt zuerst mehr oder weniger fünfeckig wird und sich später der Birnform nähert. Nach dem 75. Schnitt wird die Hirnhöhle zumal im oberen Teil sehr schmal, während die Wanddicke sich gleich bleibt. Im 81. Schnitt ändert sich die Sachlage insofern, als zwei terminale Höhlen hervortreten, durch eine schmale mittlere Spalte verbunden. Die obere Höhle vergrössert sich allmählich, während die untere kleiner wird (Fig. 1*e*, T. VI) und zuletzt verschwindet.

Neben der Hirnanlage findet in diesen Schnitten eine rege Mesektodermeinwucherung statt. Die Zellen epidermaler Herkunft vermischen sich aber auf derartige Weise mit den eigentlichen Mesodermzellen, dass es sehr schwierig wird, eine genaue Grenze zwischen beiden Geweben anzugeben. Nach dem 92. Schnitt hört die Mesektodermbildung allmählich auf und rückt das Mesoderm zwischen Hinterhirn und Epidermis dorsalwärts vor. Die Neuralleiste setzt sich ununterbrochen fort und bleibt mit der erhöhten Epidermis bis zum 97. Schnitt in Verbindung. Letztere darf nicht mehr als Vagusplakode betrachtet werden, sondern stellt den kaudalen Abschnitt der branchialen Epidermisverdickung dar, oder vielleicht den Anfang der Laterallinie des Rumpfes. Die branchiale Epidermisverdickung ist neben dem Vorderdarne im Verschwinden begriffen, mit Ausnahme zweier erhöhten Stellen neben der Mundtasche, die Anfänge der Seitenwände des Stomodäums. Unterhalb der Mundtasche ist die Epidermis sehr dünn und an einigen Stellen schon einschichtig, eine Erscheinung, welche in späteren Stadien noch deutlicher wird (Figg. 1*e*, T. VI und 5*a*, T. II).

Im 99. Schnitt hat sich die Neuralleiste ganz dorsalwärts zurückgezogen, hier befindet sich die Grenze zwischen ihrem cerebralen und ihrem spinalen Abschnitt. In den nächsten Schnitten rückt dieselbe wiederum ventralwärts und verbreitert sich oberhalb des

Mesodermzipfels, mit welchem sie sich vom 102. bis zum 114. Schnitt mehr oder weniger innig verbindet. Ein Zusammenhang mit der Epidermis ist nicht zu beobachten. Dieser kolbenförmige Auswuchs der Neuralleiste stellt wohl den Wurzel des ersten Spinalnerven dar, welcher sich mit dem ersten Mesomer verbindet (Figg. 1*f*, T. VI und 5*b*, T. II)¹⁾. Vom 111. bis zum 121. Schnitt kann man in letzterem eine kleine, nicht scharf konturierte Höhle beobachten, während das zweite Mesomer eine deutliche Ursegmenthöhle aufweist (vom 141. bis zum 149. Schnitt, siehe Rekonstruktion Fig. 1*a*, T. VI)²⁾). Auch hat sich das erste Mesomer noch nicht so deutlich von der Seitenplatte abgesetzt wie das zweite, in der Rekonstruktion ist aber ein augenfälliger Einschnitt im Dorsalrand des Mesoderms zwischen dem ersten und dem zweiten Ursegment anwesend.

Im 94. Schnitt wird rechts unterhalb des Kiemendarmes die Epidermis des Dotters gestreift. Zwei Schnitte weiter noch hinten zeigen sich in dieser Zellen-Insel einige Dotterzellen. Nach etwa 10. Schnitten vereinigen sich die Hautdecken von Kopf und Dotter, vom 110. Schnitt an hängen auch die Dotterzellen mit den Darmzellen zusammen. Infolge der etwas schiefen Schnittführung zeigt sich diese Verbindung zuerst rechts und greift allmählich nach der linken Seite über. Bevor das Schnittbild symmetrisch geworden ist, zeigt sich in den Dotterzellen eine Höhle, die Leberbucht (\pm vom 115. Schnitt an). Schon im 121. Schnitt vereinigen sich Darmhöhle und Leberbucht. Letztere ist breit und gegen erstere weit geöffnet. Etwa im 135. Schnitt ist keine genaue Grenze mehr zwischen beiden Höhlen anzugeben und verengert sich die gemeinschaftliche Höhle allmählich.

1) In der Figur 1*g*, T. VI ist zwischen Chorda und Darmdecke ein scheibenförmiges Zellenhäufchen eingeschaltet, wahrscheinlich der Anfang einer Hypochorda, offenbar von enterodermaler Herkunft. Dieses Gebilde lässt sich nur in wenigen Schnitten deutlich beobachten.

2) Durch eine Verletzung der Neuralleiste konnte ich die Anlage des zweiten Spinalnerven nicht mit Sicherheit nachweisen. Letztere ist also in der Rekonstruktion nicht dargestellt worden, ebenso wenig, wie die Höhle des ersten Mesomers. Die dargestellte Segmenthöhle ist also diejenige des zweiten Ursegmentes.

Wie schon oben gesagt worden ist, zieht sich die branchiale Epidermisverdickung nach dem 90. Schnitt dorsalwärts zurück. Die lateralen Stomodäalleisten verschwinden zugleichzeitig mit der Verbindung von Kopf und Dotter (im 104. Schnitt) und wenige Schnitte weiter nach hinten haben sich auch die lateralen Partien der branchialen Epidermisverdickung zum grösseren Teil abgeflacht. Oberhalb des Darmes auf der Grenze von Ursegment und Seitenplatte lässt sich dieselbe als Lateralleiste noch bis zum 125. Schnitt verfolgen.

Das Verhältnis zwischen den Epidermisleisten und Mesektodermeinwucherungen einerseits und Gehirnanlage, Vorderdarm und Mesodermdecke andererseits habe ich in einer linearen Rekonstruktion dargestellt. Auf einer anderen Tafel habe ich zum besseren Verständnis Abbildungen von Wachsrekonstruktionen des Vorderdarms und der Gehirnanlage abdrucken lassen (Figg. 1*a*, T. VI, 1*c* und *d*, T. III). In jener Rekonstruktion sind Darm und Gehirn im Medianschnitt dargestellt, während die Ausbreitung des Mesoderms und der Epidermisverdickungen auf die Medianfläche projiziert worden sind. Die unbedeckte Darmwand ist schwarz, die unbedeckte Hirnwand weiss gehalten, während die Grenzlinien der bedeckten Abschnitte punktiert bzw. gestrichelt sind. Mesektodermeinwucherungen und Neuralleisten sind dunkelgrau, die branchiale Epidermisverdickung und die Riechplakode sind hellgrau gefärbt, während die Mesodermdecke schräg schraffiert worden ist. Die Gehörplakode ist horizontal schraffiert.

Wie aus den Rekonstruktionen (Fig. 1*b* und *d*, T. III) hervorgeht, sind Scheitel- und Brückenbeuge schon deutlich am Gehirn zu beobachten. Infolge dessen ist das Mittelhirn fast vertikal gestellt, während das Vorderhirn umgekehrt horizontal verläuft und das Hinterhirn schräg nach hinten ansteigt. Die Hirnregionen sind noch nicht scharf von einander abzugrenzen, weil die Falten und Vorragungen, speziell das Tuberculum posterius, sich noch nicht deutlich abgesetzt haben.

Das Vorderhirn misst etwa $1630 \times 1400 \times 1170 \mu$. Die Augenblasenhöhlen sind in weiter, länglich ovaler Verbindung mit dem

Vorderhirnlumen; von einem Augenstiel ist noch nicht die Rede. Sagittal- und Querschnitt (mit Einbegriff der Augenblasen) zeigen die Form eines mit der Basis nach oben gerichteten Dreiecks. Ein Horizontalschnitt durch die Augenblasengegend ist rundlich, unterhalb derselben würde er von ovaler Gestalt sein. Neben dieser dünneren, unteren Stelle des Vorderhirns liegen zu beiden Seiten die Riechplakoden, in der Rekonstruktion (Fig. 1a, T. VI) durch eine hellgraue Kreisfläche dargestellt ¹⁾. Tuberculum posterius und Epiphysis sind in den Schnittbildern und in den Rekonstruktionen nicht aufzufinden, als Anfang des Infundibulums ist aber die nach oben und hinten gerichtete Spitze des Vorderhirns zu betrachten, während die Hypophysisanlage potentiell in der nach vorn gerichteten Stomodäaleinstülpung enthalten ist.

Die Übergangsstelle von Vorder- und Mittelhirn ist sehr schmall, bald erweitert sich aber das Lumen zu einer schräg nach vorn und oben ansteigenden, länglichen Höhle, der Ventrikelhöhle des Mesencephalons. Das Mittelhirn misst etwa $1000 \times 830 \times 915 \mu$.

Der proximale Abschnitt des Hinterhirns ist über $800-900 \mu$ seitlich komprimiert, wahrscheinlich eine Folge der starken Mesektodermeinwucherung in der Facialis- und Gehörplakodenregion. Unmittelbar hinter der Gehörplakode findet eine beträchtliche Erweiterung des Hinterhirnlumens statt (780 gegen 500μ), welche aber bald wieder verstreicht. An dieser erweiterten Stelle ist ein Querschnitt des Gehirns mehr oder weniger fünfeckig; hinter derselben wird er allmählich oval wie in der Medullarregion. Die Maximaldimensionen des Hinterhirns betragen etwa $2070 \times 780 \times 950 \mu$.

Als Grenzmarke zwischen Hinterhirn und Medulla kann man das kaudale Ende der Glossopharyngeus-Vagusanlage betrachten. Dasselbe fällt ungefähr zusammen mit dem proximalen Ende der

1) Man achte darauf, dass eine genaue Abgrenzung der Riechplakode nicht gut möglich ist und dass ich daher in der Rekonstruktion nur die ungefähre Stelle derselben anzugeben beabsichtige.

Ursegmentreihe und mit dem hinteren Ende der Kiemenregion. Ein und dieselbe Stelle bildet also für alle Organsysteme die Grenze des kephalen und des somatischen Abschnittes (siehe die Linie aus Kreuzen und Punkten der Figur 1a, T. VI).

Die Lamina terminalis ist nach hinten gerichtet und bildet die Hinterwand des Vorderhirns. Dieselbe ist allenthalben von der Epidermis getrennt. Die Neuralleiste beginnt bei der unteren Spitze des Vorderhirns und ist anfangs auf die Medianfläche beschränkt. In der Mittelhirngegend verbindet dieselbe sich aber mit einer lateralen Mesektodermwucherung, welche sich über die ganze Höhe des Gehirnrohrs erstreckt. In der Figur 1a, T. VI ist diese Wucherung als Trigemini-Anlage bezeichnet. Diese Bezeichnung ist nicht ganz richtig, denn ausser Zellen der Gehirnganglien des Trigemini liefert diese Epidermiswucherung einen beträchtlichen Teil des späteren Kopfmesenchyms. Eine kleine Lücke in der Anlage deutet vielleicht schon die Trennung des Trigemini in seine zwei Hauptäste an. Der vordere, untere Abschnitt würde dann die Hautplakode des Ramus ophthalmicus (V_1), der hintere, obere Abschnitt diejenige des Ramus maxillo-mandibularis ($V_2, 3$) darstellen. Die Trigemini-Anlage deckt die ganze Seitenwand des Mittelhirns. Dieselbe wird nach hinten durch ein grosses, dreieckiges Fenster in der Mesektodermwucherung von der Facialis-Anlage getrennt. An der morphologisch-ventralen Seite sind aber die beiden Anlagen mit einander verbunden. Die Facialis-Anlage ist bei weitem nicht so ausgedehnt als die Trigemini-Plakode und geht ohne scharfe Grenze in die Gehörplakode über ¹⁾.

Kaudalwärts von letzterer zeigt die Glossopharyngeusanlage die typische Anordnung einer Gehirnnervenanlage. Neuralleiste und Hautplakode sind von einander gesondert und werden nur durch den Zellenstrang der Glossopharyngeuswurzel verbunden. Alsbald vereinigen sich aber die obengenannten Gebilde zu einer einheit-

1) Es ist noch nicht möglich die Gehörplakode genau abzugrenzen, obwohl sie sich von der Umgebung abhebt durch die radiäre Anordnung ihrer Zellen.

lichen ektodermalen Wucherung, welche sich nach hinten verjüngt und wohl die Vagusanlage darstellt.

Am kaudalen Ende der Vagusplakode überschreiten wir die Grenze zwischen Kopf und Rumpf und nunmehr bleibt die Ektodermwucherung auf die dorsale Medianlinie beschränkt, laterale Hautplakoden treten in der Rumpfregeion nicht mehr auf. Die Nervenanlagen bilden sich in dieser Gegend nur als Auswüchse der Neuralleiste, ohne dass Hautplakoden am Aufbau derselben beteiligt sind. Trotz dieses Unterschiedes habe ich die Anlage des ersten Spinalnerven mit demselben dunkelgrauen Ton angedeutet als diejenige der Hirnnerven. Wie ich schon oben erwähnt habe, fehlt die Anlage des zweiten Spinalnerven infolge einer Verletzung der vorderen Medullargegend. Den wahrscheinlichen Umriss derselben habe ich in der Rekonstruktion mit einer gestrichelten Linie angegeben.

Die Epidermisdecke der Kiemenregion ist zweischichtig, die Höhe der Zellen ist aber viel beträchtlicher als ausserhalb der Kopfregion. Ich habe dieses Gebilde mit dem Namen branchiale Epidermisverdickung belegt; dasselbe schliesst sich ventralwärts der Mesektodermbildungszone an und enthält die Visceralspaltplakoden.

Letztere sind in der Rekonstruktion als Lücken in der Mesodermdecke erkenntlich ¹⁾ und stellen die Verwachsungsplatten der entodermalen Kiementaschen mit der Epidermis dar, an deren Stelle später die Kiemenspalten auftreten werden. Zum Teil bilden sich später neben diesen Visceralspaltplakoden Einwucherungszonen für das Mesektoderm der Kiemenbogen. Der Anfang dieses Vorgangs ist in dieser Serie nur bei der Hyomandibularplakode mit Sicherheit nachzuweisen. Am Oralende hängt die branchiale Epidermisverdickung mit dem Anfang der Stomodäaleinwucherung zusammen, am kaudalen Ende verjüngt sie sich zum Anfang

1) In der Rekonstruktion habe ich die drei Visceralspaltplakoden in derselben Weise dargestellt, wiewohl die dritte entodermale Tasche die Mesodermdecke noch nicht ganz durchbohrt hat.

der Seitenlinie, welche sich an der Übergangsstelle von Seitenplatte und Mesomeren befindet¹⁾).

Wiewohl vorderes Kopfmesoderm und Protochordalplatte mit einander oberhalb der Hyomandibulartasche verbunden sind, kann man die beiden Abschnitte des definitiven Kopfmesoderms noch deutlich von einander unterscheiden. Die Grenze fällt mit derjenigen von Trigeminus- und Facialisanlage sowie von Mittel- und Hinterhirn zusammen. Dieses Urmesoderm entodermaler Herkunft stellt sich zusammen aus einem unpaaren Zellbalken und drei paarigen Auswüchsen. Ersterer füllt den Raum zwischen Vorderhirn und Präoraldarm aus, bei letzteren fällt sofort das nach unten und hinten gerichtete Mandibularmesoderm auf. Dasselbe hat sich noch nicht mit dem Ventralrand der Protochordalplatte vereinigt. Die Hyomandibularplakode wird also an der hinteren Ventralseite noch nicht von mesodermalem Gewebe begrenzt.

Während der mächtige Auswuchs des Mandibularmesoderms sich nach hinten erstreckt, zeigt sich nach vorn, die Augenblase umwachsend, der ziemlich unbedeutende Prämandibular-Fortsatz. Wahrscheinlich enthält derselbe potentiell auch den oralen Fortsatz des Mandibularmesoderms, welcher den *M. obliquus superior* liefert. Bei der starken Tendenz zur mesenchymatösen Auflockerung des Kopfmesoderms ist die Anwesenheit eines dergleichen Gebildes in späteren Stadien schwierig nachzuweisen. Die geringe Ausbildung des Augenmuskelmesoderms hängt offenbar zusammen mit der Rückbildung des Auges und dessen Hilfsapparate beim erwachsenen Tier. Der dritte, mächtige Fortsatz strebt neben der Seitenwand des Mesencephalons nach der Chordaspitze empor. Die beiderseitigen Fortsätze sind im Begriff sich mit einander in der Medianlinie zu vereinigen. Dieser Fortsatz ist wahrscheinlich dem sogenannten, dritten Somit v. WIJHE's gleichzusetzen.

Das der Protochordalplatte entstammende, hintere Kopfmesoderm zeigt an der Stelle der zweiten Visceraltasche eine V-

1) In späteren Stadien bildet die *Linea lateralis* die Fortsetzung der epibranchialen Hautplakodenreihe, während die *Linea dorso-lateralis* des Rumpfes, an der Dorsalgrenze der Mesomeren, die obere Reihe der Gehirnganglienplakoden fortsetzt.

förmige Unterbrechung und an derjenigen der dritten eine vier-eckige Verdünnung der Mesodermdecke. Gerade hinter letzterer Tasche an der Stelle, wo die Neuralleiste des Kopfes in diejenige des Rumpfes übergeht, zeigt sich das erste, lumenlose Mesomer. Dasselbe liegt etwa $1\frac{1}{2}$ Ursegmentlängen hinter der Gehörplakode. Man kann in diesem Falle also nicht behaupten, dass die starke Entwicklung der Gehörplakode das Vordringen der Mesomerenreihe hemmt, ebenso wenig wie die Infundibulum-Hypophysisbarriere eine Hemmung für die weitere Ausbreitung der Chorda darstellt.

Wie schon bei der Beschreibung der Schnitte hervorgehoben wurde, erreicht der ventro-laterale Rand des Mesoderms den Boden des Kiemendarms noch nicht. Dieser freie Rand ist leicht angeschwollen und weist einige unregelmässige Lücken auf (Figg. 5 *a* und *c*, T. VII und 1 *f*, T. VI). Vielleicht dürfen diese Erscheinungen als der Anfang von Herz-, Perikard- und Blutzellenbildung gedeutet werden, denn beim gleichalterigen, längsgeschnittenen Ei Y haben diese Vorgänge schon deutlich angefangen¹⁾.

Was endlich die Gestalt des Darmes betrifft, äusserlich hat sich der Kiemendarm schon deutlich vom Dotter abgesetzt und zeigt die Gestalt eines stumpfen Hundekopfes (Fig. 1 *a*, T. III). Man beobachtet drei grosse, paarige und zwei kleine, unpaarige Ausbuchtungen, die drei paarigen Visceraltaschen und die unpaaren Mund- und Präoralaschen. Infolge der starken Kopfbeuge sind die drei Visceraltaschen fast horizontal gerichtet. Die zweite Tasche zeigt eine V-förmige Gestalt, mit nach oben gerichteten Schenkeln, auch die erste Tasche weist eine Andeutung einer derartigen Gestalt auf (Fig. 1 *c*, T. III). Die Präoral- und Mundtaschen sind quergestellte, halbkreisförmige Ausbuchtungen.

Eine innere Ansicht des der Länge nach halbierten Darmes zeigt uns im allgemeinen eine Wiederholung des äusseren Reliefs, nur wird ausserdem die weite und tiefe Leberbucht ersichtlich, welche an der Vorderseite des Dotters vertikal nach unten vor-

1) Siehe hierzu P. J. DE ROOY, l. c. 1907, p. 2.

dringt. Wie aus der Figur 1 *g*, T. VI und 1 *a*, T. III hervorgeht, liegt die tiefste Stelle an der linken Seite. Man beachte auch das weite Lumen des kaudalen Abschnittes des Vorderdarms, welches sich noch nicht in Kiemendarm und Leberbucht differenziert hat.

Das Ei Y (8 October, 19 Tage alt).

Dieses Ei ist dem vorigen sehr ähnlich, nur macht es den Eindruck, dass es um ein geringes weiter vorgeschritten ist. Die Kopfbeuge ist etwas mehr ausgebildet, die Schwanzknospe ragt ein wenig weiter hervor und im allgemeinen ist die Organdifferenzierung äusserlich auch besser zu beobachten (Man vergleiche dazu z. B. die Augenblasen und die Mesomeren der Fig. 7, T. VIII mit Fig. 9. Anat. Anz. Bd., p. 428, 341). An der Stelle des Kiemendarmes zeigt sich eine beträchtliche Anschwellung; die Gehörplakode ist als eine leichte Vorwölbung aufzufinden und es sind etwa 19 Mesomeren ersichtlich gegen 14 bis 15 beim Ei Y' ¹⁾).

Das Objekt wurde in toto mit Karmalaun gefärbt und sagittal geschnitten. Leider ist einer der Objektträger verloren gegangen. Ich werde daher über diese Serie nur einen kurzen Bericht erstatten. In den ersten 16 Schnitten der linken Seite sind nur Dotterzellen mit einer dünnen Epidermiseinrahmung zu beobachten. Weiter medianwärts wird vorn und hinten der laterale Mesodermrand angeschnitten. Bald vereinigen sich diese beiden Abschnitte dorsalwärts, die Mesodermdecke der Dorsalseite bleibt jedoch noch mehrere Schnitte sehr dünn, während dieselbe an der Kaudalseite zur mesodermalen Schwanzknospe anschwillt.

Im 40. Schnitt wird unterhalb des vorderen Mesodermrandes zuerst die Darmhöhle ersichtlich. Dieser der Dottervorderfläche parallel verlaufende Spalt gehört natürlicherweise zur Leberbucht. Zwei oder drei Schnitte weiter medianwärts zeigt die Epidermis an der Stelle des Kopfes einen allmählich mächtiger werdenden,

1) Die scharfen Umriss der Organe sind bei diesem Objekt wohl zum Teil dem Fixationsmittel zuzuschreiben, denn hier wurde Pikrinschwefelsäure benutzt, während das Ei Y' in Formol fixiert wurde.

zugespitzten Auswuchs, in welchem alsbald das Mesoderm vordringt. Dieser konische Mesodermzapfen wird seinerseits nach dem 49. Schnitt wiederum zum grösseren Teil von dem einwuchernden Enteroderm verdrängt.

Unterdessen verlängert sich die Leberbucht und ihr oberer Abschnitt vergrössert sich allmählich zur Vorderdarmhöhle. Das an der Vorderseite liegende Mesoderm differenziert sich in Splanchno- und Somatopleura, welche durch einen feinen Spalt, die Perikardialhöhle getrennt werden ¹⁾. Dieser Spalt, der sich in der Mitte allmählich etwas erweitert, ist vom 48. bis zum 68. Schnitt zu verfolgen. Die Perikardialhöhle der linken Seite misst etwa $300 \times 400 \times 40 \mu$. An der rechten Seite ist die gleiche Erscheinung zu beobachten, dieselbe ist aber nicht so deutlich. Im 53. Schnitt zeigt sich zuerst die Seitenwand der zweiten Visceraltasche als eine Insel von Enterodermzellen an der Vorderseite des Kopfauswuchses.

Betrachten wir zum besseren Verständnis der mitgeteilten Tatsachen die Figur 4a, T. IV. Wir sehen die oben angeschwollene Darmhöhle, welche sich nach unten zur spaltförmigen Leberbucht verengert. Nach vorn zeigt das Enteroderm einen soliden Auswuchs, in welchen alsbald das Darmlumen vordringen wird und welcher die Seitenwand der dritten Visceraltasche darstellt. Letztere wird allseitig von der Epidermis durch eine Mesodermsschicht getrennt. Oben ist diese dünn, während sie an der Vorderseite den kräftigen dritten Visceralbogen (= den ersten Kiemenbogen) bildet. Zwischen diesem und der Epidermis zeigen sich nun einige Enterodermzellen, die erste Andeutung der Seitenwand der zweiten Visceraltasche. An der ventralen Seite des Kopfauswuchses ist das Mesoderm auch ziemlich mächtig und stellt die Wand der Perikardialhöhle dar.

In der Figur 4a, T. IV können wir unterhalb des Kopfauswuchses unabhängig vom übrigen Teil des Schnittes eine kleine ektodermale Zelleninsel beobachten, die Seitenwand des Vorder-

1) Siehe DE ROOY l. c. p. 2 und Fig. 2.

kopfes. Schon vom 50. Schnitt an ersichtlich, differenziert sich das ektodermale Zellenhäufchen nach wenigen Schnitten in Epidermis und Hirnwand (i. c. Augenblasenwand). Im 59. Schnitt zeigt die Neuralanlage ebenso wie die beiden Visceraltaschen kleine Höhlen, welche sich alsbald vergrössern. Zwei Schnitte weiter medianwärts vereinigen sich die Wände der zweiten und dritten Visceraltasche und dadurch wird der dritte Visceralbogen verdrängt.

In der Figur 4*b*, T. IV sind oberhalb der dritten Visceraltasche noch einige Mesodermzellen anwesend, während der Hyoidbogen sich vor der zweiten Tasche zeigt. Derselbe ist unterhalb dieser Tasche mit der Perikardialwand in Verbindung. Auch an der Dorsalseite hat sich in diesem Schnitt die Trennung des Mesoderms in ihren beiden Blättern vollzogen. Man beachte, wie sehr der Durchmesser der Augenblase sich vergrössert hat.

In den folgenden Schnitten verbindet sich die Anlage des Vorderkopfes mit der des hinteren Kopfabschnittes. Im 65. Schnitte vereinigen sich die Lumina der beiden Visceraltaschen mit dem des Vorderdarmes und einen Schnitt weiter zeigt sich vor dem Hyoidbogen die Hautplakode der ersten Visceraltasche und einige Enterodermzellen der letzteren. Unterhalb der Augenblase bildet die Epidermis eine linsenförmige Verdickung, die Riechplakode. Dieselbe ist vom 62. bis zum 75. Schnitt ersichtlich. Sie misst etwa 350×250 bis $300 \times 180 \mu$.

In der Figur 4*c*, T. IV können wir die oben erwähnten Erscheinungen deutlich beobachten. Ausserdem zeigt sich zwischen Augenblase und erster Visceraltasche ein Häufchen isolierter Zellen von der gleichen histologischen Beschaffenheit wie das Enteroderm, das vordere Kopfmesoderm. Man beobachtet in diesem Schnitt eine rege Mesektodermeinwucherung. Wir können drei Mesektodermbildungszone unterscheiden, welche sich im grossen Ganzen mit den drei Hautplakoden des Trigemini decken, mit der Einschränkung, dass die Zellen nur zum Teil in nervöses Gewebe umgebildet werden, zum Teil aber zu Kopfmesenchym werden. Der mesodermale Hyoidbogen, welcher mit dem unter-

halb des erweiterten Vorderdarmes liegenden Perikard im Zusammenhang ist, sowie die zweite und dritte Visceraltasche sind deutlich zu beobachten. An der vorderen und an der unteren Seite der Kopfanlage sind Hirndecke und Epidermis mit einander im Zusammenhang und wird also die Neuralleiste angeschnitten.

Einige Schnitte weiter medianwärts vereinigt sich die Wand der Hyomandibulartasche mit dem übrigen Enteroderm. Dadurch werden Perikard und Hyoidbogen von einander getrennt und wird letzterer dorsalwärts gedrängt. Figur 4*d*, T. IV gibt eine Darstellung dieser Sachlage. Ausserdem kann man in dieser Figur beobachten, dass das vordere Kopfmesoderm an Grösse zugenommen und das Perikardialmesoderm an Grösse abgenommen hat. Das Mesektoderm ist zu einer einheitlichen Masse zusammengeflossen und umgibt einen Teil der Mittelhirnwand. Die schon im 67. Schnitt als unscheinbare Epidermiserhöhung dorsalwärts vom Hyoidbogen angedeutete Facialisplakode hat sich stark vergrößert und diese Zunahme hält bis zum 85. Schnitt an ¹⁾. Zwischen vorderem Kopfmesoderm und Vorderhirnwand erblickt man den Anfang der Stomodäaleinwucherung.

In den nächstfolgenden Schnitten bekommt die erste Visceraltasche eine Höhle, welche alsbald mit der übrigen Darmhöhle in Verbindung tritt (Fig. 4*e*, T. IV). Das vordere Kopfmesoderm verbindet sich mit dem Rest des perikardialen Mesoderms, so dass die Hyomandibularplakode im Gegensatz zur Sachlage bei den Eiern Y' und Y'' auch an der unteren Seite von Mesoderm umwachsen ist. Die Mittelhirnwand breitet sich nach beiden Seiten aus, verbindet sich mit der Wand des Vorderhirns und verdrängt die Mesektodermzellen der Trigemini-Anlage nach oben und hinten. Das Lumen endlich des Vorderhirns hat plötzlich beträchtlich an Grösse zugenommen. Wir befinden uns hier also in der eigentlichen Ventrikelhöhle des Prosencephalons und haben die Augenhöhle verlassen.

1) Leider fehlt mir nach dem 85. Schnitt einer der Objektträger, glücklicherweise besitze ich noch die Zeichnung eines Medianschnittes (Fig. 4*k*, T. IV, Schn. 93).

An der Vorderseite des Kopfmesoderms ist eine ziemlich grosse Lücke anwesend, welche vielleicht als Prämandibularhöhle gedeutet werden muss (siehe p. 55 und Fig. 1 *b*, T. VI beim Ei Y'). Dieselbe ist vom 75. bis zum 82. Schnitt zu verfolgen und misst etwa $160 \times 170 \times 90 \mu$. In denselben Schnitten zeigt sich die entodermale Mundtasche, welche im 70. Schnitt mit der unterliegenden Epidermis in Verbindung tritt und dadurch vorderes Kopfmesoderm und Perikard von einander trennt. Zwei Schnitte weiter nach hinten ist letzteres ganz verschwunden und berühren Ventralwand des Kiemendarms und Vorderwand der Leberbucht allenthalben die epidermale Decke (Vergleiche für die genaue Vorstellung dieser Veränderungen die Figg. 4*d—g*, T. IV).

Im 78. Schnitt zeigt sich zuerst eine kleine Höhle in der Mittelhirnanlage, die sich rasch vergrössert und sich im 83. Schnitt mit der Vorderhirnhöhle vereinigt (Figg. 4*f* und *g*, T. IV). In den gleichen Schnitten verwischt sich die Grenze zwischen der vorderen Darmwand und dem Urmesoderm. Beide Gewebe stehen in engem Zusammenhang mit einander und zeigen die gleiche histologische Beschaffenheit.

Betrachten wir zum Schluss die Figuren 4*g* und *h*, T. IV, aus welchen wir uns ein Bild der Medianregion konstruieren können. Im Vergleich mit den vorigen Figuren hat das vordere Kopfmesoderm in augenfälliger Weise an Grösse abgenommen. In den beiden Figuren 4*f* und *g*, T. IV kann man sehr deutlich einen nach unten und hinten und einen nach oben strebenden Schenkel unterscheiden, das Mandibularmesoderm und das sogen. dritte Mesomer VAN WIJHE'S (= den paarigen Verbindungsstrang von Urmesoderm und Protochordalplatte). Den nach vorn gerichteten Auswuchs, das Prämandibularmesoderm, haben wir schon in den mehr lateralen Schnitten beobachtet (Fig. 3*e*, T. IV), derselbe ist hier aber nicht deutlich mehr zu ersehen.

In der Figur 4*f*, T. IV erscheint die Darmwand vorn sehr hoch. Wie aus den Figuren 4*g* und *h*, T. IV hervorgeht, handelt es sich hier um die Seitenwand der Präoraltasche, welche in ersterer Figur als ein tiefer Einschnitt vor der Mundtasche zu

beobachten ist. In der Figur 4 *h*, T. IV sind diese beiden Darmausbuchtungen viel seichter geworden. Die gleiche Erscheinung ist an den Visceraltaschen zu beobachten. Dieselben sind noch sehr weit medianwärts als Rinnen an der Dorsalwand des Darmes zu beobachten, werden aber je länger je seichter. In der Figur 4 *f*, T. IV sind dieselben noch tief und die erste und zweite Tasche berühren dorsalwärts die Epidermis. In der Figur 4 *g*, T. IV sind sie noch deutlich zu ersehen, doch wird die Dorsalwand des Kiemenarms überall durch eine einheitliche Mesodermis von der Epidermis getrennt. Oberhalb der Hyomandibulartasche, wo das Urmesoderm sich mit dem Vorderrand der Protochordalplatte vereinigt hat, ist die trennende Schicht sehr dünn. Es handelt sich hier also um die Stelle, wo in jüngeren Stadien Darmdecke und Hirnboden einander zwischen Urmesoderm und Protochordalplatte berühren. In der Figur 4 *h*, T. IV sind die Visceraltaschen fast nicht mehr zu erkennen, die Grenze zwischen parachordalem und vorderem Kopfmesoderm wird noch immer durch eine dünnere Stelle angedeutet.

In den Figuren 4 *f* und *g*, T. IV sind die Anlage des dritten Trigeminasastes, diejenige des Facialis und die zwischen beiden liegende Plakode der Hyomandibulartasche ersichtlich. In der Figur 4 *h*, T. IV dagegen beobachten wir die Facialis-Anlage, die Gehörplakode und die deutlich getrennten Anlagen des IX. und des X. Hirnnerven. Die beiden letzteren stehen mit der Neuralleiste in Verbindung. In der Figur 4 *g*, T. IV bemerken wir zwei Mesomeren, welche um zwei Ursegmentlängen hinter der Kiemenregion liegen. Wahrscheinlich stellen dieselben das dritte und vierte Mesomer dar, denn in der Figur 4 *h*, T. IV zeigen sich zwei mehr nach vorne liegende Ursegmente, weil hier die Ursegmentreihe gerade hinter der Vagusanlage und der dritten Visceralrinne anfängt. In dieser Figur haben sich Prosencephalon und Mesencephalon wiederum von einander getrennt, während der vordere Abschnitt des Rhombencephalons nur eben angeschnitten wird, die Schnittführung ist also etwas schief gewesen, oder die Gehirnanlage ist bei der Fixation verzerrt worden. Bemerkenswert ist es noch, dass

die vordere Stomodäaleinwucherung in den paramedianen Schnitten etwas grösser ist als in dem Medianschnitt (Figg. 4f—h, T. IV). Daraus geht hervor, dass wir noch nicht von einer eigentlichen Hypophys-Anlage reden dürfen, wiewohl diese letztere potentiell in der Stomodäaleinwucherung enthalten ist.

Zusammenfassend können wir sagen, dass das Embryo Y sich im grossen ganzen auf der gleichen Entwicklungsstufe befindet wie das Embryo Y'. Die Umwachsung des Vorderdarms durch das Mesoderm ist jedoch weiter vorgeschritten, denn nur eine schmale Zone des Kiemendarmbodens ist mesodermfrei. In den Mesodermrändern zeigt sich deutlich die paarige Anlage der Perikardialhöhle. Das Mandibularmesoderm hat sich unterhalb der Hyomandibulartasche mit der Perikardialwand verbunden. Die erste Visceraltasche wird also ebenso wie die anderen allenthalben von mesodermalem Gewebe umgeben. Mundtasche und Präoraltasche sind viel besser ausgebildet und auch die Differenzierung der Mesektodermbildungszone hat im Vergleich mit der Sachlage beim Ei Y' Fortschritte gemacht (Dreiteilung der Trigemini-Anlage, Trennung der Glossopharyngeus- und Vagus-Anlagen).

Die Eier Z und Z' (9 October, 20 Tage alt).

Die beiden am 9. October fixierten Eier, von welchen Z transversal und Z' sagittal geschnitten wurde, zeigen äusserlich den gleichen Entwicklungsgrad und schliessen sich eng dem Stadium Y an, ja die Zahl der äusserlich ersichtlichen Mesomeren ist geringer als diejenige des letztgenannten Eies: Z zeigt 17, Z' 14 und Y 18 oder 19 Mesomeren (Figg. 8 und 9, T. VIII). In anderen Hinsichten aber ist hier die Organdifferenzierung weiter vorgeschritten. Der Kopf ist nicht mehr dem Dotter angelagert, sondern es ist ein ziemlich weiter Raum anwesend zwischen der Hinterwand des Vorderkopfes und der Vorderseite des Dotters, die Augenblasen sind viel schärfer konturiert und die Mittelhirnregion hat sich deutlich vom Vorder- und Hinterhirn abgesetzt. Der aufgeblähte

Kiemendarm zeigt einige Falten, welche beim Ei Z' quer und beim Ei Z schief zur Längsachse verlaufen. Im letzteren Fall sind die Falten offenbar die Kiemenbogen und die dazwischen liegenden Vertiefungen stellen die ektodermalen Kiementaschen dar; die Bedeutung der queren Falten habe ich nicht ermitteln können (Vergl. hierzu die Fig. 8, T. VIII und die Schnittbilder 5f—i, T. IV). An der proximo-dorsalen Ecke des Dotters zeigt sich ein leichte Erhebung, die erste Andeutung der vorderen Extremität. Hinter derselben nimmt man das etwas aufgetriebene Vorderende der Seitenlinie war. Letztere fängt unterhalb der zweiten Mesomers an und lässt sich bis zum 7. oder 8. Mesomer verfolgen. Beim Ei Z liegt das Vorderende gerade dorsalwärts von der Extremitätenanlage, beim Ei Z' liegt dasselbe etwas mehr ventralwärts.

Die Vorderhälfte des Eies Z wurde transversal zur Medullaranlage geschnitten. Die Schnitfführung ist aber etwas nach hinten geneigt und daher in der Kopfgegend fast frontal zu nennen. In den ersten fünf Schnitten wird die Neuralleiste des Mesencephalons angeschnitten. Dann zeigt sich an der oberen Seite eine kleine Höhle, das Hinterhirnlumen, die sich bald über die ganze Hirnanlage verbreitet. Links löst sich die Hirnwand von der Epidermis ab ausser in der Mitte des Schnittes, wo sich die Austrittsstelle des Trigeminus zeigt. Im 9. Schnitt ist auch rechts die gleiche Konfiguration anwesend; die Hirnwand bleibt dann nur oben und unten in unmittelbarer Berührung mit der Epidermis. Nach wenigen Schnitten tritt aus der Neuralleiste die Facialisanlage hervor.

In der Figur 2a, T. VI können wir die erwähnten Tatsachen beobachten. Oben befindet sich die rundliche Hinterhirnhöhle, welche durch einen feinen Spalt mit dem viel grösseren, länglichen Mittelhirnlumen verbunden ist. An der Hirnanlage beobachtet man die Neuralleiste mit dem Facialisaustritt und zur halben Höhe des Schnittes die nicht sehr beträchtliche Trigeminusanlage, welche hier nirgendwo mit der Epidermis zusammenhängt. Letztere ist allenthalben zweischichtig aber niedrig und zeigt noch keine Mesektodermeinwucherung.

Einige Schnitte weiter nach hinten trennen sich die Anlagen des V. und des VII. Hirnnervs von der Hirnwand und wird zwischen Mesencephalon und Rhombencephalon der nach oben wachsende Schenkel des vorderen Kopfmesoderms getroffen. In der dorsalen Hälfte des Schnittes wird die Epidermis allmählich höher und aus dieser Verdickung differenziert sich im 18. Schnitt die Gehörplakode, welche sich durch die radiäre Anordnung ihrer hohen zylindrischen Zellen und durch den Anfang einer zentralen Höhle von den übrigen Hautplakoden unterscheidet. Dieselbe ist vom Anfang an deutlich von der Facialis-Anlage getrennt und verbindet sich alsbald mit einem neuen Auswuchs der Neuralleiste, mit der Acusticus-Anlage. Sie ist links bis zum 35., rechts bis zum 38. Schnitt ersichtlich und misst also etwa $360 \times 420 \times 250 \mu$.

Wenn die Gehörplakode allmählich verschwindet, verliert die Acusticus-Anlage ihre Verbindung mit dem Hinterhirn und geht ohne Grenze in die Glossopharyngeus-Anlage über, welche rechts im 37. Schnitt eine neue Verbindung mit der Gehirnwand bekommt.

Nach dem 18. Schnitt nehmen Trigemini- und Facialis-Anlage an Grösse zu und verbinden sich links im 22. Schnitt ¹⁾. Die Figur 2b, T. VI, eine Abbildung dieses Schnittes, wird das Gesagte sehr gut illustrieren. Nach dem 25. Schnitt nimmt die Trigemini-Anlage wiederum an Mächtigkeit ab, bildet aber zugleichzeit einen ventralen Ausläufer, welcher wahrscheinlich den Anfang eines Ramus ophthalmicus darstellt, während die Grösse des Facialis sich gleich bleibt. Bei der Bildung des fünften Hirnnervs habe ich in dieser Serie keine deutlichen Hautplakoden und keine augenfällige Mesektodermwucherung aufdecken können; die Anlage des siebenten Hirnnervs dagegen ist vom 24. bis zum 35. Schnitt mit der Epidermis verwachsen. Letztere bildet an dieser Stelle unterhalb der Gehörplakode eine deutlich erkennbare Erhöhung, welche ich als das epibranchiale Sinnesorgan des ersten Visceralspalts betrachte,

1) Links ist diese Verbindung bis zum 27. Schnitt, rechts vom 25. bis zum 29. Schnitt ersichtlich.

weil dieselbe ohne Abgrenzung in die Epidermisplatte dieses Spaltes übergeht (Fig. 2, T. III und Fig. 2c, T. VI).

Vom 20. Schnitt an zeigen sich unterhalb der Trigeminus-Anlage einige vereinzelte Mesodermzellen, der Anfang des Prämandibularmesoderms. Als die Nervenanlage an Dicke abnimmt, vereinigt sich das Prämandibularmesoderm mit dem oben erwähnten, mehr dorsal liegenden Mesodermhaufen zu einer einheitlichen Schicht, welche nach dem 30. Schnitt unterhalb der Gehörplakode allenthalben Hirnwand und Epidermis trennt ausgenommen in der ventralen Medianlinie¹⁾. Auch zwischen Gehörplakode und Hirnwand befinden sich vereinzelte Mesodermzellen (Fig. 2, T. III).

Während die Grenze zwischen Rhombencephalon und Mesencephalon stets deutlich zu erkennen ist, ist diejenige zwischen Vorder- und Mittelhirn nicht genau anzugeben. Welcher Abschnitt der gemeinschaftlichen Anlage als Vorderhirn zu betrachten ist, ist nur zu ermitteln durch Vergleich mit dem, was als Vorderhirn übrig bleibt, nachdem das Mittelhirn aus den Schnitten verschwunden ist. Im 34. Schnitt ist dies mit der Dorsalhälfte des Mesencephalons der Fall. Im folgenden Schnitt wird der dadurch gebildete, spaltförmige Raum von der frontal geschnittenen Chordaspitze angefüllt. Die Mesodermflügel neben der Chorda stellen den Anfang der Protochordalplatte dar. Die Verbindung letzterer mit dem vorderen Kopfmesoderm findet auf der Höhe der Hautplatte der ersten Visceraltasche statt (Fig. 2c, T. VI).

Im 37. Schnitt ist auch die ventrale Hälfte des Mesencephalons verschwunden und an deren Stelle zeigt sich im Gewebe gleichfalls ein Längsspalt. Derselbe wird von zwei schmalen Mesodermstreifen begrenzt, offenbar die oberen und hinteren Zipfel der Verbindungsstränge des Urmesoderms mit der Protochordalplatte. Lateralwärts von diesen Mesodermstreifen, welche sich oberhalb der Vorderhirnanlage mit einander verbinden, befindet sich jederseits ein kompaktes Zellenhäufchen von der gleichen histologischen Beschaffenheit wie das Mesoderm, aber mit fest an einander schlies-

1) Man achte darauf, dass infolge der Kopfbeuge die ventrale Medianlinie der Figuren morphologisch zur Dorsalseite gerechnet werden muss.

senden Zellen. Dasselbe berührt eine augenfällige Hautplakode, die ventrale Fortsetzung der Facialisplakode. Die beiden Zellenhäufchen sind ziemlich genau gegen die locker zusammenhängenden Mesodermzellen abzugrenzen. Im folgenden Schnitt haben dieselben die Mesodermzellen verdrängt und sich mit einander vereinigt. Das dotterreiche Zellenkomplex stellt die Vorderwand des Darmes dar. Es breitet sich nach oben und nach unten aus und trennt endgültig die Chorda und die parachordalen Mesodermflügel vom vorderen Kopfmesoderm. Ein Vergleich der Figuren 2c und 2d, T. VI wird diese Ausführungen verdeutlichen. In beiden Abbildungen erblickt man oben das Hinterhirn, unten das Vorderhirn, in der Mitte die vordere Darmwand und die beiden Hautplatten der Hyomandibulartaschen. In der Figur 2c, T. VI ist rechts oben ein Rest der Gehörplakode ersichtlich. Weiter beobachtet man in beiden Figuren von oben nach unten die Anlage des IX., die des VII., die des V. Hirnnerves und unterhalb des Hinterhirns das frontal getroffene Vorderende der Chorda.

In der Figur 2, T. III ist die Ventralhälfte des Mittelhirns eben verschwunden und zeigt sich an deren Stelle der obenerwähnte Spalt. Neben demselben erblickt man die schmalen Mesodermstreifen und mehr lateralwärts die schwarz dargestellten paarigen Teile der vorderen Darmwand, welche die beiderseitigen Hautplakoden berühren. Die paarigen Abschnitte des Urmesoderms haben sich eben vereinigt (siehe die mit * bezeichnete Stelle oberhalb des Vorderhirns), die parachordalen Mesodermflügel werden aber durch die Chorda-Anlage von einander getrennt. In der Figur 2c, T. VI dagegen werden die beiderseitigen Hautplakoden durch ein einheitliches enterodermales Zellenkomplex verbunden. Infolge dessen sind Protochordalplatte und Urmesoderm endgültig von einander getrennt. Auch hat sich der Raum zwischen Vorder- und Hinterhirn um das zweifache vergrößert. Aus dem mitgeteilten geht hervor, dass die Mesodermsschicht, welche vor der Chordaspitze den Hirnboden von der Darmdecke trennt, noch immer eine Lücke zeigt, wiewohl diese Organe einander nicht mehr unmittelbar berühren.

Im Anfang habe ich mitgeteilt, dass die Trigemiusanlage dieser Serie im Gegensatz zu derjenigen der Serie Y' keine deutliche Mesektodermbildungszone aufweist. Dieses ist richtig für die zentralen Partien dieses Hirnnervs; nach dem 40. Schnitt verwachsen aber die peripheren Abschnitte deutlich mit der neben dem Vorderhirn liegenden Hautpartie und findet im Trigemiusgebiet unterhalb der ersten Visceraltasche eine rege Einwucherung mesektodermaler Zellen statt. Auch oberhalb dieser Tasche zeigt sich im Facialisgebiet die gleiche Erscheinung. Erstgenannte Mesektodermeinwucherung zeigt Beziehungen zum mesodermalen Mandibularbogen, letztgenannte zum Hyoidbogen. An den Einwucherungsstellen vermischen sich Mesoderm- und Mesektodermzellen dermassen, dass es sehr schwierig wird eine genaue Grenze zwischen denselben anzugeben. Die Figur 6 a, T. II, eine Detailzeichnung des 40. Schnittes (Facialisgebiet), wird dies verdeutlichen. Zwischen den unzweifelhaft mesodermalen und epidermalen Zellen liegt ein Gebiet, wo Zellen von verschiedener Herkunft neben einander vorkommen. Bei einzelnen Zellen ist es sehr zweifelhaft, welchem Gewebe dieselben entstammen, da einerseits die Mesodermzellen nach mehrmaligen Aufteilungen ihre grossen Dotterkörner verlieren können und andererseits in der eigentlichen Epidermis Zellen von beträchtlichem Dotterreichtum anwesend sind. Man beachte z. B. die mit einem Stern bezeichneten Epimermizellen rechts oben.

Als die Gehörplakode an Grösse abnimmt, bildet sich oberhalb derselben eine neue, allmählich mächtiger werdende Hautplakode (rechts vom 32. Schnitt an). Die Acusticus-Anlage ist im Anfang deutlich von dieser Plakode getrennt. Dieselbe verliert aber im 35. Schnitt die Verbindung mit der Gehörplatte und geht in die Glossopharyngeusanlage über, indem die Nervenanlage rasch an Grösse zunimmt und sich schon in 38. Schnitt mit der oben erwähnten Plakode verbindet (Figg. 2 c und d, T. VI). Der eigentliche Acusticus ist rechts etwa vom 23. bis zum 35. Schnitt ersichtlich. Derselbe misst etwa $400 \times 240 \mu$.

Die Hautplakode des IX. Hirnnerves ist langgestreckt und zeigt

die gleichen Beziehungen zum zweiten Visceralspalte als die Facialisplakode zum ersten. In Anbetracht ihrer Länge ist dieselbe vielleicht als die Kombination eines dorsolateralen und lateralen (epibranchialen) Sinnesorgans des zweiten Visceralspaltes zu betrachten. Die Gehörplatte würde dann das dorsolaterale und die eigentliche Facialisplakode das laterale Sinnesorgan des ersten Visceralspaltes darstellen. Vielleicht aber gehört nur der ventrale Abschnitt zur Glossopharyngeusanlage und ist der dorsale, durch eine leichte Einkerbung abgegrenzte Abschnitt als der Anfang der Vagusplakode zu betrachten. Schon im 41. Schnitt nämlich trennen einwachsende Mesodermzellen die Anlage des IX. Hirnnerves in einen grösseren, ventralen und einen kleineren, dorsalen Abschnitt; nur letzterer bleibt noch mit dem Hinterhirn verbunden, löst aber bald diese Verbindung und verwächst innig mit der oben erwähnten dorsolateralen Glossopharyngeusplakode. Im 49. Schnitt ist wiederum eine Verbindung dieser Nervenanlage mit dem Hinterhirn zu beobachten, welche schon nach wenigen Schnitten verschwindet. Diese Gebilde werden wohl die Anlage des X. Hirnnerves darstellen, welche sich noch nicht ganz von der des Glossopharyngeus getrennt hat.

Unterdessen haben aber im Schnittbild beträchtliche Veränderungen stattgefunden. Im 43. Schnitt zeigt sich zuerst das Lumen des Darmes, einen Schnitt mehr nach vorn sind Darmboden und Urmesoderm in der Medianlinie verwachsen und zeigen sich an der Dorsalseite zwei solide Auswüchse, die Anfänge des zweiten Visceraltaschenpaares. Dieselben berühren sogleich die oben erwähnte Glossopharyngeusplakode und trennen dadurch den mesodermalen Hyoidbogen vom übrigen parachordalen Mesoderm. Auch nach unten bildet sich bald nach dem Auftreten einer Darmhöhle eine mediale Ausbuchtung, die Mundtasche, welche allmählich den Verbindungsstrang des Urmesoderms verdrängt. Im 49. Schnitt hat die Darmhöhle sich an der linken Seite in die zweite Visceraltasche ausgebreitet, rechts findet dasselbe zwei Schnitte weiter nach hinten statt.

In der Figur 2e, T. VI kann man beobachten, wie die rechte

Visceraltasche schon eine Höhle aufweist, welche jedoch noch nicht mit dem übrigen Darmlumen in Verbindung steht, während oberhalb dieser Tasche ein solider Auswuchs anwesend ist, der Anfang der dritten Visceraltasche. Letztere strebt der Vagusplakode zu und trennt den ersten mesodermalen Kiemenbogen (= den dritten Visceralbogen) von der gemeinschaftlichen Mesodermanlage. Bemerkenswert ist es, dass die Vagus-Anlage rechts an zwei Stellen mit der Epidermis zusammenhängt und also das KUPFFER'sche Schema eines Hirnnerves realisiert, wie das beim Ei Y' mit der Glossopharyngeus-Anlage der Fall war. Letztere hat schon an Grösse abgenommen, während die Fortsetzungen der Trigemini- und Facialis-Anlage ihren neuralen Charakter verloren haben und mesektodermale Bildungen darstellen, welche beschäftigt sind den Mandibular bzw. Hyoidbogen zu umwachsen, wie aus der Figur 2e, T. VI deutlich hervorgeht. Die Mundtasche hat sich stark vergrössert, der Verbindungsstrang des Urmesoderms ist nur noch eine schmale Zellenbrücke, welche die zwei mächtigen Mandibular-Komplexe mit einander verbindet. Der dünne Mesodermzipfel an der rechten Seite des Vorderhirns ist der Rest des Prämandibularmesoderms. Das Vorderhirn hat an Breite zugenommen und zeigt ein weites Lumen. Augenblase und Riechplakode sind noch nicht zu ersehen. Unterhalb des Vorderhirns findet sich rechts eine Erhöhung der Epidermis, der vom Anfang bis zum 54. Schnitt zu beobachten ist. Wahrscheinlich handelt es sich hier um den Rest der vorderen Neuralleiste, welche sich schon von der Hirndecke gelöst hat, aber noch als Epidermiserhöhung ersichtlich bleibt ¹⁾.

Das parachordale Mesoderm besitzt schon vom 45. Schnitt an die Tendenz sich neben dem Hinterhirn emporzudrängen, dazu ist dieser dorsale Zipfel von viel kompakterer Beschaffenheit als das übrige Mesoderm (Fig. 2e, T. VI rechts). Im 53. Schnitt trennt dieser Zipfel die immer noch mächtige Vagus-Anlage von deren Hirnwurzel. Letztere ist nur 50 μ breit, während der-

1) Man könnte an einer unpaaren Riechplakode im Sinne v. KUPFFER's denken.

jenige des Glossopharyngeus eine Breite von $\pm 70 \mu$ besitzt. Die Neuralleiste zieht sich dorsalwärts zurück zeigt aber bald wieder einen Auswuchs, welcher dem Mesodermzipfel aufsitzt. Letzterer fängt vom 57. Schnitt an sich durch eine leichte Einkerbung vom übrigen Mesoderm abzugrenzen und weist eine kleine Höhle auf. Wir haben also das erste Mesomer und den ersten Spinalnerv vor uns und der dorsale Abschnitt der Neuralanlage soll schon als Medulla betrachtet werden. Irgend eine zuverlässige Grenzmarke zwischen Rhombencephalon und Medulla habe ich nicht aufdecken können. Durch die schräge Schnitfführung wird in der unteren Hälfte des Schnittes die Grenze von Kopf und Rumpf bei weitem noch nicht erreicht, ja die Vorderwand der Augenblase wird links im 56. Schnitt und das Lumen derselben nur erst im 59. Schnitt ersichtlich ¹⁾. Unterdessen nehmen Glossopharyngeus- und Vagus-Anlage an Grösse ab, ohne dass bedeutende Mesektodermmassen zwischen Mesoderm und Enteroderm dringen, wie das bei der Trigemini- und Facialis-Anlage der Fall war. In den Schnitten 58 bis 60 bilden sich Lichtungen in den beiderseitigen Anlagen der dritten Visceraltasche.

Das Resultat der erwähnten Tatsachen ist in der Figur 2f, T. VI ersichtlich. Oben befindet sich die Medullar-Anlage, deren Neuralleiste beiderseits ein Spinalnerv entspringt. Rechts beobachtet man ein deutlich abgegrenztes Mesomer mit kleiner Zentralthöhle, links sind wir noch nicht so weit vorgeschritten. Die branchiale Epidermisverdickung fängt an der dorsalen Grenze des Mesoderms an und erstreckt sich ventralwärts bis zur Augenblasenanlage. Dorsalwärts vom Darm ist die noch immer beträchtliche Vagus-Anlage anwesend, welche sich ganz und gar von der Epidermis getrennt hat. Unterhalb derselben hat die dritte Visceraltasche sich mit der Epidermis vereinigt. Weiter ventralwärts folgen die im Verhältnis zur dritten Tasche seichte 2. und 1. Visceraltaschenpaare und deren Hautplakoden und die bedeutende, in der Medianlinie liegende Mundtasche. Der erste Kiemenbogen

1) Die Wanddicke der Augenblase beträgt also etwa 50μ .

und der Hyoidbogen werden durch die Visceraltaschen vom übrigen Mesoderm abgetrennt. Die neben dem ersten Kiemenbogen liegende Glossopharyngeus-Anlage ist im Verschwinden begriffen, der Hyoidbogen dagegen wird fast ganz umgeben von mesektodermalem Gewebe, das aus der Facialis-Anlage her stammt. Auch das Mandibularmesoderm, das noch mit dem unpaaren Verbindungsstrang zusammenhängt, ist zum grösseren Teil von Mesektoderm, das sich von der Trigemini-Anlage herleitet, eingefasst. Letztere ist im Gegensatz zu den übrigen Hirnnervenanlagen in inniger Verbindung mit der Epidermis. Dieselbe ist bis nahe der Medianlinie, also bis unterhalb des Vorderhirns, vorgedrungen. Zwischen Vorderhirn und Augenblase findet eine gegenseitige Durchwachsung von Urmesoderm und Mesektodermzellen statt. Auch in diesem Falle ist es oft schwierig die genaue Grenze zwischen den Geweben mesodermaler und epidermaler Herkunft zu ziehen.

Zum besseren Verständnis gebe ich eine Detailfigur aus der Gegend des Mandibularmesoderms (Fig. 6 b, T. II). Oben beobachtet man die rechtsseitige erste Visceraltasche. Unterhalb derselben dringt ein starker Mesektodermzipfel zwischen Darmwand und Mandibularmesoderm. Merkwürdig ist es, dass die Mesektodermzellen, welche am weitesten nach innen vorgedrungen sind (Fig. 6 b, T. II links unten), die dotterarmsten sind. Bei meiner Betrachtungsweise ist dies sehr leicht zu erklären, denn je weiter die Mesektodermzellen von der Epidermis entfernt sind, je mehr müssen sie sich aufgeteilt haben und bei diesem Energieaufwand wird das Dottermaterial aufgenutzt. Wären diese Zellen aber von mesodermaler Herkunft, so hätte im Gegenteil der Dotterreichtum von der Peripherie nach innen zunehmen sollen und gerade das umgekehrte ist der Fall, ja in der eigentlichen Epidermis befinden sich im allgemeinen dotterreichere Zellen als in dem eingewucherten Mesektoderm. Nur rechts unten in der Figur 6 b, T. II an der peripheren Seite des Mandibularmesoderms ist es oft sehr schwierig den richtigen morphologischen Wert einzelner Zellindividuen zu bestimmen.

Etwa im 64. Schnitt hat sich links die schon in der Figur 2 f, T. VI ersichtliche Augenblasenwand mit der Vorderhirnwand verbunden, die Glossopharyngeusanlage ist nicht mehr zu ersehen, die Facialisanlage ist im Begriff zu verschwinden und die dritte Visceraltasche hat sich von der Epidermis zurückgezogen. Dadurch kann der dritte mesodermale Visceralbogen (erster Kiemenbogen) sich wiederum mit dem übrigen Mesoderm verbinden. Auch die Höhle des ersten Ursegments ist in diesem Schnitte nicht mehr ersichtlich, während die Abgrenzung dieses Mesomers gegen die Seitenplatte sich bis zum 67. Schnitt verfolgen lässt. Die Ursegmenthöhle besitzt also eine Länge von 110 bis 120 μ und eine Höhe von 60 bis 70 μ , während der abgrenzbare Teil des ersten Mesomers $250 \times 170 \times 190 \mu$ misst. Bemerkenswert ist es, dass die Spinalnervenanlage in dem Intersegmentalabschnitt an Grösse zugenommen hat, wodurch man den Eindruck bekommt, dass die Neuromeren mit den Mesomeren alternieren. Vielleicht wird diese Erscheinung von der etwas schrägen Schnittführung verursacht; in der Rekonstruktionsfigur 5 a, T. V der Kopffregion des Eies A A' tritt aber die gleiche Erscheinung hervor.

Im 67. Schnitt fangen auch die 1. und 2. Visceraltaschenpaare an sich von der Epidermis zurückzuziehen, beim ersten Paar wird dadurch das Hautektoderm zu einer richtigen ektodermalen Visceraltasche nach innen gezogen. Auch rechts hat sich nun die Augenblasenwand mit dem Vorderhirn verbunden. Oberhalb der Augenblasen ist beiderseits eine mächtige Ektodermeinwucherung zu beobachten, welche der Mundtasche zustrebt und den lateralen Abschnitt der Stomodäaleinstülpung bildet. Alsbald trennt dieselbe das Mandibularmesoderm von den Resten des Verbindungsstrangs. Im 69. bzw. im 72. Schnitt vereinigen sich links und rechts die Augenblasenhöhlen mit dem Vorderhirnlumen. Leider ist in diesen Schnitten die Ventralseite des Vorderhirns eingerissen, wodurch es mir unmöglich ist über die weitere Beschaffenheit dieses Organs oder über diejenige der Riechplakode etwas näheres mitzuteilen. Endlich hat sich nach dem 60. Schnitt an der Darmdecke eine tiefe Rinne gebildet, welche auch schon im Stadium Y' ersicht-

lich war (Vergl. dazu die Figg. 1 *f* und 1 *g* mit 2 *f—i*, T. VI). Etwa im 75. Schnitt haben sich die Stomodäaleinwucherungen unterhalb der Mundtasche vereinigt und sind die letzten Zellen des Zwischenstranges verschwunden.

Zum besseren Verständnis der mitgeteilten Tatsachen weise ich auf die Figur 2 *g*, T. VI hin. Unten sieht man das eingrissene Vorderhirn, dessen Lumen mit dem der Augenblasen in offener Kommunikation ist. Zwischen Vorderhirn und Darmboden rücken beiderseits die Stomodäaleinwucherungen nach innen vor. Dieselben erreichen einander noch nicht, sondern werden noch durch einige Urmesodermzellen von einander getrennt, auch unmittelbar oberhalb der Vorderhirndecke finden sich noch einige zerstreute Urmesodermzellen vor. Man beachte die tiefe Mundtasche, neben welcher sich die beiden Mandibularbogen vorfinden, an der äusseren Seite von Mesektoderm umhüllt. Links sind die drei Visceraltaschen noch mit der Epidermis in Berührung, rechts ist das nur noch mit der ersten der Fall. Vielleicht sind dorsalwärts von der dritten, noch Andeutungen einer vierten Visceraltasche anwesend, in der Gestalt leichter Vorwölbungen, welche schon 6 bis 7 Schnitte mehr nach vorn ersichtlich sind und sich allmählich in die dorso-laterale Kante des Darms verlieren. Bemerkenswert ist die Anwesenheit einer tiefen Dorsalrinne und einer Hypochorda zwischen Darmdecke und Chorda. Dieser Zellenstrang zeigt die gleiche histologische Beschaffenheit wie die Darmwand, emanzipiert sich von letzterer im 68. Schnitt und bleibt in der ganzen vorderen Rumpfregeion ersichtlich. Wahrscheinlich fängt dieses Gebilde an der Grenze von Kopf und Rumpf an, also wo die Protochordalplatte von gemischtem Charakter in die eigentliche Dorsalplatte von rein somatischer Herkunft übergeht.

Im 75. Schnitt trennt sich wiederum ein Mesomer völlig von der Seitenplatte. Letztere weist alsbald eine kleine Höhle auf, der Anfang des sekundären Cöloms. Zwei Schnitte weiter nach hinten sind rechts die Visceraltaschen verschwunden und hat sich auch das Mandibularmesoderm mit der Seitenplatte verbunden.

Der erste Visceralspalt ist also im Gegensatz zur Sachlage des Eies Y' allseitig von Mesoderm umgeben. Unterdessen trennt sich das Vorderhirn allmählich vom übrigen Teil des Schnittes. Im 80. Schnitt ist die Trennung vollendet und ist zugleich die Vagusanlage im Verschwinden begriffen. Das stark verletzte Vorderhirn ist noch bis zum 94. Schnitt zu verfolgen.

Im 82. Schnitt sind auch links die Visceraltaschen verschwunden und wird die laterale Darmwand allenthalben von einer einheitlichen Mesodermschicht bedeckt. Der ventrale Rand der Seitenplatte ist ein wenig angeschwollen und zeigt einige kleine Höhlen, den Anfang der Perikardialhöhle. Das zweite Mesomer vereinigt sich in diesen Schnitten wiederum mit der Seitenplatte. Diese beim ersten Anblick wunderliche Sachlage, dass man zuerst einen scheinbar freien Abschnitt der Mesomeren beobachtet und dann den viel breiteren Ursegmentstiel, wird wahrscheinlich dadurch verursacht, dass die Schnitte den Grenzflächen der Mesomeren nicht ganz parallel geführt sind (Vergl. dazu auch die Rekonstruktion des Embryo AA', Fig. 5a, T. V). In Wirklichkeit sind die Mesomeren nur gegen einander und noch nicht gegen die Seitenplatte abgegrenzt.

Nach dem 86. Schnitt erscheint dorsalwärts ein drittes Mesomerenpaar; die Perikardialhöhlen nehmen an Grösse zu und treten durch einen feinen Spalt mit dem dorsalen Abschnitt des Cöloms in Verbindung. Dadurch differenziert sich die Seitenplatte über ihre ganze Länge in Splanchno- und Somatopleura. Die Mundbucht fängt an sich zurückzuziehen. An Stelle derselben beobachtet man vom 87. bis zum 91. Schnitt einen kolbenförmigen soliden Auswuchs, welcher von Frl. DE ROOY (l. c. p. 6) als Thyreoid-Anlage betrachtet wird. Das Gebilde hat sich aber noch so wenig von der Hinterwand der Mundtasche differenziert, dass es in einer Rekonstruktion noch kaum ersichtlich sein würde. Es scheint mir also besser der Sachlage entsprechend zu sagen, dass die erhöhte Hinterwand der Mundtasche potentiell die Anlage der Thyreoiddrüse enthält, ebenso wie die Vorderwand des Stomodäums die Hypophysisanlage (Fig. 2h, T. VI). In denselben Schnitten fangen die Splanchno-

nopleura und das ventrale Ende der Perikardialwand an dotterreiche Zellen abzuschneiden, welche sich mit dem Rest der sogenannten Thyreoid-Anlage vermischen und keinen augenfälligen histologischen Unterschied mit deren Zellen aufweisen. Diese Zellen sind die erste Andeutung des Herzrohres. Wiewohl ich auch zur Meinung Frl. DE ROOY's neige, dass die Herzzellen der Hauptsache nach der Splanchnopleura des Perikards entstammen, so glaube ich doch nicht mit Bestimmtheit die Möglichkeit zurückweisen zu können, dass auch vereinzelte Enterodermzellen sich den mesodermalen Zellen angliedern. Dass der histologische Unterschied zwischen beiden Zellarten sehr geringfügig ist, geht schon aus der Fig. 3, Taf. I von Frl. DE ROOY hervor. Im allgemeinen hat das Entero-derm einen scharfen Umriss, während die Splanchnopleura des Perikards zahlreiche Auswüchse zeigt, aber gerade hinter der sogenannten Thyreoid-Anlage werden auch mehr oder weniger abgeschnürte Enterodermzellen beobachtet. Wie dem auch sei, im grossen ganzen gehen die Endothelzellen des Herzens aus der medialen Perikardwand hervor und bleibt es auch m. E. zweifelhaft, ob einzelne Darmwandzellen sich am Aufbau beteiligen. Nur der Vorsicht wegen habe ich daher diesen Vorbehalt gemacht. Die Abtrennung der Herzzellen lässt sich vom 88. bis zum 108. Schnitt beobachten, also über eine Länge von 330 μ .

Über die Sachlage in der Dorsalhälfte der Schnitte möchte ich nur noch erwähnen, dass durch die schräge Schnittführung fast immer 2 Mesomerenpaare zugleich ersichtlich sind. Weil wir aber hier schon eine ganze Strecke in die Rumpffregion vorgedrungen sind, werde ich mich in den folgenden Zeilen auf die noch zur Kopffregion gehörige Ventralhälfte beschränken.

Im 101. Schnitt ist rechts die Perikardialhöhle verschwunden, während ein Auswuchs der Epidermis in der ventralen Medianlinie die Stelle andeutet, wo der Dotter erscheinen wird. Unterdessen hat die Dorsalrinne des Darmes sich ausserordentlich vertieft und hat dieselbe eine sehr hohe Wand bekommen (Figg. 2*g* und *h*, T. VI). Diese Erscheinung fängt etwa im 85. Schnitt an. Der ventrale Abschnitt des Darmes bleibt vorläufig

ziemlich geräumig und seine Wanddicke hat nicht bedeutend zugenommen. Als aber rechts die Seitenplatte nach dem Verschwinden der Perikardialhöhle im 101. Schnitt anfängt sich dorsalwärts zurückzuziehen ¹⁾, wird der freikommende Raum von dem Enteroderm eingenommen. Dieser Vorgang setzt sich über die Medianlinie nach links fort, und auch daselbst zieht sich die Seitenplatte nach dem Schwund der linksseitigen Perikardialhöhle nach oben zurück ²⁾. Die flaschenförmige Darmhöhle wird nun allseitig von mehreren Schichten grosser Dotterzellen umgeben. Der untere, geräumige Abschnitt ist noch dem Archenteron, der obere, spaltförmige Raum ist schon dem Neo-enteron zuzurechnen. Etwa im 114. Schnitt beginnt sich aus ersterem die ebenfalls spaltförmige Leberbucht zu differenzieren. Zuerst liegt dieselbe ganz links, weiter nach hinten rückt sie mehr nach der Mitte, bleibt aber immer etwas nach der linken Seite gelagert (Fig. 4, T. V) ³⁾. Die Darmhöhle besitzt dann eine zentrale Höhle mit zwei spaltförmigen Ausläufern. Im 136. Schnitt trennt sich die Leberbucht von der Zentralhöhle. Dieselbe ist noch bis zum 151. Schnitt zu verfolgen, während die letzte Andeutung des Archenterons

1) Die Perikardialhöhlen sind beiderseits in 18 bis 20 Schnitten zu beobachten. Dieselben messen etwa $720 \times 300 \times 130 \mu$.

2) Nach dem Verschwinden der Perikardialhöhlen nehmen die Seitenplatten an Dicke zu, während die Zellen der Somatopleura anfangen sich von einander zu lösen. Weiter nach hinten greift diese Auflockerung auch auf die untere Hälfte der Splanchnopleura über. Dadurch wird zur halben Höhe des Dotters eine kolbenförmig angeschwollene Masse freier Mesodermzellen gebildet, der Anfang der Blutzellenstränge (Fig. 4, T. V). Diese Erscheinung ist rechts vom 102. bis zum 116. Schnitt links, vom 112. bis zum 128. Schnitt zu beobachten. Die Länge beträgt also 240μ , während die Höhe etwa 1500μ und die breiteste Stelle etwa 400μ misst. Offenbar sind die Blutzellenstränge der Längsrichtung nach getroffen worden. Wahrscheinlich sind die abgelösten Splanchnopleurazellen der Hauptsache nach als Gefässwandzellen der beiden Venae omphalo-mesentericae zu betrachten.

3) Ich kann nicht umhin die Aufmerksamkeit zu lenken auf die Tatsache, dass in der Figur 2i, T. VI beiderseits neben der Seitenplatte die mit den Mesomeren zusammenhängende Vornierenanlage anwesend ist. Dieselbe fängt rechts im 105. Schnitt an und geht etwa im 148. Schnitt in den Vornierengang über. Letzterer ist im Anfang unabhängig von der Seitenplatte, zeigt aber bald einen deutlichen Zusammenhang mit dieser und ist also als ein Abspaltungsprodukt des somatischen Blattes am Übergang von Seitenplatte und Ursegment zu betrachten. Es sind drei z. T. solide Vornierenkanälchen anwesend, welche mit den dritten bis fünften Somitenpaaren verbunden sind.

und damit der kephalen Organe nach 20 Schnitten ganz und gar verschwunden ist.

Das *Ei Z'* wurde nach der Färbung mit Hämalaun und nach der Einbettung in Zelloidin zuerst quer halbiert und dann wurden die beiden Hälften sagittal geschnitten. Dieses Verfahren hatte die Absicht zu vermeiden, dass bei einer sagittalen Schnittführung das Einreißen der grossen, brüchigen Dotterfläche die Embryonalanlage, zumal die Kopfreion, in Mitleidenschaft ziehen würde. Dieser Kunstgriff ist zum Teil gelungen. Im allgemeinen sind die Schnittbilder nicht so verzerrt wie bei den vorigen Bildern.

Natürlicherweise beschränken sich meine Mitteilungen auf die vordere Hälfte des Objekts. Von der rechten Seite anfangend, werden bis zum 26. Schnitt nur Dotterzellen mit einer sehr dünnen Epidermisdecke angeschnitten. Im 27. Schnitt zeigt sich zuerst die Leberbucht als ein feiner Spalt und erblicken wir an der Dorsalseite eine dünne Mesodermlamelle, deren laterale Grenze nicht genau zu bestimmen ist. Sechs Schnitte weiter medianwärts beobachten wir eine Insel ektodermaler Zellen, den Anfang der lateralen Kopfhaut. Im 36. Schnitt treten in dieser epidermalen Zelleninsel einige Enterodermzellen hervor, welche sich rasch vermehren und alsbald einen feinen Spalt aufweisen. Es handelt sich hier um die Wand der dritten Visceraltasche. In dem gleichen Schnitt rückt die Mesodermlamelle nach der Vorderseite der Leberbucht und zeigt sich zwischen derselben und der Epidermis an der Dorsalseite der Anfang des Vornierengangs. Hinter der dritten Tasche und nach wenigen Schnitten auch vor derselben findet eine rege Mesektodermbildung statt, die Vagus- bzw. Glossopharyngeusanlage. Im 40. Schnitt verbindet sich diese freie Kopfanlage mit dem Dotter und zeigen sich hinter der dritten Visceraltasche die ersten Mesodermzellen des vierten Visceralbogens (= des zweiten Kiemenbogens). Einen Schnitt weiter nach hinten wird auch die Wand der zweiten Visceraltasche ersichtlich und im 44. Schnitt zeigt dieselbe eine Lichtung. Zugleichzeit zeigt sich das Meso-

derm des dritten Visceralbogens (= des ersten Kiemenbogens) und wird das Mesektoderm dadurch nach der Dorsalseite des Schnittes zurückgedrängt (Fig. 5 a, T. IV).

Wie aus dieser Figur hervorgeht, ist der vierte Bogen in der Mitte von Enterodermzellen verdrängt worden und hat dessen obere und untere Partie sich schon mit dem übrigen Mesoderm verbunden. Die dorsalen Mesektodermwucherungen gehören zur Glossopharyngeus- und zur Vagusanlage. Die Vornierenganganlage hat an Bedeutung zugenommen und zeigt an der Vorderseite zwei kleine Ausbuchtungen, die lateralen Anfänge der ersten zwei Vornierenkanälchen. Durch die Halbierung des Objekts ist der kaudale Abschnitt des Vornierengangs in dieser Figur nicht ersichtlich.

Infolge einer ungleichmässigen Austrocknung des Zelloidin-Blockes hat die Schnittfläche zwischen dem 46. und dem 47. Schnitte ihre Richtung geändert. Daher ist in den Schnitten 47 bis 65 nur der hintere Teil des halbierten Objektes ersichtlich. Wir können in diesen Schnitten sehr deutlich die Stiele des dritten bis fünften Ursegments und deren Vornierenkanälchen beobachten. Im 52. Schnitt vereinigen sich dieselben mit den betreffenden Ursegmenten (Fig 3, T. VI) und drei Schnitte mehr medialwärts sind Ursegmentstiele und Vornierenkanälchen verschwunden. Nach dem 52. bzw. nach dem 60. Schnitt werden auch das zweite und das erste Mesomer ersichtlich. Dieselben besitzen keinen deutlichen Stiel und keine Vornierenkanälchen. Die Medialwand aller Ursegmente zeigt den Anfang der Muskelfibrillenbildung. Schon im 50. Schnitt wird die Seitenwand des Medullarrohrs angeschnitten und fünf Schnitte mehr medialwärts zeigen sich in der soliden Anlage einige serial geordnete mit den Mesomeren korrespondierende Lücken, der Anfang des Medullarkanal. Diese Erscheinung dürfte als Neigung zur Neuromerie gedeutet werden. Zwei Schnitte mehr medialwärts wird der Medullarkanal über seine ganze Länge angeschnitten.

Allmählich wird die Kopfreion auch wieder im Schnittbild hineingezogen. Im 55. Schnitt vereinigen sich die Dotterzellen

mit dem Enteroderm der Kiemendarmes. Dadurch wird der ventrale Teil des Mesoderms, die Anlage des Perikards, welcher schon vom 36. Schnitt an ersichtlich war (Fig. 5 *a*, T. IV) vom übrigen Mesoderm abgeschnürt. Nach einigen Schnitten vereinigt sich das Perikard unterhalb der zweiten Visceraltasche mit dem Mesoderm des zweiten Visceralbogens¹⁾. Im gleichen Schnitt fängt die Perikardialhöhle an. Im 65. Schnitt, als das Schnittbild wiederum normal geworden ist, hat diese Höhle sich stark erweitert, während das zwei Visceraltaschen aufweisende Kiemendarm-lumen sich mit der Leberbucht vereinigt hat. Die Mesomeren sind im Begriff zu verschwinden, während die Chordaanlage unterhalb des Medullarrohrs nach vorne dringt (Fig. 5 *b*, T. IV).

In dieser Figur sind oben die zweite und dritte Visceraltasche noch in Verbindung mit der Epidermis, zwischen diesen beiden Taschen beobachtet man die Glossopharyngeusanlage und vor der zweiten Tasche die Facialisanlage. Die dritte Tasche wird schon im 69. Schnitt durch eine Mesodermschicht von der Epidermis abgedrängt, die zweite Tasche bleibt noch bis zum 73. Schnitt mit letzterer in Zusammenhang. Hinter der dritten Tasche wird man eine bedeutende Ansammlung von mesodermalem Gewebe beobachten, welches den Rest der Seitenplatte darstellt. Letztere ist in mehr lateralen Schnitten noch grösser und bildet dann die Verbindung des dorsalen Mesoderms mit dem Perikard.

Medianwärts wird das Mesoderm allmählich nach der Rückenseite gedrängt, während Darmzellen und Darmhöhle sich nach oben und hinten ausbreiten (Vergl. dazu die Figg. 5 *a* und *b*, T. IV). Nach vorne zu vergrössert sich nun die Kopfanlage. Im 73. Schnitt wird die rechte Vorderhirnwand angeschnitten, während hinten die Medullaranlage schon im Verschwinden begriffen ist und das linke fünfte Mesomer ersichtlich wird. Im 77. Schnitt verbindet sich die im Anfang freie Vorderhirnanlage mit dem übrigen Teil des Schnittes. Die Figur 5 *c*, T. IV gibt

1) Die Verbindung des perikardialen Mesoderms mit dem dritten Visceralbogen tritt durch die Änderung der Schnittrichtung rechts nicht deutlich hervor.

uns eine deutliche Darstellung der erwähnten Tatsachen. Die Dreiteilung des Darmlumens in Kiemendarm, Leberbucht und Mitteldarm ist sehr augenfällig. Der hintere Teil des Vorderdarms wird durch die einspringende rechte Wand stark verkleinert, dadurch scheint der vordere Teil, der Kiemendarm, viel grösser zu sein als der hintere. Die drei Visceraltaschen sind noch als seichte Rinnen an der Darmdecke zu erkennen. Nur die Wand der ersten Tasche, deren Lumen sich einige Schnitte mehr lateralwärts mit demjenigen des Darmes verbunden hat, ist noch mit der Epidermis in Berührung.

Der seichte, laterale Anfang der Mundbucht ist zu ersehen, letztere wird noch durch das Mandibularmesoderm, welches hier mit dem Enteroderm zusammenhängt, von der Epidermis getrennt. Das Urmesoderm ist an drei Seiten umgeben von Mesektoderm, welches mit der Trigemiusanlage in Zusammenhang steht. Weiter nach vorne zeigt sich die Augenblase und unterhalb derselben die noch wenig erhöhte Riechplakode¹⁾. Oberhalb des Darmes wird man von vorne nach hinten die folgenden Gebilde beobachten: Die Plakode der ersten Visceraltasche, die Facialisanlage, die Gehörplakode²⁾, die Glossopharyngeusanlage, welche kaudalwärts mit dem Rhombencephalon zusammenhängt. Die letzteren 4 Organanlagen sind von der Darmdecke durch das parachordale Mesoderm bzw. durch die Chorda getrennt. Hinter dem Hinterhirn erblickt man die Anlage des zweiten Spinalnervs und die Somiten 3,4 und 5. An der Stelle, wo die Anlage des Vorderkopfes sich mit derjenigen des übrigen Kopfabschnittes vereinigt hat, ist die Epidermis beträchtlich erhöht. Diese Erhöhung bleibt an der Ventralseite bestehen und bildet die Vorderwand des Stomodäums bzw. die Hypophyse.

1) Die Riechplakode ist etwa vom 77. bis zum 94. Schnitt ersichtlich. Dieselbe besitzt eine rundliche Gestalt und weist einen Durchmesser von $\pm 550 \mu$ und eine Dicke von 100 bis 120 μ auf.

2) Die Gehörplakode ist vom 68. bis zum 93. Schnitt ersichtlich. Dieselbe ist schief getroffen, dadurch ist es schwierig genau die Dicke anzugeben. Der Durchmesser beträgt 400 μ .

Im 86. Schnitt hat sich das Urmesoderm vom Perikard, dessen Höhle schon 3 Schnitte mehr lateralwärts verschwunden ist, getrennt. Zwischen Riechplakode und Vorderhirn ist eine niedrige Schicht Mesektoderm ersichtlich, wahrscheinlich einer der peripheren Zweige des Ramus ophthalmicus Trigemini, denn derselbe hängt in den mehr medialen Schnitten mit der Trigemini-Anlage zusammen (Fig. 5*d*, T. IV). In dieser Figur erblickt man vor den drei erwähnten Mesomeren noch zwei anderen: das erste und das zweite Mesomer. Allmählich werden die Kiemenfurchen seichter. Die erste Visceraltasche bleibt bis zum 90. Schnitt mit der Epidermis im Zusammenhang, dann verflacht auch diese und geht ohne genaue Grenze in die Präoraltasche über (Figg. 5*d* und *e*, T. IV). Die Perikardial-Anlage ist in Figur 5*d*, T. IV nicht mehr ersichtlich, die wenigen mesodermalen Elemente, welche sich unterhalb des Kiemendarmes befinden, sind als Herzzellen zu betrachten. Das vordere Kopfmesoderm zeigt einen oberhalb und vor der Vorderhirnanlage befindlichen Auswuchs, das Prämandibularmesoderm, und wird fast allseitig von Mesektoderm eingefasst. Zum Teil sollen die drei schmalen Mesektodermbänder als die drei Hauptzweige des Trigemini (R. ophthalmicus, maxillaris und mandibularis) betrachtet werden, zum Teil lösen dieselben sich auf zur Bildung des Vorderkopfmesenchyms oder bilden die Vorknorpelanlage des primären Kieferbogens.

Die erwähnten Tatsachen sind in der Figur 5*d*, T. IV deutlich zu beobachten; ausserdem merke man sich, wie der angeschnittene Teil der Chorda allmählich von hinten nach vorn aufrückt (Figg. 5*c* und *d*, T. IV), wie die Gehörplakode fast von der Seitenwand des Rhombencephalons verdrängt ist und wie hinter letzterem sich der erste Spinalnerv zeigt.

Im 95. Schnitt vereinigt sich das vordere Kopfmesoderm oberhalb der ersten Visceraltasche mit dem parachordalen Kopfmesoderm. In den nächstfolgenden Schnitten nimmt der aufsteigende Schenkel des Urmesoderms (= das dritte Somat VAN WIJHE's) an Mächtigkeit zu und verdrängt allmählich die Mesektodermzellen. Die erste und zweite Visceraltaschen verschwinden voll-

ständig, nur die dritte Tasche bleibt auch in der Medianregion als Rinne ersichtlich. Offenbar sind also die beiderseitigen Taschen an der Dorsalseite durch eine Rinne verbunden (Figg. 5*d* und *e*, T. IV).

In letztgenannter Figur d.h. im 101. Schnitt findet sich die erste Andeutung der linken Perikardialhöhle, weiter wird man beobachten, dass die linksseitigen Mesomeren in Verschwinden begriffen sind. Eigentlich werden nicht mehr die Mesomeren, sondern deren mit der Seitenplatte zusammenhängende Stiele angeschnitten. In der Figur 5*e*, T. IV sind diejenigen des 3. und 4. Ursegments ersichtlich. Hinter letzterem befindet sich der Anfang des WOLFF'schen Ganges, der schon einige Schnitte mehr medialwärts zwischen Seitenplatte und Epidermis aufgetreten ist. Die Nierenkanälchen selbst sind an der linken Seite nicht so deutlich zu erkennen als an der rechten. Etwa im 105. Schnitt ist von der Mesomerie nichts mehr übrig geblieben, der Vornierengang lässt sich aber bis zum 121. oder 122. Schnitt verfolgen (Fig. 5*f*, T. IV).

Als die linksseitigen Mesomeren verschwinden, tritt im Schnittbild die rechte Seitenwand des Mittelhirns auf, welche vom Anfang an mit derjenigen des Hinterhirns zusammenhängt und sich im 108. Schnitt mit derjenigen des Vorderhirns verbindet. Im 114. Schnitt kommunizieren auch die betreffenden Hirnhöhlen. In diesen Schnitten beobachten wir also einen etwas schiefen Medianschnitt durch die Hirnregion, während wir uns in der Rumpfgegend schon lateralwärts von der Mesomerenreihe befinden. Diese Sachlage ändert sich aber schon nach einigen Schnitten, weil die linke Gehörplakode im 121. Schnitt anfängt das Hinterhirn in zwei Abschnitte zu trennen, von denen der hintere alsbald verschwindet. Vom 118. Schnitt an sind nur die vor der Gehörplakode liegenden Hirnteile ersichtlich (Fig. 5*f*, T. IV).

Vom 107. bis zum 113. Schnitt weist die Mesodermschicht zwischen Darmdecke und Hirnboden eine Lücke auf, welche vor der Vordergrenze der Chorda bzw. der Protochordalplatte liegt

und natürlicherweise als Rest der Berührungsstelle von Hirnboden und Darmdecke zwischen Urmesoderm und Protochordalplatte zu betrachten ist. In denselben Schnitten zieht sich die Mundtasche von der Epidermis zurück und im 105. Schnitt hat sich das Mandibularmesoderm wiederum mit dem Perikard verbunden. Auch treten im 110. bzw. im 115. Schnitt die linke zweite und erste Visceraltaschen hervor und wird oberhalb ersterer die Gehörplakode ersichtlich (s. o.).-

Die Figur 5f, T. IV illustriert die oben erwähnten Tatsachen. Vorderhirn und Mittelhirn sind fast in der Medianlinie getroffen, während vom Hinterhirn nur ein kleiner, vorderer Abschnitt zu ersehen ist, dem die Facialis-Anlage entspringt. Die Glossopharyngeus-Anlage bildet eine Verbindung zwischen Hautektoderm und zweiter Kiementasche. Dieselbe ist also gerade an der Stelle der epibranchialen (lateralen) Hautplakode getroffen worden. Zwischen diesen beiden Hirnnerven befindet sich die rundliche, linke Gehörplakode. Weiter nach hinten kann man die mit der Epidermis und mit der dritten Tasche in Zusammenhang stehende Anlage des X. Hirnnervs beobachten. Ein etwas mehr kaudalwärts liegender Auswuchs gehört wahrscheinlich auch zur Plakodenzone des Vagus (Plakode des Accessorius?). Die Perikardialwand ist im Zusammenhang mit den mesodermalen Hyoid- und Mandibularbogen. Letzterer wird oben und unten von einer Mesektodermschicht bedeckt. An der Dorsalseite des Darmes erscheint der dritte mesodermale Visceralbogen (erster Kiemenbogen) vom übrigen Mesoderm getrennt. Hinter dem Vorderhirn zeigt sich die linke Riechplakode, zwischen beiden Organen befindet sich ein schmaler Streifen von Mesektoderm, zur Trigemini-Anlage gehörend. Die Lumina der drei Kiementaschen sind mit einander und mit der Leberbucht in Verbindung.

Zwei Schnitte weiter nach links hat sich die erste Tasche von den anderen abgeschnürt und alsbald trennen sich diese letzteren von der Leberbucht, unter einander im Zusammenhang bleibend. In diesen Schnitten findet eine starke Vermischung

mesodermaler und mesektodermaler Elemente statt, wie aus der Figur 5g, T. IV hervorgeht. In dieser Figur erscheinen Perikard-, Hyoid- und Mandibularbogen von einander getrennt, während die Perikardialhöhle im Verschwinden begriffen ist. Auch an der Dorsalseite des Darmes sind die Visceralbogen nicht mehr mit einander im Zusammenhang. Der aufsteigende Schenkel des Urmesoderms ist sehr augenfällig. Neben demselben erblickt man am Hirnboden den Anfang der Trigeminiwurzel. Auch die Anlage des Facialis mit ihrer Wurzel und diejenige des Glossopharyngeus sind noch deutlich zu ersehen, während die Vagusanlage an Grösse abgenommen hat.

In den folgenden Schnitten verschwindet allmählich die Vorderdarmwand, zuerst vorn, dann hinten, das Urmesoderm breitet sich an deren Stelle aus. Die vom 127. Schnitt an ersichtliche Trigeminiwurzel rückt ventralwärts in das Urmesoderm vor und verbindet sich mit der Mesektodermhülle des Mandibularbogens (Vergl. dazu die Fig. 5g und h, T. IV). Nach dem 132. Schnitt bildet die Anlage des V. Hirnnervs eine Verbindung zwischen Hirnboden und ventraler Kopfhaut. Das Lumen des Augenstiels hat sich einige Schnitte mehr medianwärts von dem des übrigen Vorderhirns getrennt.

Im 136. Schnitt trennt sich die Wand des Kiemendarms vom Enteroderm des Rumpfes und vereinigt sich die dorsale Mesodermdecke mit der Perikardialanlage. Zwei Schnitte mehr lateralwärts erstreckt sich neben der Trigeminianlage an der Stelle der Wand der ersten Visceraltasche die 750 bis 800 μ lange Plakode dieser Tasche. Auch hat sich die Augenblase ganz von der übrigen Hirnanlage, welche allmählich ihr Lumen verliert, getrennt. Im 139. Schnitt drängen sich einige Zellen des Urmesoderms zwischen Augenblase und Vorderhirn (Prämandibularmesoderm, Fig. 5i, T. IV) und im 141. Schnitt hat sich der Vorderkopf an der Stelle der ersten Visceralspaltplakode vom übrigen Schnitt getrennt. Diese Sachlage wird durch die Fig. 5i, T. IV verdeutlicht. Ich weise nochmals auf die starke Vermischung von Mesoderm und Mesektoderm zumal im Vorderkopf hin.

Bald verschwinden nun auch die beiden anderen Visceraltaschen

und deren Plakoden und die linke Mittelhirnwand. Infolge dessen bleiben vom Kopf nur einige Zelleninseln übrig. Am längsten kann man die Epidermis an der Stelle der Augenblase und der dritten Visceralspaltplakode beobachten (bis zum 150. bzw. 152. Schnitt). Unterdessen hat sich die Mesodermschicht an der Vorderseite des Rumpfes dorsalwärts zurückgezogen und ist die Leberbucht nach dem 145. Schnitt nicht mehr ersichtlich. Vom 153. bis zum 170. Schnitt sind die Schnittbilder nur aus Dotterzellen mit einer dünnen Epidermisdecke zusammengestellt.

Die Befunde bei den Eiern Z und Z' zusammenfassend, können wir feststellen, dass im Vergleich zu den Eiern des vorigen Tages zumal die Ausbreitung und Differenzierung des Mesoderms bedeutende Fortschritte gemacht hat. Die beiderseitigen Mesodermränder berühren sich unterhalb des Kiemendarms und zwischen beiden befindet sich die mesenchymatöse Anlage des Herzens. An dieser Stelle sind die Mesodermsäume angeschwollen durch die Anwesenheit der beiderseitigen Perikardialhöhlen. Auf der Vorderseite des Dotters setzt sich der aufgetriebene Rand noch über eine Strecke fort und schnürt ziemlich bedeutende Zellmassen ab. Wir können hier von Blutzellensträngen reden (siehe die betreffenden Figuren). Dazu haben die Ursegmente III bis V deutliche Stiele und Vornierenkanälchen gebildet. Letztere gehen kaudalwärts in den Vornierengang, welcher sich vom somatischen Blatt der Seitenplatte abtrennt, über.

Weiter hat die Mesektodermbildungs- und Hautplakodenzone an Ausdehnung und Differenzierung zugenommen. Die Anlagen der grossen Hirnnerven und die Gehörplakode bilden nicht mehr eine mehr oder weniger einheitliche verdickte Epidermispartie, sondern letztere hat sich schon in einzelne Abschnitte gegliedert. Trigemini, Facialis, Gehörplakode, Glossopharyngeus und Vagus sind deutlich gegen einander abzugrenzen und die Hauptäste des fünften Hirnnervs sind schon zu erkennen. Mandibular- und Hyoidbogen sind von beträchtlichen Mesektodermmassen umhüllt, mit dem dritten Visceralbogen ist dies noch nicht der Fall (Vergl. dazu die Figg. 5*d—i*, T. IV).

Die Eier A A und A A' (10 October, 21 Tage alt).

Von den beiden 21 Tage alten Eiern A A und A A' wurde ersteres in Formol, letzteres in Pikrinschwefelsäure fixiert. Bei A A' ist der Somatoporuschluss teilweise unterblieben. Wie man aus der Figur 11, T. VIII ersehen kann, ragt noch eine Art Dotterpropfen aus dem offenen Somatoporus hervor. Infolge der Hemmung der Urogenesis ist der kaudale Teil des Rumpfes noch nicht segmentiert und fehlt die Schwanzknospe. Während beim Embryo A A nur der Schwanz und $\frac{1}{7}$ des Rumpfes mesomerenfrei sind und ich 20 oder 21 dieser Bildungen zähle, ist beim Embryo A A' das hintere Drittel des Rumpfes mesomerenfrei und sind nur 17 Mesomeren ersichtlich. Die Vorderhälfte des Rumpfes und die Kopfanlage machen aber einen ganz normalen Eindruck und können ohne weiteres für die Beschreibung der normalen Entwicklungsvorgänge benutzt werden. Im allgemeinen ist die äussere Organdifferenzierung hier nicht weiter vorgeschritten als bei den Eiern des vorigen Tages. Der stark aufgetriebene Kiemendarm zeigt drei tiefe Rinnen, die verschlossenen Kiemenspalten, während im breiten, hinteren Abschnitt desselben die Andeutung eines vierten Spaltes ersichtlich ist (Figg. 10 und 11, T. VIII). Die Anlage der vorderen Gliedmassen ist nur beim Ei A A, die Seitenlinie nur beim Ei A A' ersichtlich. Diese letztere hat eine mehr ventrale Lage wie beim Ei Z'. Beim Embryo A A ist auf dem Dotteräquator ein breites, nach vorn sich verjüngendes, weisses Band anwesend, welches die Ventralgrenze der Mesodermausbreitung andeutet und offenbar als Blutzellenstrang betrachtet werden soll. Beim Embryo A A' ist diese Anlage äusserlich nicht zu ersehen.

Die Augenblasen treten deutlich hervor, dagegen lassen sich die Stelle der Riechplakode und diejenige der Gehörplakode nicht genau bestimmen. Von den grossen Hirnnerven lässt sich nur die Ausbreitung des Trigemini an beiden Eiern und diejenige des Vagus beim Ei A A beobachten.

Bei dem Formolexemplar A A ist die Gewebe-differenzierung so undeutlich, dass es sich nicht lohnt diese Schnittserie aus-

fürlich zu beschreiben. Auch ist die Schnittführung in beiden Serien des 10. Octobers eine quere und weichen die Befunde in beiden Fällen also wenig von einander ab.

In den ersten Schnitten der Serie A A' wird die Neuralleiste der Mittelhirnregion angeschnitten. Schon im 5. Schnitt zeigt sich das Hirnlumen, die Leiste ist also nur 60 bis 75 μ dick. An der linken Seite hat sich die Epidermis schon von der Seitenwand des Gehirns gelöst, rechts bleibt der Zusammenhang bis zum 16. Schnitt erhalten, so dass die Breite der Neuralleiste auf etwa $20 \times 15 \mu = 300 \mu$ berechnet werden soll. Vom 16. Schnitt an ist die Neuralleiste also in einen dorsalen und in einen ventralen Abschnitt getrennt¹⁾.

An der linken Seite zeigen sich eine im Anfang unbedeutende Hautverdickung und einige freie Urmesodermzellen. In den nächsten Schnitten breiten diese Gebilde sich nach beiden Seiten aus. Die Hautplakode vereinigt sich im 25. Schnitt mit einem Auswuchs der oberen Neuralleiste und einen Schnitt weiter nach hinten mit einem dergleichen Auswuchs der unteren Leiste. Letztere ist schon im Verschwinden begriffen und diese Stelle stellt also das orale Ende der Neuralleiste dar. Vom 30. Schnitt an haben sich an der Ventralseite Epidermis und Hirnwand von einander getrennt. Durch die etwas schiefe Schnittführung fängt die Hautplakode rechts etwa 10 Schnitte weiter nach hinten an als links. Dieselbe vereinigt sich im 33. Schnitt mit der dorsalen Neuralleiste und hat sich an dieser Seite eben erst im 41. Schnitt über die ganze rechte Seitenwand ausgebreitet. Eine zweite Verbindung mit der ventralen Neuralleiste habe ich rechts nicht beobachten können.

Diese Hautplakode, welche zur Trigemiusanlage gehört, zeigt bald eine deutliche Mesektodermeinwucherung. Schon im 29. Schnitt weist diese Zellenmasse eine Verbindung mit der lateralen Hirnwand auf, welche unabhängig ist von der eigentlichen Neuralleiste.

1) Natürlicherweise gehört der ventrale Abschnitt der Neuralleiste morphologisch zur Dorsalseite, ist aber infolge der Hirnbeuge nach unten gerichtet.

Diese Trigeminiwurzel lässt sich bis zum 36. Schnitt verfolgen (Fig. 5 *b*, T. V und die Rekonstruktion Fig. 5 *a*, T. V). In dieser Figur zeigt sich schon eine Andeutung der Dreiteilung der Gehirnanlage, zumal das Vorderhirn hebt sich durch seine grössere Breite von der übrigen Anlage ab und an der linken Seite wird die Vorderwand der Augenblase angeschnitten. Ein Zipfel des Urmesoderms erstreckt sich zwischen Hirnwand und Augenblase und einige Mesodermzellen befinden sich unterhalb letzterer, wie zumal aus der Detailfigur 3 *c*, T. III und aus der Rekonstruktion (Fig. 5 *a*, T. V) hervorgeht. Zum grösseren Teil stellt dieses lockere, mesodermale Gewebe den nach oben und hinten strebenden Schenkel des Urmesoderms vor (das dritte Somit v. WIJHE's); der ziemlich schwächliche Zipfel, welcher Beziehungen zur Augenblase besitzt, muss als Prämandibularmesoderm betrachtet werden. Die geringe Ausbildung letztgenannter Anlage steht wohl in Zusammenhang mit der Tatsache, dass Auge und Augenmuskeln beim erwachsenen Tiere sehr verkümmerte Organe darstellen.

Nach dem Verschwinden der Trigeminiwurzel rückt die Hautanlage dieses Hirnnervs ventralwärts. Dieselbe wird durch die Augenblase in zwei Portionen geteilt, in den unteren (= vorderen) Ramus ophthalmicus und in den oberen (= hinteren) Ramus maxillo-mandibularis. Im 42. Schnitt verbindet sich die Wand der linken Augenblase mit der des Vorderhirns und zwei Schnitte weiter nach hinten trennt sich das Lumen des letzteren von demjenigen des Mittelhirns¹⁾. Im 47. Schnitt zeigen auch die Wände dieser Hirnteile keinen Zusammenhang mehr mit einander. In den gleichen Schnitten (etwa vom 40. Schnitt an) wird die Riechplakode ersichtlich (Fig. 3 *c*, T. III, Detail) und fängt die Neuralleiste an wiederum ventralwärts zu wachsen zur Bildung der Facialis-Anlage. Zwischen letzterer und der Trigemi-

1) Eine genaue Abgrenzung von Mittel- und Hinterhirn lässt sich nicht angeben. Die Grenze wird wahrscheinlich gebildet von einer schräg nach vorn ansteigenden, unbedeutenden Ausbuchtung der Hirnwand (siehe die Rekonstruktion, Figg. 3 *a* und *b*, T. III). Nach dem 50. Schnitt sind offenbar nur noch Vorder- und Hinterhirn ersichtlich.

nus-Anlage befindet sich eine erhöhte, zweischichtige Epidermisstelle, mit der im 49. Schnitt einige Enterodermzellen in Berührung kommen, der Anfang der Hautplakode des ersten Visceralspaltes, welche sich offenbar etwas weiter nach vorne und oben erstreckt als die entodermale Tasche. Einen Schnitt weiter nach hinten vereinigen sich die beiderseitigen Mesodermschenkel im Raum zwischen dem oberen und dem unteren Abschnitt der Hirnanlage.

Unterhalb der Hirnanlage ist vom Mittelhirn an eine ununterbrochene Mesodermschicht anwesend, welche allerdings in der Medianlinie stellenweise sehr dünn ist, und gibt es keine Stelle, wo Darmdecke und Mittelhirnboden einander vor der Chordaspitze berühren. Ich muss aber den Vorbehalt machen, dass an der kritischen Stelle Enteroderm und Mesoderm zusammenhängen und fast von der gleichen, histologischen Beschaffenheit sind. Vom 53. Schnitt an ist aber eine ziemlich genaue Abgrenzung dieser Gewebe möglich. Die Figur 5c, T. V ist eine Abbildung des 55. Schnittes. Man sieht links oben die Facialis-Anlage aus dem Gehirn hervortreten. Im Anfang gegen die Epidermis abgrenzbar, vereinigt sich der ventrale Abschnitt des VII. Hirnnervs mit der sehr hohen, epibranchialen (s. lateralen) Hautplakode, welche oberhalb der oben erwähnten Plakode des ersten Visceralspaltes liegt. Unterhalb des letzteren bemerkt man die erhöhte Hautplatte, welche zur Trigemusanlage gehört. Die Enteroderminsel ist asymmetrisch, denn dieselbe wird von der Vorderwand des Präoraldarms und von derjenigen der linken, ersten Visceraltasche gebildet¹⁾. Dadurch wird an der linken Seite das mesodermale Gewebe in einen dorsalen Abschnitt, das parachordale Mesoderm, und in einen ventralen Abschnitt, das Urmesoderm, getrennt. An der rechten Seite sind diese beiden Mesodermabschnitte noch mit einander in Zusammenhang, wiewohl sich die Grenze schon erraten lässt, denn die Zellen des Urmesoderms sind etwas dotterreicher

1) Wie man aus der Figur ersehen kann, ist das Enteroderm oben fast in Berührung mit dem Hinterhirnboden, ja es ist sogar an dieser Stelle ein augenfälliger Spalt in der trennenden Mesodermschicht anwesend.

und sind den Enterodermzellen ähnlich, nur ist der Zusammenhang lockerer als bei letzteren.

Am Urmesoderm kann man schon den unpaaren Verbindungsstrang und den linken Mandibularbogen unterscheiden. Zwei Mesektodermeinwüchse der Trigemiusanlage fangen an letztgenannten zu umwachsen. Rechts erstreckt sich die Anlage des fünften Hirnnervs noch über den grösseren Teil der seitlichen Epidermis, während die Facialisanlage noch nicht ersichtlich ist. Eine niedrige Stelle in der Epidermis trennt die rechte Trigemiusanlage in einen unteren (= vorderen) ophthalmischen und in einen oberen (= hinteren) maxillo-mandibularen Teil. Ersterer befindet sich neben dem Vorderhirn, letzterer neben dem Mesoderm. Auch links sind noch Reste des Ramus ophthalmicus im Raum zwischen Augenblase, Riechplakode und Vorderhirnwand vorhanden. Die zwei erstgenannten Organe sind links deutlich ersichtlich, rechts ist das noch nicht der Fall.

Im 58. Schnitt wird die Chordaspitze zuerst angeschnitten und zeigt sich eine Höhle in der linken Mandibulartasche. Die Vorderwand derselben ist also $\pm 90 \mu$ dick. Zugleichzeit erhöht sich die Epidermis neben der Facialisanlage und diese Stelle bildet sich allmählich in die Gehörplakode um. Schon im 63. Schnitt hat letztere die Facialisanlage fast vollständig verdrängt und bleibt von dieser nur eine Mesektodermwucherung oberhalb der ersten Visceraltasche übrig. Im gleichen Schnitt tritt auch die zentrale Darmhöhle hervor, welche sich zwei Schnitte weiter nach hinten mit dem Lumen der ersten Visceraltasche vereinigt. In diesem Schnitte zeigt sich auch rechts der Anfang der Hyomandibulartasche als ein solider Auswuchs der Darmwand und ist an dieser Seite in der vom 59. Schnitt an ersichtlichen Augenblasenanlage eine Höhle anwesend. Die Vereinigung der Wände des Vorderhirns und der rechten Augenblase findet im folgenden Schnitt statt und die der Höhlen erfolgt im 70. Schnitt. In den gleichen Schnitten verstreicht die linke Augenblase allmählich und ist im 75. Schnitt ganz und gar verschwunden (Fig. 5 d, T. V).

In letztgenannter Figur erkennt man an jeder Seite des fackelförmigen Hinterhirns die Anlage des unbedeutenden Gehörnerven und die Gehörplakode. Letztere ist links im Verschwinden begriffen. Erstere ist rechts etwa vom 70. bis zum 78. Schnitt zu beobachten und geht ohne Grenze in die Glossopharyngeus-Anlage über (siehe die Rekonstruktion Fig. 5 a, T. V). Zwischen der Gehörplakode und der ersten Visceralplakode befindet sich die erhöhte Plakodenzzone der Facialisanlage. Links zeigt dieselbe einen lokalen, mesektodermalen Einwuchs, welcher neben dem Hyoidbogen empor wächst. Rechts wird letzterer noch nicht angeschnitten und ist allein der dorsale Abschnitt des parachordalen Mesoderms ersichtlich. Unterhalb des geschlossenen Hyomandibularspaltes befindet sich das Mandibularmesoderm, fast ganz von Mesektoderm umfasst. Links wird schon die Mundplatte angeschnitten, rechts ist nur die bedeutende vordere Stomodäaleinwucherung ersichtlich, deren Spitze (oberhalb des Vorderhirns) als Hypophysis zu betrachten ist. An dieser Seite erblickt man die Augenblase und die Riechplakode. Links sind dieselben schon verschwunden.

Nach dem 78. Schnitt wird links die Wand der zweiten Visceraltasche angeschnitten. Dadurch wird der Hyoidbogen vom parachordalen Mesoderm abgetrennt, während die linke Gehörplakode verschwindet. Letztere ist vom 60. bis zum 81. Schnitt anwesend. Sie misst etwa $450 \times 350 \times 250 \mu$. An der stelle derselben befindet sich die kolossale Glossopharyngeus-Vagusplakode, welche im Anfang noch nicht mit dem Rhombencephalon oder mit der Neuralleiste verbunden ist. Neben der hohen, zweischichtigen Plakode beobachten wir eine locker zusammenhängende Mesektodermmasse, die eigentliche Anlage des IX. Hirnnervs, welche etwa im 82. Schnitt mit der Hirnwand und mit der Epidermis im Zusammenhang kommt¹⁾.

Im 85. Schnitt hat sich die Trennung zwischen der Vorder-

1) In dieser Region hat die Hirndecke sich ganz von der Epidermis getrennt. In den Schnittbildern habe ich dieser Sachlage Ausdruck verliehen, indem ich bei Zusammenhang dieser Gewebe die wahrscheinliche Grenze durch eine gestrichelte Linie, und bei einfacher Berührung durch eine ganze Linie dargestellt habe (Vergl. dazu die Figg. 5 d—h, T. V).

hirnregion und dem übrigen Teil des Schnittes, welche links schon im 70. Schnitt anfängt, vollzogen. Die Wand der rechten Augenblase ist noch eben ersichtlich und das Vorderhirn selbst zeigt noch eine kleine Höhle, welche nach 2 Schnitten nicht mehr zu beobachten ist. Nach dem 92. Schnitt ist der Vorderkopf ganz und gar aus den Schnitten geschwunden und hat die Glossopharyngeusanlage ihre Verbindung mit dem Hinterhirn abgebrochen.

Die Sachlage wird am besten durch die Figur 5e, T. V., eine Abbildung des 88. Schnittes illustriert. Das Hinterhirn hat eine umgekehrt birnförmige Gestalt bekommen; die Glossopharyngeusanlage steht mit demselben unterhalb der dorsalen Erweiterung in Verbindung. Rechts ist noch ein Rest der Gehörplakode ersichtlich und wird die Nervenanlage auf der Grenze des VIII. und IX. Hirnnervs angeschnitten. Die Verbindungsstelle mit dem Gehirn liegt rechts ganz dorsal. Links können wir zwei derselben Visceralbogen mit ihrer Mesektodermhülle beobachten, den Mandibular- und den Hyoidbogen und zieht sich die zwischen beiden liegende erste Visceraltasche von der Epidermis zurück, während die zweite Tasche über eine breite Strecke mit der Haut zusammenhängt und ein kleines, noch nicht mit der Darmhöhle kommunizierendes Lumen zeigt. Rechts ist der Hyoidbogen noch mit dem parachordalen Mesoderm im Zusammenhang und zeigt sich die zweite Visceraltasche nur als eine kleine Ausbuchtung oberhalb der ersten, welche letztere die Epidermis noch berührt. An dieser Seite ist die Facialisanlage noch deutlich ersichtlich. Die Mundtasche ist sehr tief und wird an ihrer Ventralseite nur durch die Deckschicht der Epidermis bekleidet (siehe auch die Detailfigur 3d, T. III). An der linken Seite wächst die Sinnesschicht der Epidermis ein wenig neben dem Enteroderm der Mundtasche empor, in späteren Stadien ist diese Erscheinung viel mehr ausgeprägt. Es handelt sich um die Bildung der seitlichen Stomodäalwand. Unabhängig von dem übrigen Teil des Schnittes befindet sich unterhalb desselben eine ektodermale Zelleninsel, die Hinterwand des Vorderkopf mit dem Rest der Lamina terminalis.

Im 89. Schnitt hat sich links das Lumen der zweiten Visceraltasche mit der Darmhöhle in Verbindung gesetzt und hat sich der IX. Hirnnerv vom Hinterhirn gelöst, während rechts die Gehörplakode sich in die ausgedehnte Plakodenzone der Glosso-pharyngeus-Vagusregion verliert und neben letzterer die rechte Anlage des IX. Hirnnervs ersichtlich wird. Zwei Schnitte weiter nach hinten tritt rechts ein solider Auswuchs der Darmdecke hervor, die Wand der zweiten Visceraltasche, welche sich alsbald mit der Epidermis verbindet und dadurch auch rechts den Hyoidbogen vom parachordalen Mesodermflügel trennt.

Im 95. Schnitt ist links die erste Visceraltasche verschwunden. Infolgedessen haben sich Hyoid- und Mandibularbogen mit einander verbunden. Auch sind an dieser Stelle keine eingewucherten Mesektodermzellen mehr anwesend. Die Hinterhirnanlage hat einen ovalen Durchschnitt mit weitem Lumen bekommen. Die Wand der linken dritten Visceraltasche ist zuerst unabhängig von der Darmdecke. Im 101. Schnitt verbindet dieselbe sich mit letzterer und zeigt ein spaltförmiges Lumen. Dadurch wird der unbedeutende dritte Visceralbogen (= der erste Kiemenbogen) vom dorsalen Mesoderm abgetrennt.

Die Fig. 5 f, T. V möge die erwähnten Tatsachen verdeutlichen. Die Breite des Hinterhirns hat wiederum abgenommen. Links beobachtet man die Vagus-, rechts die Glossopharyngeusanlage; beide sind mit der Epidermis, aber nicht mit dem Hinterhirn in Verbindung. Unterhalb der linken zweiten Visceraltasche sind in dem Ventralrand der Mesodermdecke schon einige Lücken vorhanden, welche den Anfang der linken Perikardialhöhle darstellen. Die Mundtasche ist noch mit der Epidermis verbunden und rechts erblicken wir unterhalb der zweiten Visceraltasche den ventralen Verbindungsstrang von Mandibular- und Hyoidbogen, welcher dorsalwärts noch von einer Mesektodermkuppe bedeckt wird. Man könnte denken, dass die kleine Ausbuchtung unterhalb der zweiten Tasche den Rest der ersten Tasche darstelle. Dem ist aber nicht so. Infolge der ausgeprägten V-Form der zweiten Kiementasche wird dieselbe zweimal angeschnitten, wie das schon in

der Fig. 5e, T. V angedeutet wird. In der Fig. 5f, T. V habe ich zwischen Chorda und Darmdecke eine kleine Zellplatte angegeben. Dieselbe vereinigt sich in den folgenden Schnitten vollkommen mit der eigentlichen Chordaanlage und ist wahrscheinlich nur ein Artefakt. Eine wirkliche Hypochorda zeigt sich erst viel weiter nach hinten (Fig. 5i, T. V und Fig. 4a und b, T. VI).

Vom 105. Schnitt an beginnt die Höhle der Mundtasche sich zurückziehen, während die Wand derselben mit der Epidermis in Berührung bleibt. Infolge dessen zeigt sich an der Stelle der Mundtasche ein solider Auswuchs (Fig. 5g, T. V), welcher wahrscheinlich als Thyreoidanlage zu deuten ist. Derselbe ist aber noch so unbedeutend, dass ich bei einer Rekonstruktion noch keine deutliche Verdickung des Darmbodens aufdecken konnte (Fig. 3a, T. III). In den nächstfolgenden Schnitten vereinigen sich die Lücken in den ventralen Mesodermrändern zu den paarigen Perikardialhöhlen und erscheint an der Seitenwand des Hinterhirns die Hirnwurzel des Vagus, im Anfang von der eigentlichen Nervenanlage getrennt. Erst im 109. Schnitt vereinigt sich das Lumen der linken dritten Visceraltasche mit der Darmhöhle.

Die mitgeteilten Tatsachen sind alle in der Fig. 5g, T. V zu beobachten. Ausserdem sind an der linken Seite schon einige Herzzellen zwischen Thyreoid- und Perikardanlage anwesend, welche wahrscheinlich aus dem splanchnische Blatte des Perikards herkommen. Eine gute Detailfigur ist in der oben erwähnten Arbeit Frl. DE ROOY's zu finden (l. c. 109, Taf. I, Fig. 5).

Im 114. Schnitt ist die Thyreoidanlage verschwunden und hat sich die Darmwand ganz von der Epidermis zurückgezogen. Die Thyreoidanlage ist also in 10 bis 11 Schnitten zu beobachten und misst etwa $150 \times 180 \times 180 \mu$. Die beiden Hälften des Perikards nähern sich nunmehr unterhalb des Vorderdarmes, zwischen beiden befindet sich die locker zusammenhängende Herzanlage (Fig. 5h, T. V und Fig. 3e, T. III). Im gleichen Schnitt vereinigt sich die Hirnwurzel des Vagus mit der übrigen Anlage dieses Hirnnervs und verstreichen allmählich die linke dritte und die rechte zweite Visceraltasche. Zugleichzeitig drängt sich an

diesen Stellen eine trennende Mesodermschicht zwischen Epidermis und Darmwand und wächst auch an der rechten Seite die dritte Visceraltasche von der Darmwand aus.

Die Figg. 5 *h*, T. V und 3 *e*, T. III werden diese Sachlage verdeutlichen. Links entspringt die Vaguswurzel aus der Mitte der lateralen Hirnwand und steht mit einer riesigen Hautplakode in Verbindung. Aus der Neuralleiste geht noch eine zweite Nervenanlage hervor, der Anfang des ersten Spinalnervs. Während rechts das Mesoderm durch die ein spaltförmiges Lumen aufweisende dritte Visceraltasche in einen dorsalen und in einen ventralen Abschnitt getrennt wird, ist an der linken Seite von der Chorda bis zur Herzanlage eine einheitliche Mesodermdecke anwesend. Das parachordale Mesoderm zeigt beiderseits die Tendenz neben der Hirnanlage emporzuwachsen. Diese Stelle bezeichnet den Anfang der Ursegmentreihe. Die Perikardialhöhle hat beiderseits an Grösse zugenommen, zumal an der linken Seite. Rechts deuten leichte Einschnürungen in der Mesodermdecke noch die Grenzen von Hyoid- und erstem Branchialbogen an. Die Herzzellen sind deutlich zwischen den beiden Perikardhälften ersichtlich (Siehe zumal die Detailfigur 3 *e*, T. III).

Drei Schnitte weiter nach hinten, im 122. Schnitt, hat sich die linke Vagusanlage vom Hinterhirn getrennt, während die rechte sich eben mit letzterem verbunden hat. Die linke Vaguswurzel zeigt also eine Breite von etwa 9 Schnitten ($\pm 135 \mu$). Die Mesektodermeinwucherung der Vagusplakode bleibt noch ziemlich mächtig bis zum 128. Schnitt, als schon der Dotter angeschnitten wird. Dieselbe ist noch bis zum 136. Schnitt zu verfolgen (Fig. 5 *i*, T. V.). Mit dem Schwund der linken Vaguswurzel nimmt zugleichzeit die aus der Neuralleiste stammende Anlage des ersten Spinalnervs an Bedeutung zu und erreicht im 125. Schnitt den Dorsalrand des Mesoderms. Auch fängt das linke erste Mesomer an sich von der Seitenplatte abzugrenzen. Rechts ist das noch nicht der Fall. Hier ist die Hirnwurzel des Vagus noch bis zum 131. Schnitt zu beobachten, während die Nervenanlage selbst nach etwa 20 Schnitten verschwindet.

Nachdem die eigentliche Mesektodermwucherung des X. Hirnnervs aufgehört hat, ist die stark verschmälerte Plakode noch über eine kurze Strecke zu verfolgen. Diese Epidermisleiste stellt wohl den Anfang der Seitenlinie des Körpers da (Fig. 5*i*, T. V links und Fig. 4*a*, T. VI rechts). Die rechte dritte Visceraltasche ist noch bis zum 141. Schnitt mit der Epidermis in Berührung, dann geht dieselbe ohne Grenze in die seitliche Rinne des Darmes über, wie dies links schon 25 Schnitte mehr nach vorne der Fall ist.

Als der vom 128. Schnitt an ersichtliche Dotter sich drei Schnitte weiter nach hinten mit der Ventralseite des Körpers vereinigt hat, verkleinert sich die linksseitige Perikardialhöhle um nach 5 Schnitten zu verschwinden. Zugleichzeit weichen die beiden ventralen Mesodermränder auseinander und zwischen denselben vereinigen sich die Dotterzellen mit dem Darmboden. Dadurch werden auch die Herzzellen in den beiderseitigen Anlagen der Venae omphalomesentericae übergeführt. Die Fig. 5*i*, T. V bildet einen Schnitt ab, wo die Vereinigung von Darmboden und Dotterzellen noch nicht erfolgt ist. Oben erblickt man die verkehrt birnförmige Medullaranlage, aus welcher zu beiden Seiten das erste Spinalnervenpaar entspringt. Das linke erste Mesomer ist deutlich von der Seitenplatte abgesetzt, das rechte ist noch kaum zu unterscheiden. Unterhalb der Chorda befindet sich die scheibenförmige Hypochorda, welche etwa im 130. Schnitt anfängt, sich bedeutend vergrößert und bis weit in die Rumpfregeion zu verfolgen ist (Vergl. dazu die Figg. 5*i*, T. V und 4*a* und *b*, T. VI). In der Figur ist die linke Perikardialhöhle fast verschwunden, die rechte ist noch sehr weit. Letztere ist noch vom übrigen Mesoderm getrennt durch die Hinterwand der dritten Visceraltasche, welche über eine grosse Strecke mit der Epidermis zusammenhängt. Oberhalb dieser Tasche zeigt sich die beträchtliche Vagusanlage und deren Plakode. Links ist erstere fast verschwunden und setzt sich die Plakode noch als Seitenlinie fort. Die Darmdecke zeigt eine tiefe Medianrinne, welche etwa vom 120. Schnitt zu verfolgen ist (Man vergl. die Figg. 5*h*, T. V und 3*e*, T. III).

Zwischen dem abgerundeten Darmboden und der bereits grossen Dottermasse sind zwei Anhäufungen gefässbildender Zellen anwesend, die Anlagen der beiden Venae omphalomesentericae.

Nach dem 140. Schnitt kommen wir in die Dorsalhälfte des Schnittes ganz und gar in die Rumpfregion¹⁾. Ich werde mich daher darauf beschränken etwas von der Gestalt der Leberbucht mitzuteilen. Diese wird im 138. Schnitt als eine kleine Höhle ersichtlich, welche sich bald zu einen halbkreisförmigen Spalt erweitert und sich im 150. Schnitt mit der Darmhöhle vereinigt (Fig. 4a, T. VI). In diesem Schnitt hat sich auch die rechte Perikardialhöhle zu einem feinen Spalt verkleinert, welcher sich mit dem dorsal auftretenden Cölomspalt in Verbindung setzt. Beiderseits bleiben blut- und gefässbildende Zellen am ventralen Mesodermrand ersichtlich. Bald verengert sich das Darmlumen und ziehen sich die beiden Zipfel der Leberbucht dorsalwärts zurück. Der linke verschwindet etwa im 177. Schnitt, der rechte um 30 Schnitte weiter nach hinten. Im 200. Schnitt ist nur die enge Höhle des Neointerons innerhalb der Dotterzellen zu beobachten.

Die Figur 4a, T. VI gibt uns ein deutliches Bild der Übergangszone von Kopf und Rumpf. Oben die verkehrt birnförmige Medullaranlage mit dem zweiten Spinalnervenpaar, links das zweite Mesomer, rechts oben der Anfang dieses Mesomers, welcher durch eine leichte Einkerbung gegen das mehr ventralwärts liegende zweite Mesomer abgegrenzt ist. Dass hier zwei Mesomeren übereinander angeschnitten werden, wird verursacht durch den Umstand, dass die Schnittfläche den Grenzflächen der Ursegmenten nicht parallel ist (Vergl. dazu die Rekonstruktion Fig. 5a, T. V). Die Seitenplatten werden deutlich von zwei Schichten aufgebaut und erstrecken sich beiderseits bis zur halben Höhe des Schnittes, gerade die Dorsalwand der Leberbucht erreichend. An ihren Ven-

1) Natürlicherweise befindet sich auch die Vornierenanlage in der vorderen Rumpfregion. Dieselbe wird links im 81. Schnitt ersichtlich und geht etwa im 225. Schnitt in den Vornierengang über. Die Vorniere wird von 3 Kanälchen gebildet, welche mit den Mesomeren III bis V zusammenhängen. Die Figur 4b, T. VI stellt einen Schnitt durch das erste Nierenkanälchen dar.

tralrändern findet eine deutliche Abschnürung gefäss- und blutbildender Zellen statt. Rechts ist noch die Plakode der Seitenlinie zu beobachten, links hat dieselbe schon aufgehört. Die Darmhöhle besitzt eine ziemlich symmetrische Konfiguration: Oben die tiefe Dorsalrinne, von einem hohen Darmwandabschnitt begrenzt, dann zwei dorso-laterale Ausbuchtungen, welche der Zentralhöhle die Gestalt eines umgekehrten Trapeziums verleihen und dann unten die beiden tief in die Dotterzellen hineindringenden Spalten der Leberbucht. Endlich befindet sich zwischen Darmdecke und Chorda die ziemlich grosse Hypochorda.

Als Zusammenfassung der Befunde beim Embryo A A' möchte ich schliessen mit der Beschreibung einer Wachsrekonstruktion der Gehirn- und Vorderdarm-Anlage und mit derjenigen einer linearen Rekonstruktion der Mesoderm- und Mesektodermbildungen.

Die Figur 3 b, T. III stellt die linke Seitenansicht der Darm- und Hirnanlage dar, etwas von hinten betrachtet. Hinten erblickt man die quer durchschnittene Medullaranlage, die Chorda und die geöffnete Darmhöhle auf der Grenze von Arch- und Neo-enteron, mit den beiden Leberbuchtzipfeln. Der Vorderdarm zeigt drei deutliche Auswüchse, die drei Visceraltaschen. Die ersten zwei Taschen verlaufen schräg nach vorn und oben, die letztere zeigt eine mehr komplizierte, bogenförmige Gestalt. Am ventralen Ende der ersten Visceraltasche befindet sich die Mundtasche und vor derselben die Präoraltasche. Am Gehirn beobachten wir die nach vorn gerichtete Augenblasenausstülpung, welche schon einen Stiel und einen angeschwollenen Teil erkennen lässt, das ziemlich lange, komprimierte Mittelhirn und das Hinterhirn, welches ein deutliches Relief aufweist. Letzteres geht ohne Grenze in die Medullaranlage über und ist oben im allgemeinen breit und unten zusammengesprengt. Die Stelle der Gehörplakode wird durch eine deutliche Vertiefung des Gehirns angegeben.

Die Figur 3 a, T. III gibt eine Innenansicht des halbierten Objektes. Man kann in dieser Figur die Abschnitte der Neuralanlage, die spaltförmigen Visceraltaschen, die weite Mundtasche

und die Präoraltasche und den medianen Teil der Leberbucht, deutlich unterscheiden. Man beachte weiter die spaltförmige Öffnung des Augenstiels.

Die Figur 5 *a*, T. V gibt die Ausbreitung des Mesoderms und die des Mesektoderms an. Wie in einer derartigen Abbildung des Embryo Y' (Fig. 1 *a*, T. VI) sind Gehirn, Darm und Chorda im Medianschnitt dargestellt; die mesodermalen und mesektodermalen Bildungen sind auf diese Medianebene projiziert worden. Die Darmwand ist schwarz, die Mesektodermeinwucherungszonen sind dunkelgrau und die Reste der branchialen Epidermisverdickung sind hellgrau angegeben. Das Mesoderm ist schräg, Riechplakode, Augenblase und Gehörplakode sind horizontal schraffiert worden. Die dünneren Hautstellen und die zum grösseren Teil schon stark verdünnten Visceralspaltplakoden sind weiss gelassen, ebenso wie die Hirnwand und die Höhlen innerhalb der Mesodermdecke (Ursegmenthöhlen, Perikardialhöhlen). Die Ursprungsstellen der Hirnnerven in der lateralen Hirnwand sind punktiert worden.

Die Mesodermdecke zeigt drei längliche Fenster, von denen die zwei vorderen oben etwas breiter und nach vorne gebogen sind, die Öffnungen für die drei Visceraltaschen. Die erste Tasche ist auch an der Ventralseite von Mesoderm umgeben, das Urmesoderm hat sich also auch an der Ventralseite mit dem Perikard verbunden. Während das Mandibularmesoderm und der obere Verbindungsstrang des Urmesoderms sehr an Mächtigkeit zugenommen haben, ist das Prämandibularmesoderm nur als schwächerer Auswuchs an der Vorderseite der Augenblase übrig geblieben. Letzteres zeigt eine Tendenz zur mesenchymatösen Auflockerung, wie das schon bei der Beschreibung der Schnitte hervorgehoben ist. Die Mesodermdecke hat sich bis unterhalb des Kiemendarms ausgebreitet, wo dieselbe die beträchtlichen paarigen Perikardialhöhlen bildet. Hinter und oberhalb der Kiemenregion erblicken wir die ersten drei Mesomeren, von denen das erste keine Höhle aufweist. Die Grenzflächen der Ursegmente sind schräg nach vorne gerichtet.

Im Vergleich zum Ei Y' hat sich die Mesektodermbildungszone der grossen Hirnnerven ventralwärts ausgedehnt, während umgekehrt die branchiale Epidermisverdickung sich stark verkleinert hat, ja schon die Tendenz zeigt sich zu einer hypobranchialen Leiste umzubilden. Man kann die Mesektodermbildungszone in drei gut abgrenzbare Bezirke aufteilen, welche ich nach den daraus hervorgehenden Gehirnnerven benennen werde, wiewohl nicht nur nervöses Gewebe, sondern auch ein Teil des mesenchymatösen und des Vorknorpel-Gewebes des Kopfes aus denselben hervorgeht. Der Vorderkopf wird zum grösseren Teil von der Trigemiusanlage bedeckt. Die Ausbreitung derselben deckt sich der Hauptsache nach mit derjenigen des Urmesoderms. Diese Anlage ist an zwei Stellen mit der Neuralleiste verbunden: auf der Grenze von Vorder- und Mittelhirn und am proximalen Ende des Hinterhirns. Unterhalb letzterer Verbindungsstelle entspringt die eigentliche Wurzel des Trigemius aus der lateralen Hirnwand. Die Anlage weist in der Mittelhirngegend eine grosse Lücke auf und ist an dieser Stelle nicht mehr mit der Neuralleiste verbunden, wie das beim Y' noch der Fall war (Vergl. dazu die Fig. 1 a, T. VI). Sie besitzt zwei ventrale Auswüchse, welche um die Augenblase greifen und etwa an der Stelle des Mandibular- und Prämandibularmesoderms liegen. Diese Auswüchse sind als Anfänge der beiden Hauptäste des Trigemius zu betrachten: als Ramus ophthalmicus und als Ramus maxillo-mandibularis. Die Anlage des V. Hirnnervs steht unterhalb und oberhalb der ersten Visceraltasche mit der Facialisanlage in Verbindung. Die beiden obengenannten Nervenanlagen werden also durch die erste Visceraltasche und durch ein mehr dorsalwärts liegendes Fenster von einander getrennt.

Die Facialisanlage, welche z. T. vor der Gehörplakode, z. T. zwischen den ersten zwei Visceraltaschen liegt, ist viel schmaler als die Trigemiusanlage und besitzt eine Wurzel, welche etwas mehr dorsalwärts aus der lateralen Hirnwand hervorgeht.

Hinter der Gehörplakode befindet sich das Glossopharyngeus-Vaguskomplex. Ein unbedeutender Auswuchs, welcher oberhalb

der Gehörplakode aus der gemeinschaftlichen Anlage hervortritt, darf wohl als Gehörnerv gedeutet werden. Zwei weitere Auswüchse, ein kleiner oberhalb der zweiten Tasche und ein bedeutender zwischen zweiter und dritter Visceraltasche, stellen die prae- und posttrematischen Äste des IX. Hirnnervs dar. Hinter der dritten Tasche erblickt man den grossen ersten Kiemenast des Vagus. An ihrem Ursprung sind die Anlagen des IX. und des X. Hirnnervs noch nicht deutlich von einander getrennt, wiewohl oberhalb der dritten Tasche eine kleine, in der Figur nicht dargestellte Lücke zwischen beiden anwesend ist.

Die eigentlichen Hirnwurzeln sind noch nicht ganz genau von der Neuralleiste zu trennen, dennoch habe ich die Stellen, wo ein deutlicher Zusammenhang der Nervenanlage mit der Seitenwand des Hinterhirns anwesend war, durch Punkte angegeben. Die Wurzel des IX. Hirnnerv ist unbedeutend, diejenige des X. Hirnnervs ist etwas grösser und liegt ziemlich weit kaudalwärts¹⁾. Gerade hinter dem Kiemenast des Vagus fängt die Reihe der Spinalnerven an, kleine Ausbuchtungen der an dieser Stelle sehr breiten gemeinschaftlichen Nervenanlage.

Das Ei CC (12 October, 23 Tage alt).

Der mit Pikrinschwefelsäure fixierte Embryo des 23. Tages hat sich in vielen Hinsichten weiter entwickelt als diejenigen der vorigen Tage (Fig. 12, T. VIII). Die Kopfanlage ist nach vorne ausgewachsen und die Kiemengegend hat an Länge zugenommen. Infolge dessen ist der präorale Kopfabschnitt nicht mehr dem Dotter zugewandt und besitzt seine Längsachse nicht mehr eine fast vertikalen Stellung, wie bei den jüngeren Embryonen, sondern dieselbe

1) Zwischen Gehörplakode und Vaguswurzel, etwa vom 80. bis zum 104. Schnitt, trennt sich die Hirnanlage auch in der dorsalen Medianlinie von der Epidermis. Man kann an dieser Stelle eigentlich nicht mehr von Neuralleiste reden. In der Medullarregion ist letztere aber wiederum anwesend. Ich habe an dieser Stelle die Trennungslinie von Epidermis und Hirndecke durch Striche angegeben.

zeigt die Tendenz sich in horizontaler Richtung zu strecken. Auch die Schwanzanlage hat an Länge zugenommen und ist schon teilweise segmentiert. Ich zähle 26 oder 27 Ursegmente, davon gehören 23 oder 24 dem Rumpf zu. Aus dem Vergleich mit viel älteren Stadien geht hervor, dass 24 die Maximalzahl der Rumpfsegmente darstellt. Die Möglichkeit ist aber nicht auszuschliessen, dass diese konstante Zahl eine Folge ist davon, dass vorn ebenso viele Mesomeren zugrunde gehen als hinten neugebildet werden und dass also die Zahl sich gleich bleibt, dass es sich aber in älteren und jüngeren Stadien nicht um die gleichen Ursegmente handelt¹⁾.

Wie bei dem Ei A A verläuft zur halben Höhe des Dotters ein breites, nach vorn sich verjüngendes, weisse Band, welches die laterale Grenze der Mesodermausbreitung angibt und als Blutzellenstrang bzw. als Anlage der rechtseitigen Vena omphalomesenterica zu betrachten ist.

An der Kopfanlage zeichnet sich die Riechplakode durch bedeutende Grösse aus. Bei den Eiern des 20. und des 21. Tages äusserlich noch nicht ersichtlich, hat dieselbe beim Ei C C die Augenblase an Umfang überholt und zeigt eine leichte Vertiefung. Dadurch wird die Riechplakode allmählich in eine Riechgrube, bzw. in ein Riechsäckchen umgebildet. Die Anlage des Auges weist schon die Andeutung einer Linsenanlage auf. Ausser diesen gut umschriebenen Organen zeigt der Vorderkopf noch einige Erhebungen, welche offenbar von Ausbuchtungen des Gehirnröhres, von Mesektoderm- oder Mesodermansammlungen hervorgerufen werden, deren Bedeutung jedoch nicht genau bestimmt werden kann.

In der Kiemenregion erblicken wir drei Kiemenbogen und drei deutliche Kiemenrinnen. Hinter der dritten Rinne befindet sich eine beträchtliche Anschwellung des Kiemendarmes, welche die

1) Die nächstfolgenden Stadien D D und E E sind eben in dieser Hinsicht etwas zurückgeblieben, oder die Segmentation ist äusserlich nicht so deutlich ersichtlich gewesen wie beim Ei C C.

äusserlich nicht ersichtliche vierte Visceraltasche enthält. Der Mandibularbogen ist ventralwärts ausgewachsen, dadurch wird zwischen demselben und dem Vorderkopf eine tiefe ektodermale Mundbucht gebildet. Oberhalb der zweiten Kiemenrinne befindet sich die Anlage des Gehörbläschens, welches sich schon in zwei Abschnitte zu gliedern anfängt. Die dünne Decke des sehr langen Hinterhirns ist in der Fig. 12, T. VIII als ein schmaler, durchsichtiger Streifen am Dorsalrand des Kopfes ersichtlich. Zwischen Dotter und Kiemendarm zeigt sich ein dreieckiges Feld, wo sich das Perikard und die Herzanlage befinden.

Das Ei C C wurde in toto mit Hämalaun gefärbt und sagittal geschnitten. Leider ist eins der Objektträger der rechten Seite stark geschädigt. Ich werde daher mit der linken Seite anfangen und mich dabei auf diese Seite beschränken¹⁾.

In den ersten 32 Schnitten wird nur der von der dünnen Epidermis bedeckte Dotter angeschnitten. In der Dorsalhälfte befindet sich zwischen beiden Geweben eine Mesodermschicht, welche an der Kaudalseite einen angeschwollenen Rand, den Blutzellenstrang, aufweist. Vom 23. Schnitt an zeigt sich an der Vorderseite des Dotters ein schmaler Spalt, die Leberbucht.

Im 33. Schnitt wird zuerst die laterale Kopfhaut angeschnitten. Schon einen Schnitt weiter medialwärts zeigt diese Ektoderminsel im Inneren einige Enterodermzellen, die Wand der vierten Visceraltasche. Aus dieser Tatsache geht hervor, dass die Visceralspaltplakode sehr dünn geworden ist. Das Lumen der vierten Tasche wird im 36. Schnitt ersichtlich, zugleich mit der Wand der dritten Tasche und dem zwischen beiden Taschen liegenden vierten Visceralbogen (= dem zweiten Kiemenbogen). Im 39. Schnitt erscheint auch das Lumen der dritten Tasche und einen Schnitt

1) Für Embryologen, welche vielleicht die Serie an der Hand meiner Arbeit durchsehen möchten, werde ich folgendes bemerken: Ich fange beim letzten (vierten) Objektträger an und nummeriere also in verkehrter Folge vom 16. Schnitt an, weil die letzten 15 Schnitte verloren gegangen sind.

weiter medialwärts vereinigt sich die Epidermis der Kopfanlage mit derjenigen des Dotters. Wir beobachten in diesem Schnittbild von vorn nach hinten den Anfang des dritten Visceralbogens, von einer Mesektodermschicht umgeben, dann die dritte Tasche, den vierten Bogen, die vierte Tasche, den fünften Bogen, an der Hinterseite ebenfalls von einer Mesektodermwucherung bedeckt (= Anlage eins der Vagus-Äste). Die Leberbucht hat sich stark vergrößert und zeigt an ihrem dorsalen Ende eine Erweiterung, den lateralen Anfang des Vorderdarms (etwa vom 35. Schnitt an).

Schon im 34. Schnitt tritt in der dorsalen Mesodermschicht eine niedrige Höhle auf, welche sich rasch verlängert, die Anlage des WOLFF'schen Ganges. Im 41. Schnitt teilt sich diese in zwei Abschnitte: in einen vorderen, erweiterten, aus welchem die Vornierenkanälchen entspringen werden, und in einen hinteren, spaltförmigen, welcher bald verschwindet. Die Anlage des Vornierenapparates löst sich allmählich von der eigentlichen Seitenplatte. In den gleichen Schnitten zeigt sich der laterale Anfang der Perikardialhöhle, welcher sich rasch erweitert. Im 43. Schnitt tritt auch die zweite Tasche hervor, in der sich zwei Schnitte weiter das spaltförmige Lumen zeigt.

Die Figur 5a, T. VI ist eine Abbildung dieses Schnittes. Wir beobachten in derselben von vorn nach hinten: die Mesektodermwucherung des zweiten Visceralbogens, die zweite Visceraltasche, den dritten Visceralbogen (ersten Kiemenbogen), die in der Mitte mit einander zusammenhängenden dritte und vierte Visceraltaschen, die Perikardialhöhle, welche im Begriff ist sich zu vergrößern, das erweiterte Oberende der Leberbucht und endlich den gemeinschaftlichen Hohlraum der Vorniere. In der Vornierenanlage kann man durch zwei Einschnürungen schon den Anfang der drei Vornierenkanälchen erkennen. Zwischen der Perikardialwand und der vorderen Darmwand befindet sich ein Streifen locker zusammenhängender Mesodermzellen, welche sich zum Teil zur Bildung einer Gefäßwand geordnet haben. Wahrscheinlich stellt die letztgenannte Bildung die Anlage der linken Vena omphalomesente-

rica dar¹⁾ und gehören die anderen Zellen zum Blutzellenstrang.

Auch den 47. Schnitt habe ich abgebildet (Fig. 5 *b*, T. VI), weil in diesem Schnitte die drei Vornierenkanälchen deutlich zwischen der Seitenplatte und den Anfängen der eigentlichen Ursegmente zu erkennen sind. Weiter zeigt sich hier der Anfang des Hyoidbogens, von einer Mesektodermwucherung eingefasst, während der erste Kiemenbogen fast von einer derartigen Wucherung verdrängt worden ist. Die vierte Visceraltasche wird durch einen breiten Zellenstrang mit dem übrigen Enteroderm verbunden und dadurch wird das Perikard vom dorsalen Mesoderm abgetrennt. Die Perikardialhöhle hat sich dorsalwärts ausgebreitet.

Im 49. Schnitt haben sich die Vornierenkanälchen einerseits mit den Ursegmenten III, IV und V²⁾, andererseits mit der Seitenplatte verbunden. Die Höhlen der vierten und dritten Visceraltaschen haben sich vereinigt und die Wand der dritten Tasche hat sich mit derjenigen der zweiten Tasche verbunden. Nach zwei Schnitten vereinigt sich auch das Lumen der zweiten Tasche mit dem gemeinschaftlichen Kiemendarmmlumen. Oberhalb des Kiemendarmes befinden sich grosse Ansammlungen von mesektodermalem Gewebe, welche zur Anlagen des neunten und zehnten Hirnnerves gehören.

Vom 52. Schnitt an zeigt sich vor der Anlage des Glossopharyngeus und oberhalb der zweiten Visceraltasche die mit der Epidermis noch an einer Stelle zusammenhängende Anlage des Gehörbläschens. Im gleichen Schnitt wird die vordere Kopfhaut mit der Linsenplakode angeschnitten. Die Figur 5 *c*, T. VI ist eine Abbildung des 53. Schnittes. Vorn ist eine kleine Epidermisinsel mit der schraffierten Linsenplakode ersichtlich. Dann folgen von vorne nach hinten: die Mesektodermdecke des Mandibularbogens, die Hautplakode des ersten Visceralspaltes und der Hyoid-

1) An der rechten Seite zeigt sich die gleiche Erscheinung (Vergleiche hierzu die Fig. 5 *e*, T. VI).

2) Zwei Schnitte weiter medialwärts zeigen sich vor den mit den Vornierenkanälchen zusammenhängenden Ursegmenten mit deutlichem Stiel noch zwei andere Mesomeren, welche keinen Ursegmentstiel aufweisen. Daher meine Numerierung.

bogen, welcher zu beiden Seiten von Mesektoderm eingefasst ist und mit der dorsalen Mesodermschicht im Zusammenhang steht. Die Höhle des Kiemendarmes hat sich eben mit der Leberbucht vereinigt und zeigt noch deutlich die Rinnen der letzten drei Visceraltaschen. Unterhalb des Kiemendarmes befindet sich die geräumige Perikardialhöhle, deren Hinterwand in die Höhle vorspringt und der Anlage des Herzens Raum macht. Offenbar sind in dieser Serie die beiden Perikardialhöhlen mit einander in Verbindung getreten unterhalb der Herzanlage und ist dadurch das ventrale Mesocardium teilweise verschwunden¹⁾.

Oberhalb des Kiemendarmes erstreckt sich eine einheitliche Mesodermschicht, welche einerseits mit dem Hyoidbogen, andererseits mit den Mesomeren²⁾ zusammenhängt. Dieselbe hat sich eben gebildet und wird wenige Schnitten zurück von den auch hier ersichtlichen Anlagen des Glossopharyngeus und Vagus durchbrochen. Vor dem Gehörbläschen ist ausserdem noch die Facialisanlage anwesend.

Im 55. Schnitt hat sich die Vorderkopfwand mit dem übrigen Abschnitt der Kopfanlage vereinigt und ist auch die Wand der Augenblase zu ersehen. Einen Schnitt weiter medialwärts zeigen sich der Mandibularbogen und die Wand der ersten Visceraltasche. Letztere ist vom Anfang an mit der übrigen Darmwand in Zusammenhang und weist im 58. Schnitt eine Höhle auf, welche sich im 60. Schnitt mit der Kiemendarmhöhle vereinigt.

Die erwähnten Tatsachen lassen sich bequem aus der Figur 5*d*, T. VI, einer Abbildung des 60. Schnittes, ablesen. Vorn erblickt man die beträchtliche, vom 55. Schnitt an ersichtliche Riechplakode. Oberhalb derselben befindet sich die kleine Augenblasenanlage, welche sich schon von ihrem Stiel getrennt hat. Das Mandibularmesoderm zeigt vorn eine Höhle (Prämandibularhöhle?)

1) Bei den um einen Tag älteren Eiern DD und DD' ist dies noch nicht der Fall und erscheinen die beiderseitigen Perikardialhöhlen noch getrennt (siehe dazu DE ROOY, l. c. 1907, p. 7 und 8 und Fig. 12, T. II).

2) Vom 4. Mesomer ist gerade der Stiel getroffen, welcher nach oben in das eigentliche Ursegment und nach unten in die Seitenplatte übergeht.

und hat sich unterhalb der ersten Visceraltasche mit dem Perikard vereinigt. Es wird zu beiden Seiten von Mesektoderm bedeckt. Die obere Mesektodermdecke hängt mit der Trigeminaanlage zusammen. Perikard und Herzanlage zeigen den gleichen Anblick wie in der Figur 5 *c*, T. VI. Der geräumige Kiemendarm ist vorn in Verbindung mit der ersten Visceraltasche und weist ausserdem nur den ventralen Rest der zweiten Tasche auf. Das Gehörbläschen ist hier ganz von der Epidermis getrennt, zeigt eine flaschenförmige Gestalt und fängt an sich in zwei Abschnitte zu gliedern. Vor derselben befinden sich die Facialis- und die Trigeminaanlage, welche das Urmesoderm vom dorsalen Mesoderm trennen. Von den Ursegmenten erblicken wir die medialen Wände, welche schon Muskelfibrillenbildung zeigen. Oberhalb derselben sind Teile der Medullar- und der Rhombencephalonwand anwesend.

In den folgenden Schnitten breiten letztere sich aus, vereinigen sich mit einander und verdrängen das Gehörbläschen und die Mesomeren, während die Augenblase verschwindet und nur der Augenstiel übrigbleibt. Im 63. Schnitt vereinigt sich das Urmesoderm mit dem parachordalen Mesoderm und wird die Thyreoidanlage als eine Ausbuchtung des Kiemendarmbodens ersichtlich. Die Figur 5 *e*, T. VI ist eine Abbildung des 68. Schnittes. Vorn erblicken wir den Rest der Riechplakode und das Vorderhirn. Oberhalb des letzteren befindet sich die beträchtliche Masse des Urmesoderms mit der oben erwähnten Höhle. Nach oben und hinten verzweigt dasselbe sich zum Verbindungsstrang, welcher mit der Chordaspitze zusammenhängt. Unterhalb der fast über ihre ganze Länge angeschnittenen Rückensaite befindet sich die deutliche Hypochorda, welche gerade am kaudalen Ende des Kiemendarms anfängt. Hinterhirn und Rückenmark sind über ihre ganze Länge getroffen, mit deren Lumina ist das noch nicht der Fall. Ganz vorn am Hinterhirnboden befindet sich die Wurzel des Trigemini. Am Kiemendarm, welcher mit der Leberbucht und mit dem Neo-enteron verbunden ist, zeigen sich keine Kiemerinnen mehr, unten erblickt man die Thyreoidgrube und vorn

die soliden Wände der Mund- und der Präoraltasche. Das Perikard befindet sich an der gewöhnlichen Stelle, nur merke man sich die Tatsache, dass die Herzanlage allmählich nach der Vorderseite gerückt ist und dass hinter dem Perikard wiederum die rechte Vena omphalomesenterica ersichtlich wird.

Die Figur 5 f, T. VI (Schnitt 75) bildet etwa einen Median-schnitt durch die Hirnanlage ab, während derselbe ventralwärts mehr nach der rechten Seite geführt ist. Hirn- und Medullaranlage sind über die ganze Länge angeschnitten. Am Vorderhirn bemerkt man die Neigung zur Abschnürung des unpaaren Telencephalons und den Anfang der Epiphysis. Vom Mittelhirn wird noch die linke Seitenwand getroffen, dagegen weist das Hinterhirn allenthalben eine Höhle auf. Unterhalb der soliden Medullaranlage (= der rechten Seitenwand) sind schon die medialen Wände der rechtsseitigen Mesomeren ersichtlich, unterhalb des mittleren Hinterhirndrittels findet sich aber noch der vordere Abschnitt der Chorda vor. Vor der Chordaspitze werden Hirnboden und Kiemendarmdecke nur durch einige zerstreute Mesodermzellen von einander getrennt. Die ursprüngliche Berührungsstelle von Gehirn- und Darmwand ist hier also noch sehr gut zu erkennen. Wie zu erwarten war, besitzt der mediale Verbindungsstrang der beiden Urmesodermhälften einen sehr geringen Durchmesser. Ein deutlicher Zusammenhang zwischen Urmesoderm und vorderer Darmwand ist hier nicht mehr zu erkennen. Urmesoderm und Enteroderm haben sich endgültig getrennt¹⁾. Vorder- und Hinterwand des Stomodäums umgeben die teilweise noch solide Mundtasche. Erstere enthält die Hypophysis-Anlage. Der Kiemendarm hat sich eben von Leberbucht und Neo-enteron getrennt und zeigt schon zwei ventrale Kiemenrinnen, den Anfang der ersten zwei rechtsseitigen Visceraltaschen. Das Perikard ist ziemlich weit nach der rechten Seite getroffen, die Herzanlage ist schon 6 Schnitte zuvor verschwunden.

1) Ein gleiches kann man von dem Vorderrand der Protochordalplatte bzw. von der Chordaspitze und von der Darmdecke sagen. Auch hier ist der Zusammenhang zwischen Mesoderm und Enteroderm aufgehoben.

Im 79. Schnitt wird auch das Lumen des Mittelhirns getroffen und stehen also die Lumina aller Hirnabschnitte mit einander in offener Kommunikation, während die Medullaranlage schon von der rechten Mesomerenreihe verdrängt worden ist. Die Mittelhirnhöhle ist sehr schmal, denn 5 Schnitte mehr nach rechts wird schon die rechte Wand dieses Hirnabschnittes getroffen. Die Mittelhirnhöhle ist also $\pm 100 \mu$ breit, während diejenigen des Vorderhirns und des Hinterhirns 600μ bzw. $300\text{--}600 \mu$ breit sind.

Zum Schluss bilde ich noch die Kopffregion des 90. Schnittes ab (Fig. 5g, T. VI), wiewohl das Bild nur rechtsseitige Organe enthält. In dieser Figur sind aber zugleichzeit die vier rechten Visceraltaschen ersichtlich. Oberhalb der zweiten Tasche erblickt man das Gehörbläschen, vor letzterem die Hirnwurzel des Facialis und an der linken (= kaudalen) Seite des Bildes mit dem dritten bzw. mit dem vierten und fünften Visceralbogen zusammenhängend die mit einander an der Dorsalseite verbundenen Anlagen des IX. und X. Hirnnervs. Von den mesodermalen Bildungen sind der Hauptsache nach nur diejenigen ersichtlich, welche aus dem Urmesoderm hervorgegangen sind, d. h. der von Mesektoderm umhüllte rechte Mandibularbogen und der bedeutende rechtsseitige Verbindungsstrang. Zwischen erster und zweiter Visceraltasche erblickt man den Anfang des Hyoidbogens, ebenfalls von einer Mesektodermhülle umgeben. Weiter sind noch ersichtlich die Vorder- und die Hinterhirnhöhle und die Mittelhirnwand.

Im Vergleich mit den Eiern der vorigen Tage ist der Embryo CC ausgezeichnet durch den Besitz einer vierten Visceraltasche. Die Riechplakode hat eine beträchtliche Grösse erreicht, die Anlage des Auges hat sich in Augenblase und Augenstiel differenziert und zeigt den Anfang der Linsenbildung. Die Anlage des Gehörorgans endlich hat sich von einer Hautplakode in ein geschlossenes Bläschen umgebildet, welches nur an der Dorsalseite mit der Epidermis zusammenhängt und den Anfang einer Gliederung in zwei Abschnitte aufweist.

Die beiderseitigen Perikardialhöhlen sind mit einander in Ver-

bindung getreten, dieselben werden also nicht mehr ganz durch die Herzanlage von einander getrennt, sondern letztere erscheint mehr oder weniger nach oben und hinten gedrängt¹⁾. An der Vorderseite des Blutstranges sind die Anfänge der beiden Venae omphalomesentericae zu beobachten.

ZUSAMMENFASSUNG.

Ich möchte meine Angaben über die Entwicklung der Kopfregion des Japanischen Riesensalamanders mit dem Embryo des 23. Tages vorläufig abschliessen, weil in diesem Stadium die wichtigsten Organe des Kopfes sich deutlich von einander gesondert haben und die Verhältnisse sich weiter so sehr komplizieren, dass dieselben sich besser für Detailstudien der einzelnen Organsysteme eignen. In Anbetracht dessen, dass die Lösung einiger wichtigen, das Kopfproblem betreffenden Fragen genaue Kenntnis von Tatsachen aus älteren Entwicklungsstadien voraussetzt, werde ich mich hier von theoretischen Erörterungen enthalten²⁾ und werde ich mich auf eine kurze Zusammenfassung der gefundenen Tatsachen beschränken.

Das Ei M' (7 Tage alt).

Anfang der Kopfbildung (Kephalogenese). Am Hinterrand der Furchungshöhle fangen die Makromeren an sich von den Mikromeren abzuspalten (clivage gastruléen, Brachet).

Das Ei O (9 Tage alt).

Anfang der Rumpfbildung (Somatogenese). Einstülpung der Dorsalplatte und Bildung des Somatoporus (Urmund d. A.).

1) Vergleiche auch die erste Note auf p. 129.

2) Ich denke dabei zumal an die Frage der Kopfmetamerie; für deren Lösung soll man aber an erster Stelle die Entwicklung der Augenmuskeln und ihrer Nerven kennen. In den von mir beschriebenen Stadien ist noch nicht die leiseste Andeutung derselben zu erkennen.

Das Ei P (10 Tage alt).

Die Makromeren fangen an die Furchungshöhle allseitig zu unwachsen und letztere wird dadurch allmählich in das Archenteron umgewandelt.

Das Ei R' (12 Tage alt).

Dorsal-Invagination (Neo-enteron) und Archenteron vereinigen sich mit einander. Die Dorsalplatte ist bis zur Trennungswand vorgerückt.

Das Ei S' (13 Tage alt).

Letztgenannte ist im Begriff zu verschwinden; die Dorsalplatte ist über dieselbe nach vorne gerückt und mit der Archenterondecke verwachsen. Dadurch kann man eine Protochordalplatte gemischter Herkunft von einem Protochordalkeil somatischer Herkunft (im Sinne HUBRECHT's) unterscheiden. Letzterer wird allmählich aus der Neo-enterondecke ausgeschaltet.

Das Ei T (14 Tage alt).

Der Protochordalkeil hat sich seitwärts vom Neo-enteron zwischen Epidermis und Dotterzellen ausgebreitet.

Die Eier V' und V'' (16 Tage alt).

Die Hirnplatte hat sich oberhalb des Archenterons, die Medullarplatte oberhalb des Neo-enterons gebildet. Neben der Medullaranlage die Andeutung von 6 Mesomeren, zwischen denselben Anfang der Chorda-Abtrennung. Die Hirnplatte zeigt vorn eine hohe Falte (*plica ventralis encephali* v. KUPFFER), dahinten eine tiefe Einsenkung. Die Protochordalplatte erstreckt sich bis zu letzterer und ist vorn mit der Archenterondecke verwachsen. Vor dieser Verwachsungsstelle berühren sich Archenterondecke und Hirnplatte. Der vordere Faltenraum wird vom Urmesoderm ausgefüllt. Dieses geht aus der vorderen Archenteronwand hervor und ist anfangs ohne Zusammenhang mit der Protochordalplatte. Im Raum

zwischen letzterer und dem Urmesoderm ist die Darmwand vom Anfang an mit der Epidermis in Berührung und bildet sich später die erste Visceraltasche.

Das Ei W (17 Tage alt).

Das Archenteron fängt an sich zu gliedern in Kiemendarm und Leberbucht. Anfang der ersten Visceraltasche. Protochordalplatte und Urmesoderm, wiewohl dorsal vom Urdarm einander fast berührend, sind noch nicht mit einander verwachsen. Die Hirnregion ist stark in die Länge gewachsen und biegt sich nach unten und hinten um. In der Vorderhirngegend haben sich die Falten aneinander gelegt, in der Hinterhirngegend ist das Hirnröhr noch weit geöffnet, während das Medullarrohr geschlossen ist. Oberhalb des Vorderdarmes ist die Epidermis erhöht (die branchiale Epidermisverdickung) und neben der Hirnanlage springt dieselbe keilförmig nach innen vor (Anfang der dorsolateralen Plakodenzzone).

Die Eier X und X' (18 Tage alt).

Somatoporusschluss und Endknospebildung teilweise unterblieben. 12 Ursegmente. Die Kopfregion des Eies X ist normal und hat sich schon etwas vom Dotter abgehoben. Hinterhirn deutlich vom Mittelhirn abzugrenzen, zwischen letzterem und dem nach hinten umgebogenen Vorderhirn ist keine genaue Grenze anzugeben. Anfang der Augenblasenbildung. Die Neuralanlage hat sich über ihre ganze Länge geschlossen, bleibt aber mit der Epidermis verbunden durch die mediale Ganglienleiste. Die Stelle des Neuroporus ist noch deutlich zu erkennen. Bei der medialen Ganglienleiste schliesst sich in der Kopfregion eine laterale Plakodenzzone an, die schon anfängt sich zu gliedern in einen vorderen (Trigeminus-Facialis), mittleren (Gehörplakode) und hinteren (Glossopharyngeus-Vagus) Abschnitt. Neben nervösem Gewebe geht aus diesem Mesektoderm ein Teil des Kopfmesenchyms hervor. Der stark vergrösserte Kiemendarm weist drei Visceraltaschen auf, von denen die ersteren zwei die Epidermis berühren. Anfang der Mundtasche

und des Stomodäums. Das Urmesoderm hängt mit der vorderen Darmwand zusammen und zeigt einen nach oben und hinten strebenden Schenkel, welcher sich mit der Protochordalplatte verbunden hat. Vor der Chordaspitze weist die Mesodermdecke eine Lücke auf, wo Hirnboden und Darmboden einander berühren. Die erste Visceraltasche ist an drei Seiten von Mesoderm umgeben, unterhalb derselben hat sich aber das Urmesoderm noch nicht mit dem Mesodermrand verbunden. Die zweite Visceraltasche hat die anfänglich einheitliche Mesodermdecke durchbohrt.

Die Eier Y, Y' und Y'' (19 Tage alt).

Die Eier des 19. Tages bilden in verkehrter Folge einen Übergang von den Stadien des 18. Tages zu denen des 20. und 21. Tages. Während Y'' noch ein rundliches Ei mit Embryonalanlage darstellt, machen Y' und Y schon den Eindruck junger Larven, weil der Kopf sich vom Dotter abgehoben hat, eine starke Beuge aufweist und eine deutliche Schwanzknospe anwesend ist. In maximo 20 Ursegmente. Die primären Hirnbläschen und die Augenblase sind genau gegen einander abzugrenzen, das gleiche ist mit den Mesektodermbildungszonen der grossen Hirnnerven und mit der Gehörplakode der Fall. Im allgemeinen ist die Plakodenzone noch mit der Ganglienleiste verbunden. Andeutung der Riechplakode, Mundtasche, Präoraltasche und drei Visceraltaschen anwesend, die dritte Tasche noch von einer Mesodermschicht überzogen. Andeutung einer Mesektodermeinwucherung neben der ersten Visceralspaltplakode. Das erste Mesomer (ohne Höhle) ist mit dem Kopfmesoderm verbunden. Das Urmesoderm zeigt drei Auswüchse: das kleine, vordere Prämandibularmesoderm oberhalb der Augenblase, das beträchtliche, ventro-kaudale Mandibularmesoderm unterhalb der ersten Visceralspaltplakode und den dorso-kaudalen Verbindungsstrang oberhalb dieser Plakode. Letzterer ist wie beim Ei X mit dem Vorderrand der Protochordalplatte verbunden, das Mandibularmesoderm endet aber noch frei nach hinten. Die Lücke in der trennenden Mesodermschicht vor der Chordaspitze, bei Y'' noch deutlich anwesend, ist bei Y' und Y nur als dünnere Stelle

nachzuweisen. Nur bei Y sind die angeschwollenen Mesodermränder bis zur Ventralseite des Darmes vorgerückt, zeigen den Anfang der Perikardbildung und haben sich auch unterhalb der ersten Visceraltasche mit dem Mandibularmesoderm vereinigt.

Die Eier Z, Z', A A und A A' (20 bzw. 21 Tage alt).

Die Eier des 20. und des 21. Tages zeigen den gleichen Entwicklungsgrad. Drei geschlossene Kiemenspalten mit Andeutung einer vierten. Seitenlinie des Rumpfes vom ersten bis zum achten Segment. Andeutung der Anlage der vorderen Extremität. Zur halben Höhe des Dotters ist der Blutzellenstrang anwesend. Das Hirnrohr und die Anlage der grossen Hirnnerven fangen an sich von der medialen Ganglienleiste abzutrennen, dagegen haben sich 4 deutliche Verbindungen mit der lateralen Hirnwand gebildet: die Hirnwurzeln von V, VII, IX und X. Augenblasenanlage mit deutlichem Stiel. Riech- und Gehörplakode genau abzugrenzen. Andeutung des Acusticus, Anfang der Abtrennung von Glosso-pharyngeus und Vagus und Auswachsen der vorderen Spinalnerven.

Der Trigeminus hängt nur noch an zwei Stellen mit der medialen Ganglienleiste zusammen und zeigt schon deutlich einen maxillo-mandibularen und einen ophthalmischen Abschnitt. Die branchiale Epidermisverdickung hat an Umfang abgenommen, weil Visceralspaltplakoden und Mundplatte allmählich einschichtig werden und weil die Mesektodermbildungszone zwischen den Visceralspaltplakoden ventralwärts vordringt. Neben letzteren findet eine rege Einwucherung von Mesektoderm statt (Bildung des Stützgewebes der Kiemenbogen). Die Hypophysisanlage fängt an sich von der vorderen Stomodäalwand abzuheben. Das noch mit der vorderen Darmwand zusammenhängende Urmesoderm und die Protochordalplatte sind an der Dorsal- und an der Ventralseite endgültig mit einander verwachsen.

Die lateralen Mesodermränder (mit den beiderseitigen Perikardialhöhlen) berühren sich fast unterhalb des Kiemendarmes. Zwischen beiden befindet sich die Herzanlage, welche der Hauptsache nach aus der Splanchnopleura her stammt. Die Perikardial-

höhlen haben bedeutend an Grösse zugenommen, die medialen Wände bilden ein vollständiges Mesocardium. Gerade hinter der Kiemenregion und der Vagusanlage fangen die Hypochorda und die Reihe der Mesomeren an, deren mediale Wände schon Muskelfibrillenbildung zeigen. Das erste Mesomer besitzt keine Höhle, das dritte bis fünfte hängen durch einen soliden Ursegmentstiel mit der Seitenplatte zusammen. Die Stiele zeigen drei lateralwärts verlaufende Vornierkanälchen, welche sich zum Vornierengang vereinigen. Der Anfang des letzteren ist etwas angeschwollen und weist eine Höhle auf. Weiter kaudalwärts ist derselbe lumenlos und verbindet sich mit der Seitenplatte.

Das Ei CC (23 Tage alt).

Mit diesem Ei ist die Periode der allgemeinen Anlage der grossen Organe abgeschlossen und fängt die weitere Ausbildung und spezielle Differenzierung letzterer an. Durch Länge-Wachstum der Ventralhälfte der Kopfreion streckt diese sich allmählich in horizontaler Richtung. Der Rumpf besitzt den Maximalzahl der Mesomeren (24), der Schwanz ist schon segmentiert. Die Riechplakode zeigt eine Grube und hat die Anlage des Auges an Grösse überholt. Letztere weist schon Linsenbildung auf. Es gibt eine 4. Visceraltasche und hinter der Mundtasche ist die Thyreoidausbuchtung anwesend. Der Mandibularbogen ist ventralwärts vorgewachsen und bildet allmählich die äussere Mundbucht. Die beiderseitigen Perikardialhöhlen haben sich ventralwärts vom Herzen vereinigt und das ventrale Mesocardium ist teilweise verschwunden. Anfang der beiden Venae omphalomesentericae. Das Vornierengerät ist besser ausgebildet und ist allenthalben mit einem Lumen versehen. Das Urmesoderm hat sich ganz von der vorderen Darmwand getrennt. Eine Hypochorda ist deutlich in der vorderen Rumpfgegend ersichtlich. Das Prosencephalon fängt an sich in Telencephalon und Diencephalon zu differenzieren. Letzteres zeigt die Andeutung des Infundibulums und der Epiphysis. Das Rhombencephalon hat beträchtlich an Länge zugenommen und zeigt eine sehr dünne Decke.

ERKLÄRUNG DER ABBILDUNGEN.

Allgemeine Bezeichnungen.

Acpl.	Gehörplakode.
Arch.	Archencephalon.
Au.	Augenblase.
Blz.	Blutzellenstrang.
Br. ep.	branchiale Epidermisverdickung.
Ch.	Chorda.
Dc.	Diencephalon
Di.	Dorsallippe des Somatoporus (Urmund d. A.).
Dr.	Dorsalrinne des Darmes.
Ent.	Enteroderm.
Ep.	Epidermis (in Fig. 5f, T. VI = Epiphysis).
Epl.	Epibranchialplakode.
H.	Hirnanlage.
Hch.	Hypochorda.
Hl.	Hirnlumen.
H M.	Verbindungsstrang zwischen Mandibular- und Hyoidbogen.
Hmt.	Hyomandibulartasche (1. Visceraltasche).
Hp.	Hypophysis.
Hpl.	Hirnplatte.
Hz.	Herzzellen.
Kb ₁ .	erster Kiemenbogen.
Kd.	Kiemendarm.
Km.	vorderes Kopfmesoderm (Urmesoderm).
Km ₁ .	Verbindungsstrang zwischen Km. und Prchpl. (sogen. drittes Somit v. WIJHE).
Lb.	Leberbucht.
Lpl.	Linsenplakode.
Lt.	Lamina terminalis.
M.	Medulla.
Mdpl.	Medullarplatte.
Mpl.	Mundplatte.
Ms ₁ .	erstes Mesomer.
Msfl.	parachordaler Mesodermflügel.
Mt.	entodermale Mundtasche.
N.	Neo-enteron.

Nl.	Neuralleiste.
Np.	Neuroporus-Plakode.
Per.	Perikard.
Plz.	Plakodenzone.
Pra.	(sogenannte) Proamnionfalte.
Prchk.	Protochordalkeil.
Prchpl.	Protochordalplatte.
Przpl.	Praecerebral- oder entodermale Terminalplatte.
Pt.	Präoraltasche.
Rpl.	Riechplakode.
Sl.	Seitenlinie.
Sm.	Somatoporus.
Spl.	Seitenplatte.
Spn.	Spiralnerv.
Tc.	Telencephalon.
Th.	Thyreoiddrüse.
Ust	Ursegmentstiel.
Vd.	Vorderdarm.
Vg.	Vornierengang.
Vl.	Ventrallippe des Somatoporus (= Urmund d. A.).
Vn.	Vorniere bezw. Vornierenkanälchen.
Vom.	Vena omphalomesenterica.
Vt ₂ .	zweite Visceraltasche.

I. VERZEICHNIS DER FIGUREN NACH DEN TAFELN GEORDNET ¹⁾.

TAFEL I.

- Fig. 1. Stadium des 16. Tages (5 Oktober) V".
Querschnitt (N. 16) durch den Vorderrand der Hirnplatte, $70 \times (\frac{1}{2})$.
- Fig. 2. Stadium des 17. Tages (6 Oktober) W.
- » 2a. Querschnitt (N. 27) durch die geöffnete Mittelhirnregion, $70 \times (\frac{1}{2})$, Detail.
 - » 2b. Querschnitt (N. 38) durch die Trennungsstelle von Vorder- und Mittelhirn, $70 \times (\frac{1}{3})$, Detail.
 - » 2c. Querschnitt (N. 48) durch die Vorderwand des Kiemendarmes, $70 \times (\frac{1}{2})$, Detail.
 - » 2d. Querschnitt (N. 54) durch den Anfang des Kiemendarmes, $70 \times (\frac{1}{2})$, Detail.
- Fig. 3. Stadium des 18. Tages (7 Oktober) X".
- » 3a. Querschnitt (N. 20) durch die Hirnbeuge, $70 \times (\frac{1}{2})$.
 - » 3b. Querschnitt (N. 43) durch die vordere Kiemendarmwand, $70 \times (\frac{1}{2})$.
- Fig. 4. Stadium des 19. Tages (8 Oktober) Y".
- » 4a. Querschnitt (N. 63) durch die linke Hyomandibulartasche, $90 \times (\frac{1}{2})$, Detail.
 - » 4b. Querschnitt (N. 66) durch die Facialisplakode, $200 \times (\frac{1}{2})$, Detail.
 - » 4c. Querschnitt (N. 92) durch die Gehörplakode, $200 \times (\frac{1}{2})$, Detail.

TAFEL II.

- Fig. 1. Stadium des 16. Tages (5 Oktober) V".
Querschnitt (N. 87) durch Hinterhirn- und Protochordalplatte, $70 \times (\frac{2}{3})$, Detail.
- Fig. 2. Stadium des 17. Tages (6 Oktober) W.
- » 2a. Querschnitt (N. 75) durch die Hirnanlage, $70 \times (\frac{2}{3})$, Detail.
 - » 2b. Querschnitt (N. 174) durch die Medullaranlage, $70 \times (\frac{2}{3})$, Detail.
- Fig. 3. Stadium des 18. Tages (7 Oktober) X".
Querschnitt (N. 67) durch Vorderdarm und Hirnanlage, $70 \times (\frac{2}{3})$, Detail.

1) Bei jeder Figur wird zuerst die ursprüngliche Vergrößerung der Zeichnung und dann eingeklammert die Verkleinerung bei der Reproduktion angegeben.

- Fig. 4. Stadium des 18. Tages (7 Oktober) X.
Kombinierter Medianschnitt durch die Kopfreion (N. 107—110),
 $70 \times (2/5)$.
- Fig. 5. Stadium des 19. Tages (8 Oktober) Y'.
» 5a. Querschnitt (N. 96) durch die Mundtasche, $70 \times (2/3)$, Detail.
» 5b. Querschnitt (N. 107) durch den 1. Spinalnerv, $70 \times (2/3)$.
» 5c. Querschnitt (N. 107) durch den angeschwollenen Mesodermrand,
 $75 \times (2/3)$, Detail.
- Fig. 6. Stadium des 20. Tages (9 Oktober) Z.
» 6a. Querschnitt (N. 40) durch die Hautplakode des Facialis, $250 \times (2/5)$,
Ausschnitt der Fig. 2d, T. VI.
» 6b. Querschnitt (N. 117) durch die Hyomandibularartasche, $250 \times (2/5)$,
Ausschnitt der Fig. 2f, T. VI.

TAFEL III.

- Fig. 1. Stadium des 19. Tages (8 Oktober) Y'.
» 1a. Wachsrekonstruktion des Vorderdarmes (Medianschnitt), $70 \times (1/2)$.
» 1b. Wachsrekonstruktion der Gehirnanlage (Medianschnitt), $70 \times (1/2)$.
» 1c. Wachsrekonstruktion des Vorderdarmes (Ansicht von der linken
Seite), $70 \times (1/2)$.
» 1d. Wachsrekonstruktion der Gehirnanlage (Ansicht von der linken
Seite), $70 \times (1/2)$.
» 1e. Querschnitt (N. 23) durch die Trigemusanlage, $70 \times (1/2)$.
» 1f. Querschnitt (N. 23) durch die Mittelhirnregion (Detail), $200 \times (1/2)$.
» 1g. Querschnitt (N. 51) durch die rechte Gehörplakode (Detail), $120 \times (1/2)$.
» 1h. Querschnitt (N. 62) durch die Glossopharyngeusanlage (Detail),
 $120 \times (1/2)$.
- Fig. 2. Stadium des 20. Tages (9 Oktober) Z.
Querschnitt (N. 26) durch die rechte Gehörplakode (Detail), $130 \times (1/2)$.
- Fig. 3. Stadium des 21. Tages (10 Oktober) A A'.
» 3a. Wachsrekonstruktion der Kopfreion (Medianschnitt), $50 \times (1/2)$.
» 3b. Wachsrekonstruktion der Kopfreion (linke Seitenansicht), $50 \times (1/2)$.
» 3c. Querschnitt (N. 40) durch die Augenblase (Detail), $120 \times (1/2)$.
» 3d. Querschnitt (N. 87) durch die Mundtasche (Detail), $120 \times (1/2)$.
» 3e. Querschnitt (N. 116) durch die Herzanlage (Detail), $120 \times (1/2)$.

Tafel IV.

- Fig. 1. Stadium des 16. Tages (5 Oktober) V".
schraffiert = Hirn- und Medullaranlage.
schwarz = Epidermis.
dunkelgrau = Enteroderm.
punktiert = Mesoderm.
dunkelgrau und punktiert = vorderes Kopfmesoderm und Proto-
chordalplatte (Mesentoderm).
- » 1a. Querschnitt (N. 29) durch die vordere Hirngegend, $35 \times (1/2)$.
» 1b. Querschnitt (N. 33) durch das vordere Kopfmesoderm, $35 \times (1/2)$.
» 1c. Querschnitt (N. 43) durch das vordere Kopfmesoderm, $35 \times (1/2)$.
» 1d. Querschnitt (N. 60) durch die Lücke zwischen vorderem Kopfmeso-
derm und Protochordalplatte, $35 \times (1/2)$.

- Fig. 1e. Querschnitt (N. 87) durch das Vorderende der Protochordalplatte, $35 \times (\frac{1}{2})$.
- » 1f. Querschnitt (N. 127) durch das Hinterende der Protochordalplatte, $35 \times (\frac{1}{2})$.
- » 1g. Querschnitt (N. 200) durch die vordere Medullargegend, $35 \times (\frac{1}{2})$.
Für die Figg. 2—5 gelten die folgenden Bezeichnungen:
schraffiert = Hirn- und Medullaranlage.
grau = Epidermis.
schwarz = Enteroderm.
punktiert = Mesoderm.
- Fig. 2. Stadium des 17. Tages (6 Oktober) W.
Querschnitt durch Hinterhirn und Kiemendarm (Detail), $45 \times (\frac{1}{2})$.
- Fig. 3. Stadium des 19. Tages (8 Oktober) Y".
- » 3a. Querschnitt (N. 25) durch r. Auge und r. Riechplakode, $70 \times (\frac{1}{2})$.
- » 3b. Querschnitt (N. 35) durch r. Auge, $70 \times (\frac{1}{2})$.
- » 3c. Querschnitt (N. 49) durch das vordere Kopfmesoderm, $70 \times (\frac{1}{3})$.
- » 3d. Querschnitt (N. 55) durch die Vorderwand des Kiemendarmes, $70 \times (\frac{1}{2})$.
- » 3e. Querschnitt (N. 81) durch die Hyobranchialtasche, $40 \times (\frac{1}{2})$.
- » 3f. Querschnitt (N. 102, spiegelbildlich!) durch die Vagusanlage, $40 \times (\frac{1}{2})$.
- » 3g. Querschnitt (N. 130) durch die Vagusanlage, $40 \times (\frac{1}{2})$.
- Fig. 4. Stadium des 19. Tages (8 Oktober) Y.
- » 4a. Sagittalschnitt N. 55 der rechten Seite, $40 \times (\frac{1}{2})$.
- » 4b. Sagittalschnitt N. 61 der rechten Seite, $40 \times (\frac{1}{2})$.
- » 4c. Sagittalschnitt N. 67 der rechten Seite, $40 \times (\frac{1}{2})$.
- » 4d. Sagittalschnitt N. 71 der rechten Seite, $40 \times (\frac{1}{2})$.
- » 4e. Sagittalschnitt N. 77 der rechten Seite, $40 \times (\frac{1}{2})$.
- » 4f. Sagittalschnitt N. 82 der rechten Seite, $40 \times (\frac{1}{2})$.
- » 4g. Sagittalschnitt N. 85 der rechten Seite, $40 \times (\frac{1}{2})$.
- » 4h. Medianschnitt N. 93, $40 \times (\frac{1}{2})$.
- Fig. 5. Stadium des 20. Tages (9 Oktober) Z'.
- » 5a. Sagittalschnitt N. 45 der rechten Seite, $35 \times (\frac{1}{2})$.
- » 5b. Sagittalschnitt N. 66 der rechten Seite, $35 \times (\frac{1}{2})$.
- » 5c. Sagittalschnitt N. 79 der rechten Seite, $35 \times (\frac{1}{2})$.
- » 5d. Sagittalschnitt N. 93 der rechten Seite, $35 \times (\frac{1}{2})$.
- » 5e. Medianschnitt N. 101, $35 \times (\frac{1}{2})$.
- » 5f. Sagittalschnitt N. 125 der linken Seite, $35 \times (\frac{1}{2})$.
- » 5g. Sagittalschnitt N. 127 der linken Seite, $35 \times (\frac{1}{2})$.
- » 5h. Sagittalschnitt N. 132 der linken Seite, $35 \times (\frac{1}{2})$.
- » 5i. Sagittalschnitt N. 140 der linken Seite, $35 \times (\frac{1}{2})$.

TAFEL V.

Bedeutung des Tons bei allen Figuren, mit Ausnahme der Fig. 5a, wie bei den Figuren 2—5 der IV. Tafel.

- Fig. 1. Stadium des 17. Tages (6 Oktober) W.
- » 1a. Querschnitt (N. 75) durch die Hinterhirnregion, $35 \times (\frac{2}{3})$.
- » 1b. Querschnitt (N. 97) durch die Grenzzone von Kopf und Rumpf, $35 \times (\frac{2}{3})$.

Fig. 2. Stadium des 18. Tages (7 Oktober) X''.

- » 2a. Querschnitt (N. 57) durch die vordere Kopfreion, $35 \times (\frac{2}{3})$.
- » 2b. Querschnitt (N. 64) durch das Mandibularmesoderm, $35 \times (\frac{2}{3})$.
- » 2c. Querschnitt (N. 67) durch die erste Visceraltasche, $35 \times (\frac{2}{3})$.
- » 2d. Querschnitt (N. 71) durch den Vorderrand der Protochordalplatte, $35 \times (\frac{2}{3})$.
- » 2e. Querschnitt (N. 99) durch die Hinterhirnregion, $35 \times (\frac{2}{3})$.
- » 2f. Horizontalprojektion des Vorderdarmes und des vorderen Kopfmeoderms.

Fig. 3. Stadium des 18. Tages (7 Oktober) X.

- » 3a. Sagittalschnitt N. 46 der rechten Seite, $35 \times (\frac{2}{3})$,
- » 3b. Sagittalschnitt N. 80 der rechten Seite, $35 \times (\frac{2}{3})$.
- » 3c. Sagittalschnitt N. 93 der rechten Seite, $35 \times (\frac{2}{3})$.
- » 3d. Sagittalschnitt N. 97 der rechten Seite, $35 \times (\frac{2}{3})$.
- » 3e. Sagittalschnitt N. 124 der linken Seite, $35 \times (\frac{2}{3})$.
- » 3f. Sagittalschnitt N. 150 der linken Seite, $35 \times (\frac{2}{3})$.
- » 3g. Sagittalschnitt N. 157 der linken Seite, $35 \times (\frac{2}{3})$.

Fig. 4. Stadium des 20. Tages (9 Oktober) Z.

Querschnitt (N. 122) durch das dritte Ursegment und die Vornierenanlage, $35 \times (\frac{2}{3})$.

Fig. 5. Stadium des 21. Tages (10 Oktober) A A'.

- » 5a. Rekonstruktion der Kopfreion. Von Darm- und Hirnanlage ist der Medianschnitt abgebildet und auf dieser Medianebene sind die mesodermalen und epidermalen Bildungen projiziert worden, $35 \times (\frac{2}{3})$.

schwarz = Enteroderm.

dunkelgrau = Hautplakodenzone und Spinalnervenanlage.

hellgrau = branchiale Epidermisverdickung.

schräg schraffiert = Mesoderm.

horizontal schraffiert = Riechplakode, Augenblase und Gehörplakode.

punktiert = Wurzeln der grossen Hirnnerven V—X.

— — — — = Grenze der Hirnwand, von Mesoderm oder Hautplakoden bedeckt.

. . . . = Grenze der Darmwand, von Mesoderm oder Hautplakoden bedeckt.

..... = Grenze des Mesoderms, von der Hautplakodenzone bedeckt.

V, VII, IX, X = Plakoden und Anlagen des V.—X. Hirnnervs.

V^w, VII^w, IX^w, X^w = Wurzeln des V.—X. Hirnnervs.

- » 5b. Querschnitt (N. 35) durch die Trigemiusanlage, $35 \times (\frac{2}{3})$.
- » 5c. Querschnitt (N. 54) durch die Vorderwand des Kiemendarmes und die Facialisanlage, $35 \times (\frac{2}{3})$.
- » 5d. Querschnitt (N. 78) durch die Hyomandibulartasche, $35 \times (\frac{2}{3})$.
- » 5e. Querschnitt (N. 88) durch erste und zweite Visceraltasche, $35 \times (\frac{2}{3})$.
- » 5f. Querschnitt (N. 103) durch zweite und dritte Visceraltasche, $35 \times (\frac{2}{3})$.
- » 5g. Querschnitt (N. 110) durch die Thyreoidanlage, $35 \times (\frac{1}{2})$.
- » 5h. Querschnitt (N. 119) durch die Herzanlage, $35 \times (\frac{1}{2})$.
- » 5i. Querschnitt (N. 136) durch den ersten Spinalnerv, $35 \times (\frac{1}{2})$.

TAFEL VI.

Fig. 1. Stadium des 19. Tages (8 Oktober) Y'.

- » 1a. Rekonstruktion der Kopfregion, $40 \times (1/2)$.
Ton, Schraffierung und sonstige Bezeichnungen haben die gleiche Bedeutung wie in der Figur 5a der IV. Tafel, mit Ausnahme der Riechplakode, welche hier, wie die branchiale Epidermisverdickung, hellgrau dargestellt ist¹⁾.
- » 1b. Querschnitt (N. 33) durch die Trigemiusanlage, $65 \times (1/2)$ (spiegelbildlich).
- » 1c. Querschnitt (N. 50) durch Augenblase und Gehörplakode, $65 \times (1/2)$.
- » 1d. Querschnitt (N. 64) durch Glossopharyngeusanlage und erste Visceraltasche, $65 \times (1/2)$.
- » 1e. Querschnitt (N. 90) durch Vagusanlage und 3 Visceraltaschen, $40 \times (1/2)$.
- » 1f. Querschnitt (N. 107) durch den ersten Spinalnerv, $40 \times (1/2)$.
- » 1g. Querschnitt (N. 121) durch das zweite Mesomer und die Leberbucht, $40 \times (2/5)$.

In den Bildern 1b—1g ist das Enteroderm dunkelgrau bis schwarz, das Mesoderm hellgrau und das Ektoderm ungefärbt dargestellt.

Ton und Schraffierung der Figuren 2—5 hat die gleiche Bedeutung wie in den Figuren 2—5 der IV. Tafel.

Fig. 2. Stadium des 20. Tages (9 Oktober) Z.

- » 2a. Querschnitt (N. 11) durch die Mittelhirnregion, $65 \times (2/5)$.
- » 2b. Querschnitt (N. 22) durch Gehörplakode, Trigemius- und Facialisanlage, $65 \times (2/5)$.
- » 2c. Querschnitt (N. 37) durch die Übergangszone des vorderen Kopfmesoderms in die Protochordalplatte (Detail), $70 \times (2/5)$.
- » 2d. Querschnitt (N. 40) durch die Vorderwand des Kiemendarmes, $65 \times (2/5)$.

Der Ausschnitt A ist in der Fig. 6a der II. Tafel bei stärkerer Vergrößerung, ($100 \times$) spiegelbildlich dargestellt.

- » 2e. Querschnitt (N. 50) durch die ersten zwei Visceraltaschen, $45 \times (1/2)$.
- » 2f. Querschnitt (N. 61) durch die drei Visceraltaschen und das erste Mesomer, $45 \times (1/2)$.

Der Ausschnitt A ist in der Fig. 6b der II. Tafel bei stärkerer Vergrößerung, ($100 \times$) spiegelbildlich dargestellt.

- » 2g. Querschnitt (N. 73) durch den zweiten Spinalnerv und die Augenblasen, $45 \times (1/2)$.
- » 2h. Querschnitt (N. 89) durch die Thyreoidanlage, $45 \times (1/2)$.
- » 2i. Querschnitt (N. 99) durch die Herzanlage, $45 \times (1/2)$.

Fig. 3. Stadium des 20. Tages (9 Oktober) Z'.

Sagittalschnitt (N. 52) durch die Ursegmentstiele der 3.—5. Mesomeren, $70 \times (2/5)$.

Fig. 4. Stadium des 21. Tages (10 Oktober) A A'.

- » 4a. Querschnitt (N. 151) durch das zweite Mesomer und die Leberbucht, $35 \times (1/2)$.

1) Zu meinem Bedauern ist bei dem ersten Spinalnerv Sph_1 statt Spn_1 gedruckt.

- Fig. 4b. Querschnitt (N. 191) durch das erste Vornierenkanälchen, $70 \times (\frac{1}{2})$.
 Fig. 5. Stadium des 23. Tages (12 Oktober) C C.
 » 5a. Sagittalschnitt N. 30 der rechten Seite, $35 \times (\frac{1}{2})$.
 » 5b. Sagittalschnitt N. 47 der rechten Seite, $35 \times (\frac{1}{2})$.
 » 5c. Sagittalschnitt N. 53 der rechten Seite, $35 \times (\frac{1}{2})$.
 » 5d. Sagittalschnitt N. 60 der rechten Seite, $35 \times (\frac{1}{2})$.
 » 5e. Sagittalschnitt N. 68 der rechten Seite, $35 \times (\frac{1}{2})$.
 » 5f. Medianschnitt N. 75, $35 \times (\frac{1}{2})$.
 » 5g. Sagittalschnitt N. 90 der linken Seite, $35 \times (\frac{1}{2})$.

TAFEL VII.

- Fig. 1. Schema der Keimblätterbildung bei *Megalobatrachus*, etwa einem Sagittalschnitt des Stadiums W entsprechend.
 Die Kephale ist durch flachen Ton, das Soma durch Schraffierung und der Uros durch Punktierung hervorgehoben.
 H = Hirnanlage, Pl. v. = Plica ventralis encephali, Km = vorderes Kopfmesoderm, Pt = Präoraltasche, Mt = Mundtasche, Lb = Leberbucht, Vd = Vorderdarm (Archenteron), Mk = Medullarkanal.
 N = Neo-enteron, SM = Somatisches Mesoderm mit 12 Somiten, A = Anus, Cn = canalis neurentericus, E = Endknospe, Mv = ventrales Mesoderm.
- Fig. 2. Stadium des 12. Tages (1 Oktober) R'.
 » 2a. Medianschnitt, $13\frac{1}{2} \times (\frac{2}{3})$.
 Archenteron und Neo-enteron mit einander in Verbindung, Aq und Aq₁ = wirklicher bzw. scheinbarer Ei-Aequator.
 » 2b. Rekonstruktion der Darmhöhle, Ansicht von der Ventralseite, $18 \times (\frac{2}{3})$, die seitlichen Somatoporusrinnen sind nicht ganz dargestellt.
 A B = Schnittfläche, C D = Medianfläche.
 Arch = Archenteron, N = Neo-enteron.
- Fig. 3. Stadium des 13. Tages (2 Oktober) S'.
 » 3a. Schiefer, paramedianer Sagittalschnitt, $60 \times (\frac{1}{3})$.
 Rudiment der Scheidewand zwischen Archenteron und Neo-enteron, die Dorsalplatte ist durch einen dunklen Ton hervorgehoben.
 » 3b. Rekonstruktion der Darmhöhle, Ansicht von der Dorsalseite, $18 \times (\frac{2}{3})$, A B = Schnittfläche der Figur 3a, in deren Mitte eine Vertiefung den Rest der Scheidewand andeutet.
 — — — — — = Grenze zwischen Archenteron und Neo-enteron.
 = Vorderrand der Protochordalplatte (Prehpl.)
- Fig. 4. Stadium des 14. Tages (3 Oktober) T.
 Rekonstruierter Medianschnitt, auf den die Ausbreitung des Mesoderms projiziert ist, $13\frac{1}{2} \times (\frac{2}{3})$.
 Schwarz = Ektoderm, grau = Enteroderm, punktiert = Medianschnitt der Dorsalplatte, schraffiert = seitliche Ausbreitung des Mesoderms.
- Fig. 5. Stadium des 16. Tages (5 Oktober) V'.
 » 5a. Ansicht von oben mit Hirn- und Medullaranlage, ± 6 Mesomeren und Präcerebralplatte, $7\frac{1}{2} \times$.

- Fig. 5b. Ansicht von oben, nach einer Wachsrekonstruktion, $20 \times (\frac{2}{5})$.
 ----- = Vorgrenze der Hirnanlage.
 * = Damm zwischen Vorderhirneinstülpung und seitlichen Grenzrinnen.
- » 5c. Ansicht von hinten, Somatoporus in Anus und Canalis neurentericus getrennt, $7\frac{1}{2} \times$.
- » 5d. Horizontalprojektion der inneren Organe, $35 \times (\frac{1}{3})$.
 weiss = Präcerebralplatte, grau = Darmhöhle,
 dunkelgrau = Neuralanlage, horizontal schraffiert = Ausbreitung des Mesoderms, vertikal schraffiert = Somite, doppelt schraffiert = Endknospe (Uros) mit weiss gehaltener Öffnung des neurenterischen Kanals.
 = Vorderrand der Protochordalplatte,
 .+.+.+.+ = Grenze zwischen Kephale und Soma,
 ----- = seitliche Epidermisfalten unterhalb der Hirnplatte.
- » 5e. Medianschnitt durch Plica ventralis encephali, Urmesoderm, Mund und Präoraltasche, $100 \times (\frac{2}{3})$.
- » 5f. Paramedianschnitt durch die gleiche Region als Figur 5e, $100 \times (\frac{2}{3})$.
- » 5g. Sagittalschnitt durch den Damm zwischen Vorderhirnrinne und seitliche Grenzrinne, $120 \times (\frac{1}{3})$.
 dunkelgrau = Enteroderm, hellgrau = Protochordalplatte und Urmesoderm, die ektodermalen Bildungen sind mit Kernen und Zellgrenzen versehen.
- » 5h. Lateraler Sagittalschnitt durch die seitliche Grenzrinne der Hirnplatte, $120 \times (\frac{1}{3})$.
 Bezeichnungen wie in der Figur 5 f.
- » 5i. Paramedianschnitt durch die Kopfregion, $35 \times (\frac{2}{3})$.

TAFEL VIII.

- Fig. 1. Stadium des 16. Tages (5 Oktober) V".
- » 1a. Vorderansicht der oberen Eihälfte, $13\frac{1}{2} \times$.
- » 1b. Rekonstruktionsbild der hinteren Eihälfte, $15 \times$.
 Anfang der Trennung des Somatoporus in Anus und Canalis neurentericus, die Grenze der Darmhöhle ist angedeutet.
- Fig. 2. Stadium des 17. Tages (6 Oktober) W.
- » 2a. Ansicht von oben, $12 \times$.
 Hinterhälfte der Hirnanlage, Neuromerie der Medullaranlage.
- » 2b. Ansicht von oben, $12 \times$.
 Dreieckige Analöffnung, geschlossene Medullaranlage.
- » 2c. Rechte Seitenansicht, $12 \times (\frac{2}{3})$.
 Neuralanlage, Andeutung der Schwanzknospe.
- » 2d. Ansicht von vorne und von oben, $12 \times (\frac{2}{3})$.
 Offene Hirnanlage, Anfang der Hebung des Kopfes, Präcerebralplatte.
- » 2e. Rekonstruierter Medianschnitt durch die Kopfregion, $50 \times (\frac{1}{2})$.
 schwarz = Epidermis, hellgrau = Protochordalplatte, dunkelgrau = Enteroderm, schraffiert = Neuralanlage, punktiert = Urmesoderm.
 * * = Lücke zwischen Urmesoderm und Protochordalplatte.

- Fig. 2f. Rekonstruierte Dorsalansicht der vorderen Eihälfte, $35 \times (1/2)$.
horizontal schraffiert = branchiale Epidermisverdickung, doppelt
schraffiert = Plakodenzone,
an der Hinterfläche schwarz = Epidermis und Enteroderm, punk-
tiert = Mesoderm, horizontal schraffiert = Neuralanlage.
— — — — — = Grenze der Darmhöhle.
.—.—.—.—.— mit punktiertem Band = Grenze der Protochordalplatte.
- Fig. 3. Stadium des 18. Tages (7 Oktober) X.
Ansicht von oben, $6 \times$.
Hirnanlage, Vorderdarmgrenze, Präcerebralplatte und vordere
Somite.
- Fig. 4. Stadium des 18. Tages (7 Oktober) X' (vielleicht auch X).
Rechte Seitenansicht, $8 \times (2/3)$.
Neuralanlage mit Neuromeren, Somite und weit geöffneter Soma-
toporus.
- Fig. 5. Stadium des 18. Tages (7 Oktober) X".
Ansicht von oben und rechts, $8 \times (2/3)$.
Neuralanlage mit Neuromeren, Kiemendarmfalten, Präcerebralplatte
und weit geöffneter Somatoporus.
- Fig. 6. Stadium des 19. Tages (8 Oktober) Y".
» 6a. Linke Seitenansicht, $8 \times (2/3)$.
Hirnanlage mit Augenblase, Kiemendarm, Präcerebralplatte, vordere
Somite, Hebung des Kopfes vom Dotter (!).
- » 6b. Ansicht von oben und rechts, $8 \times (2/3)$.
- Fig. 7. Stadium des 19. Tages (8 Oktober) Y'.
Ansicht von der rechten Seite, $8 \times (2/3)$.
Hebung des Kopfes vom Dotter, Augenblase, Gehörplakode, Kie-
mendarm, Somitenreihe, Schwanzknospe (!).
- Fig. 8. Stadium des 20. Tages (9 Oktober) Z.
Ansicht von der linken Seite, $8 \times (2/3)$.
Kiemerinnen, Seitenlinie, Andeutung der vorderen Extremität.
- Fig. 9. Stadium des 20. Tages (9 Oktober) Z'.
Ansicht der rechten Seite, $8 \times$.
- Fig. 10. Stadium des 21. Tages (10 Oktober) A A.
Ansicht der linken Seite, $7 \text{ à } 8 \times$.
Blutbildungszone auf dem Dotter ersichtlich (nur hinten).
- Fig. 11. Stadium des 21. Tages (10 Oktober) A A'.
Ansicht der rechten Seite, $8 \times (2/3)$.
Normale Ausbildung der Kopfregion, weit geöffneter Somatoporus (!).
- Fig. 12. Stadium des 23. Tages (12 Oktober) \times C C.
Ansicht der rechten Seite, $8 \times (2/3)$.
Grosse Riechgrube, relative Verkleinerung der Augenblase, Seg-
mentierung des Schwanzes, Blutbildungszone bis vorn ersichtlich.

II. VERZEICHNIS DER FIGUREN NACH DEN STADIEN GEORDNET.

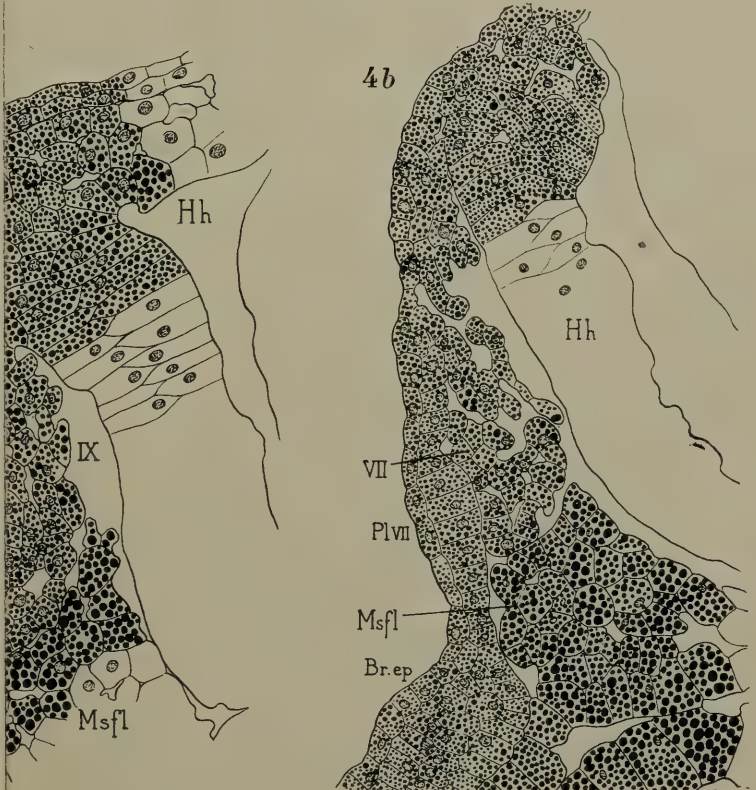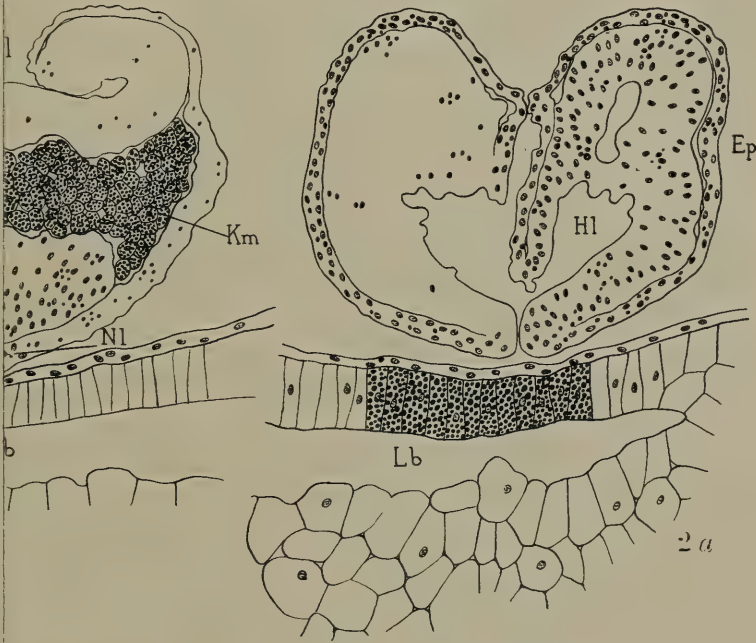
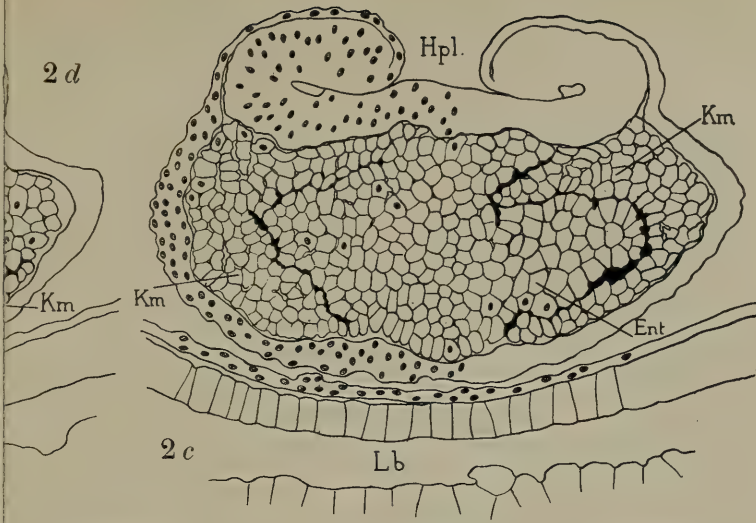
Schema der Keimblätterbildung: Fig. 1. T. VII.


Stadium des 12. Tages (1 Oktober) R': Fig. 2a und b, T. VII.

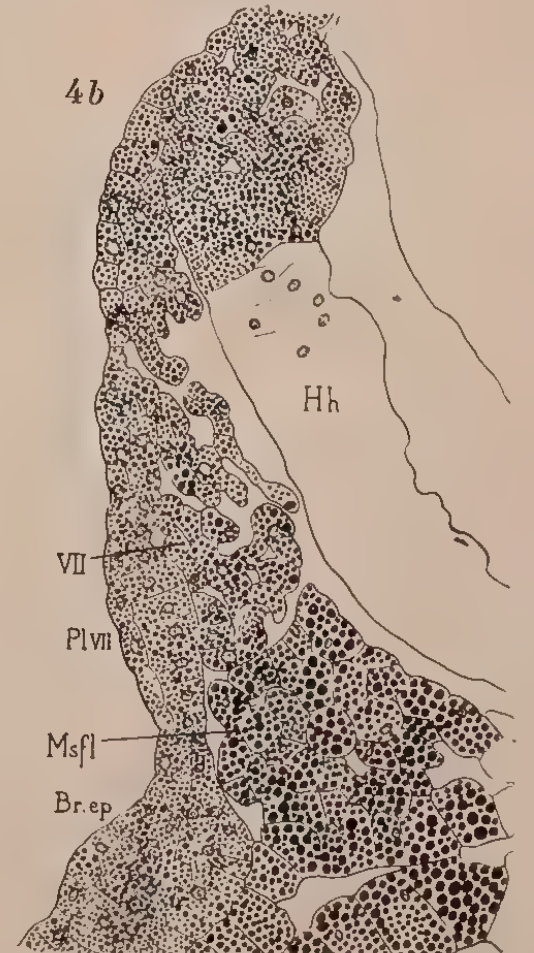
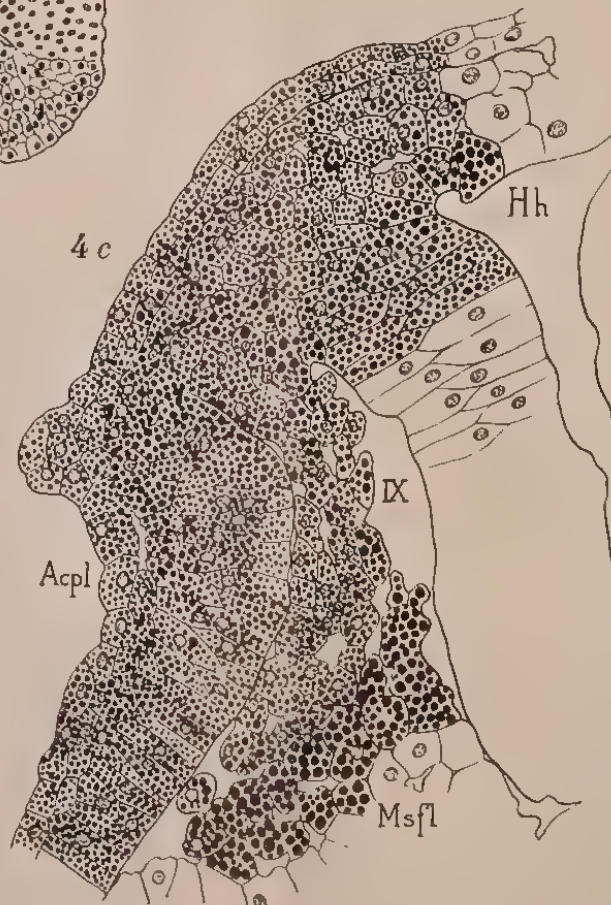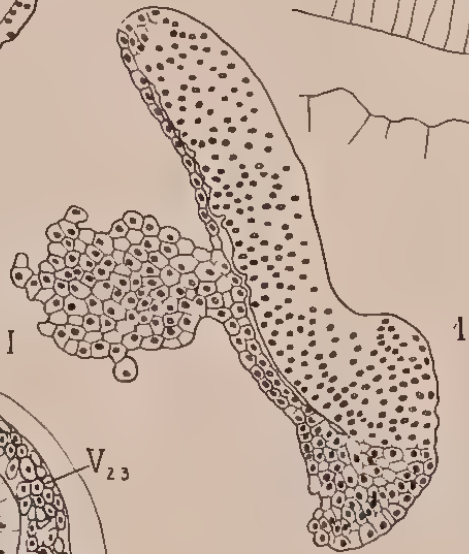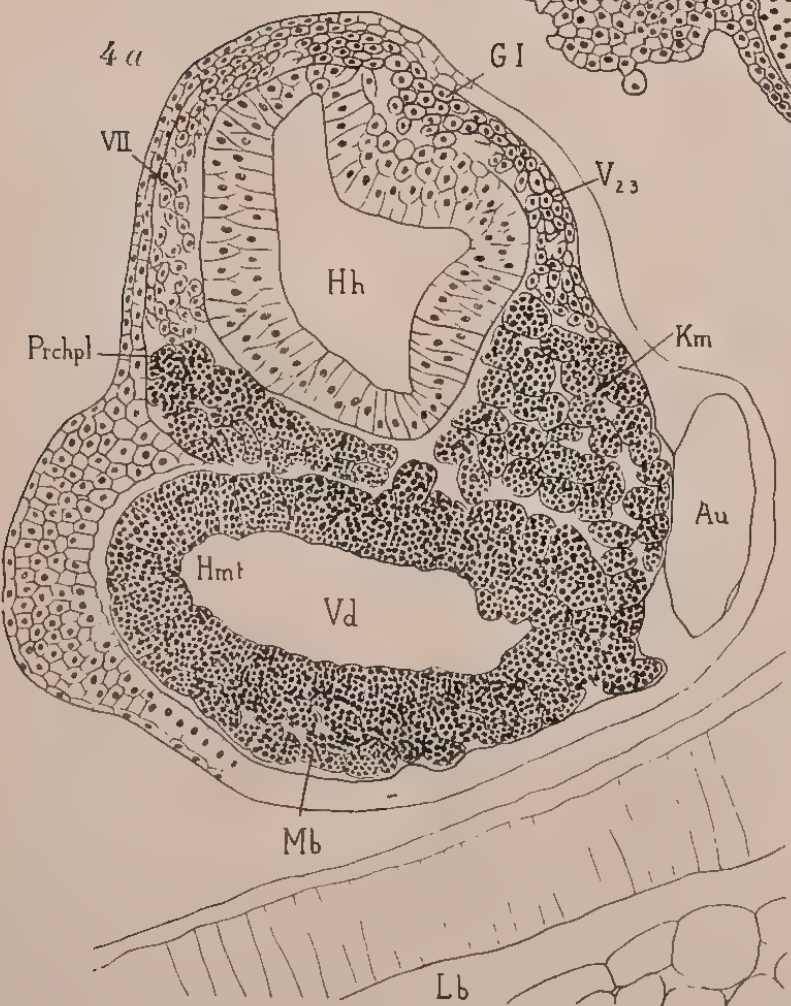
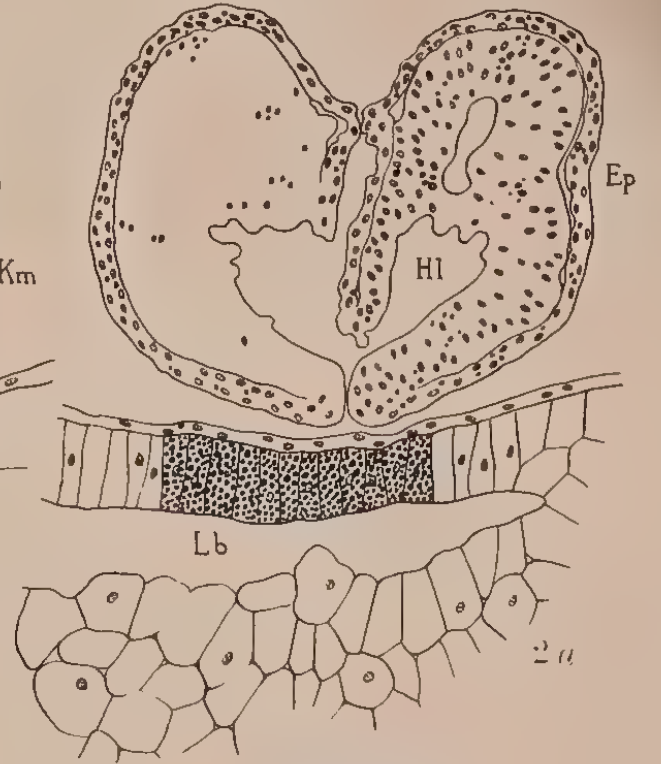
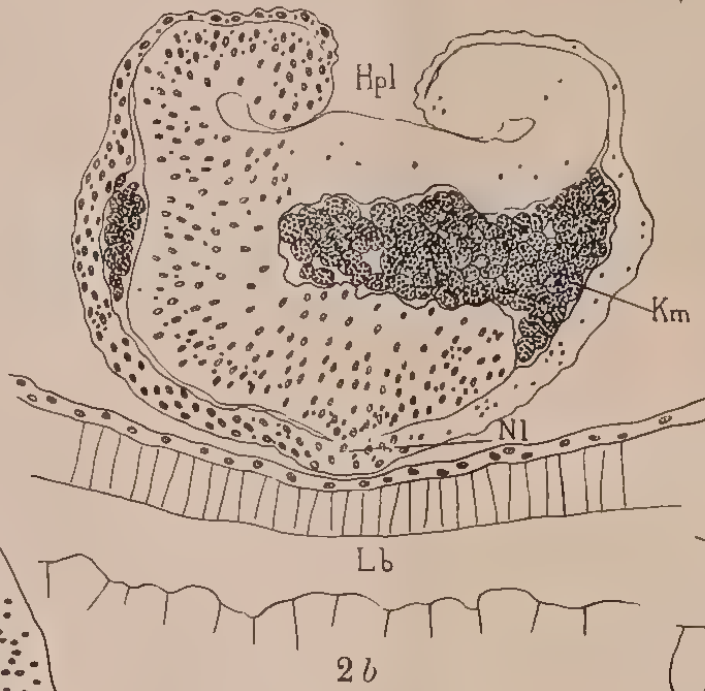
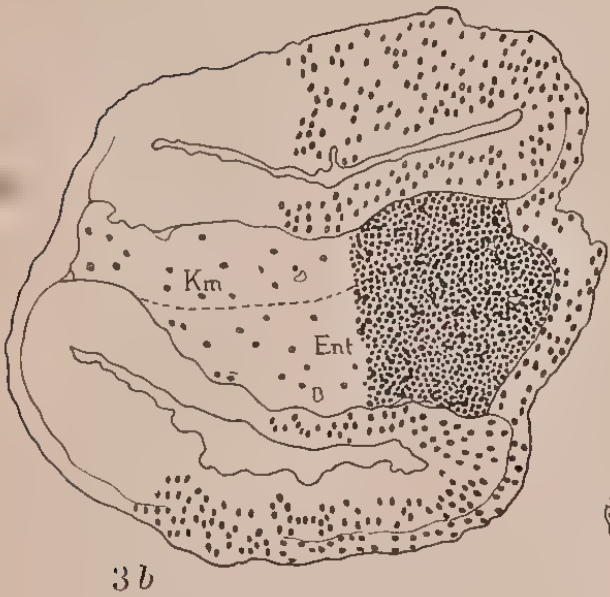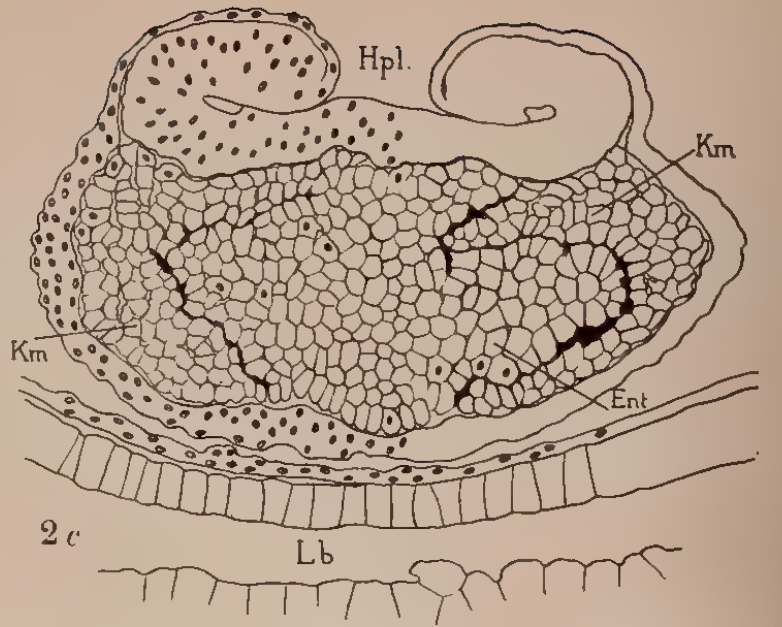
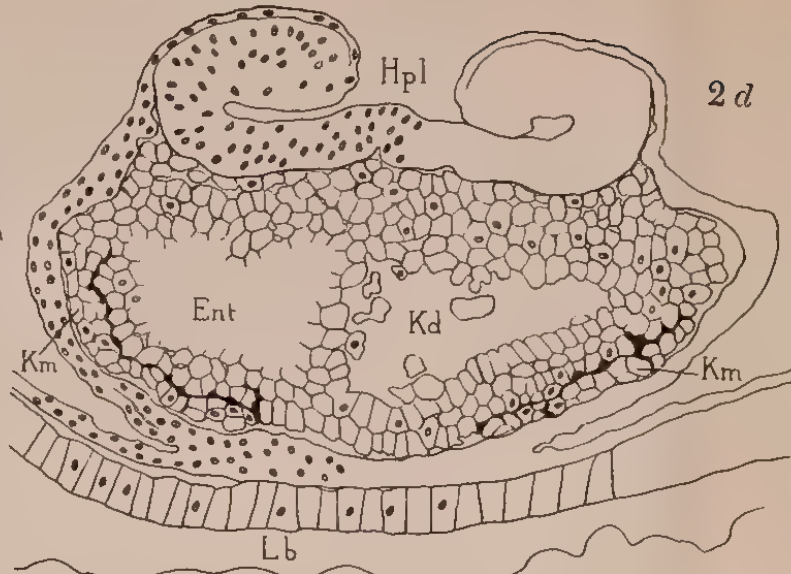
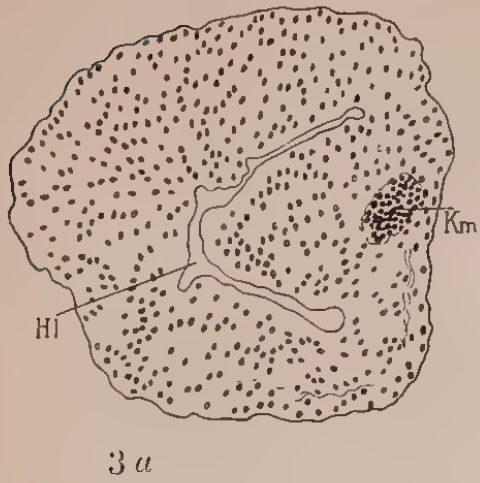
- Stadium des 13. Tages (2 Oktober) S': Fig. 3*a* und *b*, T. VII.
 Stadium des 14. Tages (3 Oktober) T: Fig. 4, T. VII.
 Stadium des 16. Tages (5 Oktober) V': Fig. 5 *a—i*, T. VII.
 Stadium des 16. Tages (5 Oktober) V'': Fig. 1*a* und *b*, T. VIII; Fig. 1, T. I; Fig. 1, T. II; Fig. 1*a—g*, T. IV.
 Stadium des 17. Tages (6 Oktober) W: Fig. 2*a—f*, T. VIII; Fig. 2*a—d*, T. I; Fig. 2*a* und *b*, T. II; Fig. 2, T. IV; Fig. 1*a* und *b*, T. V.
 Stadium des 18. Tages (7 Oktober) X: Fig. 3, T. VIII; Fig. 4, T. II; Fig. 3*a—g*, T. V.
 Stadium des 18. Tages (7 Oktober) X' (vielleicht X): Fig. 4, T. VIII.
 Stadium des 18. Tages (7 Oktober) X'': Fig. 5, T. VIII.
 Stadium des 19. Tages (8 Oktober) Y'': Fig. 6*a* und *b*, T. VIII; Fig. 4*a—c*, T. I; Fig. 3*a—g*, T. IV.
 Stadium des 19. Tages (8 Oktober) Y': Fig. 7, T. VIII; Fig. 5*a—c*, T. II; Fig. 1*a—h*, T. III; Fig. 1*a—g*, T. VI.
 Stadium des 19. Tages (8 Oktober) Y: Fig. 4*a—h*, T. IV.
 Stadium des 20. Tages (9 Oktober) Z: Fig. 8, T. VIII; Fig. 6*a* und *b*, T. II; Fig. 2, T. III; Fig. 4, T. V; Fig. 2*a—i*, T. VI.
 Stadium des 20. Tages (9 Oktober) Z': Fig. 9, T. VIII; Fig. 5*a—i*, T. IV; Fig. 3, T. VI.
 Stadium des 21. Tages (10 Oktober) A A: Fig. 10, T. VIII.
 Stadium des 21. Tages (10 Oktober) A A': Fig. 11, T. VIII; Fig. 3*a—d*, T. III; Fig. 5*a—i*, T. V; Fig. 4*a* und *b*, T. VI.
 Stadium des 23. Tages (12 Oktober) C C: Fig. 12, T. VIII; Fig. 5*a—g*, T. VI.



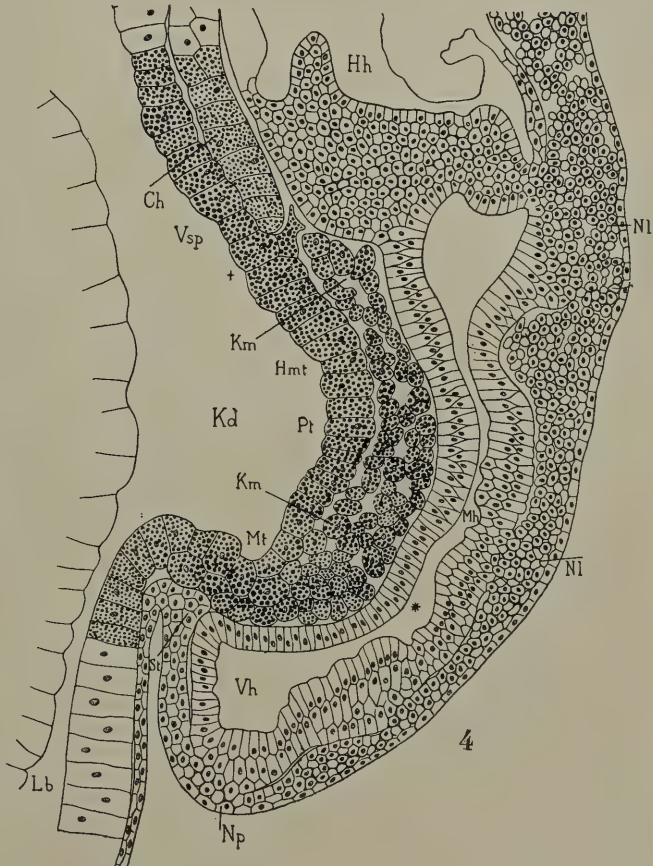
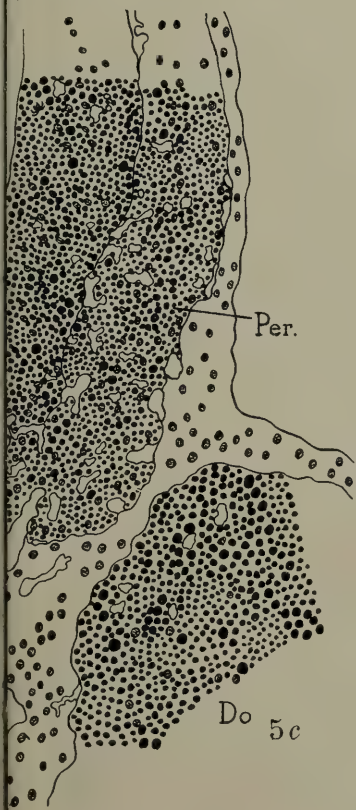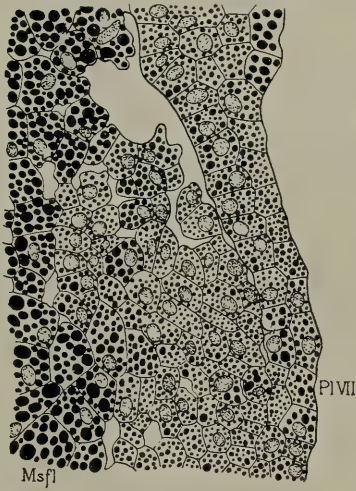
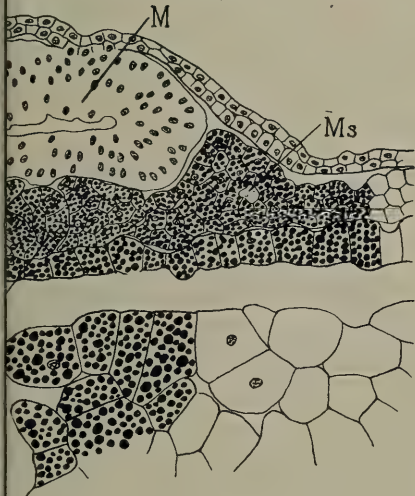
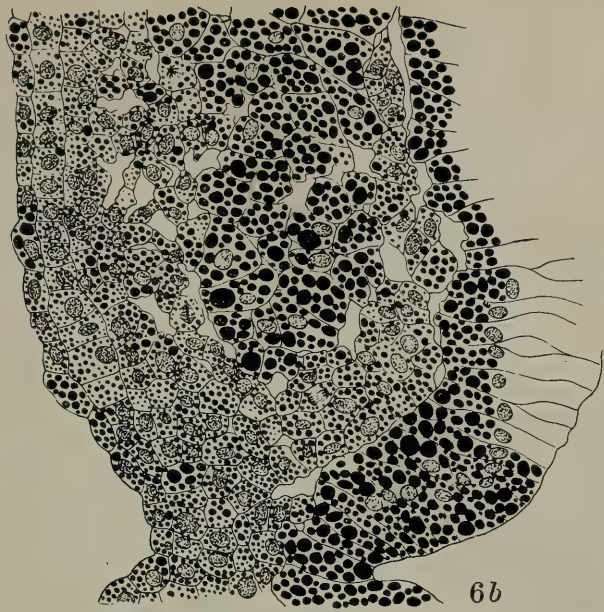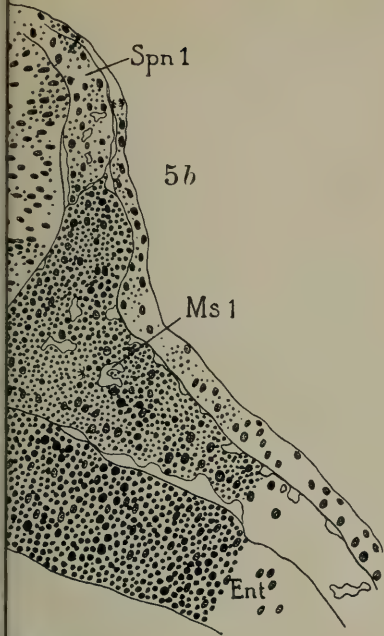


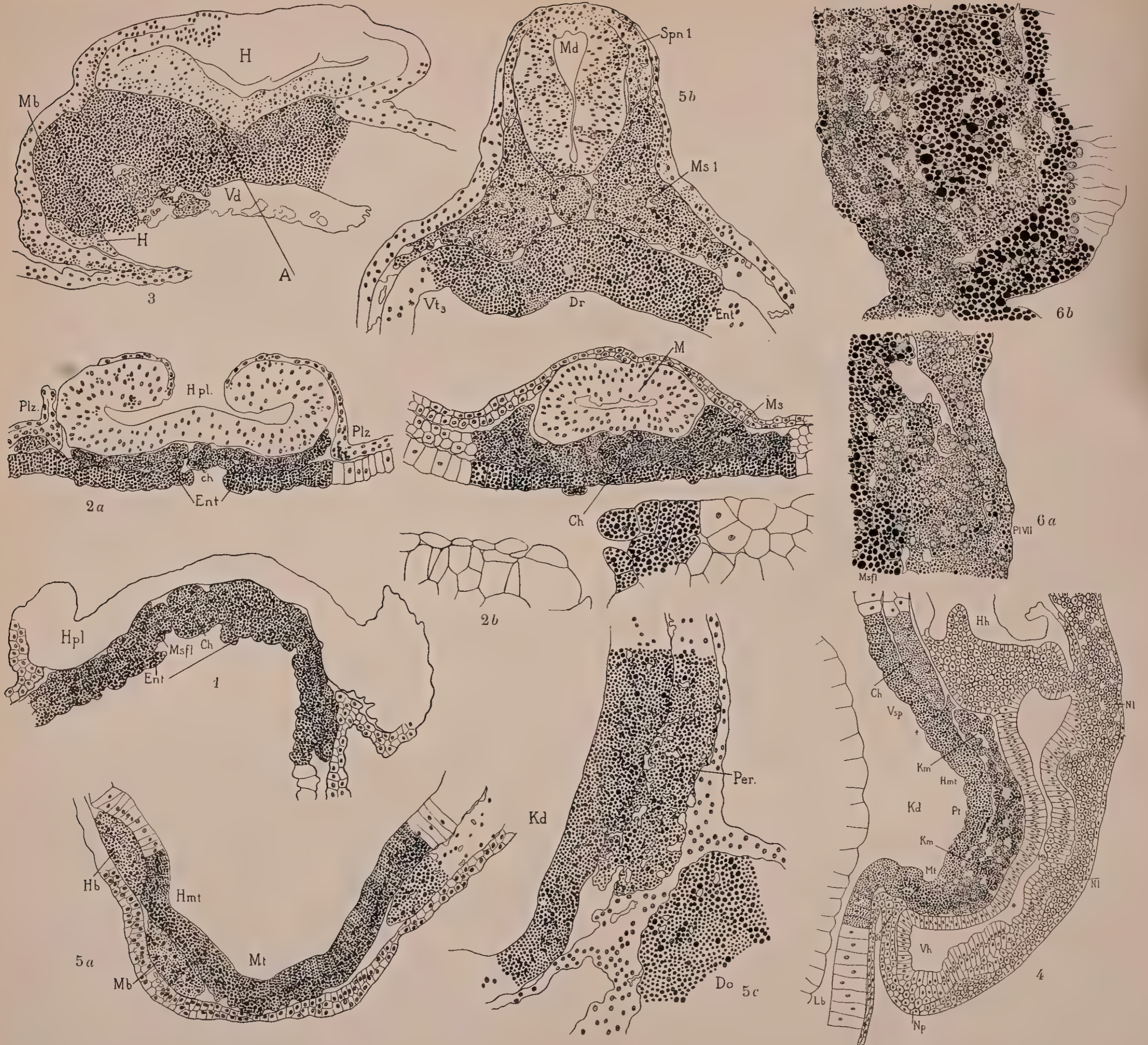







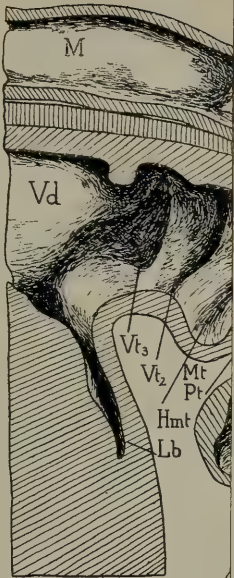






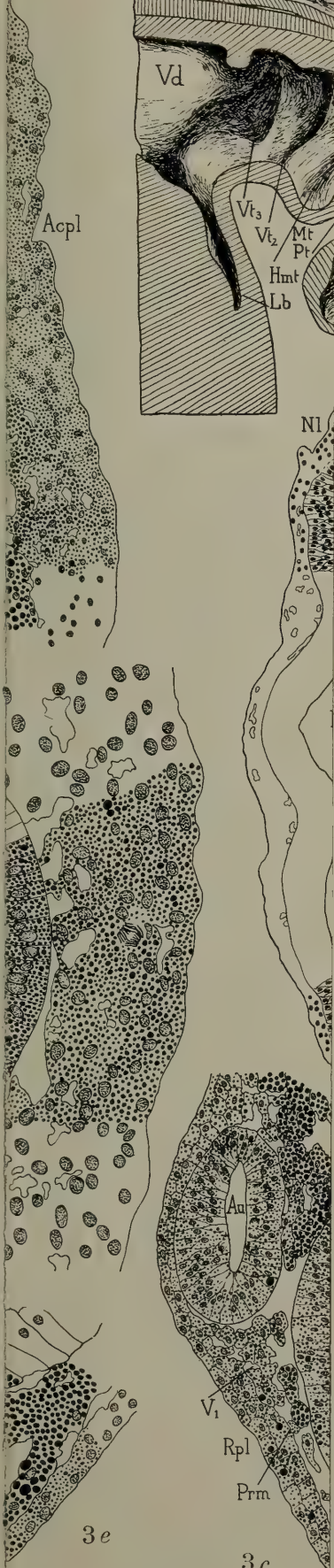


1g




Acpl

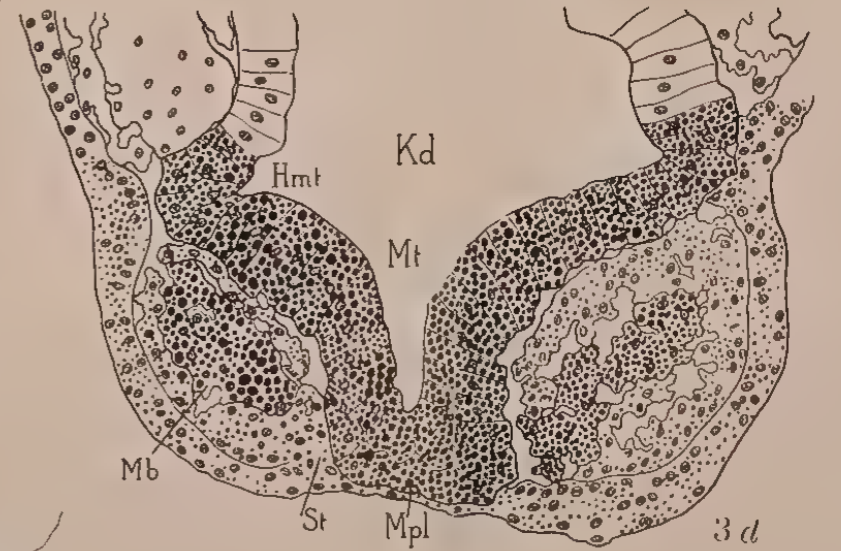
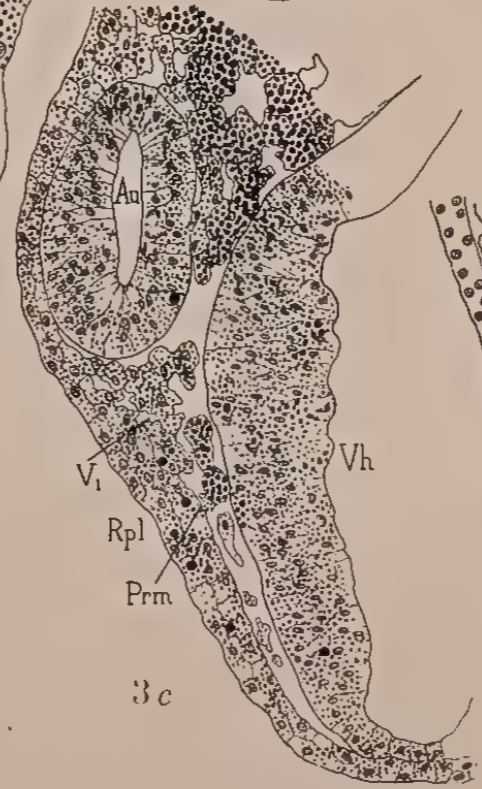
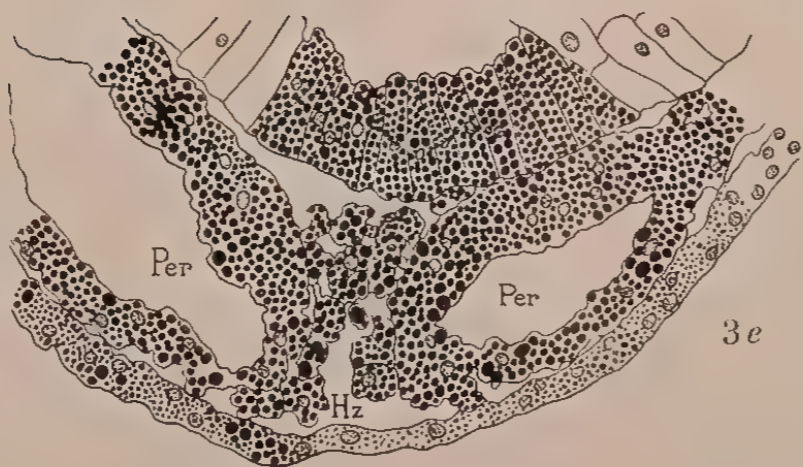
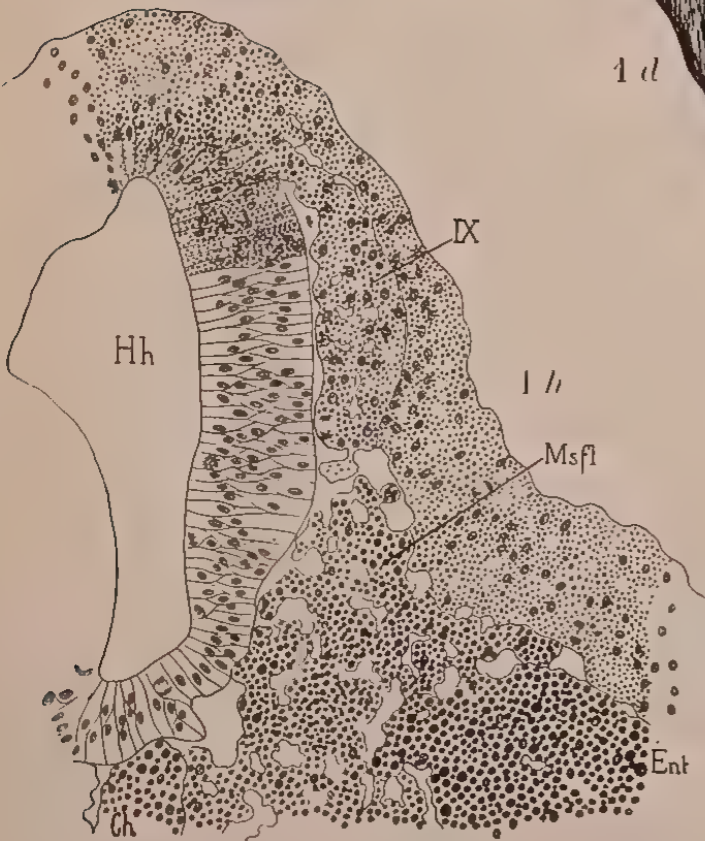
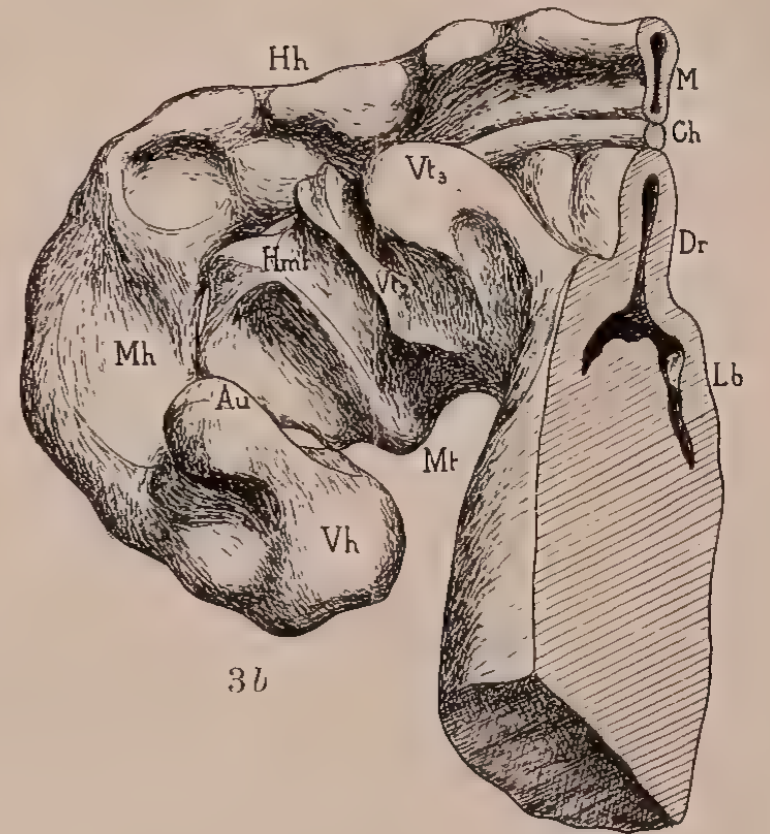
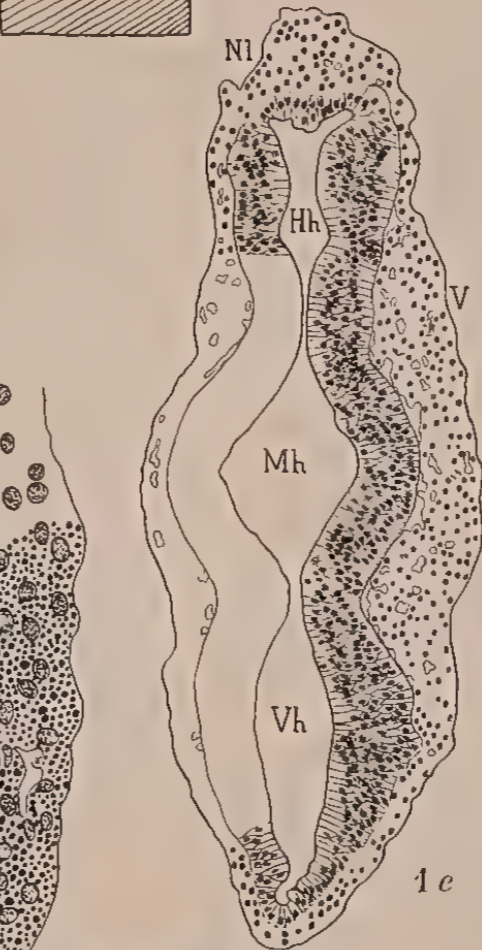
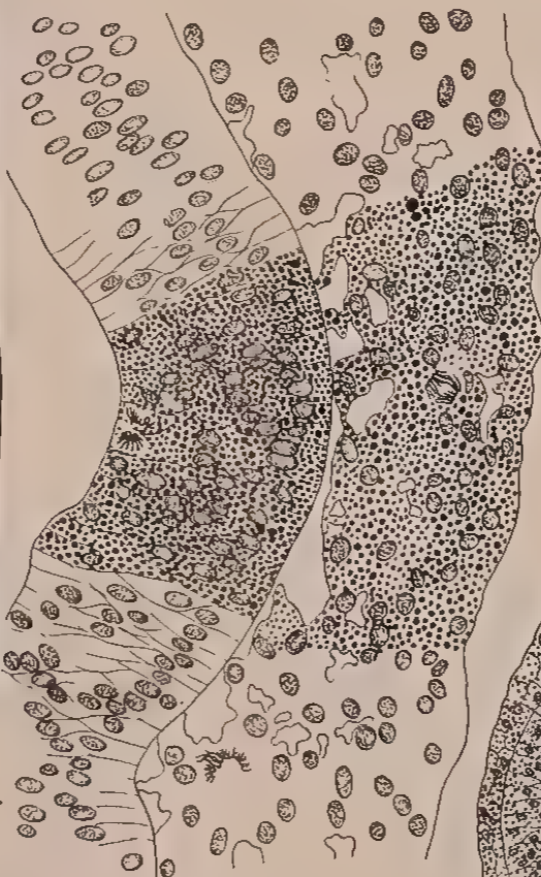
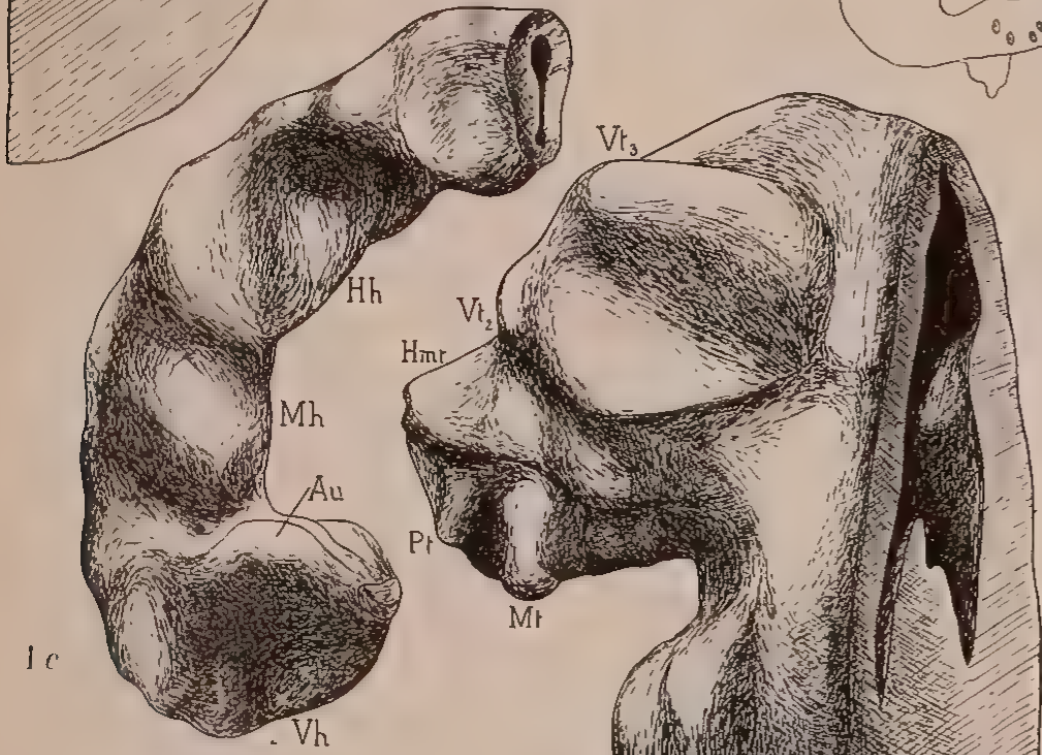
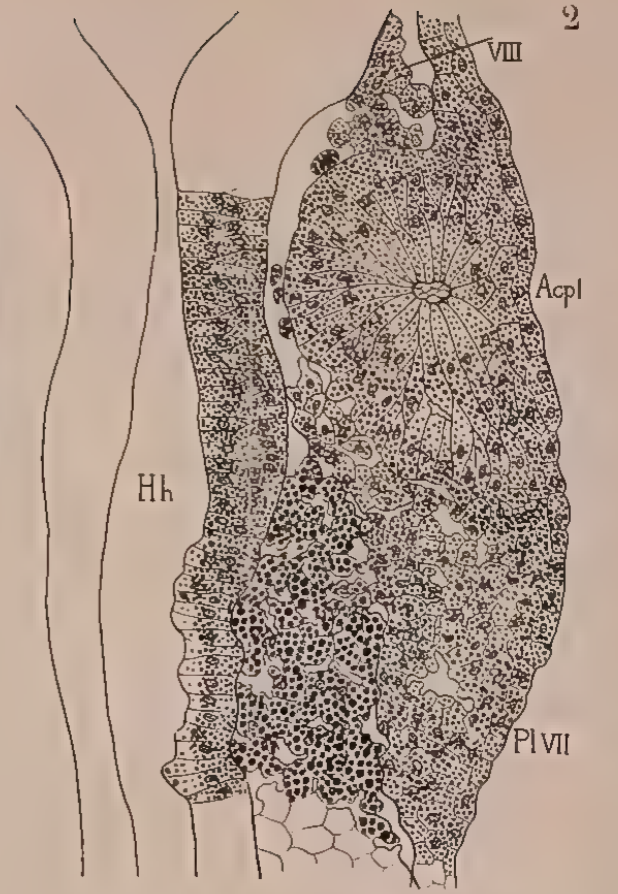
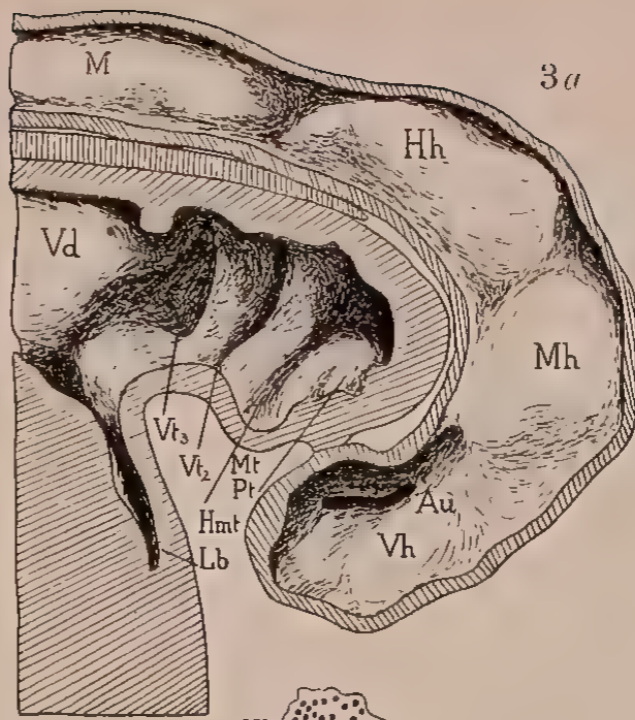
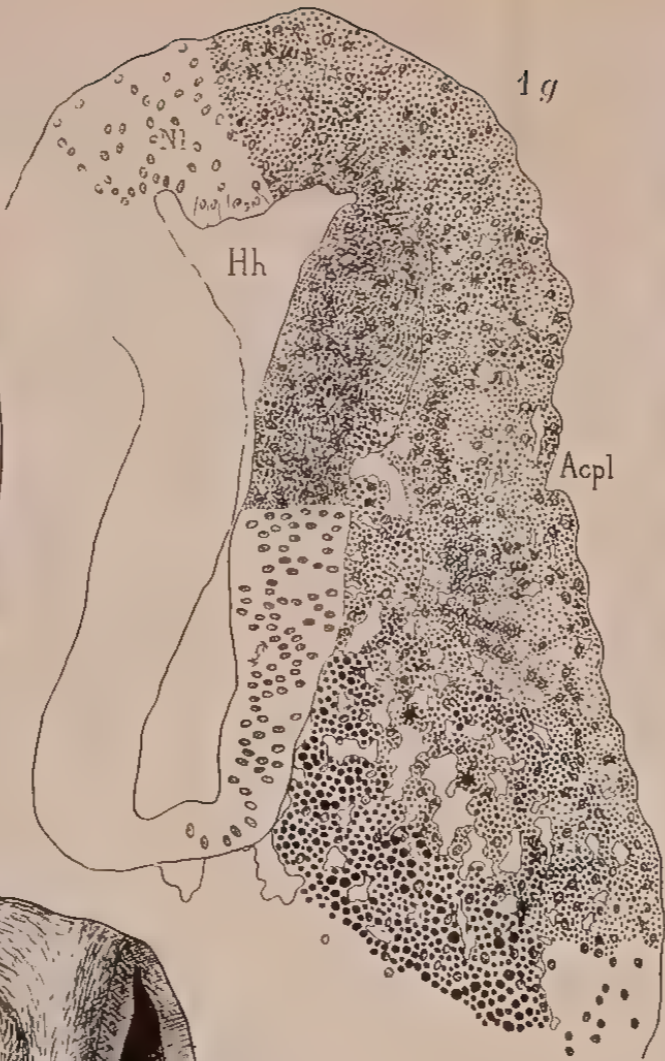
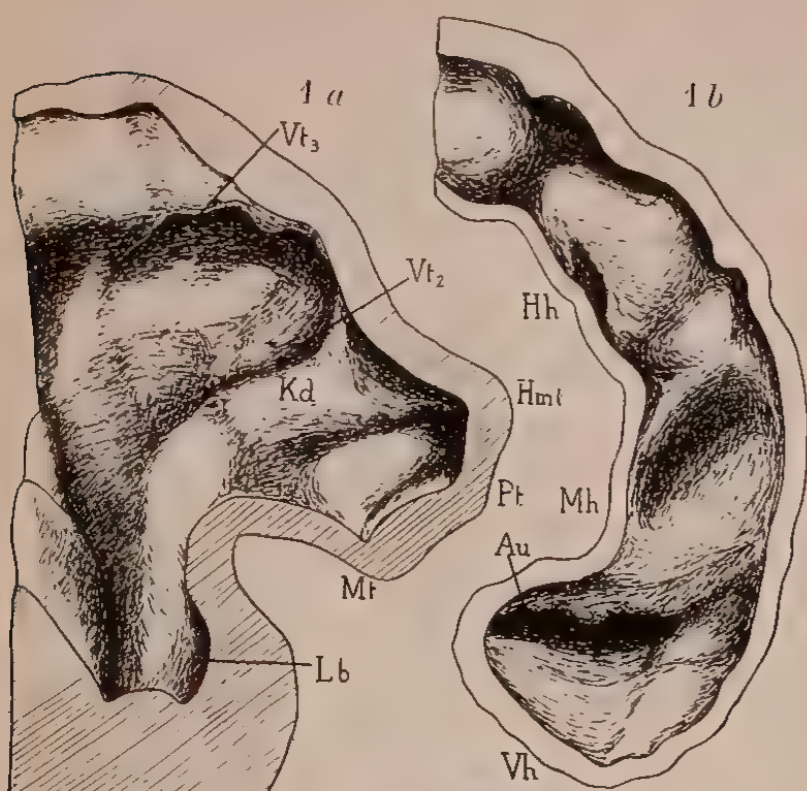
Nl




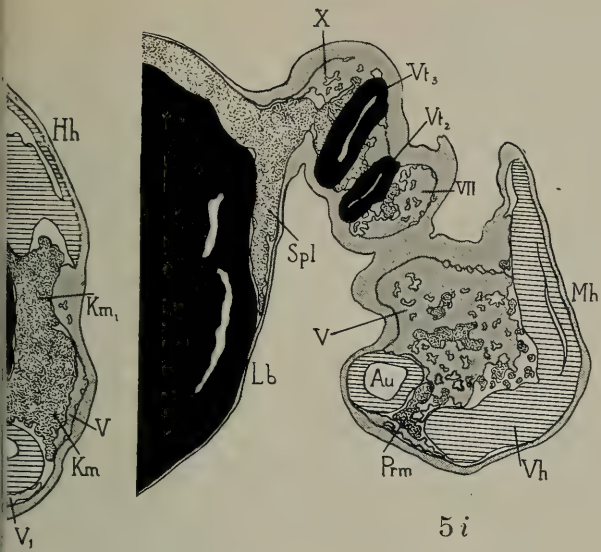
3e

3c

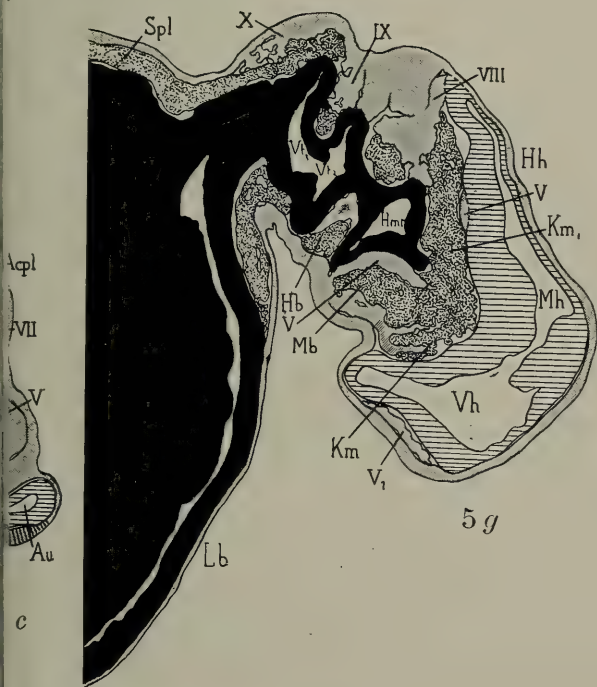




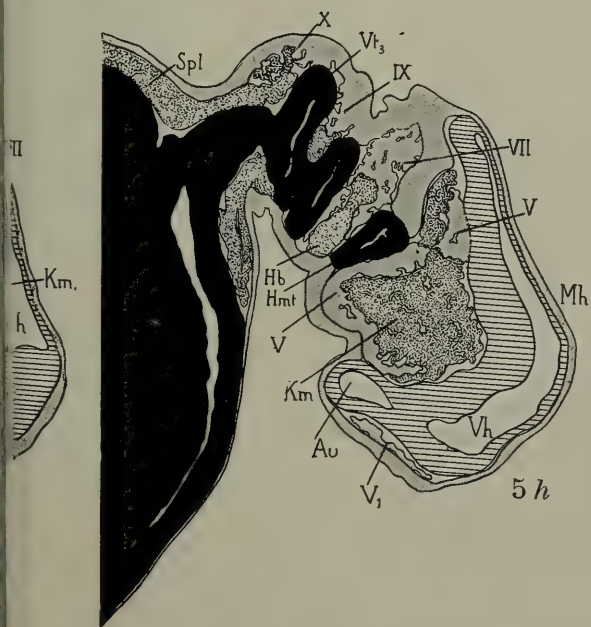





5 i




5 g



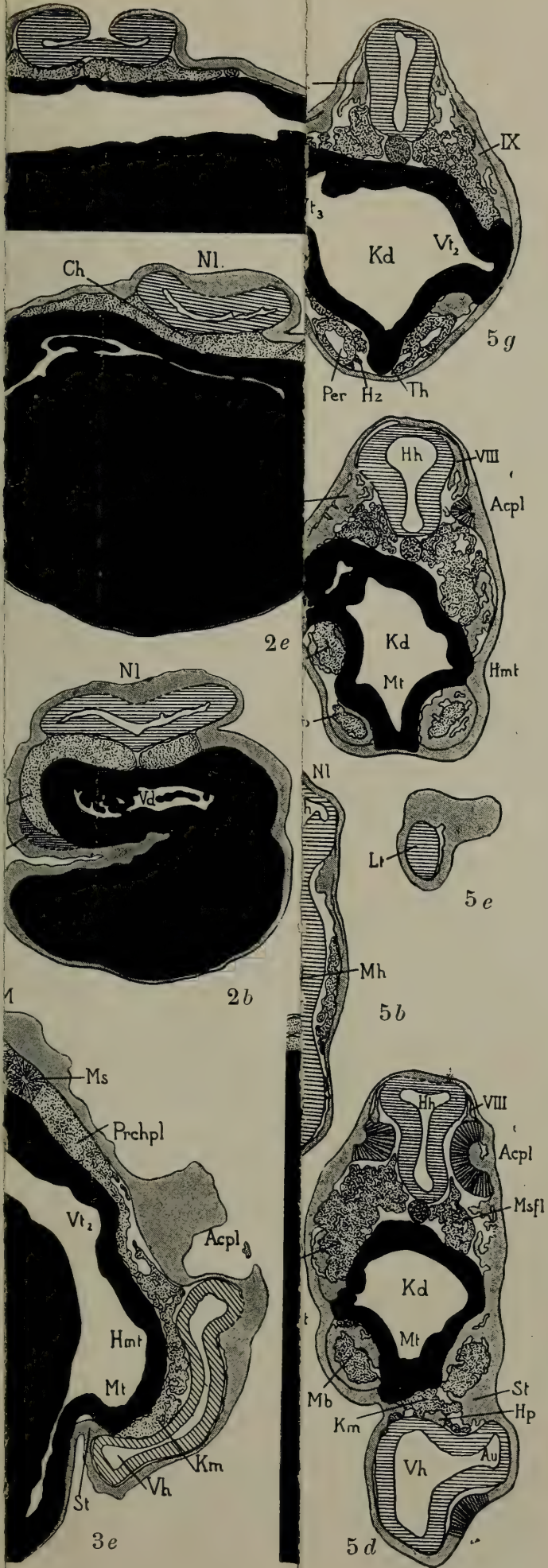
5 h



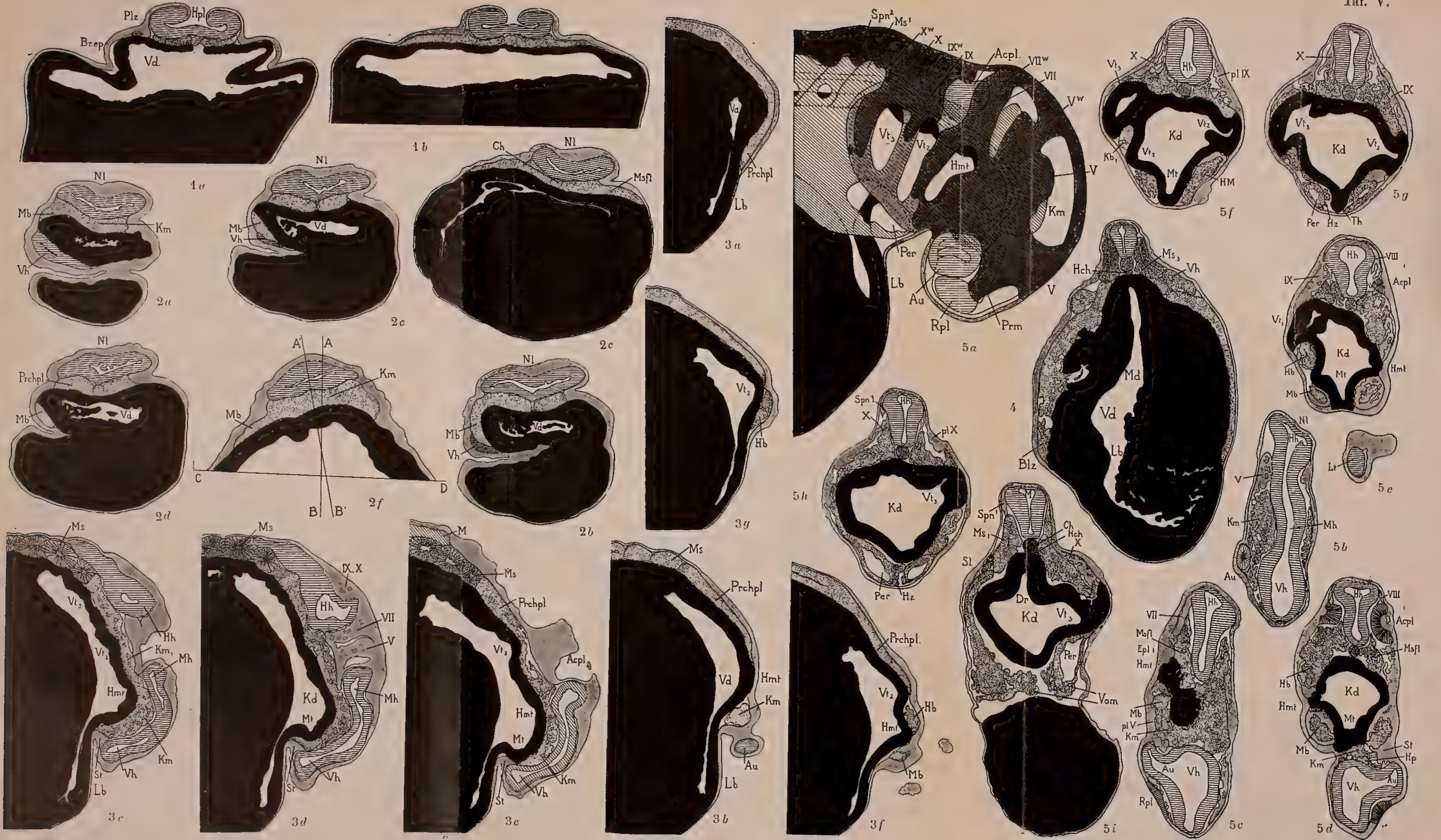





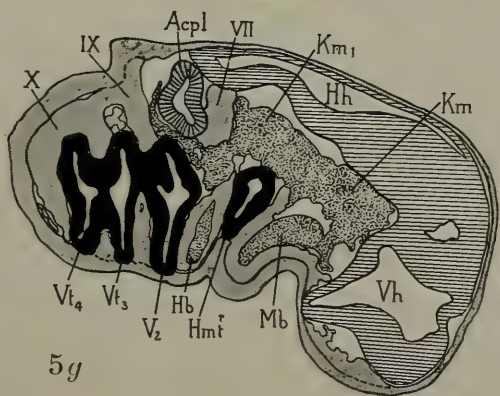
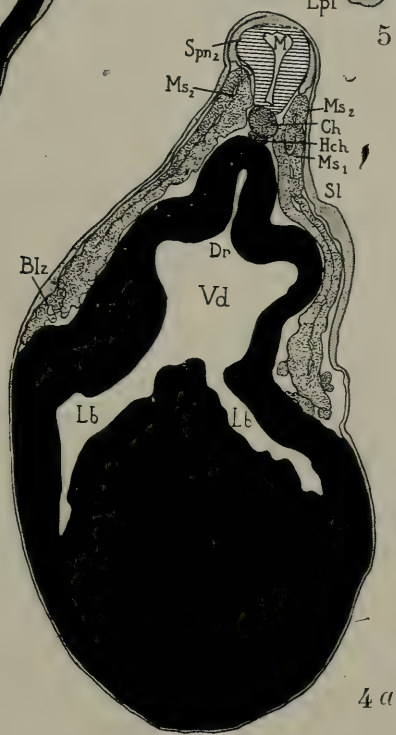
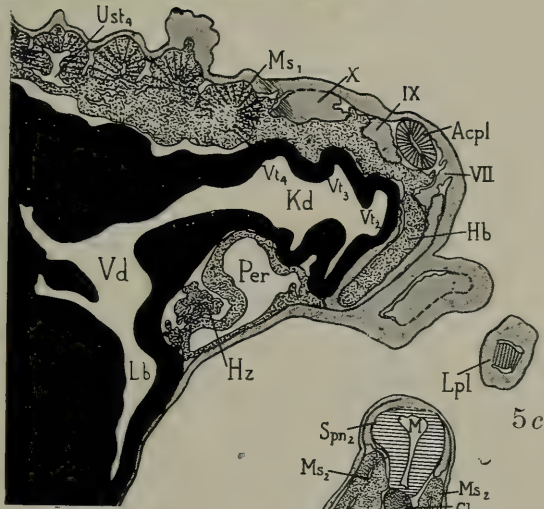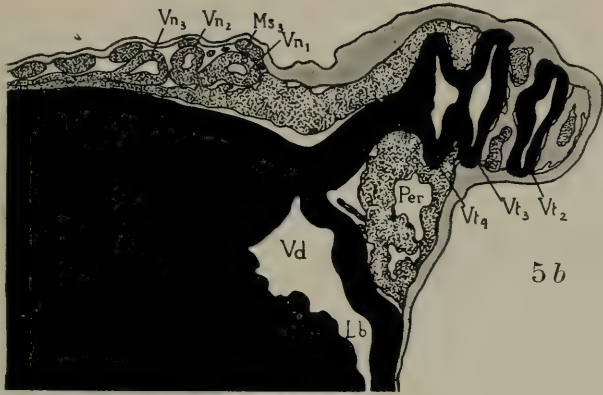
Taf. V.








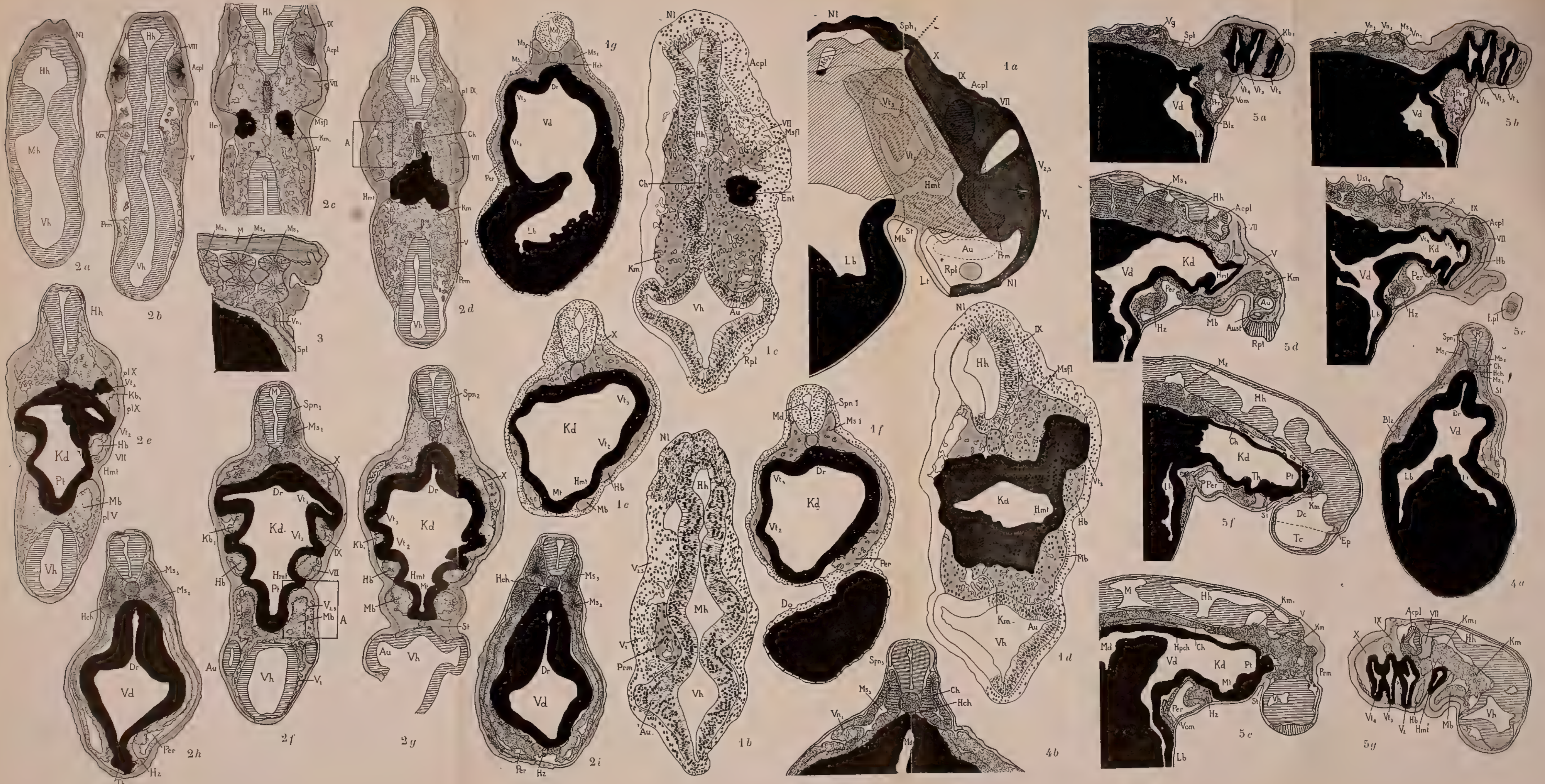





sl IX,
-Ch
VII
Per
um
m
d
spn2
X
Km
Ep
Hch
Km
Prm

5b
5c
4a
5g







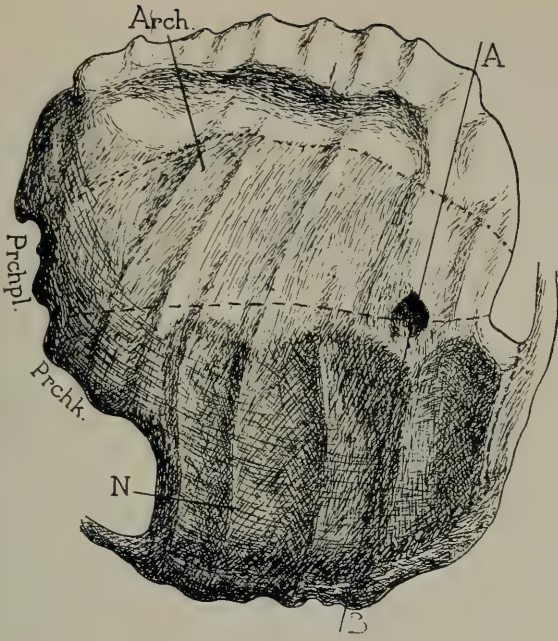
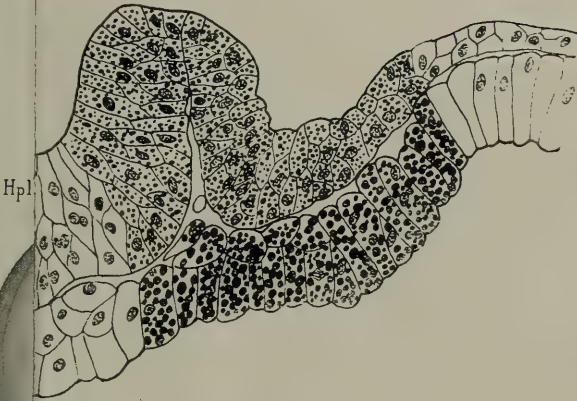

Fig. 3b.

F



Ffg. 5e.

Fig.

Fig. 5i.

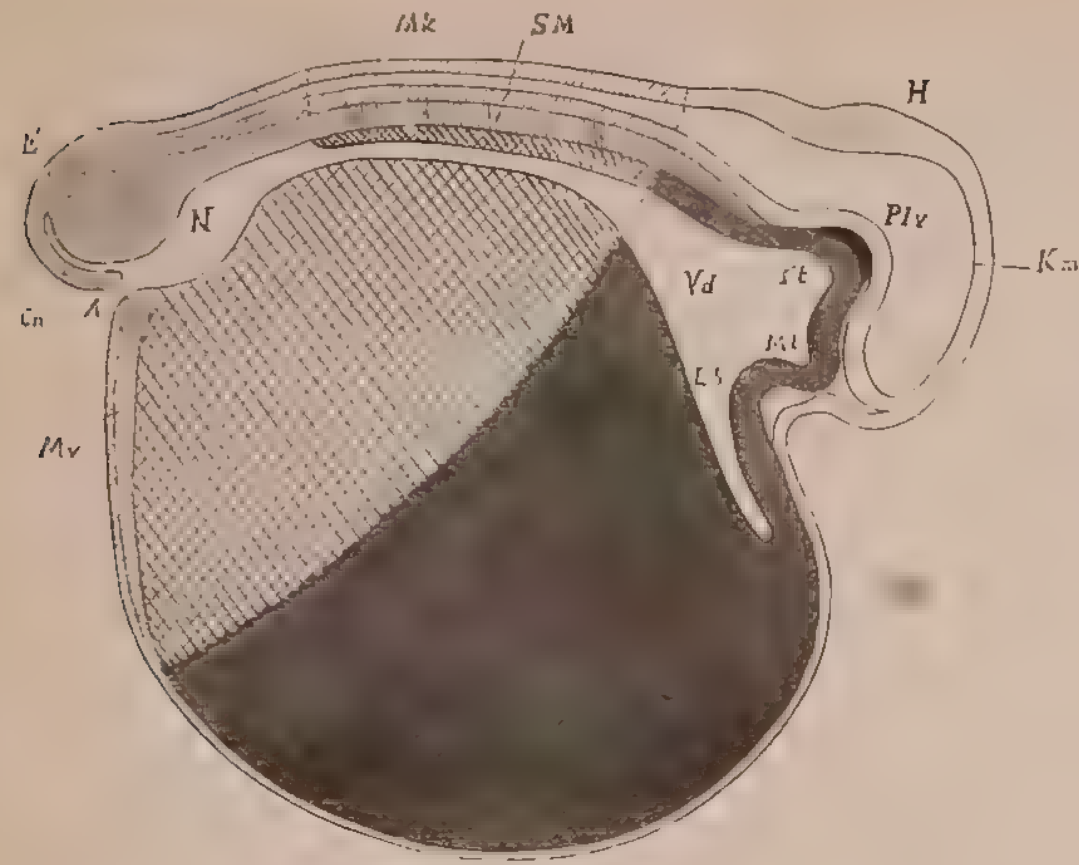


Fig. 1.

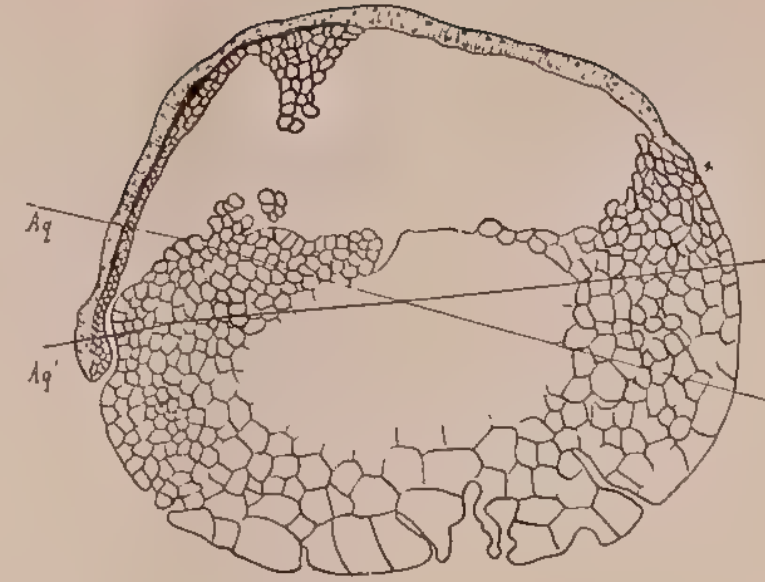


Fig. 2a.

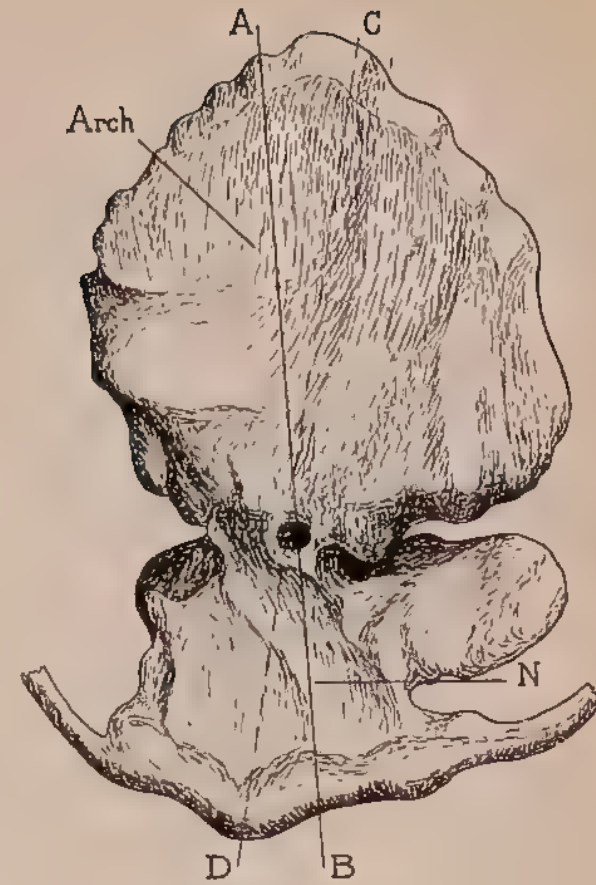

Fig. 2b.

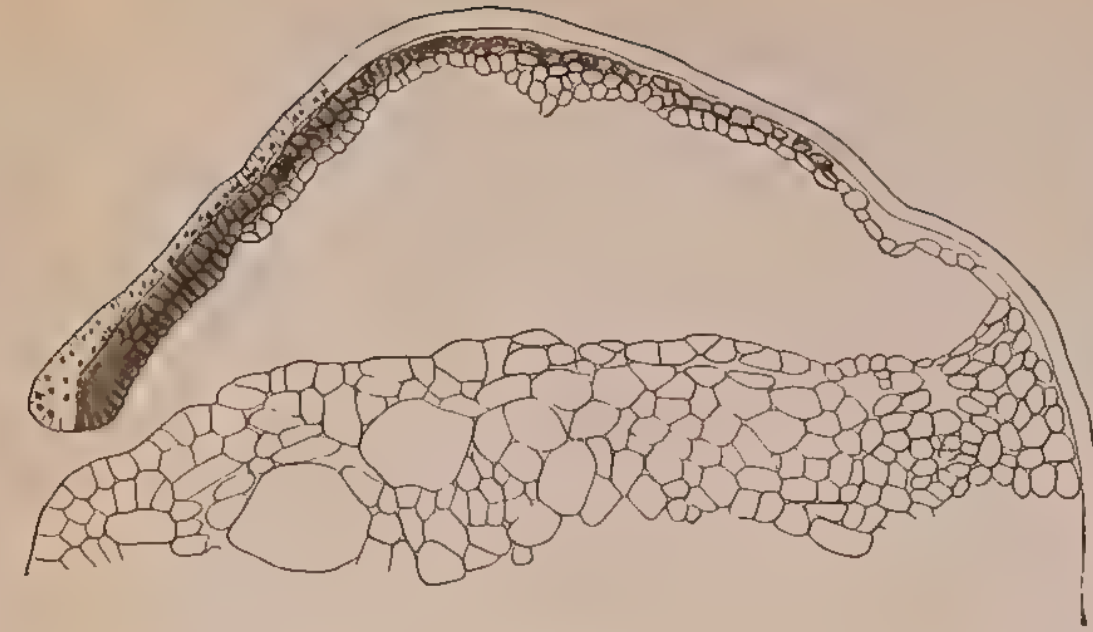


Fig. 3a.

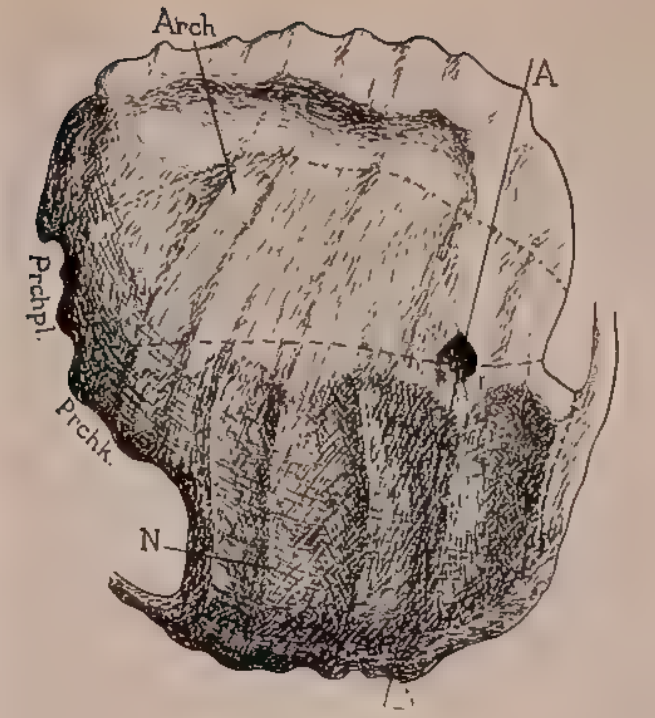


Fig. 3b.

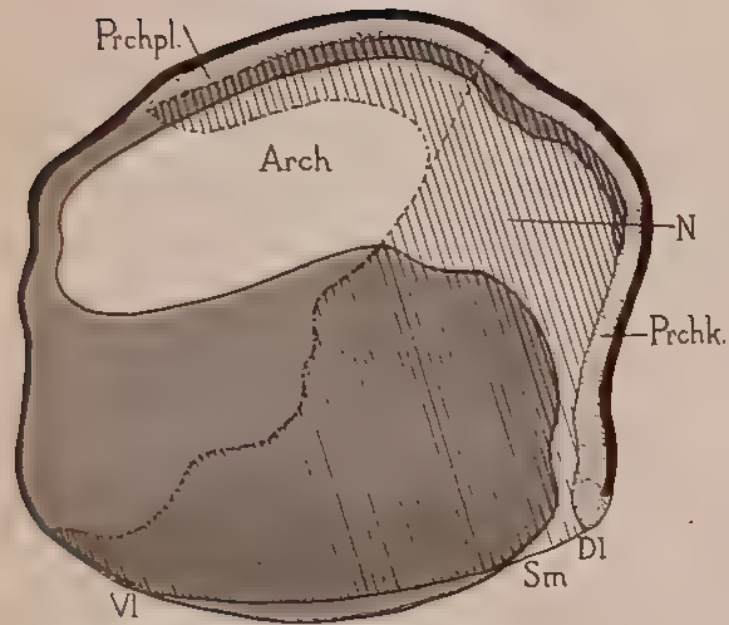


Fig. 4.

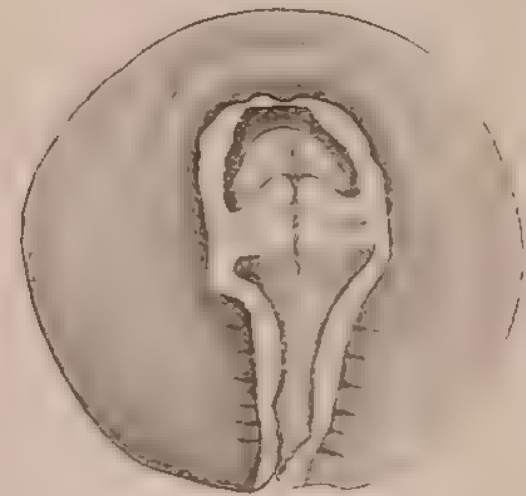


Fig. 5a.

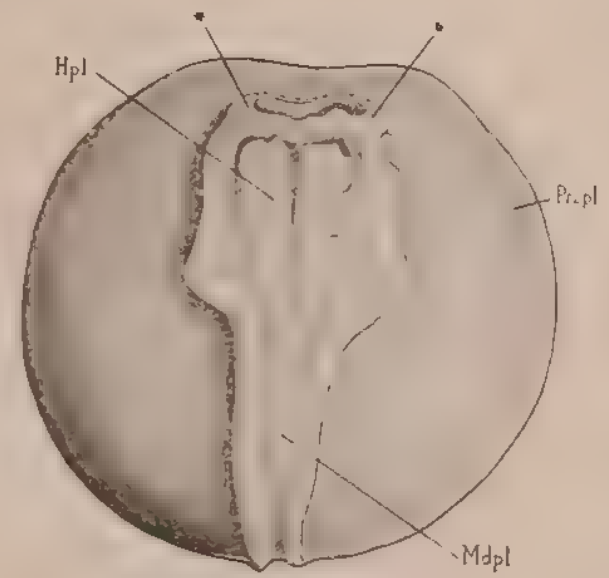


Fig. 5b.

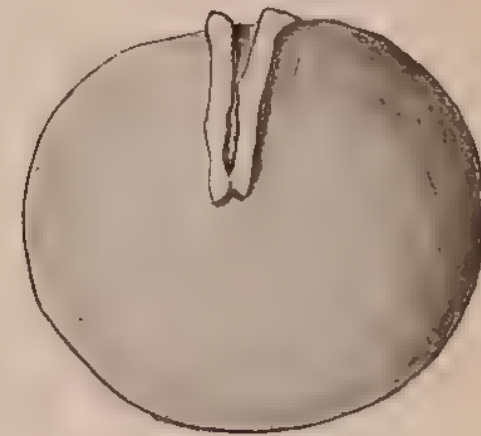

Fig. 5c.

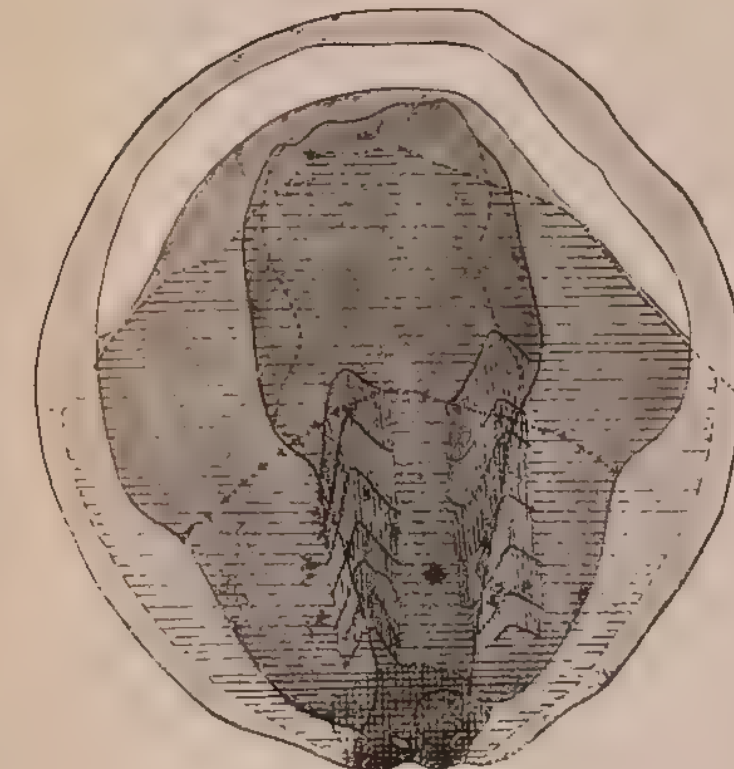


Fig. 5d.

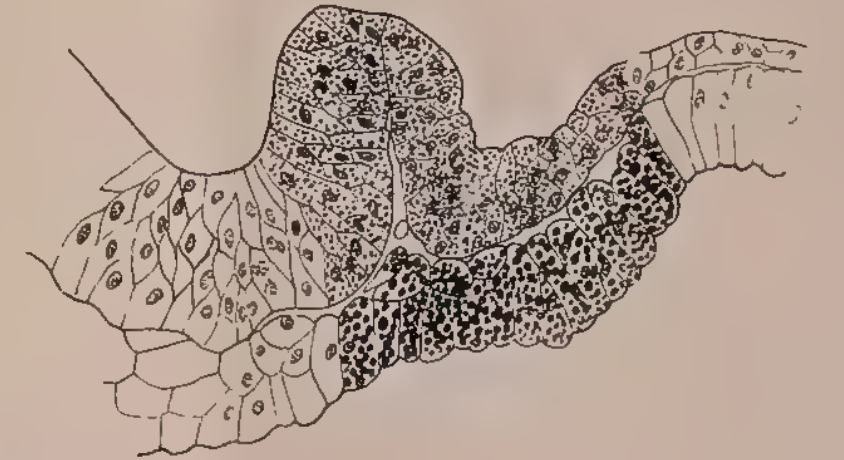

Fig. 5e.

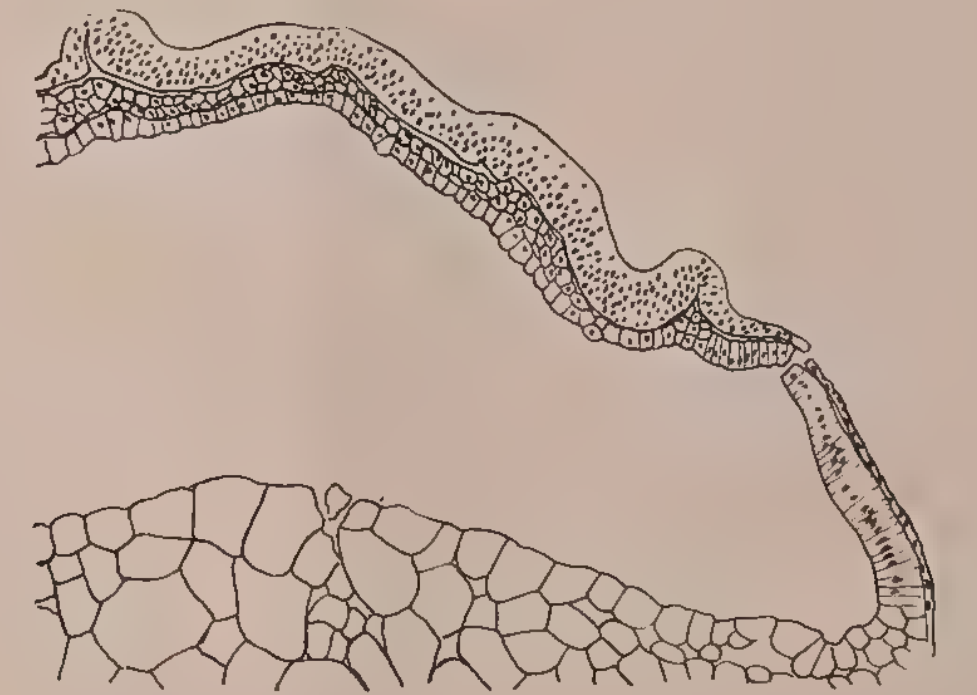

Fig. 5i.

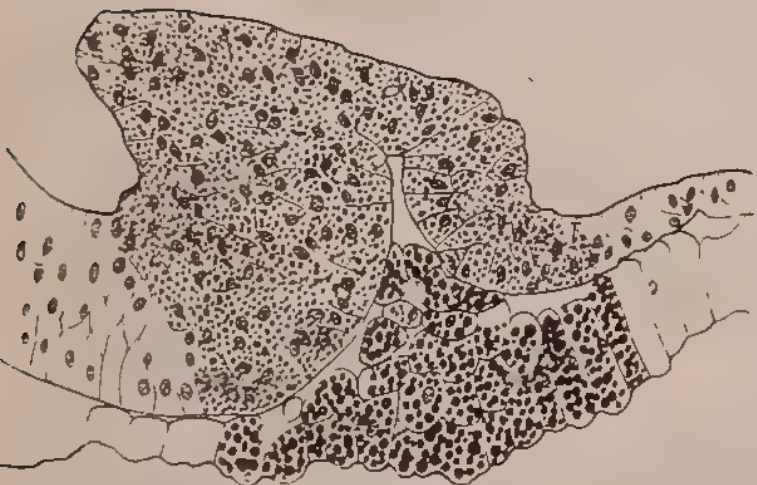


Fig. 5f.

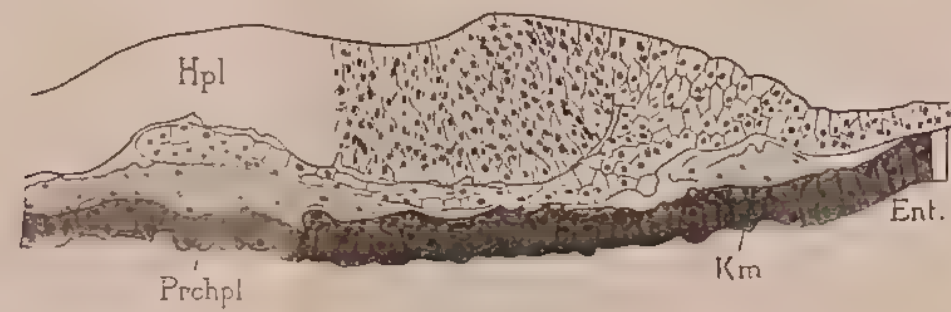



Fig. 5g.

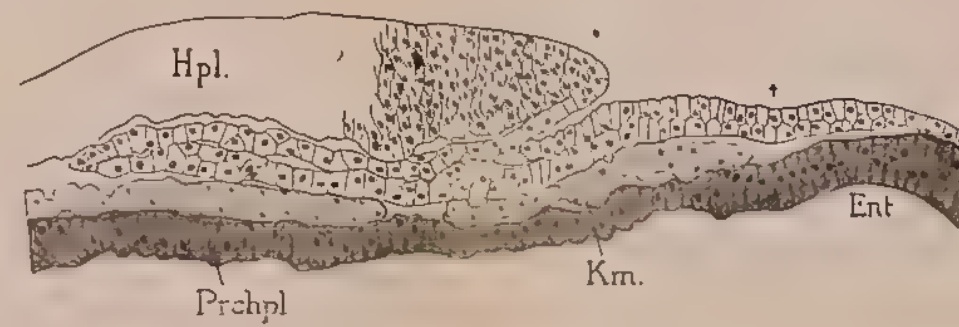

Fig. 5h.





b.

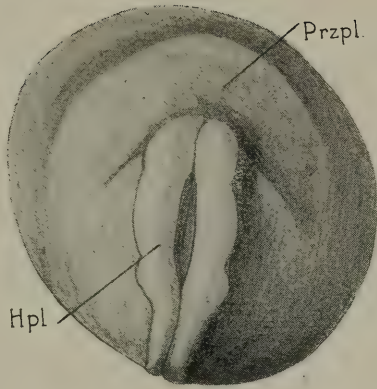
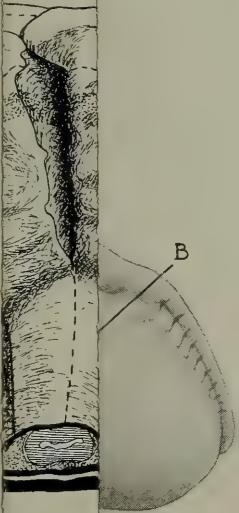


Fig. 2 d.



ig. 2 f.

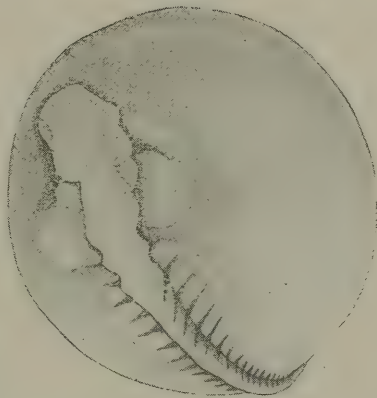

Fig. 6 b.




Fig. 12,



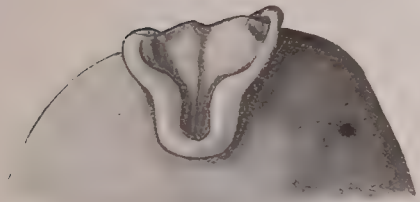

Fig. 1 a.



Fig. 1 b.

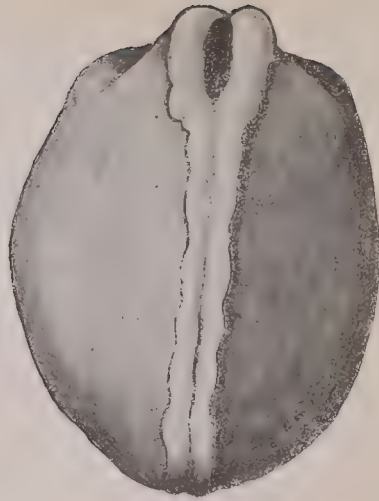


Fig. 2 a.

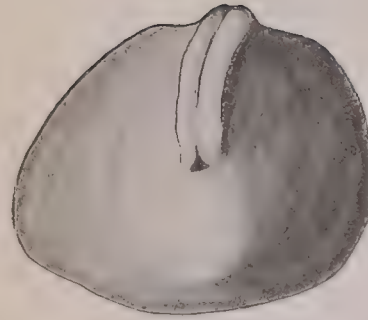


Fig. 2 b.




Fig. 2 c.

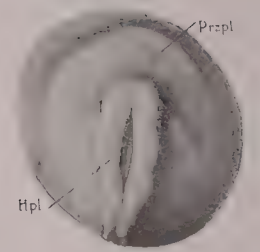


Fig. 2 d.

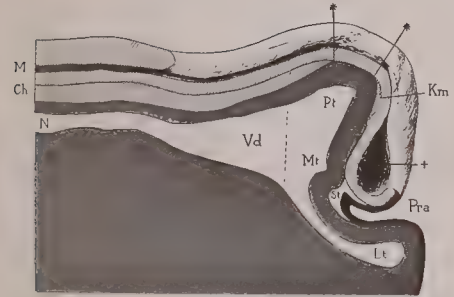


Fig. 2 e.

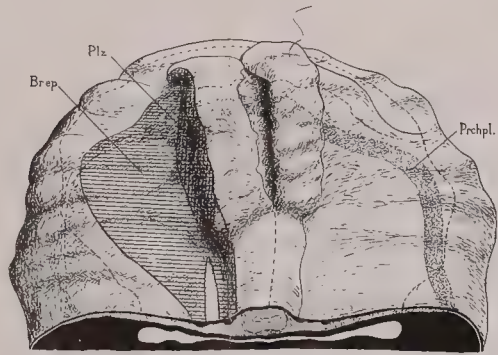


Fig. 2 f.

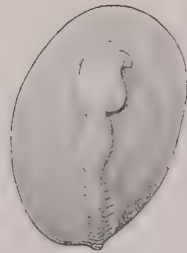


Fig. 3.




Fig. 4.




Fig. 5.

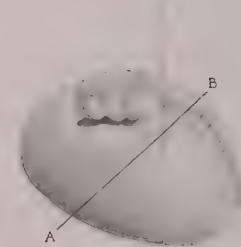


Fig. 6 a.



Fig. 6 b.




Fig. 7.




Fig. 8.




Fig. 9.




Fig. 10.






Fig. 11.




Fig. 12.














SMITHSONIAN INSTITUTION LIBRARIES



3 9088 00317185 7

nh rept QL668.C2L27

Studien zur Entwicklungsgeschichte des j