Über dieses Buch

Dies ist ein digitales Exemplar eines Buches, das seit Generationen in den Regalen der Bibliotheken aufbewahrt wurde, bevor es von Google im Rahmen eines Projekts, mit dem die Bücher dieser Welt online verfügbar gemacht werden sollen, sorgfältig gescannt wurde.

Das Buch hat das Urheberrecht überdauert und kann nun öffentlich zugänglich gemacht werden. Ein öffentlich zugängliches Buch ist ein Buch, das niemals Urheberrechten unterlag oder bei dem die Schutzfrist des Urheberrechts abgelaufen ist. Ob ein Buch öffentlich zugänglich ist, kann von Land zu Land unterschiedlich sein. Öffentlich zugängliche Bücher sind unser Tor zur Vergangenheit und stellen ein geschichtliches, kulturelles und wissenschaftliches Vermögen dar, das häufig nur schwierig zu entdecken ist.

Gebrauchsspuren, Anmerkungen und andere Randbemerkungen, die im Originalband enthalten sind, finden sich auch in dieser Datei – eine Erinnerung an die lange Reise, die das Buch vom Verleger zu einer Bibliothek und weiter zu Ihnen hinter sich gebracht hat.

Nutzungsrichtlinien

Google ist stolz, mit Bibliotheken in partnerschaftlicher Zusammenarbeit öffentlich zugängliches Material zu digitalisieren und einer breiten Masse zugänglich zu machen. Öffentlich zugängliche Bücher gehören der Öffentlichkeit, und wir sind nur ihre Hüter. Nichtsdestotrotz ist diese Arbeit kostspielig. Um diese Ressource weiterhin zur Verfügung stellen zu können, haben wir Schritte unternommen, um den Missbrauch durch kommerzielle Parteien zu verhindern. Dazu gehören technische Einschränkungen für automatisierte Abfragen.

Wir bitten Sie um Einhaltung folgender Richtlinien:

+ *Nutzung der Dateien zu nichtkommerziellen Zwecken* Wir haben Google Buchsuche für Endanwender konzipiert und möchten, dass Sie diese Dateien nur für persönliche, nichtkommerzielle Zwecke verwenden.

+ *Keine automatisierten Abfragen* Senden Sie keine automatisierten Abfragen irgendwelcher Art an das Google-System. Wenn Sie Recherchen über maschinelle Übersetzung, optische Zeichenerkennung oder andere Bereiche durchführen, in denen der Zugang zu Text in großen Mengen nützlich ist, wenden Sie sich bitte an uns. Wir fördern die Nutzung des öffentlich zugänglichen Materials für diese Zwecke und können Ihnen unter Umständen helfen.

+ *Beibehaltung von Google-Markenelementen* Das "Wasserzeichen" von Google, das Sie in jeder Datei finden, ist wichtig zur Information über dieses Projekt und hilft den Anwendern weiteres Material über Google Buchsuche zu finden. Bitte entfernen Sie das Wasserzeichen nicht.

+ *Bewegen Sie sich innerhalb der Legalität* Unabhängig von Ihrem Verwendungszweck müssen Sie sich Ihrer Verantwortung bewusst sein, sicherzustellen, dass Ihre Nutzung legal ist. Gehen Sie nicht davon aus, dass ein Buch, das nach unserem Dafürhalten für Nutzer in den USA öffentlich zugänglich ist, auch für Nutzer in anderen Ländern öffentlich zugänglich ist. Ob ein Buch noch dem Urheberrecht unterliegt, ist von Land zu Land verschieden. Wir können keine Beratung leisten, ob eine bestimmte Nutzung eines bestimmten Buches gesetzlich zulässig ist. Gehen Sie nicht davon aus, dass das Erscheinen eines Buchs in Google Buchsuche bedeutet, dass es in jeder Form und überall auf der Welt verwendet werden kann. Eine Urheberrechtsverletzung kann schwerwiegende Folgen haben.

Über Google Buchsuche

Das Ziel von Google besteht darin, die weltweiten Informationen zu organisieren und allgemein nutzbar und zugänglich zu machen. Google Buchsuche hilft Lesern dabei, die Bücher dieser Welt zu entdecken, und unterstützt Autoren und Verleger dabei, neue Zielgruppen zu erreichen. Den gesamten Buchtext können Sie im Internet unter `http://books.google.com` durchsuchen.

Digitized by Google

The University of Chicago
Libraries

Digitized by Google

Digitized by Google

Digitized by Google

Digitized by Google

Digitized by Google

BERICHT

ÜBER DIE

LEISTUNGEN UND FORTSCHRITTE

DER

AUGENHEILKUNDE

IM JAHRE 1897.

FÜR KNAPP UND SCHWEIGGER's ARCHIV FÜR AUGENHEILKUNDE

ERSTATTET VON

PRIVATDOCENT DR. **ST. BERNHEIMER** IN WIEN

PROF. DR. **C. HORSTMANN** IN BERLIN

PROFESSOR DR. **P. SILEX** IN BERLIN

UNTER MITWIRKUNG VON

DR. S. M. BURNETT IN WASHINGTON, DR. DANTONE IN ROM, PROFESSOR DR. R. GREEFF UND DR. DEUS IN BERLIN, DR. HERRNHEISER IN PRAG, PROF. DR. HIRSCHMANN IN CHARKOW, DR. P. VON MITTELSTÄDT IN METZ, PROF. DR. DA GAMA PINTO IN LISSABON, DR. SULZER IN PARIS, DR. SCHIÖTZ UND DR. OLE B. BULL IN CHRISTIANIA, DR. WERNER IN DUBLIN, DR. C. H. A. WESTHOFF IN AMSTERDAM U. A.

REDIGIRT VON

PROFESSOR DR. **C. HORSTMANN** IN BERLIN.

WIESBADEN.
VERLAG VON J. F. BERGMANN.
1898.

Digitized by Google

THE UNIVERSITY OF CHICAGO LIBRARIES
REI
.R3

Das Recht der Uebersetzung bleibt vorbehalten.

Digitized by Google

682169

INHALTS-VERZEICHNISS.

Abtheilung A.

Referent: Privatdocent Dr. St. Bernheimer.

	Seite
Allgemeine ophthalmologische Litteratur	1. 95. 162. 225
Allgemeine Pathologie, Diagnostik und Therapie	3. 98. 164. 227
Heilmittel und Instrumente	5. 101. 166. 232
Anatomie	7. 105. 168. 236
Physiologie	8. 107. 169. 238

Abtheilung B.

Referent: Professor Dr. C. Horstmann.

Refractions- u. Accommodations-Anomalien	12. 112. 174. 243
Lider	16. 115. 176. 245
Thränenapparat	19. 118. 180. 248
Muskeln u. Nerven	21. 120. 182. 250
Orbita u. Nebenhöhlen	27. 124. 183. 252
Conjunctiva, Cornea, Sclera, vordere Kammer	31. 126. 184. 254

Abtheilung C.

Referent: Privatdocent Dr. P. Silex.

Iris	48. 136. 191. 265
Chorioidea	50. 138. 194. 266
Glaucom	54. 138. 195. 267
Sympathische Ophthalmie	62. 140. 198. 268
Linse	64. 140. 199. 269
Glaskörper	68. 143. 203. 275
Netzhaut- u. Funktionsstörungen	68. 143. 204. 276
Sehnerv	77. 148. 211. 281
Verletzungen, Fremdkörper (Parasiten)	80. 149. 214. 285
Augenstörungen bei Allgemeinleiden	82. 153. 216. 289

166891

Digitized by Google

Digitized by Google

Systematischer Bericht

über die

Leistungen und Fortschritte der Augenheilkunde

im zweiten Quartal 1897.

Erstattet von

Privatdocent Dr. St. Bernheimer in Wien, Professor Dr. C. Horstmann in Berlin, Professor Dr. P. Silex in Berlin,

unter Mitwirkung von

Dr. S. M. Burnett in Washington, Dr. Dantone in Rom, Dr. Herrnheiser in Prag, Prof. Dr. Hirschmann in Charkow, Dr. P. von Mittelstaedt in Metz, Privatdocent Dr. Sulzer in Genf, Dr. Werner in Dublin, Dr. C. H. A. Westhoff in Amsterdam Dr. Schiötz und Dr. Ole B. Bull in Christiania, Privatdocent Dr. R. Greeff in Berlin, Dr. Deus in Berlin, Prof. Dr. Da Gama Pinto in Lissabon etc.

Redacteur: C. Horstmann.

Für Abschnitt I—V Referent **Dr. St. Bernheimer.**

1. Allgemeine ophthalmologische Literatur.

Lehrbücher, Monographien, Abhandlungen allgemeinen, bibliographischen, historischen Inhalts. Statistische Schriften.

324. Parisotti. Lavori eseguiti nel 1897. Tig. Centenaria Roma 1897.,

Denti. Resoconto clinico-statistico del comparto ottalmico nell'ospedale Maggiore di Milano. Biennio 1893—94. Gazz. Med. Lomb. Jahrg. LVI, Jan.—April 1897. (Ausführlicher Bericht über die Thätigkeit der grossen Abtheilung für Augenkranke im Meiländer Hospitale.)

325. Truc, Gandibert et Ronveyroles. Contribution à l'étude de l'ocil et de la vision chez les criminels (Éxamen oculaire et visuel de 363 jeunes détenus de la colonie penitentiaire d'Aniane) Annales d'ocul. Tome CXVII, p. 241.

326. Progress in Ophthalmology. Brit. Med. Journ. June 1897 p. 1554.

327. Koslowsky, M. Bericht aus der Augenheilanstalt von N. und E. Popow in Kiew, für das Jahr 1896. Wjestn. Ophth. 1897, 3.

328. Shymoway, E. A. Ueberblick über die in New-York Eye and Ear Infirmary vom 1. October 1895 bis zum 1. October 1896 ausgeführten Staaroperationen. New-York Eye and Ear Inf. Rep. Januar 1897.

329. Königshofer. 1. Mittheilungen aus der Charlottenheilanstalt für Augenkranke zu Stuttgart. 2. Die Tuberkulose des Auges. Würtemb. med. Correspondenzbl. 1896.

Digitized by Google

330. Natanson, A. Ueber den schädlichen Einfluss der behaarten Raupen auf den Organismus des Menschen und der Thiere, insbesondere — der Augen. St. Petersburger med. Wochenschr. N. 12, pag. 95.

331. Jess, Rudolf. Morbiditäts-Statistik der Kgl. Universitäts-Augenklinik zu Kiel vom Jahre 1872 bis 1896. Inaug.-Dissert. Kiel 1897.

332. Schreiber, G. u. Lembeck. Augenheilanstalt in Magdeburg (Dr. Schreiber). Bericht über die Jahre 1895 und 1896.

333. Pergens, Ed. Zweite Sitzung der „Societé Belge d'ophtalmologie" zu Brüssel am 24. April 1897.
Zehenders klin. Monatsblätter f. Augenheilkunde 1897, S. 166.

334. Benedikt, M. Beiträge zur Augenheilkunde. A. v. Graefe's Archiv f. Ophthalm., Bd. XLIII. Ab. 3, S. 683.

335. Heymann v. Bericht über die Augenabtheilung im Krankenhaus der Diaconissen-Anstalt zu Dresden für das Jahr 1896.

336. Haab. O. Atlas und Grundriss der Ophthalmoskopie und ophthalmoskopischen Diagnostik. Mit 138 farbigen und 7 schwarzen Abbildungen. 2. vermehre Auflage. München 1897. Lehmann.

337. Hersing, F. Compendium der Augenheilkunde, Ein Vademecum für Studirende und Aerzte. 8. Auflage. Stuttgart 1897. F. Enke.

338. Goertz, B. III. Bericht über die Augenklinik in Landshut. Jahrg. 1896.

339. Greff, R. Der Bau und das ophthalmoskopische Aussehen der Chorioidea. Augenärztliche Untersuchungstafeln für den Akademischen und Selbstunterricht. Herausgegeben von Prof. Dr. H. Magnus. Heft XII, Breslau J. U. Kern's Verlag 1897.

340. Bernheimer, St. Aseptik und Antiseptik. Bibliothek der gesammten medicinischen Wissenschaften. Herausgegeben von Hofrath Prof. Dr. Drasche I. Augenkrankheiten.

Parisotti (324) veröffentlicht mit seinem Anstaltsberichte (120 Kranke mit 79 Operationen, darunter 29 Cataractextractionen nud 1357 ambulante Kranke) mehrere Krankengeschichten unter anderen drei Fälle von eitriger Infection nach Trauma, bei denen mit Erfolg die subconjunctivalen Sublimatinjectionen angewendet worden sind. Dantone.

Die Strafcolonie von Aniane beherbergt 362 junge Verbrecher, Söhne von Verbrechern. Truc, Gandibert und Ronveyroles (325) haben sich der Mühe unterzogen, das Sehvermögen, den Farbensinn und das Gesichtsfeld, sowie die Refraction derselben festzustellen; sie gelangen zu folgenden Schlussfolgerungen:

Man findet bei den jungen Delinquenten der Strafcolonie von Aniane eine erhebliche Zahl übernormaler Sehschärfen.

Die Farbenblindheit ist relativ selten.

Digitized by Google

Die Refractionsanomalien sind hier nicht häufiger als anderswo. Das Gesichtsfeld ist vollkommen normal.

Das Sehorgan der untersuchten jungen Delinquenten bietet keine hereditären Veränderungen dar. Sulzer.

Die Jubiläumsnummer (Queens Commemoration) des Brit. Med. Journ. enthält Artikel (326) über Staaroperationen; Strabismus convergens; die Entdeckung des Augenspiegels, Glaucomiridectomie; Antiseptik: Cocainanästhesie und über Refractions anomalien. Dem Hefte sind Bildnisse von William Bowman und von Helmholtz beigegeben. Werner.

Koslowsky (327) berichtet über 2074 ambulatorisch behandelte und 579 stationäre Patienten. 666 Operationen, darunter 222 Extractionen (194 mit Iridectomie nach Gräfe, mit kleinen Modificationen; 24 ohne Iridectomie, 2 nach Wolkow, 2 nach Pagenstecher). Von den 222 Extractionen wurden 19 nachträglich discidirt. 4 Verluste und 7 Fälle mit mangelhaftem Resultat. Die übrigen Zahlenangaben sind zum Referiren nicht geeignet. Hirschmann.

Von den 181 Fällen von Staaroperationen, welche im N.-Y. Eye and Ear Infirmary (328) ausgeführt wurden, waren 128 senil; 10 sklerotische Linsen; 16 traumatische, 6 congaenitale, 7 weiche und 14 complicirte. — Panophthalmitis trat zwei Mal ein und intraoculare Blutung 3 Mal. Geistige Störung trat in 8 Fällen auf, wobei fünf schon früher daran gelitten hatten. Einfache Extractionen 10 %; mit Iridectomie 21,67 %; linear mit Nadeloperation 3,33 %; mit früherem Iriscolobom 5 %. Irisprolapse traten bei 9,43 % oder im Durchschnitt in 2,4 Tagen nach der Operation auf. Der Durchschnitt des unmittelbar darauf notirten Sehens war $^{25}/_{100}$, das durchschnittliche schliessliche Sehen $^{20}/_{50}$. Schliessliches V=0 bei 2,85 %; $\frac{1}{\infty}$ bei 0,28 %. In fünf Fällen war V nicht untersucht worden. Burnett.

In Schreiber's (332) bekannter Augenheilanstalt in Magdeburg — seit April 1895 ist Dr. Lambek in die Leitung der Klinik mit eingetreten — kamen im Jahre 1895: 1881 und im folgenden Jahre 2148 Patienten zur Behandlung. Stationär behandelt wurden in dieser Zeit 251 und 286 Patienten. Es kamen 142 Operationen an der Linse; 55 an der Iris; 79 an der Cornea und Sclera; 41 an den Muskeln; 43 an Bulbus und Orbita; 26 an den Lidern; 101 an den Thränenorganen zur Ausführung. Von den 103 Altersstaaren wurden 101 mit Iridectomie und zwar 84 mit dem Colobom nach unten und 17 nach oben; zwei wurden ohne Iridectomie operirt. In 25 Fällen wurde nach durchschnittlich 14 Tagen eine Discission nachgeschickt. Ein Auge ging am 6—10. Tage (Delirium tremens) an Vereiterung zu Grunde. Gleichzeitig berichtet Verf. ausführlich über drei mit Krönlein'scher Osteoplastik operirte Fälle von Orbitaltumor.

Digitized by Google

Schon die erste Auflage des Haab'schen (336) Atlas war anerkannt vortrefflich; die der zweiten Auflage beigegebenen gelungenen anatomischen Abbildungen erhöhen ganz besonders den Werth des ausgezeichneten und billigen, somit für jeden Studenten erschwinglichen Atlas. Es sollte auch kein Mediciner denselben entbehren.

Das kurz gefasste (300 Seiten) und daher vielfach beliebte Lehrbuch Hersing's (337) hat in seiner 8. Auflage manche willkommene Verbesserung erfahren.

Bernheimer (340) zeigt in Kürze, wie besonders in der Privatpraxis nach dem heutigen Stand der Frage, am sichersten aseptisch und antiseptisch, operirt werden kann.

Greff's (339) schematischer Durchschnitt durch die Chorioidea bildet nebst den drei dazugehörigen Augenhintergrundsbildern eine willkommene Bereicherung der nun schon eingebürgerten, beliebten Magnus'schen Unterrichtstafeln.

II. Allgemeine Pathologie, Diagnose und Therapie.

341. Weeks, J. E. Actinomykose der Augenhöhle und des Augapfels bei einem Papagei. New-York Eye und Ear Infirmary Reports. Jan. 1897.

342. Marshall, C. D. On the pathological examination of the eyeball. Royal London Ophthal. Hosp. Rep. XXIV p. 379.

343. Formaget et Laffay. Récherches experimentales sur l'action des injections sous-conjonctivales de cyanure de mercure dans les suppurations de globe oculaire. Soc. d'anat. et de physiol. de Bordeaux. 18. Fév. 1897.

344. Panas, Ph. Le rôle de l'autoinfection dans les maladies oculaires. Arch. d'opht. T. XVII, N. 5, p. 273.

345. Chalupecky. Ueber die Einwirkung der Roentgenstrahlen auf das Auge. Bericht über die Sitzung des Vereines der tschechischen Aerzte vom 14. Juni 1897. Zeitschrift der tschechischen Aerzte 1897. N. 25.

346. Ostwalt. Moyens de lutter contre l'infection post-opératoire. Soc. franc. d'opht. Session annuelle 1897. Anal. d'ocul. T. CXVII, p. 364.

347. Bourgeois. Sur le développement artificiel de moignon après l'énucleation. Rec. d'ophtal. 1897. p. 305.

348. Bach, L. Bacteriologische Untersuchungen über den Einfluss antiseptischer Ueberschläge auf den Keimgehalt des Lidrandes und des Bindehautsackes. Arch. f. Augenh. XXXIV. p. 69.

349. Dobcynski. Beitrag zur Verbreitung und Bekämpfung der contagiösen Augenentzündungen. Deutsche med. Wochenschr. 1897, N. 10 p. 158.

Digitized by Google

350. Ginsberg. Ueber der Tuberkulose ähnliche Augenerkrankungen mit säure-resistenten Bacillen. Centralbl. f. prakt. Augenheilkunde. 1897. S. 131.

Die aus der Augenhöhle eines Papageis entfernte nnd von Weeks (341) untersuchte Geschwulst zeigte eine Structur mit runden und Spindelzellen, die der eines Sarcoms sehr ähnlich war. In derselben befanden sich viele kleine gelbliche Massen, in deren Centrum kleine Fibrillen, die Hyphen von Actinomyces und viele Körnchen lagen. Von diesen sah man eine Menge keulenförmiger Körper, die Conidien von Actinomyces, ausstrahlen. Die Geschwulst kehrte in sechs Wochen wieder und es entwickelte sich noch eine im anderen Auge und in einem Bein. Keine andern Geschwülste wurden bei der Section gefunden. Dies ist die erste Veröffentlichung der Erkrankung bei Vögeln. Burnett.

Marshall (342) giebt eine gute Anleitung zur Anfertigung makro- und mikroskopischer Augenpräparate.

Er empfiehlt als Härtungsflüssigkeit für Augen eine 10% Formollösung. Das zu durchschneidende Auge lasse man am besten vorher gefrieren. Der Einbettungsflüssigkeit von Glyceringelatine setze man etwas Formol zu, dadurch verliert sie die Eigenschaft zu verflüssigen und wird auch im warmen Wasser nicht flüssig.

Auch Collin's Methode zur Bleichung des Corpus ciliare wird ausführlich beschrieben. Werner.

Formaget und Laffay (343) theilen folgenden Versuch mit: Den 4. Februar wird einem Kaninchen in beide Hornhäute eine zwei Tage alte Staphylococcenreincultur eingeimpft; den folgenden Tag zeigen beide Augen eine leichte eiterige Conjunctivitis, einen stecknadelkopfgrossen Hornhautabscess, der in die vordere Kammer hineinragt, starkes Hypopyon, Verfärbung der Iris und Pupillarexsudat. Das rechte Auge wird seinem Schicksal überlassen, während auf dem linken Auge ein Viertelcubikcentimeter einer einprocentigen Quecksilbercyanidauflösung subconjunctival eingespritzt wird.

Den achten Februar wird der Hornhautabscess auf dem rechten Auge vergrössert gefunden. Das Hypopyon ist sehr gross und ein Staphylom der Ciliarregion berstet während der Untersuchung. Am linken Auge besteht eine starke Chemosis; die Hornhauteiterung hat aufgehört und einer weisslichen Verfärbung dieser Membran Platz gemacht. Während rechts die Panophthalmie fortschreitet verschwindet links das Hypopyon den zehnten Februar. Den fünfzehnten Februar, Datum der Vorstellung des Vorsuchthiers, ist die rechte Hornhaut eiterig geschmolzen, während das linke Auge von jeder Eiteruug frei ist. Die wolkig getrübte Hornhaut zeigt einen weissen Fleck, der Impfstelle entsprechend. Sulzer.

Digitized by Google

Die Autoinfection des Auges, die Panas (344) in seinen für die französische Ophthalmologische Gesellschaft abgefassten Bericht als die Ursache der grössten Zahl der entzündlichen und eines nicht geringen Theiles der nichtentzündlichen Augenaffectionen schildert, besteht in der Infection des Auges auf dem Wege der Circulation, sei es dass pathogene Keime oder Toxine, sowie wirkliche Gifte (Tabak, Alkohol, Blei u. s. w.) dem Körper einverleibt oder Auswurfstoffe der verschiedensten Körperorgane nicht ausgeschieden worden sind. Die bisher durch keine pathogene Elemente charakterisirte Syphilis wie die miasmatischen Erkrankungen und alle Arten von Dyscrasie spielen die gleiche Rolle. Alle die Widerstandskraft des Körpers herabsetzende Momente, wie chronische Ernährungsstörungen und Erkrankung einzelner Organe schaffen eine Prädisposition und sind wohl von grosser Bedeutung, stehen aber hinter den infectiösen Ursachen zurück. Panas bespricht unter Mittheilung verschiedener Beobachtung die von den weiblichen Geschlechtsorganen ausgehenden, besonders die metastatischen Erkrankungen. Jeder im Körper vorhandene infectiöse Heerd vermag besonders bei chronischen Allgemeinleiden, Chlorose oder Functionsstörungen der verschiedenen Organe Erkrankungen des Uvealtractus, der Retina und namentlich auch intraoculare Blutungen zu verursachen. — Die sehr lesenswerthe Arbeit von Panas, welche nicht nur dem Auge entfernt liegenden Infectionsquellen, sondern auch die Erkrankung der Nachbargebiete mit ihrer Einwirkung aufs Auge berücksichtigt, lässt sich gegen die Fülle ihrer Einzelheiten auszüglich nicht gut wiedergeben. — Kurz sei nur noch die sympathische Erkrankung berührt. Ob dieselbe durch Mikroben oder Toxine erzeugt wird, ist noch eine offene Frage, da erstere sowohl gefunden, wie auch vermisst worden sind, in letzterem Falle dann allerdings früher wohl vorhanden gewesen sein können, wie Panas an mitgetheilten Versuchen nachweist. Wie aber an experimentell gereizten Augen durch Infection entfernter Körperstellen mit pathogenen Keimen eine Infection der ersteren hervorgerufen werden kann, ebenso mag auch, wenn von dem erst erkrankten Auge eine vasomotorische Reizung des anderen eingeleitet ist, dieses letztere sympathisch erkranken, einerlei ob der das infectiöse Agens sich in dem sympathisirenden Auge oder an einer anderen Körperstelle findet. Tritt eine Infection dann nicht ein, so bleibt es nur bei einer sympathischen Neurose.

v. Mittelstaedt.

Chalupecky (345) versuchte experimentell die Einwirkung der Röntgenstrahlen auf das Auge festzustellen. Zu diesem Behufe exponirte er ein Kaninchen den Einwirkungen von Röntgenstrahlen, die aus einer Lampe (12 bis 16 Ampère Stärke) in einer Entfernung von 10 cm ausgingen. Die tägliche Dauer des Experimentes betrug zwei Stunden. Nach den ersten dreizehn Stunden waren keine besonderen Veränderungen ausser Pupillenenge und Thränenfluss zu constatiren. Dann aber begannen die Haare in der Umgebung

Digitized by Google

des Auges, hernach auf der ganzen Wange, welche den X-Strahlen ausgesetzt war, auszufallen, der Augenkatarrh entwickelte sich sehr stark und bot das Bild einer diphtheritischen Erkrankung der Bindehaut. Die andere Seite, welche der Röntgenisierung nicht unterworfen wurde, blieb intact. Die Röntgenstrahlen wirken also gleich den ultravioletten Strahlen mächtig auf den vorderen Theil des Augapfels ein, während sie, wie Ch. angibt, von den den inneren Augenmedien, die Linse mit eingeschlossen, in bedeutendem Maasse absorbirt werden. Hernheiser.

Das Kaninchenexperiment hat Ostwalt (346) gezeigt, dass die Einführung in die vordere Kammer einer 25 mg Jodoform enthaltenden kleinen Pastille eine Staphylococceninfection hintanhält, die das andere Auge zerstört. Sulzer.

Ginsberg (350) berichtet ausführlich über zwei Fälle aus der Hirschberg'schen Klinik, die klinisch nicht als Tuberkulose anzusehen waren, bei denen aber die anatomische Untersuchung der Tuberkulose ähnliche Verhältnisse ergab und bei denen sich von den Tuberkelbacillen morphologisch verschiedene Bacillen fanden, welche die Säureresistenz, welche bisher nur den Tuberkelbacillen zugesprochen wurde, ebenfalls besassen. Die Anwendung des Gram'schen Verfahrens war wegen der Härtung in Müller'scher Lösung nicht durchführbar. Es wird ausdrücklich betont, dass die gefundenen Stäbchen auch mit den Lustgarten'schen Bacillen (Smegma, Syphilis?) gar keine Aehnlichkeit hatten.

III. Heilmittel und Instrumente.

351. Simi. Injezioni sottocongiuntivali di sublimato corrosivo. Boll. d'ocul. Bd. XVIII, 16, S. 122.

352. Nicodemi. Contributo alle indicazioni alle tecnica ed alla casistica dell' exenteratio (evisceratio) bulbi. Arch. di Ottalm. Bd. IV, 7—10, S. 225 u. 308.

353. Angelucci. Sulle injezioni endovenose di deutocloruro di mercurio nella sifilide oculare. Arch. di Ottalm. Bd. IV, 9—10, S. 296.

354. Angelucci. Un nuovo caso di edema di papilla per focolaio cerebellare o paracerebellare curato con la craniectomia. Arch. di Ottalm. Bd. IV, 7—8, 7—8, S. 209.

355. Addario. Le injezioni sottoconginutivali di sublimato nelle iridocorioiditi infettive e simpatiche. Arch. di Ottalm. Bd. IV, 7—8, S. 253.

356. Albertotti. Rocchetto portafilo applicabile al portaaghi nelle suture chirurgiche. Arch. di Ottalm. 1897.

357. Kraisky. Chelodonium majus bei Carcinom der Lider und des Gesichtes. Wjestn. Ophth. 1897, H. 3.

Digitized by Google

358. Vamossy-Zoltau. Anaesin, ein neues Local-Anästheticum. Ungarische medicinische Presse 1897, No. 21. Sitzungsber. des Budapester Aerztevereins.

359. Deneffe. De la holocaïne en ophtalmothérapie. Académie de Belgique 27. Mars 1897. Annal. d'ocul. TCXVIII, p. 289.

360. Fernandez Santos. Les Injections sous-conjonctivales de cocaine en oculistique opératoire. Annales d'ocul. CXVII, p. 259.

361. Adler. Bemerkungen zur Farbenstiftprobe. (Neue Methode zur Untersuchung der Farbenblindheit.) München. med. Wochenschrift 1897, No. 13, p. 338.

362. Ammann, E. Augendiphtherie und Heilserum. (Mittheilung aus der Universitäts-Augenklinik in Zürich.) Correspondenzbl. f. Schweizer Aerzte No. 3/4, 1897.

863. Fick, Eugen. Hydrodiaskop und Contactglas. Zehender's Klin. Monatsbl. f. Augenh. XXXIV, p. 129.

364. Heinz, R. Zur Wirkung des Holocains. Centralbl. für prakt. Augenh. 1897, p. 85.

365. Heinz, R. und Schlösser, C. Holocain, ein neues Anästheticum. Zehender's klin. Monatsbl. f. Augenh. XXXIV, p. 114.

366. Hirschfeld. Holocain, ein neues Anästheticum. Zehender's klin. Monatsbl. f. Augenheilk. XXXIV, p. 154.

367. Winselmann. Ueber Holocain. Zehender's klinische Monatsbl. f. Augenheilk. XXXIV, p. 150.

368. Loewenstamm, F. Ueber weitere Versuche mit dem Holocainum muriaticum. Therap. Monatshefte, 1897.

369. Merz, Hans. Untersuchungen über Gallicin, ein neues Präparat der Gallussäure, seine antibakteriellen Eigenschaften und seine therapeutische Verwendung in der Ophthalmologie. Inaug.-Dissert., Basel 1896.

Simi (357), welcher von den Erfolgen der subconjunctivalen Sublimatinjectionen, die er bei mehreren Kranken angewendet hat, nicht befriedigt war, bespricht die von Corvatola und Alessandro in Messina an Hunden Kaninchen und Meerschweinchen in mehreren Serien vorgenommenen Versuche und die beobachteten histologischen Befunde. Letztere haben ergeben, dass das Sublimat, in der Form der subconjunctivalen Injection nicht antiseptisch wirkt, da es sich rasch in ein Quecksilberalbuminat verwandelt, welches keine antiseptische Kraft besitzt. Die traumatische und chemische Action erzeugt mitunter stärkere nachtheilige Gewebsveränderungen, als solche von der zu bekämpfenden Erkrankung hervorgerufen worden wären. Dantone.

Nicodemi (352) bespricht auf Grund von 89 Exenterationen, die von Manfredi an der Klinik zu Pisa bei Panophthalmitis, totalen Hornhautstaphylomen, Kerato-Iritis mit gänzlicher Zerstörung der Formen, Phthisis des Augapfels, Traumen, Buphthalmien und hämorraghischen Glaucom ausgeführt

Digitized by Google

worden sind, die Vortheile dieser Methode gegenüber der Enucleation, welche nur bei bösartigen Neubildungen und bei Ophthalmia migratrix in Anwendung kommen soll, vielleicht auch bei Fremdkörper mit phthisischen und schmerzhaften Bulbus. Verf. betont die Leichtigkeit und die Gefahrlosigkeit der Operation, für welche die locale Anästesie meistens ausreicht. Bei den erwähnten 89 Operirten betrug die Heildauer im Mittel dreizehn Tage. Zur Entleerung des Augeninhaltes bedient sich Manfredi nicht des Löffels, sondern der hydrophilen Gaze-Bäuschchen, die trocken oder in eine Sublimatlösung getaucht angewandt werden. Dantone.

Angelucci (353) vertheidigt gegen Galezowski die endovenösen Sublimatinjectionen zur raschen Behandlung von Augenkrankheiten, welche syphilitischen Ursprungs sind, und betont besonders die Gefährlichkeit des Verfahrens, sowie die oft unerwartet schnell eintretende Wirkung. Verf. hat in den letzten Jahren 299 solche Injectionen an 30 Kranken ausgeführt und 19 an einem einzigen Individuum. Es wurden 2—4 $^0/_{00}$ Lösungen benützt und zwar so, dass durch jede Injection 4, 6, 8 und sogar 14 mg Sublimat in den venösen Kreislauf kam. Dantone.

Angelucci (354) berichtet über einen weiteren Fall von Stauungspapille, welche von einem intracraniellen Entzündungsherde oder einer Neubildung herrührte und nach Entspannung des Hirndruckes durch Trepanation sich theilweise rückbildete. Die betr. Kranke, 31 Jahre alt, litt seit einem Jahre an den verschiedensten Nervenerscheinungen als auch die Sehkraft sich zu schwächen anfing, auf dem rechten Auge gänzlich erlosch, auf dem linken auf $S = \frac{1}{12}$ sich reducirte. Es wurde die Diagnose auf Hirn-Tumor gestellt und die Trepanation an der linken Occipitalgegend mit Einschnitt in die Dura mater nnd in den sich vordrängenden Lappen des kleinen Gehirns ausgeführt. Es trat für einige Zeit Stillstand in den Allgemeinerscheinungen ein, das Sehvermögen wurde nicht besser, aber die Stauungsverhältnissen an der Sehnervenpapille klärten sich bedeutend auf und vier Monafe nach der stattgehabten Operation war auf dem linken Auge immer noch $S = \frac{1}{30}$.

Dantone.

Addario (355) beschreibt sechs Fälle von infectiöser Irido-Chorioiditis, welche mit subconjunctivalen Sublimatinjeetionen behandelt worden sind und kommt zu folgenden Schlüssen: 1. die chronischen infectiösen Irido-Choridoiditen widerstehen lange Zeit dem Einflusse der Injectionen und müssen letztere oft wiederholt werden. 2. die acuten Formen hingegen reagiren sofort auf die Behaudlung und können daher mit Leichtigkeit beherrscht werden. 3. die Entzündungsprodukte, die sich leicht organisiren (fibrinöse Exsudate), verschwinden nicht unter der Wirkung der Injectionen, sondern nehmen nur bedeutend ab, besonders wenn sie nur seit kurzer Zeit bestehen. 4. die sym-

Digitized by Google

pathische Ophthalmie wird abgehalten, wenn sie noch nicht ausgebrochen ist. 5. die sympathische Erkrankung des zweiten Auges (nach der Enucleation des zuerst erkrankten) zeigt sich lange Zeit hartnäckig gegen die Injectionen; das theilweise Verschwinden der Exsudate bringt auch eine partielle Wiederherstellung des Sehvermögens mit sich. Dantone.

Albertotti (356) hat, um bei den chirurgischen Suturen den Faden vor jeder etwa unreinen Berührung zu schützen, an der einen Branche des Nadelträgers eine kleine Spule angebracht, an welcher derselbe aufgewunden ist und nun bequem während des Anlegens der Naht wieder abgerollt werden kann. Dantone.

Kraisky (357) versuchte in 4 Fällen von Carcinom (2 Fällen von Carcin. palpebr., 1 Carcin. des Nasenrücken und 1 Carcin. der Wange) Einspritzungen von Extract. chelidonii majoris, die er an der Grenze des Carcinoms machte. Zu den Einspritzungen nahm Kr. eine Mischung des Extractes mit sterilisirtem Wasser und Glycerin, zu gleichen Theilen. Eingespritzt wurde 0,15—0,5 dieser Mischung. Ausserdem wurde die carcinomatöse Fläche mit einer 50 % Glycerinlösung des Extractes bestrichen und verbunden. Die Reaction war eine mässige. Es trat schnelle Heilung ein. (in 2 Fällen konnte Kr. seine Patienten nicht lange genug beobachten.) Kr. hält das Chelidonium für zweifellos specifisch gegen Carcinom, schlägt vor, die Versuche fortzusetzen, wie auch pharmakologisch den im Extr. Chelidonii majoris wirksamen Stoff näher zu bestimmen.

Im Budapestsr Aerzteverein berichtete Vámossy (358) über ein neues Localanaestheticum, genannt Anaesin. Eine circa 10 %ige wässerige Lösung hat eine Wirkung, welche jener einer $2\frac{1}{2}$ %igen Cocainlösung entspricht. Auf der Hornhaut des Kaninchens erzielte man mit diesem Mittel eine „ziemlich lange andauernde Unempfindlichkeit". Den gleichen Effect hatte die subcutane Application bei Hunden, welche dann gegen Schnitt und Naht an den injicirten Stellen vollständlich unempfindlich waren. Unangenehme Nebenwirkungen konnte V. keine constatiren, erst wenn eine grosse Menge der Lösung injicirt wurde (einem Kaninchen 8—10 Pravatz'sche Spritzen), zeigte sich eine Allgemeinwirkung, indem Schläfrigkeit eintrat. Die Versuche für die Praxis überliess V. anderen Collegen, die darüber berichten werden. Er stellt das Mittel, welches gar keine Reizwirkung besitzt, der auch jeder toxische Effect abgeht und dessen Lösungen steril bleiben, hoch über das Cocain.
Herrnheiser.

Mit einer 1 % Holocainlösung erhält Deneffe (359) in drei Minuten (Einträufelung von drei Tropfen mit je einer Minute Zwischenpause) eine vollständige Anästhesie der Hornhaut und der Bindehaut. Das Holocain bringt weder Schmerz noch Mydriasis, noch Gefässverengerung noch Accommodationsparese hervor. Seine Wirkung ist constant und Deneffe glaubt es be-

Digitized by Google

stimmt, dass es das Cocain und das Eucain in der Augenheilkunde vortheilhaft ersetze. Sulzer.

Heinz und Schlosser (365) haben mit dem von Täuber dargestellten Holocain, dem salzsauren p-Diathoxyathenylamidin vielfach Versuche angestellt, wonach dieses Anaestheticum dem Cocain vielfach vorzuziehen sei. Es besitzt antiseptische Eigenschaften, wirkt rascher und ist wie es scheint frei von jeder Nachwirkung. Dagegen scheint ihm die dem Cocaïn eigene Gefässverengernde Wirkung zu fehlen.

0,5—0,8 % Lösungen in das Auge eingeträufelt rufen nach kaum einer Minute vollständige Anästhesie hervor; der Unempfindlichkeit geht eine mässig brennende kurzdauernde Reizung des Auges voraus.

Hirschfelds (366) Versuche aus der Schöler'schen Klinik sind auch fast durchwegs zu Gunsten dieses neuen Anästhicums ausgefallen. Es werden 1 % Lösungen benutzt, die der 2 % Cocaïnlösung mindestens gleichwerthig sind. Niemals wurden Vergiftungserscheinungen beobachtet.

Löwenstamm (368) berichtet über eine doppelseitige Tenotomie; am rechten Auge wurde unter Holocainanästhesie (1 %) am linken Auge unter Cocaïnwirkung (3 %) operirt. Am rechten Auge waren Blutung und Schmerz geringer. Auf die Pupillenweite und Accommodationsbreite hat das Holocain gar keinen Einfluss: Austrocknung, oder Abschilferung des Hornhautepithels wie es ab und zu bei Cocaingebranch (Missbrauch! D. R.) vorkomme, wurde bei Holocain nie beobachtet.

IV. Anatomie.

370. Bietti. Contribuzione allo studio del tessutto elastico nell'occhio Arch, di Ottalm. Bd. IV. 7—8, S. 217.

371. Bietti. Sulla distribuzione e terminazione delle fibre nervose nel corpo ciliare. Ann. di Ottalm. Bd. XXVI, 3, S. 215.

372. Capellini. Sui nervi della cornea dimostrati col metodo Golgi. Arch. di Ottalm. Bd. IV, 11—12, S. 352.

373. Passera. Le „Arteriae recurrentes Chorioideae" edi loro rapporti con la rete vascolare sanguigna della „lamina choriocapillaris". Ricerche fatte nel Labor. di Anat. norm. della R. Univ. di Roma Bd. VI, 1, S. 29.

374. Lassay. Anastomose nervenx entre le nerf nasal et le nerf lacrymal; anomalie de ganglion ophtalmique. Soc. d'Anatom. et de physiologie de Bordeaux 3. Mai 1897.

375. Andogsky. Zur Frage über die Ganglienzellen der Iris. Arch. f. Augenheilkde. Bd. XXXIV. p. 86.

376. Gutmann G. Zur Histologie der Ciliarnerven. Arch. f. mikrosk. Anatomie u. Entwicklungsgesch. Bd. XLIX. 1897.

Digitized by Google

Nach Bietti (370), welcher seine Präparate nach Tartuferi und Martinotti mit Metallinpragnationen (Arg. nitr.) behandelt hat, sind die elastischen Gewebe in viel grösserer Menge vorhanden, als sie von anderen Beobachtern mit anderen Präparationsmethoden gefunden worden sind. Stärkere Längs- und Querstreifen und feinere Zwischenstreifen umhüllen netzartig alle Nervenfibrillen, die Wandungen der Centralgefässe und die Fasern der Lamien cribrosa. Dantone.

Nach den Untersuchungen von Bietti (371), wercher mittelst der rachen Golgi'schen Methode aus den Augen eines 4—5 Monate alten menschlichen Fötus und jenen neugeborener Albinos-Kaninchen sehr gelungene Präparate gewann, vertheilen sich und endigen die Nervenfasern im Ciliarkörper in dreierlei Weise: 1. mit feinen arboriformen Enden, 2. mit einem breitmaschigen Fasernetze, welche den ganzen Ciliarkörper umfasst und 3. mit einem nervösen Plexus an der äussersten Grenze zwischen Corpus ciliare und Chorioidea. Dantone.

Capellini (372) hat die Hornhäute der verschiedensten Thiere nach der Golgischen Methode untersucht und damit die überraschensten Nervenpräparate gewonnen, welche ganz klaren Einblick über die Lage, den Verlauf und das gegenseitige Verhalten der Nervenfibrillen gewinnen lassen. Dantone.

Passera (373) beschreibt auf Grund der eigenen, sehr fein ausgeführten Injectionspräparate den Ursprung, den Verlauf und die Verästelungsweise der Arteriae recurr. Chorioideae und erwähnt besonders des eigenthümlichen, bis jetzt noch von Niemand angegebenen Verhaltens des Gefässnetzes der Lamina coriocapillaris zu derselben. Während nämlich die Capillaren dieses Gefässnetzes in ihrer Ausbreitung die innere Seite der grösseren Arterien und Venen der Chorioidea umkleiden, biegen sie sich an den Wandungen der Arteriae recurenrtesum und lassen dieselben vollständig frei. Dantone.

Andogsky (375) untersuchte die Iris albinotischer Kaninchen unter hauptsächlicher Anwendung der Färbung der lebenden Substanz mit Methylenblau nach der Ehrlisch'schen Methode mit ihren späteren Modificationen. Er kommt auf Grund dieser Untersuchungen und der kritischen Beurtheilung der Angaben Anderer zu folgenden Schlüssen: 1. In der Iris selbst d. h. im Verlaufe ihrer Nerven und in der Sphinkterzone fehlen die gangliösen Gebilde; was man als solche beschrieben hat, sind Verwechslungen entweder mit den dreieckigen Kernen der Nervenfasern oder den verzweigten Stromazellen der Iris. 2. Gangliöse Gebilde in Form von bipolaren oder multipolaren Nervenzellen lassen sich mit Sicherheit nur im oberflächlichen Nervennetze der Ciliarforsätze constatiren. — Es ist wahrscheinlich, dass diese Zellen speciell den Ciliarfortsätzen zugehören, indem sie als Regulationscentren der Gefässe und folglich der Kammerwassersecretion dienen.

Digitized by Google

V. Physiologie.

377. Gatti. Influenza della circolazione e dell' innervazione sul riassorbimento del sangue nella camera del vitreo. Ann. di Ottalm. Bd. XXVI, 1—2, S. 14.

378. Pagano. Sulle vie associative periferiche del nervo ottico Rivista di patol. nerv. e mentale. Febr. 1897.

379, Katz, R. Ist an den rotirenden Scheiben die Schattirung genau durch die Breite des Sectors bestimmbar? Wjestn. Opht. 1897, 3.

380. Katz, R. Notiz über die Lichtstärke einer Stearinkerze im Verhältniss zur nomalen Lichtmessungseinheit. Wratsch 1897, N. 17.

381. Stevens, G. F. Untersuchungen mit dem Tropometer und einige damit beobachtete Erscheinungen. Ophthalm. Record. Mai 1897.

382. Guillery. Zur Physiologie des Netzhautcentrums. Arch. f. d. ges. Physiologie Bd. 66. p. 401.

383. Hess, C. Arbeiten aus dem Gebiete der Accommodationslehre III. Ortsveränderungen der menschlichen Linse während der Accommodation und ihre Messung, nebst Beiträgen zur Theorie der Accommodation. A. v. Graefe's Archiv f. Ophthalm. Bd. XLIII, Abth. 3, p. 477.

384. Pabst, Alfred. Ueber die Bestimmung der Helligkeit der farbigen Papiere intermittirende Netzhautreizung. Inaug-Diss. Würzburg 1896.

385. Perts, Arthur. Photometrische Untersuchungen über die Schwellenwerthe der Lichtreize. Inang.-Diss. Freiburg i. B. 1896.

386. Pietsch, Hans. Die Ausdehnung des Gesichtsfeldes für weisse und farbige Objecte bei verschiedenen Refractionszuständen. Inang. Diss. Breslau 1896.

387. Schmidt Hermann. Die Intermittentenzahl bei Lichtempfindungen. Inang.-Dissert. Würzburg 1897.

388. Berlin, Ehrenfried. Ueber eine Bestimmung des Totalbrechungsindex der Linse am lebenden Auge. A. v. Graefe's Archiv f. Ophthalm. Bd. XLIII, 2, p. 287.

389. Bernheimer, St. Experimentelle Untersuchungen zur Localisation im Kerngebiete des Oculomotorius. Offic. Protokoll d. K. K. Ges. d. Aerzte in Wien. Sitzung v. 26. III. 97. Wiener klinische Wochenschrift N. 13, 1897.

390. Guillery. Weitere Untersuchungen über den Lichtsinn. Zeitschrift für Psychol. und Physiol. d. Sinnesorgane Bd. XIII, Heft 3, pag. 187.

391. Heine. Demonstration des Schreiner'schen Versuches nebst Betrachtungen über das Zustandekommen von Raumvorstellungen. Zeitschrift f. Psychol. u. Physiol. d. Sinnesorgane, Bd. XIV, Heft 3 u. 4, pag. 274.

Digitized by Google

392. Hilbert Richard. Die Pathologie des Farbensinns. Eine klinische Studie. Sammlung zwangloser Abhandlungen aus dem Gebiete der Augenheilkunde. Bd. 2, Heft 1.

393. Klapp, P. Beitrag zu den Untersuchungen über die Innervation der Thränendrüse. Inaug.-Dissert. Greifswald 1897.

394. Kries v. J. Ueber Farbensysteme (Aus dem physiologischen Institut in Freiburg.) Zeitschrift f. Psychol. und Physiol. d. Sinnesorgane, Bd. XIII, Heft 4 und 5, pag. 241.

395. Müller, G. E. Zur Psychophysik der Gesichtsempfindungen. (Schluss,) Cap. 5: Die besondere Functionsweise der Stäbchen und Cap. 6: Die beiden Typen der Gelbblausichtigen. Zeitschr. f. Psychol. und Physiol. d. Sinnesorgane. Bd. XIV, Heft 3 und 4, S. 161.

396. Uhthoff, W. Weitere Beiträge zum Sehenlernen blindgeborener und später mit Erfolg operirter Menschen, sowie zu dem gelegentlich vorkommenden Verlernen des Sehens bei jüngeren Kindern, nebst psychologischen Bemerkungen bei totaler congenitaler Amaurose. Zeitschr. f. Psychologie u. Physiologie der Sinnesorgane Bd. XIV, Heft 3 u. 4, pag. 197.

397. Hilbert, R. Ueber das Sehen farbiger Flecke als subjective Gesichtserscheinung. Zeitschr. f. Psychol. u. Physiol. d. Sinnesorgane XIV, 5, pag. 381.

398. Müller, G. E. Ueber die galvanischen Gesichtsempfindungen. Zeitschrift f. Psychol. und Physiol. d. Sinnesorgane XIV, 5 pag. 329.

399. Preyer, W. Farbenunterscheidung und Abstraction in der ersten Kindheit. Zeitschr. f. Psycholog. und Physiologie d. Sinnesorgane XIV, 5, pag. 221.

400. Siethoff, E. G. A. Die Erklärung des Seemann'schen autoptischen Phänomens. Zeitschrift f. Psychol. u. Physiol. d. Sinnesorgane, Bd. XIV, 5, pag. 375.

401. Abelsdorf, G. Die ophthalmoskopische Erkennbarkeit des Sehpurpurs. Zeitschrift für Psychologie und Physiologie der Sinnesorgane. Bd. XIV, S. 77.

Gatti (377) gibt in einer Präventiv-Note die Resultate über seine an 16 Kaninchen angestellten Untersuchungen betreffs der Aufsaugung des Blutes im Glaskörper im normalen Zustande, nach Unterbindung der Carotis, nach Durchschneidung des Sympathicus und nach Ausführung beider Operationen. Nach einer Injection frischen, aseptischen Blutes in den Glaskörper eines normalen Auges entsteht eine leichte Chemosis an der Injectionsstelle, Iris und Linse erfahren keine Veränderungen, das Auge bleibt ophthalmoskopirbar. Am 9. Tage weist der Glaskörper eine kaum noch merkliche gelbliche Trübung auf, und einzelne dünne, aber compakte Coagula des injicirten Blutes. Bei unterbundener Carotis zeigt sich keine Chemosis, die Glaskörpertrübung ist viel intensiver und geht langsamer zurück. Nach Durchschneidung des

Digitized by Google

Sympathicus bleibt ebenfalls die Chemosis weg, das Auge wird weicher, die Pupille reagirt träge, manchmal kommt es zu plastischer Iritis. Bei einem der Versuchsthiere entstand beiderseitige Hyalitis mit Eiterbildung. An dem gesunden Auge blieb es dabei, an der operirten Seite war der Eiter flüssig und übelriechend, die Linse erweicht. Nach gleichzeitiger Vornahme der Unterbindung und der Nervendurchschneidung stösst sich auch das Hornhautepithel ab, es bilden sich Synechien, den Glaskörper findet man verflüssigt und von starken Gerinnseln des nicht aufgesaugten Blutes durchsetzt.

Dantone.

Angeregt durch die Arbeit von Henry (Compt. rendues de l'Académ. des Sciences 1896), führte Katz (379) eine Reihe von Versuchen an rotirenden Scheiben aus und kam, im Gegensatz zu den Angaben von Henry, zur Ueberzeugung, dass bei vollkommener Verschmelzung der rotirenden Sectoren (wenn kein Flimmern mehr zu bemerken ist), die Helligkeitsintensität bei verschiedener Rotationsgeschwindigkeit und verschiedener Beleuchtungsintensität eine constante, blos von der Breite der hellen Sectoren abhängige bleibt. Durch vergleichende Versuche hat Katz (380) festgestellt, dass eine Stearinkerze von $^1/_5$ Pfund (Russ. Gewicht) der Normaleinheit (Hefner Alteneck) gleich ist. Hirschmann.

Stevens (381) weist in diesem Artikel hauptsächlich auf die Verschiedenheiten der verhältnissmässigen Excursionskraft des Auges nach oben und unten, wie sie mit dem Tropometer beobachtet wird. Er hält diese Bewegungen für wichtiger als die lateralen, und glaubt, dass Schwankungen der lateralen Bewegungen auf Veränderungen derselben beruhen. Die Normalgrenze nach oben beträgt 33°, nach unten 50° die ganze Excursion 83°. Wenn eine verringert ist, so ist die andere entsprechend vermehrt.

Burnett.

Im Anschluss an seine frühere Mittheilung (Graefe's Arch. XLII, 1. S. 288) bringt Hess (383) zunächst neue Belege für seine Auffassung, dass die Linsenverschiebung während der Contraction des Ciliarmuskels, eine passive, lediglich durch die Schwere der Linse bedingte Erscheinung sei. So fand er, dass bei starken Accommodationsanstrengungen die Linse ihrer Schwere folgend nach unten sinkt. Je nach der Haltung des Kopfes sinkt die Linse beim Accommodiren gegen den entsprechenden Theil des Ciliarkörpers.

Wenn die Iris in einer horizontalen Ebene liegt, so findet keine Verschiebung der Linse gegen den Ciliarkörper hin statt. Die durch Eserin hervorgerufene Contraction des Ciliarmuskels ist viel beträchtlicher als die durch maximalen Accommodationsimpuls auslösbare Contraction.

Die Messung dieser Linsenverschiebungen während der Accommodation ergaben für das Auge des Verfassers bei starker, willkürlicher Accommodationsanstrengung ein Sinken der Linse nach unten um 0,3 bis 0,35 mm.

Digitized by Google

Bei Neigung des Kopfes von der rechten auf die linke Schulter verschiebt sich die accommodirte Linse um die doppelte Grösse. Starke Eserinisirung vermehrt den Ausschlag bis auf fast 1 mm.

Das Maass der bei willkürlichem Accommodiren möglichen Contraction des Ciliarmuskels ist immer merklich kleiner, als die bei starker Eserinisirung eintretende Contraction.

Bei starker Accommodationsanstrengung liegt der Nahepunkt bei gesenktem Kopfe dem Auge merklich näher, als bei gehobenem Kopfe; hingegen ist die Lage des Fernpunktes unabhängig von der Kopfhaltung. — Die Accommodationsbreite ist somit bei gesenktem Kopfe merklich grösser, als bei gehobenem Kopfe. Bei entspannter Zonula nähert sich die Linse der Hornhaut bei gesenktem Kopfe, bei gehobenen Kopfe entfernt sie sich von ihr.

Mit Hülfe eines geeigneten Apparates wird auch der objective Nachweis des Vorrückens und Zurücksinkens der Linse bei Senkung und Hebung des Kopfes geliefert.

Ferner ergiebt weitere geeignete Untersuchung, dass die von der Kopfhaltung abhängigen Ortsveränderungen der menschlichen Linse im eserinisirten Auge gross genug sind, um gewisse Erscheinungen der Farbenstereoskopie in auffälliger Weise zu beeinflussen. Die Centrirung der brechenden Medien des Auges kann durch die accommodativen Linsenverschiebungen beträchtliche Aenderungen erfahren.

Die Frage nach der Aenderung des intraocularen Druckes in den vor und hinter der Linse gelegenen Augentheilen während der Accommodation meint Hess auf Grund der gemachten Beobachtungen bezüglich der Linsenbewegungen dahin beantworten zu können, dass im normalen Auge während der Accommodation keine merkliche Druckdifferenz zwischen hinterem und vorderem Bulbusabschnitte eintreten kann.

Berlin (388) hat auf ophthalmometrischem Wege den Ort der hinteren Linsenfläche und ihres Reflexbildes in weissem und in farbigem Lichte bestimmt und versuchte auf diesem Wege, durch Rechnung den Totalbrechungsindex einer lebenden Linse zu finden und somit die optischen Constanten eines individuellen Auges ohne Zuhilfenahme schematischer Werthe zu berechnen.

Die für das totale Brechungsvermögen gefundene Zahl 1,4451 stimmt sehr nahe überein mit den von Helmholtz an zwei todten Linsen gefundenen Werthen: 1,4519 und 1,4414, sie entfernt sich auch nur wenig von der von Mathiessen auf ganz anderem Wege erhaltenen Zahl 1,4384.

Mit seinem gefundenen Linsenindex berechnete Verf. alle optischen Constanten des gemessenen Auges. Die optischen Constanten (s. Tabelle) stimmen mit denen der schematischen Augen von Listing und Helmholtz und mit denen der bisher berechneten Augen auffallend gut überein.

Bernheimer (389) konnte durch experimentelle Untersuchungen am Affen die s. Z. monographisch (J. F. Bergmann 1894) veröffentlichten ana-

Digitized by Google

tomischen Studien am Menschen (Wurzelgebiet des Oculomotorius) bestätigen. Er demonstrirt eine Reihe von Präparaten, nach der Nissel'schen Methode der primären Reizung, welche beweisen, dass die Binnenmuskeln des Auges von den von ihm als Nebenkerne des Oculomotorius beschriebenen paarigen kleinzelligen, und unpaarigen grosszelligen Mediankernen innervirt werden und zwar ungekrenzt; ferner, dass das Ganglion ciliare nicht als sog. primäres Centrum der Pupillarreaction angesehen werden kann und endlich, dass die Wurzelstätten der äusseren Augenmuskeln in den beiden Seitenhauptkernen und den von ihm beschriebenen Lateralzellen derselben, theils gekreuzt, theils ungekreuzt zu suchen sind. Die weitere Localisation der einzelnen äusseren Augenmuskelu nnd die weiteren Details bleiben einer späteren Mittheilung vorbehalten, da die diesbezüglichen verwickelten experimentellen Studien am Affen noch nicht abgeschlossen sind.

Uhthoff (396) hatte Gelegenheit an einem 5jährigen wegen doppelseitiger Katarakt blindgeborenen Knaben noch mit Erfolg ausgeführten Operation, seine früher schon über das Sehenlernen blindgeborener gemachten Beobachtungen zu wiederholen und weiter auszuführen. Die weitere Beobachtung eines Falles von vorübergehender Amaurose nach Blephasasmus und endlich eines Falles von doppelseitigem hochgradigem Mikrophthalmus congenitus (ohne jede Lichtempfindung) sind zusammengenommen im hohen Grade geeignet, einen ziemlieh klaren Einblick in das Seelenleben des sehenlernenden Kindes zu gewähren. Die höchstinteressante Arbeit eignet sich leider nicht zu einem kurzen Auszuge. Wie Uhthoff richtig hervorhebt sind seine früheren und jetzigen Wahrnehmungen sämmtlich mit der empiristischen Theorie des Sehenlernens in Einklang zu bringen und erklären sich ungezwungen aus derselben. Seine Beobachtungen bezüglich des zweiten Falles (Amaurose nach Blephorospasmus) scheinen ihm mit Recht geeignet, die bekannte Erklärung Leber's (Grafe's Arch. f. Ophthalm. Bd. 26, Ab. 2) zu stützen.

Im VI. Bande des Zeitschr. f. Psycholog. u. Phys. d. Sinnesorgane hat Zeemann eine entoptische Erscheinung beschrieben: betrachtet man im Dunkeln durch den Spalt eines schwarzen Cartons eine nicht zu intensive Lichtquelle, so sieht man auffallend deutlich violette Lichtstreifen, die sich zu einer birnförmigen Figur gestalten. Siethoff (401) fasst diese Erscheinung als entoptisches complementäres Nachbild der Fovea auf, verursacht durch die Erregung der hinter der Umgebung der Macula gelegenen percipirenden Zapfen.

Die Lichtstreifen sollen den von Bergmann und Krause beschriebenen Randwülsten entsprechen, sie umgeben oben und unten den gelben Fleck und sind mit dem gelben Macularfarbstoff gefärbt.

Abelsdorf (401) hat die Augen von Fischen, welche mehrere Stunden im Dunkeln gehalten worden waren, bei Beleuchtung mit Auerlicht ophthalmoskopirt. Er beobachtet (s. Tafeln) eine schön rothe Färbung der beiden oberen Dritttheile des Augenhintergrundes, welche dem mit Tapetum versehenen Netz-

Digitized by Google

hauttheil entsprechen. Der untere Theil der Netzhaut erscheint grau, hier ist nur Pigmentepithel vorhanden. Mit der Belichtung des Auges verschwindet das Roth der oberen Parthie, nach etwa 1 stündigem Aufenthalt im Dunkeln tritt das Roth wieder hervor: Sehpurpur. Nach Erlöschen der Blutcirculation, durch Verblutung des Thieres bei rothem Licht, war der rothe Theil der Netzhaut immer noch kenntlich.

Kapitel VI—XI. Referent: **Horstmann.**

VI. Refractions- und Accommodations-Anomalien.

402. Bull, J. G. Les effets visuels des défauts de réfraction. Arch. d'Ophthalm. XVII, 4. p. 232.

403. Petella. Sulla Schiascopia. Annali di Medicina Navale, III. 3.

404. Seggel. Ueber den Einfluss der Beleuchtung auf die Sehschärfe und die Entstehung der Kurzsichtigkeit. Münchener med. Wochenschr. 1897, No. 37 und 38.

405. Dor. De la correction totale de la myopie. Annal. d'Ocul. CXVII, p. 356.

406. v. Hippel, A. Ueber die operative Behandlung hochgradiger Kurzsichtigkeit. Deutsche med. Wochenschrift 1897, No. 25.

407. Distler. Ueber die operative Behandlung hochgradiger Kurzsichtigkeit. Med. Corr.-Bl. des Württemberg'schen ärztl. Landesvereins, 1897, No. 27.

408. Hess, C. Ueber neuere Fortschritte in der operativen Behandlung hochgradiger Kurzsichtigkeit. Zeitschr. f. prakt. Medicin, 1897, No. 14.

409. Gelpke, Th. und Bihler, W. Die operative Behandlung der myopischen Schwachsichtigkeit. Beitr. zur Augenheilkunde XXVIII, p. 1.

410. Dransart. Troisième contribution au traitement chirurgical de la myopie progressive par l'iridectomie et la sclérotomie. Ann. d'Ocul. CXVII, p. 357.

411. Schön, W. Der Brechungsverlust myopischer Augen. Eine Richtigstellung. Zehender's klin. Monatsbl. f. Augenheilkunde, XXXIV, p. 172.

412. Vacher. De l'extraction du cristallin transparent comme moyen prophylactique et traitement de la myopie très forte progressive. Clin. Ophthalm. 1897, No. 8.

413. Weiss, L. Ueber das Vorkommen von scharf begrenzten Ektasien im Augengrunde und über partielle Farbenblindheit bei hochgradiger Myopie. Wiesbaden 1897, J. F. Bergmann.

414. Dimmer, J. Zur Lehre vom Astigmatimuss. v. Graefe's Arch. f. Ophthalm. XLIII, 3, p. 613.

Digitized by Google

Bull (402) suchte die Formveränderung der Probebuchstaben, wie sie das ametropische Auge empfindet, durch die Photographie der Buchstaben zu bestimmen, nachdem er vor das Objectiv in Contact mit diesem sphärische oder cylindrische Gläser gesetzt hatte. — Es zeigte sich zwar, dass das emmetropische Auge das diffuse photographische Bild einer bestimmten Ametropie weit weniger leicht erkennt als das mit der entsprechenden Ametropie behaftete Auge die Buchstaben selber. Letzterem stehen nämlich verschiedene Hilfsmittel zum richtigen Erkennen zu Gebote, von den es unbewehrt Gebrauch macht und zu welchen auch die Verdoppelung der Buchstaben gehört, welche die Photographie nicht zeigt. Bull führt eine grosse Zahl dieser durch concave und Cylinder-Gläser gewonnener diffuser Photographieen der Probebuchstaben sowie der zur Bestimmung des Astigmatismus dienenden Stern- und Kreuzfigur vor. Die durch Astigmatismus erzeugten Bilder sind viel lesbarer als die anderen, und zwar bewirkt der gewöhnliche myopische Astigmatismus geringere Undeutlichkeit als der aussergewöhnliche, weil bei letzterem, wo der senkrechte Meridian emmetropisch, der wagerechte myopisch ist, die für die Lesbarkeit wichtigsten senkrechten Elemente der Buchstaben in die Breite verzogen und letztere gerade hierdurch besonders undeutlich erscheinen. Das Umgekehrte findet sich bei den beiden Formen des hyperopischen Astigmatismus. Es zeigte sich auch, dass das „Kreuz“ ein viel feineres Mittel zur Diagnose des Astigmatismus ist als der „Stern“, indem der Unterschied in der Erkennbarkeit der beiden sich unter einem rechten Winkel kreuzenden Linien schon bei einem künstlichen Astigmatismus von nur 0,25 Diopt. höchst auffallend ist. — Die Untersuchungen geben auch werthvolle Fingerzeige für die Auswahl von Probebuchstaben, welche für alle Amertopien ungefähr gleiche Lesbarkeit besitzen müssten. Solche mit wage- und senkrechten Linien, bei welchen ein schiefer Astigmatismus unentdeckt bleiben kann, dürfen nicht vorherrschen. Astigmatische Photographieen, welche dadurch gewonnen werden, dass in der einen Hälfte der Expositionszeit auf den Brennpunkt des einen, in der 2. Hälfte auf den des anderen Meridians eingestellt wurde, erschienen sehr deutlich. Wahrscheinlich vermag auch das astigmatische Auge in anologer Weise sich deutliche Bilder zu verschaffen. — Ein grosser Unterschied zwischen der Photographie und den von den Ametropen oder an Accommodationsfehlern Leidenden gesehenen Bildern besteht darin, dass sich bei diesen fast stets monoculäres Doppeltsehen nachweisen lässt, welches also keineswegs ein besonderes Krankheitssymptom, sondern vielmehr als eine Gesetzmässige Begleiterscheinung des Augenfehlers aufzufassen ist, welche durch Trennung der durch die verschiedenen Linsenksetoren erzeugten Bilder entsteht. Der photographische Apparat, welchem die sphärische Aberration fehlt, liefert diese Verdoppelung und Vervielfachung nicht, ausser mit den von Bull zu diesem Zwecke hergestellten Linsen.

v. Mitelstaedt.

Digitized by Google

Petella (403) beschreibt das Wesen der Skiaskopie und giebt eingehende, leicht verständliche Anweisungen, wie die Untersuchungsmethode für die Prüfung der Militär- und Marinedienstpflichtigen auszuführen und zu verwerthen ist. Dantone.

Seggel (404) stellte fest, dass die Anzahl der kurzsichtig gewordenen Schüler bis zum 16. Lebensjahre stets ansteigt, danach wird dieselbe geringer. Nur ausnahmsweise wird in den höheren Klassen ein Schüler kurzsichtig. Dies bezieht sich besonders auf Mittelschulen, dort werden die Augen der Schüler mehr angestrengt und sind die Beleuchtungsverhältnisse viel ungünstiger. In neueren Anstalteu, wo die Beleuchtung eine gute war, konnte Seggel feststellen, dass die Sehschärfe, welche bei eintretender Myopie stets abzunehmen pflegt, immer eine bessere blieb und dass die Zahl der kurzsichtig gewordenen Schüler stets abnahm.

v. Hippel (406) hat in 114 Fällen von hochgradiger Myopie die Discision der Linse ausgeführt. Nach seiner Ansicht muss der Kurzsichtigkeitsgrad mindestens 12 D. betragen, in den meisten Fällen war eine Myopie von 14—25 Diopt. vorhanden. Doch operirte er niemals, solange hochgradig Kurzsichtige noch corrigirende Brillen vertrugen und mit deren Hilfe ein für ihr individuelles Arbeitsbedürfniss genügendes Sehvermögen besassen. Bei hochgradiger Kurzsichtigkeit auf beiden Augen gab er der doppelseitigen Operation vor der einseitigen den Vorzug, weil sie in den meisten Fällen die Wiederherstellung des vorher fehlenden binoculären Sehakts bewirkte. Erkrankungen der Aderhaut hatten niemals irgend einen bemerkbaren Einfluss auf das Verhalten der Augen gegenüber dem operativen Eingriff. Später aufgetretene Netzhautablösungen stehen, nach Ansicht von Hippel, nicht in ursächlicher Beziehung zur Operation. Was das Fortschreiten der Myopie anlangt, so glaubt er, dass dasselbe mit aller Wahrscheinlichkeit durch die Operation vermindert wird, indessen gewährt sie keinen Schutz gegen das Auftreten von Chorioiditis und Netzhautablösung.

Nach Distler (407) ist die operative Behandlung höchstgradiger Myopie so gut wie gefahrlos. Die Herabsetzung der Refraktion ist sehr beträchtlich, wodurch eine ganz erhebliche Verbesserung für das Sehen für die Ferne herbeigeführt wird. Die Sehschärfe nimmt meistens beträchtlich zu und die Möglichkeit eines binoculären Sehens wird wieder hergestellt. Der Verlust der Accommodation bedeutet keinen nennenswerthen Nachtheil. Dem weiteren Fortschreiten der Myopie wird wahrscheinlich Einhalt gethan. Die Gefahr des Eintretens von schweren Blutungen oder Netzhautablösungen wird durch die Operation nicht vermindert, aber auch nicht erhöht.

Hess (408) operirt hochgradig Kurzsichtige vermittelst des peripheren Linearschnittes, wobei er mit der Spitze der Lanze die vordere Linsenkapsel einritzt.

Digitized by Google

Gelpke und Bihler (409) operirten jeden Myopen, dessen Kurzsichtigkeit durch Correctionsgläser nicht derart corrigirt werden kann, dass ein genügendes Sehvermögen resultirt. Im Ganzen haben sie 56 Myopen mit 74 Augen operirt, und zwar solche vom 7. bis zum 60. Lebensjahre, in der Mehrzahl zwischen dem 16. und 30. Lebensjahre. Die Sehschärfe betrug nach bester Correction 0,01—0,8, der Myopiegrad 10—26 Diopt. Nur bei 3,4 % war ein negatives Operationsresultat vorhanden. Die durchschnittliche Zunahme der Sehschärfe betrug das fünffache des früheren.

Weiss (413) bespricht zunächst die von ihm bereits früher beschriebene scharf begrenzte Ektasie der hinteren Bulbuswand bei hochgradiger Myopie. Für gewöhnlich ist diese Ektasierung eine mehr gleichmässige mit allmählichem Uebergang nach den weniger ausgedehnten Theilen, in selteneren Fällen setzt sich die ektasierte Partie scharf von der Umgebung ab. In vielen Fällen, wo bei anderen auf der nasalen Seite der scharf begrenzte Rand einer Ektasie gefunden wird, ist eine dunkle Bogenlinie zu sehen, an deren Stelle in keiner Weise eine plötzlich ansetzende Niveaudifferenz nachzuweisen ist. Ausserdem fand Weiss bei Myopie mit guter centraler Sehschärfe häufig Farbenscotome an den verschiedensten Theilen des Gesichtsfeldes, oft den blinden Fleck vergrössert mit entsprechender Ausdehnung des Conus. Die Defecte des Gesichtsfeldes für farbige Objecte zeigten ein ungemein verschiedenes Verhalten, die Rothempfindung vor allen hatte am meisten gelitten.

VII. Lider.

415. Fuchs. Initialsclerose am oberen Augenlid. Münch. med. Wochenschr. 1897, No. 17.

416. Pergens. Favus der Augenlider. Zehender's klin. Monatsbl. f. Augenheilk. XXXIV, p. 241.

417. Baquis. Sull'abnorme accrescimento sotto—cutaneo dei cigli. Annal. di Ottalm. XXVI, 1—2, p. 4.

418. Kohann, M. B. Zur Entropium-Operation. Wjest. Ophthalm. XIV, 2 u. 3.

419. Helmbold. Zur Operation gegen Ektropium des unteren Lides. Zehender's klin. Monatsbl. f. Augenheilk. XXXIV, p. 203.

420. Oliver, C. H. Klinische Geschichte einer Operation wegen Narbenektropiums mit Vorrückunng des Musculus levator palpebrarum. Annal. of Ophth. 1897, No. 4.

421. Mohr, M. Ein Fall von Blepharoplastik. Wiener klin. Rundschau 1897, No. 9.

422. Motais. Nouvelle opération du ptosis. Annal. d'Ocul. CXVII, p. 367.

423. Goldzieher, W. Demonstration eines Falles von Ptosis amyotrophica. Ungarisch med. Presse 1897, No. 21.

Digitized by Google

424. Gomez, V. Ein Fall von einseitigem Epicanthus. New-York med. Journ. 1897, April 17.

425. Fischer. Stirnlappen. Centralbl. f. prakt. Augenheilk. XXI, p. 174.

Baquis (417) hat, wie Makroki und Chisolm, zweimal eine Wimper gefunden, die bis an die Spitze vollständig mit der Lidhaut überzogen war. Nach Abtragung des kleinen Auswuchses vom Lide konnte das Haar wie aus einem Futterale gezogen werden. Den zweiten dieser kleinen Bälge hat Verf. in einer $^1/_4$ % Chromsäurelösung fixirt und dann mikroskopisch untersucht. Es fanden sich wenige histologische Veränderungen im Corium vor, besonders an den Wandungen des die Cilie umschliessenden Cylinders, aber ein Aufschluss über das Zustandekommen dieses ungewöhnlichen Verhältnisses konnte nicht gewonnen werden. Dantone.

Von dem Princip ausgehend, dass das Entropion das Resultat einer stärkeren Schrumpfung der Conjunctiva und der ihr anliegenden Schichten des Tarsalknorpels, als dessen oberflächlicher Schichten sei, dass dadurch die Verkürzung des Ciliarrandes des Lides, die Nacheinwärtsverschiebung der Lidhaut und eine Hypertrophie des M. orbicularis palp. entstehe, stellt Kohann (418) einer rationellen Entropion-Operation folgende Forderungen: Es soll 1) das normale Verhältniss zwischen den vorderen und hinteren Lidschichten, in der dem freien Lidrande perpendiculären Richtung, ebenso wie auch 2) zwischem gesprumpftem Randtheile und dem übrigen Theile des Lides, in der dem Lidrande parallelen Richtung hergestellt werden. 3) Die Verschiebung der Haut über dem Knorpel muss gehoben werden, wie auch 4) der Zug, den die geschrumpfte Conjunctiva auf die Lidhaut ausübt. 5) Die gesteigerte Thätigkeit des M. orbicul. palp. soll geschwächt werden. — Die, allen diesen Anforderungen entsprechende, vom Verf. vorgeschlagene Operation (eine Modification der von ihm schon 1888, Wjestn. Ophth. 4—5 beschriebenen) wird auf folgende Weise ausgeführt; — 1. Moment. Zwei verticale Scheerenschnitte durch die ganze Liddicke, vom Lidrande aus, 3—4 mm hinauf (bis zur Knickungsfurche des Tarsalknorpels), der eine Schnitt am äusseren Lidwinkel, der andere lateralwärts vom Thränenpunkte. — 2. Moment. Das Lid wird umgewandt, die Jäger'sche Hornplatte untergeschoben, und nun werden die beiden Verticalschnitte von der Conjunctivalseite aus, durch einen dem Lidrande parallelen, durch die Knickungsfurche der Lider geführten, die Conjunctiva und den Knorpel durchdringenden Schnitt vereinigt; hierauf wird die Muskelschicht von der vorderen Tarsalfläche, sowohl nach oben (2—3 mm), wie auch am unteren Tarsalabschnitte (fast bis an den Lidrand, aber mit Schonung der Haut) abgesperrt, und zwar der ganzen Länge des Horinzontalschnittes entlang, besonders sorgfältig an den Enden des Schnittes. — 3. Moment. Das Lid wird auf der Hornplatte normal gelegt, und die

Digitized by Google

beiden verticalen Schnitte nach oben (am oberen Lide) durch die Haut und die oberflächlichen Muskelschichten, noch auf 7—10 mm verlängert. Wenn alle Schnitte genügend ausgefallen sind, so liegt der untere, bloss durch die Haut mit dem oberen Lidtheile in Verbindung gebliebene Abschnitt jetzt mit den Cilien nach vorn; beim Spannen der Lidhaut (mit dem Finger) nach oben ist der freie Lidrand nach vorn, die Cilien nach oben gerichtet. — 4. Moment. Es werden am ciliaren Lidabschnitte 3 verticale Nähte, an beiden verticalen Wunden je 3 horizontale Nähte angelegt. Beim Anlegen der ersteren wird die Nadel von der Conjunctivalseite 1 mm hinter dem hinteren Ciliarrande des Lides eingestochen, durch den abgetrennten Knorpelabschnitt auf dessen Vorderfläche (Muskelfläche) durchgestochen, zwischen Tarsalknorpel und Muskelschicht des oberen Lidtheiles, bei nach oben gezogener Lidhaut, dann durch die Haut des Lides nach vorn, 3—4 mm unterhalb der Augenbraue ausgestochen und beim Knüpfen der Naht die Fadenenden so angezogen, dass der ciliare Lidabschnitt mit seiner intermarginalen Fläche nach vorn, die Cilien nach oben gerichtet sind. An den verticalen Schnitten werden zuerst die mittleren Nähte angelegt: die Nadel wird unmittelbar unterhalb der Cilien, 4 mm vom Wundrande in die Haut, durch den Knorpel gestochen, und dann der gegenüberstehende Wundrand 3—4 mm höher gefasst und in seiner ganzen Dicke durchgestochen. Die unteren und oberen Nähte werden oberflächlicher, aber sehr sorgfältig angelegt, damit das Lid keine Einkerbungen bekommt. Nun wird die Operation mit einer Spaltung (aber nicht ausgiebig) des äusseren Augenwinkels (mittelst gerader Scheere) beendigt. Letztere giebt dem Winkel die kosmetisch wünschenswerthe Schärfe. — Verf. empfiehlt diese Operation besonders bei bedeutenden Knorpelverkrümmungen des oberen Lides. Sie ist aber auch am unteren Lide anwendbar. K. hatte bei dieser Operationsmethode keine Misserfolge, keine üblen Zufälligkeiten zu beklagen und sah, selbst nach vielen Jahren keine Recidive eintreten. Auch in kosmetrischer Hinsicht seien die Resultate günstig. Eine von K. angegebene fernere Modification der Näthe, wie viele Rathschläge sind zum Referiren nicht geeignet. Hirschmann.

In Oliver's Falle (420) war das Oberlid durch den Stoss eines Kuhhorns stark zerrissen und die dadurch entstandenen Narben hatten ein ausgedehntes Ektropium herbeigeführt. Die Gewebe wurden auseinander präparirt und dann schliesslich ihren besonderen Beziehungen angepasst und zusammengenäht. Dies beseitigte das Ektropium, aber es blieb noch eine Ptosis von der Trennung des M. levator palpebralis von seiner Befestigung am Tarsus bestehen. Es wurde ein krummliniger Einschnitt gemacht und die Fasern des M. levator sorgfältig herauspräparirt, von den Narbenadhäsionen abgelöst und durch zwei tiefe Nähte mit dem Tarsalrande vereinigt. Das Ergebniss war ein im Aussehen und Bewegung vollkommenes Lid. Burnett.

Mohr (421) halbirt zur Beseitigung des narbigen Ektropium die Haut

Digitized by Google

zwischen den Nasenwänden und dem inneren Augenwinkel durch einen Schnitt, welcher etwas höher als der Canthus internus beginnt und bogenförmig am Gesicht bis unter das Jochbein geführt wird; darauf wird die Haut bis zur Lidkante lospräparirt, der Lappen nach oben und medialwärts verschoben, bis das Ektropium gehoben erscheint. Nun wird der verschobene Lappen an die untere Wundlippe fixirt.

Motais (422) sucht dem Nachtheil der bis jetzt angewendeten Verfahrungsweisen der Ptosisoperationen, dem Zurückbleiben des obern Lids, durch folgendes Verfahren abzuhelfen: Von dem mittleren Theil der Sehne des Rectus superior wird ein Faserbündel losgetrennt und mit der Mitte des oberen Randes des Tarsus sowie mit dessen Vorderfläche vernäht. Der Zugang zum Rectus superior und zum Tarsus wird durch eine Incision der Umschlagsfalte bei vollkommen ektropiorirtem Oberlid gewonnen. Die Excision eines Hautlappens vervollständigt die Operation. Sulzer.

Gelegentlich der Vorstellung eines operirten Falles von Ptosis bemerkte Goldzieher (423), dass er die von Hess angegebene Methode für die beste hält. Er hat nach dieser bereits 8 Fälle mit Erfolg operirt. Das Verfahren kann jedoch bloss dann empfohlen werden, wenn die Haut nicht verkürzt ist. Herrnheiser.

Die bemerkenswerthen Umstände des Falles von Gomez (424) bestehen darin, dass der Epicanthus einseitig (links) war und von den Verwüstungen der Sclerodermie herrührte. Eine Operation heilte die Entstellung.

Burnett.

Fischer (425) benutzte zum Ersatz des durch Verbrennung verloren gegangenen Lides einen Hautlappen aus der Stirn.

VIII. Thränenapparat.

426. Zimmermann, W. Beitrag zur Therapie der Thränensackleiden. Zehender's klin. Monatsbl. f. Augenheilh. XXXIV, p. 259.

427. Fikinadte, J. Einige Fälle aus der Augenpraxis. Wjestnik Ophthalm. 1897, No. 2.

428. Dörnig, G. Ein Fall von acuter Dakryoadenitis. Ing.-Diss. Greifswald 1897.

429. Lodato. Tuberculosi primaria della glandola lagrimale. Arch. di Ottalm. IV, 11—12, p. 383.

430. Terson. Comparaison entre divers cas d'exstirpation de la glande lacrymale palpébrale. Soc. d'Ophtalm. de Paris 1897, Juin 1.

431. Couétoux. L'origine nasale des affections oculaires et le cathétérisme des voies lacrymales. Annal. d'Ocul. CXVII, p. 270.

432. Simi. Sulla fistola del sacco lacrimale. Boll. d'Ocul. XVIII, 13, p. 98.

Digitized by Google

433. Jennings, J. E. Ein Fall von cirrhotischem Carcinom der orbitalen Thränendrüse. Amer. Journ. of Ophth. 1897, April.

434. Fischer. Ein Thränenstein. Centralbl. f. prakt. Augenheilk. XXI, p. 207.

Zimmermann (426) berichtet über 3 Fälle von Thränensackleiden, bei denen eine schon Jahre lange erfolglose Behandlung vorausgegangen war. Durch die von Königshöfer angegebene Massage des Thränensacks wurde eine dauernde Heilung erzielt. Im Anfang der Behandlung wurde der Thränensack mehrmals mit einer Lösung von Hydrargyrum oxycyanatum ausgespült.

Fikinadte (427) berichtet über tuberkulöse Entzündung der Thränendrüse bei einem 15jährigen tuberkulösen Mädchen nach einem Trauma, und über 2 Fälle von chronischer Dacryo-cystitis, von einer Nasenaffection abhängig — in einem Falle war ein Polyp auf der inneren Fläche der unteren Concha die Ursache, im anderen — eine nicht bestimmte Anomalie im Baue der Nasenhöhle. Hirschmann.

Im Falle von Dörnig (428) handelt es sich um ein dreijähriges Kind, das an einer Entzündung der linkseitigen Thränendrüse erkrankt war, die nach 14 Tagen vollständig beseitigt wurde.

Lodato (429) berichtet über eine von Angelucci exstirpirte Geschwulst der Thränendrüse, die sich in relativ sehr kurzer Zeit entwickelt hatte. Die histologische Untersuchung liess in vielen stark degenerirten Acinen der Drüse sichere Tuberkelbildung erkennen. Da keinerlei Erscheinungen vorlagen, die auf Tuberkulose in anderen Körpertheilen schliessen liessen, so erklärt Verf. den Fall als primäre tuberkulöse Infection der Thränendrüse. Dantone.

Simi (432) bespricht die verschiedensten Methoden, welche bei der Behandlung der Thränenkanalaffectionen in Anwendung gekommen sind. Er erwähnt u. A. eine capilläre Thränensackfistel, welche trotz der erzielten Durchgängigkeit des Canals und der geheilten Entzündung des Sackes sich nicht schloss und dies erst eintrat, als mehrere Wochen lang ein feiner Wachsfaden durch die Oeffnung geführt und so mechanisch das Durchfliessen der Thränenflüssigkeit abgehalten worden war. Dantone.

Die Patientin, von der Jennings (433) die Thränendrüse entfernte, war eine 45jährige Frau, welche zuerst vor zwölf Jahren eine Hervorwölbung des rechten Auges bemerkte, die seitdem langsam immer zunahm. Zur Zeit der Untersuchung war V im R. $^{2}/_{60}$; Augenbewegungen gut. Eine harte Geschwulst wurde im oberen Theile der Augenhöhle gefühlt. O. S. mattgrau, von einem Fleck choroidealer Atrophie umgeben. Die Geschwulst in ihrer Kapsel wurde leicht aus den sie umgebenden Geweben herauspräparirt. Bei der Untersuchung zeigte sich die Geschwulst als ein Scirrhus-Carcinom des

Digitized by Google

Orbitaltheiles der Thränendrüse. Sie war $1^1/_2$" lang und 1" dick mit einer dichten Kapsel Ueberreste der Thränendrüse waren noch sichtbar.

Burnett.

Fischer (434) entfernte aus dem unteren Thränenröhrchen eines alten Mannes einen erbsengrossen Thränenstein, der aus phosphorsaurem Ammoniak-Magnesia bestand.

IX. Muskeln und Nerven.

435. Berry, G. A. Strabismus. Edinburgh med. Journ. I, 2, p. 147 und 2, p. 252.

436 Dreyer-Dufer, R. La mensuration du Strabisme. Thèse de Paris 1897.

437. Darier. Comment doit. on opérer le strabisme. Clin. Ophtalm. 1897, No. 4, p. 37.

438. Morton, H. M. Advancement perferable to simple tenotomy. Ophthalm. Rec. VI. 3, p. 123.

439. Landolt, E. Le dosage dans l'opération du strabisme et un procédé d'avancement musculaire. Arch. d'Ophthalm. XVII, 5, p. 309 und Arch. f. Augenheilk. XXXIV. 4, p. 286.

440. Sachs, M. Ueber das Sehen der Schielenden. v. Graefe's Arch. f. Ophthalm. XLIII, 3, p. 597.

441. Violet, P. Strabisme consécutif à une cautérisation de la muqueuse nasale. Annal. d'Ocul. CXVII, 6, p. 436.

442. Prentice, Ch. Strabismus theories. New-York med. Journ. 1897, No. 4, p. 117.

443. Kunn, C. Zur Theorie des Schielens. Beiträge zur Augenheilk. XXVII, p. 44.

444. Bissis, J. Nucleare Oculomotoriuslähmung. Centralblatt f. prakt. Augenheilk. XXI, p. 174.

445. Marina, Allessandro. Bemerkungen zu dem Aufsatz des Herrn C. Kunn: Casuistische Beiträge zur Lehre von den angeborenen Beweglichkeitsdefecten des Auges. Beitrag zur Augenheilk. XXVII, p. 67.

446. Marple, W. B. Traumatische Abducensparalyse mit Gesichtslähmung complicirt, mit besonderer Berücksichtigung der Localisation. New-York Eye and Ear Inf. Rep. Jan. 1897.

447. Weeks, J. E. Ein Fall von Verletzung des Nervus oculomotorius, an welchen sich eine Paralyse anschloss. Ophthalm. Rec. April 1897.

448. Warrington, W. R. A case of congenital double abducens, and right sided facial paralysis. Ophthalm. Rev. XVI, p. 99.

449. Thompson, A. H. A case of loss of conjugate movement of the eyes to either side. Almost complete recovery. Ib. p. 102.

Digitized by Google

450. Kunn, C. Ueber Augenmuskelkrämpfe bei Athetose. Deutsche med. Wochenschr. 1897, No. 24.

451. Kunn, C. Ueber Augenmuskelkrämpfe bei Tetanie. Ib. No. 26.

452. Hauptmann, H. Ein Fall von progressiver traumatischer Lähmung des III.—VII. Hirnnerven. Ing.-Diss. Greifswald 1897.

453. Kocsis, Elemér. Ueber Asthenopia muscularis. Ungarisch med. Presse 1897, No. 28.

Bei hochgradigem, langdauerndem Schielen und schlechter Disposition zum Einfachsehen empfiehlt Landolt (439) die Vorlagerung der Muskeln auf beiden Augen und die Verkürzung derselben durch Resection des Sehnenendes. In den höchsten Graden kann es sogar nöthig sein, diesen beiden Operationen noch eine mässige Tenotomie folgen zu lassen. Bei Schielen mittleren Grades sind die entsprechenden Muskeln der beiden Augen soweit als möglich vorzunähen, jedoch ohne Resection und ohne Tenotomie. Selten genügt bei manifestem Schielen die einseitige Vorlagerung. Insufficienz der Divergenz, namentlich aber der Convergenz findet in der einseitigen Vorlagerung meist eine gründliche Heilung.

Nach den Ausführungen von Sachs (440) stellt sich bei Verdecken des normal fixirenden Auges das Schielauge mit der Netzhautgrube zur Fixation ein. Er fixirt nicht mit der Netzhautstelle, welche beim Sehen mit beiden Augen auf den fixirten Gegenstand eingestellt war, also nicht mit der sogenannten vicariirenden Macula. Dieser Netzhautpunkt im schielenden Auge besitzt demnach weder beim Gebrauche beider Augen die Eigenschaften eines Fixationspunktes, noch zeigt er sie beim isolirten Gebrauche des Schielauges, indem er nicht zur Fixation verwandt wird. Die Netzhautstelle des schielenden Auges, welche für gewöhnlich gleichzeitig mit der Netzhautgrube des fixirenden Auges vom Reize getroffen wird, zeigt weder in sensorischer noch in motorischer Hinsicht Eigenschaften, welche es rechtfertigen würden, dass man sie als vicariirende Macula bezeichnet. Die abnorme Stellung der beiden Augen zu einander beim Schielen reicht vollständig aus, um das Binocularsehen unmöglich zu machen. Zur Entwickelung einer neuen Correspondenz der beiden gegeneinander verschobenen Netzhäute kann es schon deshalb nicht kommen, weil der motorische Apparat nicht der vicariirenden Macula gehorcht, sondern excentrisch an der Netzhautgrube des schielenden Auges angebracht bleibt.

Nach der Ansicht von Kunn (443) ist das Zustandekommen des concomitirenden Schielens darauf zurückzuführen, dass ein Missverhältniss zwischen den einzelnen Theilen des Bewegungsapparates des Auges besteht, welches Missverhältniss, vielleicht durch eine congenitale Disposition gefördert, durch das Wachsthum des Individuums entsteht. Dabei ist auf die optischen Verhältnisse an den Augen überhaupt gar keine Rücksicht genommen und damit

Digitized by Google

alle jene unüberbrückbaren Schwierigkeiten beseitigt, mit denen alle bisherigen Schieltheorien zu kämpfen hatten.

Marple's Fall (446) betraf einen 35jährigen Mann, welcher gegen den Kopf gestossen wurde und fünf Tage bewusstlos blieb. Nachdem er sich erholt hatte, bestand eine Lähmung des rechten Abducens und Facialis. Ein Jahr nach dem Unfall war der Zustand thatsächlich derselbe. Ein Ueberblick über andere veröffentlichte Fälle ist der Krankengeschichte beigefügt.

Burnett.

Weeks (449) berichtet über einen Fall, in welchem ein Mann mit einem Rappier auf den Nasenfortsatz des Oberkiefers geschlagen wurde, ohne dass die Weichtheile der Augenhöhle dabei getroffen wurden. Totale Paralyse des dritten Gehirnnervenpaares dieser Seite folgte unmittelbar darauf. Es bestanden dabei keine Schmerzen oder andere Allgemeinsymptome. In wenig mehr als $1^1/_2$ Monaten war die Function der Muskeln vollständig wiederhergestellt. Weeks glaubt, dass die Läsion an der Sphenoidalspalte gelegen war und wahrscheinlich aus einem Blutklumpen bestand, welcher resorbirt wurde.

Burnett.

Im Falle von Warrington (448) bestand eine angeborene vollständige Lähmung bei der Recti externi, sowie eine solche der rechtsseitigen Gesichtsmuskeln mit Ausnahme des Orbicularis palpebrarum und der Stirnmuskulatur.

Werner.

Thompson's Patient (449) war ein gesunder 55jähriger Mann, der plötzlich das Vermögen verlor, die Augen nach der Seite zu bewegen, während das Convergenzvermögen intact war, das Kniephänomen zeigte sich verstärkt. Nach Ablauf von 5 Wochen functionirten die Recti interni vollständig wieder, nach 11 Wochen die Recti externi theilweise; indessen blieb eine permanente Schwäche des linken Rectus externus zurück. Werner.

Der Patient von Kunn (450) konnte nach einem Trauma mit den Augen, wenn er in die Höhe sah, nicht mehr herunter sehen. Erst nach 8—10 Sekunden gelang es ihm. Forderte man ihn auf, während er gerade aus sah, rasch hinabzusehen, so stellte sich die gleiche Erscheinung ein. Er blinzelte dabei heftig und bekam auch manchmal einen Krampf, wobei die Augen statt nach abwärts, stark nach rechts oben gezogen wurden. Es handelt sich um wahre Krämpfe der exterioren Muskeln des Auges, welche in langsamen tonischen Zusammenziehungen derselben bestanden.

Kunn (451) beobachtete bei Tetanie Krämpfe in den exterioren und interioren Augenmuskeln, es tritt starker Strabismus convergens eines Auges auf und der Patient kann diese Stellung nicht willkürlich aufgeben. Dabei contrahiren sich die Pupillen ad maximum und ebenso der Muculus ciliaris, die Conjunctiva röthet sich, die Oberlider sinken oft herab und setzen auch der passiven Hebung einen gewissen Widerstand entgegen. Ist der Anfall vorüber, so kehrt wieder Alles zur Norm zurück.

Digitized by Google

Bei einem 42jährigen Arbeiter traten, wie Hauptmann (452) beschreibt, nach einem Hufschlag auf die linke Wange zuerst Lähmungen der sensiblen Aeste des linken Trigeminus, dann des Abducens, später des Oculomotorius und Trochlearis, zuletzt der Facialis auf. Zurückzuführen sind die Lähmungserscheinungen und deren allmähliches nach einander Auftreten auf eine Schädelbasisfraktur und einer davon ausgehenden starken Callusbildung.

Elemér Kocsis (455) erklärt die Asthenopia muscularis auf folgende Weise: „Die Ursache ist weniger in den Muskeln, als in der Innervation zu suchen. Namentlich muss der grössere Augenabstand (Pupillardistanz) unbedingt die unverhältnissmässige Vertheilung des Accommodations- und Convergirungsimpulses nach sich ziehen; die Convergenz erheischt den grösseren Theil des Nervenimpulses und führt somit die Entwicklung der Insufficienz herbei. Besteht bei normalem Augenabstande (60 mm) zwischen Accommodation und Convergirung das erwünschte Verhältniss, so erfordert eine bedeutend grössere Distanz — z. B. 68 mm — zu einer gewissen Accomodation eine erheblichere Convergenz, als im vorerwähnten Falle. Nun ist's aber aus mit der Harmonie, denn das Plus an Convergenz muss durch eine gesteigert Nerventhätigkeit ersetzt werden. Ist die Distanz subnormal — z. B. 52 mm — so ist der Werth des Convergenzwinkels ebenfalls geringer, es steht also Convergenzimpuls in Ueberschuss zur Verfügung.

Obzwar eine geringe Abweichung der Convergenzwerthe nicht immer Unbequemlichkeiten bereitet, so ist sie doch nicht zu unterschätzen. Bedenkt man, wie genau die Convergirung geschehen muss, sollen die Blicklinien auf dem Gegenstand vereinigt werden, so wird die Schwierigkeit der erwünschten Vertheilung des Nervenimpulses leicht begreiflich, wenn der dem Accommodationsreize entsprechende Convergenzreiz nicht ausreicht, sondern gesteigert werden muss; und eben die Ersatzquantität dient zugleich als Massstab der Insufficientia convergentiae. Nach der Erfahrung des Verf. besitzen die mit Convergenzinsufficienz behafteten Emmetropen einen dem normalen gegenüber grössern Augenabstand.

Aber nicht nur bei Emmetropen, auch bei Hypermetropen kann man der Insufficienz begegnen, es kommen sogar Fälle von periodischem Nachauswärtsschielen zur Beobachtung, und zwar überwiegend in dem Kindesalter, wo dasselbe statt dem bei Hypermetropie vorkommenden Strabismus convergens auftritt. Als Grundursache dieser in Strabismus divergens übergehenden Insufficienz dürfte ebenfalls die unverhältnissmässige Vertheilung der Accommodations- und Convergirungsimpulse beschuldigt werden. Im Wesentlichen geschieht hier nichts anderes, als dass das Auge nur den Accomodationsimpuls erhält, während der Convergirungsimpuls wegbleibt; bei Myopen lässt sich das Umgekehrte beobachten. Und konnte man seit Donders die Nervenimpulse für Accommodation und Convergirung künstlich theilen, so kann dies sicherlich auch im Gefolge krankhafter Zustände geschehen.

Herrnheiser.

Digitized by Google

X. Orbita und Nebenhöhlen.

454. Cabannes et Ulvy. Phlegmon de l'orbite d'un cathétérisme lacrymal. Soc. d'anat. et de physiol. de Bordeaux 1897, Mars 1.

455. Lagrange. Un cas de sarcome embryonnaire de l'orbite chez un enfant. Soc. d'anat. et de phys. de Bordeaux 1897, Fébr. 8.

456. van Duyse et Moyart. Méningo-encéphalocèle binoculaire de l'orbite avec occlusion du sac distal. Arch. d'Ophthalm. XVII, 6, p. 363.

457. Steiner. Zwei Fälle cystischer Erweiterungen von Knochenhöhlen am Eingange der Orbita. Centralbl. f. prakt. Augenheilk. XXI, p. 161.

458. Klingelhöffer, W. Ueber eine durch temporäre Resection der äusseren Orbitalwand nach Krönlein exstirpirte Orbitalcyste. Arch. f. Augenheilk. XXXIV 4, p. 86.

459. Sachsalber, A. Ueber das Rankenneurom der Orbita mit secundärem Buphthalmos. Beitr. z. Augenheilk. XXVII, p. 1.

460. Trzebisky, R. Zur Casuistik seltener Localisationen von Dermoidcysten. Wiener med. Wochenschr. 1897, No. 10.

461. Moyart et van Duyse. Enophthalmie et exophtalmie intermittente. Soc. Belge d'Ophtalm. 1897 Avril 24.

462. Radswitzky. Ein Fall von Enophthalmus intermittirend mit Exophthalmos. Med. Obosrenie 1897, No. 5.

463. Steiner, F. Die Besonderheit im Bilde der Basedowschen Krankheit bei Kindern. Wiener med. Blätter 1897, No. 6.

464. Cramer. Zu den Verletzungen der Augenhöhle. Monatsschrift für Unfallskunde 1897.

van Duyse und Moyart (456) beobachteten bei einem 6 wöchentlichen Kinde eine angeborene unter dem linken inneren oberen Orbitalrande hervortretende und das Auge nach vorne und aussen vordrängende durchaus harte Geschulst, welche keine der für Meningocelen charakteristischen Symptome darbot, eine bestimmte Diagnose überhaupt nicht zuliess und durch schnelles Wachsthum das Auge in Gefahr brachte. Bei der Freilegung des Tumors kam man auf die weisse derbe Wand einer Cyste, welche bei ihrer Loslösung platzte und einen wasserhellen Inhalt entleerte. Dabei entdeckte man nach der inneren Orbitalwand zu eine mit ihr verwachsene kleinere kaum erbsengrosse Cyste, welche ganz einem hydropisch vereiterten das Ligament. canth. internum kaum überschreitenden Thränensack glich, sich aber nicht zusammendrücken liess. Doch erwies die Aspiration einer das Cystenvolumen weit übersteigenden Menge von Cerebrospinalflüssigkeit die Communication der Cyste mit dem Schädelraum und blieb diese deswegen unberührt. Die Wand der grossen Cyste zeigte 3 die Pia, Arachnoidea und Dura bezeichnende Schichten. Es handelte sich also um eine aus 2 Abschnitten bestehende Meningo-Encephalocele, deren äusserer Abschnitt ge-

Digitized by Google

schlossen, während der innere mit dem Schädelraum in Verbindung stand und durch ihr schnelles Wachsthum eine bösartige Neubildung vortäuschte, besonders da sich die Geschwulst nicht zusammendrücken liess, was, wie Verf. meinen, deshalb nicht gelang, weil mit dem ausgeübten Druck zugleich auch die Communicationsöffnung verlegt wurde. Heilverlauf vormal.

v. Mittelstaedt.

In den Fällen von Steiner (457) handelte es sich um eine cystische Erweiterung der Stirnhöhle und um eine Schleimcyste in der Gegend des Siebbeines.

Sachsalber (459) berichtet über einen Fall von Rankenneurom der Orbita und secundärem Buphthalmus bei einem 7jährigen Kinde, in welchem Falle er die Excenteratio Orbitae ausführte. Er giebt die Resultate einer genauen anatomischen Unsersuchung der Geschulst sowie des Augapfels.

Trzebisky (460) entfernte bei einem 4jährigen Mädchen ein haselnussgrosses, glattes Dermoid der Orbita, welches den Bulbus nach unten innen vordrängte, mässigen Exopthalmus erzeugte und am äusseren oberen Orbitalrande anlag.

Bei einem 22 Jahre alten Patienten, dessen linke Gesichtshälfte, besonders das Fettgewebe, weniger entwickelt war, erschien bei aufrechter Stellung wie Radswitzky (462) berichtet, die linke Augenspalte etwas niedriger gelegen als die rechte. Beweglichkeit des linken Auges war lateralwärts etwas beschränkt. Das linke Auge lag etwas tiefer in der Orbita (2—3 mm) als das rechte. Bei Rückenlage des Patienten fiel das linke Auge noch tiefer hinein (bis 5—6 mm) und stand etwas lateralwärts Bei Druck auf die Jugularvenen, beim Vorbeugen des Patienten und besonders bei angestrengter Arbeit, trat das linke Auge aus der Orbita hervor (bis 6—8 mm gegen das rechte), wobei es etwas nach unten innen abwich. Wenn Patient sich aufrichtete schwand der Exophthalmus in $^1/_2$ bis 1 Minute. Vis. blieb normal. Zuerst traten diese Erscheinungen beim Pat. im Alter von 7 Jahren nach starkem Erbrechen auf. Bis zu 14 Jahren trat der Exophthalmus nur beim Erbrechen oder Husten auf. Die letzten Jahre schien der Exophthalmus stäker zu werden. R. hält diesen Fall für eine retrobulbäre Venenerweiterung.

Hirschmann.

Nach Steiner (463) fehlt der Exophthalmus bei der Basedow'schen Krankheit der Kinder in $^1/_5$—$^1/_6$ der Fälle, ist er aber vorhanden, so erscheint er weniger ausgeprägt. Das Graefe'sche und Stellwag'sche Symptom sind selten und kommen nie combinirt vor. Das Möbius'sche Symptom dagegen scheint nie beobachtet worden zu sein. Augenmuskellähmungen, Tremor der Augenlider, Nystagmus fehlen, selten ist übermässige Thränensecretion, ebenso eine Cornealaffection.

Cramer (464) berichtet über einen Fall, woselbst er ein Stück einer Stricknadel aus der Orbita entfernte, dann über einen pulsirenden Exophthalmus und eine Fractur im Canalis opticus.

Digitized by Google

XI. Conjunctiva, Cornea, Sclera, vordere Kammer.

467. Zimmermann W. Gegenwärtiger Stand der Prophylaxe und Therapie der Blennorhoe neonatorum. Württembergisches med. Corr.-Bl. 1897, No. 16.

468. Morax. Le diagnostic microscopique des conjunctivites. Annal. d'Ocul. CXVII, p. 361.

469. Augéras. Examen mikroscopique des sécretions conjunctivales au point de vue clinique. Annal. d'Ocul. CXVII, p. 365.

470. Kalt. Antisepsie préopératoire de la conjunctivae. Annal. d'Ocul. CXVII, p. 365.

471. Belilowski. Ophthalmologische Beobachtungen. Wjest. Ophth. 1897, No. 3.

472. Weichselbaum, A. und Adler, H. Epidemie acuter Bindehautentzündung in Nieder-Oesterreich. Oesterreichisches Sanitätswesen 1897, No. 20.

473. Frensch, C. G. Beschreibung eines Augapfels, der durch gonorrhoische Ophthalmie verloren ging. New-York Eye and Ear Int. Rep. 1897, Jan.

474. Vian. Des solutions concentreés de permanganate de potasse dans le traitement de l'ophtalmie purulente chez le nouveau-né et chez l'adulte. Annal. d'Ocul. CXVII, p. 371.

475. Pominiane. De la conjunctivite infectieuse d'origine animale. Rec. d'Ophtalm. 1867, No. 5, p. 253.

476. Coppez, H. Contribution à l'étude de la conjunctivite pseudomembraneuse. Arch. d'Ophtalm. XVII, No. 5, p. 314.

477. Peters, A. Ueber das Verhältniss der Xerosebacillen zu den Diptheriebacillen nebst Bemerkungen über die Conjunctivitis crouposa. Deutsche med. Wochenschr. 1897, No. 9.

478. Valude, E. Conjunctivite à streptocoques et kératité ponctuée superficielle. Annal. d'Ocul. CXVII, p. 431.

479. Peters, A. Ueber die chronische Diplobacillen-Conjunctivitis. Zehender's klin. Monatsbl. für Augenheilk. XXXIV, p. 181.

480. Axenfeld, Th. Weitere Erfahrungen über die chronische Diplobacillen-Conjunctivitis. Berliner klin. Wochenschr. 1897, No. 39.

481. Hirschberg, J. Ueber die geographische Verbreitung der Körnerkrankheit. Deutsche med. Wochenschr. 1897, No. 27 u. 28.

482. Hirsch, G. Die Art der Austreibuug des Trachoms im rheinisch-westphälischen Industriebezirk. v. Graefe's Arch. f. Ophthalm. XLIII, p. 706.

483. Pink II. Zur Histologie des Trachoms. Zehender's klin. Monatsbl. f. Augenheilk. XXXIV, p. 144.

484. Ischreyt, G. Ueber Veränderungen des Conjunctivalepithels bei Trachom. Centralbl. f. prakt. Augenheilk. XXI, p. 200.

485. Elze, K. Plasmodienbefunde bei Trachom. Zwickau 1897. R. Zückler.

Digitized by Google

486. Kuhnt, H. Ueber die Behandlung der Conjunctivitis granulosa sive trachomatosa. Deutsche med. Wochenschr. 1897. No. 38.

487. Nesnamow, G. A. Ueber die Indicationen bei der Behandlung des Trachoms mit Jodlösung. Wratsch 1897, No. 7. Ergänzung früherer Mittheilung.

488. Debogory-Mokriewitsch. Ueber die Anwendung des Kautschukstiftes, der Kautschukplatten und der Kautschukroll-Pincette bei der Behandlung des Trachoms. Vorläufige Mittheilung. Wjestnik Ophthalm. XIV, p. 251.

489. Valude et Laur. Chancre syphilitique de la conjunctive bulbaire. Soc. de dermat. et de siphilographie 1897, Mars 11.

490. Elschnig, E. Syphilitische Infiltration der Conjunctiva bulbi. Zehender's klin. Monatsbl. f. Augenheilk. XXXIV, p. 155.

491. Thillier. Dégénérescence adénoide la la conjonctive. Annal. d'Ocul. CXVII, p. 369.

492. Ginsberg, S. Ueber seröse, epitheliale Bindehautcysten und Neubildung von Drüsen bei Conjunctivalcatarrh. v. Graefe's Arch. f. Ophth. XLIV, 1, p. 112.

493. Stoewer. Cyste der Uebergangsfalte. Zehender's klin. Monatsbl. f. Augenheilk. XXXIV, p. 234.

494. Noyes, H. Pemphigus der Conjunctiva. New-York Eye and Ear Int. Rap. 1897, Jan.

495. Burnett, S. M. Papilloide Geschwulst auf der bulbären Bindehaut. Amer. Journ. of Ophth. 1895, No. 4.

496. Dunn, H. P. Grass spikeles in the conjunctival sac of a child; suppuration of the cornea; collapse of the eyebal. Brit. med. Journ. 1897, No. 1883, p. 262.

497. Garnier, R. Das Pterygium und seine Operation. Wjestnik. Ophth. XIV, 3, p. 221.

Aus der gründlichen Arbeit Morax (468) über die mikroskopische Diagnose der Bindehautentzündungen, die verdient im Original nachgelesen zu werden, wobei wir hier nur einige practische Rathschläge über die Untersuchung der diphtheritischen Conjunctivitis hervorheben. Wenn man bei dieser Krankheit Culturen auf Serum anlegt, ohne vorher dieses Conjunctivalsecret mikroskopisch untersucht zu haben, so begenet man grossen Schwierigkeiten. Sowohl im normalen als im pathologischen Zustand beherbergt die Conjunctiva Bacillen, die wegen ihrer geringen Anzahl die mikroskopische Untersuchung nicht stören, in der Serumcultur aber stark hervortreten.

Ihre Colonien gleichen denen des virulenten Diphtheriebacillus. Die Einimpfung des Meerschweinchens wird sodann nothwendig um die Diagnose zu stellen, was vier bis acht Tage erfordert. Bei einer Krankheit, wo alles vom auf die sichere Diagnose gegründeten therapeutischen Handeln abhängt, ist dies ein ernster Nachtheil. In dem Deckglaspräparat des Con-

Digitized by Google

junctivalsecrets lassen sich die Diphtheriebacillen leicht an ihrer unregelmässigen Form erkennen. Diese Diphtheriebacillen sind mehr oder weniger in die Länge ausgewachsen und eines ihrer Enden ist gewöhnlich leicht verdickt. Ihre Zahl im Deckglaspräparat ist niemals bedeutend, aber immer genügend, um dieselben aufzufinden und zu erkennen. Sulzer.

Belilowski (471) beschreibt eine Epidemie von epidemischem Catarrh (Gräfe's Schwellungscatarrh) — 15 Fälle, ausserdem die Conjunctivitis catarrhalis nivalis, bei Schneeblindheit auftretend. Er beobachtete Hemerolopie, am 3.—4. Tage, ziemlich intensiven Bindehautcatarrh, ophthalmoscopisch kleine unregelmässige Fleckchen in der Maculagegend und leichte Hyperämie der Retina bei Eisenbahnarbeitern, die bei Schnee im Freien gearbeitet hatten. Hirschmann.

In einem Dorfe Niederrösterreichs erkrankten wie Weichselbaum und Adler (472) berichteten, in einem Zeitraume vom 4. Februar bis 10. März 75 Personen, darunter ein Mann (der 25jährige Lehrer) und 74 Kinder, von denen 7 nicht im schulpflichtigen Alter standen, während die übrigen sämmtlich die Schule besuchten. Adler, der im Auftrage der Regierung die Untersuchung vornahm, constatirte folgenden klinischen Befund.

»Ohne merkliche Störung des Allgemeinbefindens, nur selten von Schnupfen begleitet, entwickelten sich die Erscheinungen eines mässigen Schwellungscatarrhes. Die wichtigsten Erscheinungen waren: Oedem des oberen Lides, Hyperämie der Conjunctiva tarsi und des Uebergangstheiles, welcher letztere einen eigenthümlichen bläulichen Glanz zeigte; dabei waren auch die halbmondförmige Falte und die Caruncula geschwollen. In den schwächeren Fällen war nur vermehrte mit spärlichem Exsudat gemischte Thränensecretion vorhanden, in seltenen stärkeren Fällen war das Secret dicker, gelblich; Follikelschwellung war unter 51 Fällen nur 7 Mal vorhanden, gehört daher nicht zu den charakteristischen Symptomen.

Es ist wahrscheinlich, dass in diesen 7 Fällen chronischer Follicularcatarrh — eine bei Kindern häufige Erkrankung — schon früher bestand. Complicationen von Seiten der Hornhaut und Iris fehlten. Heilung erfolgte in 8—14 Tagen.

Die Erscheinungen traten zumeist beiderseits auf, doch waren die Augen nicht in allen Fällen gleich oder gleichzeitig gleich stark ergriffen.«

Die Therapie bestand in Sublimatauswaschungen, in Fällen von stärkerer Secretion mit schwachen Lapislösungen. Die von Prof. Weichselbaum in drei ganz frischen, noch nicht behandelten Fällen vorgenommene bakteriologische Untersuchung ergab das Vorkommen des Diplococcus pneumoniae, welcher sowohl im Präparat, wie durch Culturanlagen zweifellos nachgewiesen wurde.

Die ganzen Beobachtungen Adler's und Weichselbaum's stimmten mit der von Axenfeld beschriebenen Epidemie in der Umgebung von

Digitized by Google

Marburg vollständig überein. Mit Rücksicht darauf, dass die Pneumoniecoccenconjunctivitis ein viel weniger energisches Eingreifen in prophylactischer und therapeutischer Hinsicht erheischt als andere infectiöse Augenbindehautkrankheiten, plaidiren die Autoren dafür, beim Auftreten von epidemischen Conjnnctivalerkrankungen den Charakter derselben nicht nur durch klinische, sondern auch durch bakteriologische Untersuchung ehebaldigst festzustellen.

Hernheiser.

Der interressante Punkt in diesem Bericht von Frensch (573) ist der Befund von Gonococcen in den Lymphräumen und in manchen kleineren Blutgefässen. Dieselben waren vom Staphylococcus pyogenes begleitet, welcher sich bis zum Aequator des Augapfels zurück erstreckte. Burnett.

Coppez (476) weist die Unrichtigkeit der Annahme von Sourdille und Valude nach, dass Bouisson zuerst 1846 eine gutartige pseudomembraneuse Conjunctivitis und Chassaignac die Pseudomembranen bei der Blennorhoea neoratorum beschrieben habe. Bereits 1821 beschrieb nämlich schon Béclard diese Membran und 1827 stellt er sie in eine Linie mit dem Croup der Luftwege. Die Beziehungen beider Lider zueinander scheinen weder die vorgenannten Autoren noch Velpeau, Warton Jones und Mackenzie erkannt zu haben. Erst Guersant lieferte 1847 auch den anatomischen Nachweis des Zusammenhängens beider Erkrankungen in einem zur Section gelangten Falle. Ueberdies ist die von Bouisson als gutartig beschriebene Form durchaus bösartig. Was Chassaignac als Pseudomembran beschrieb, sind, wie nachgewiesen werden kann, Artefacte der Behandlung der Bindehaut mit kalten Irrigationen und die Schlüsse Chassaignac's unrichtig. v. Mittelstädt.

Peters (477) bespricht das Vorkommen von virulenten Diphtheriebacillen bei solchen Bindehauterkrankungen, welche das klinische Bild der Diphtherie nicht darbieten, sondern unter der Form einer leichten croupösen Conjunctivitis verlaufen. Wahrscheinlich sind die Xerose-, Pseudodiphtherie- und Diphtheriebacillen nur in der Virulenz wechselnde Glieder einer und derselben Familie anzusehen.

Weiter behandelt Peters (473) die früher von Morax und später von Axenfeld nachgewiesene Diplobacillen-Conjunctivitis. Er hat 120 Fälle beobachtet und konnte die Mikroorganismen nachweisen. Dieselben finden sich stets in reichlicher Menge im Secrete, welches sich im Lidwinkel anhäuft. Sie liegen frei, zuweilen zu grossen Klumpen angehäuft, öfters besonders reichlich mit Epithelien zusammen. Sie entfärben sich nach Gram, haben keine Kapsel und liegen fast stets zu zweien in der Längsrichtung aneinander, am nächsten stehen sie der Gruppe der Friedländerschen Pneumobacillen. Die Erkrankung tritt fast ausnahmslos doppelseitig auf. Der Beginn ist ein ganz milder, die Augenlider sind morgens verklebt, tagsüber besteht leichtes Brennen, in den Lidwinkeln treten graue Secret-

Digitized by Google

ballen auf und Flocken im Conjunctivalsack. Die Lidränder können leicht ödematös werden, es besteht eine ausgesprochene Hyperämie der Haut an den Commissuren, die Conjunctiva ist in der Nähe dieser Stellen, besonders in der Carunkelgegend lebhaft geröthet, während die Tarsalschleimhaut nur in mässigem Grade injicirt erscheint und die Conjunctiva bulbi fast nie erheblich betheiligt ist. Die Erkrankung befällt Kinder wie Erwachsene.

Wenn auch in der Mehrzahl der Fäile die Diplobacillen-Conjunctivitis unter dem Bilde einer chronischen Blepharoconjunctivitis verläuft, so kann sie nach Axenfeld (480) auch ganz stürmisch einsetzen und das Bild des acuten Schwellungscatarrhs liefern, wenn auch die Chronicität dieser Erkrankung im Allgemeinen eigen ist. Complicationen sind sehr selten, Recidive hat Axenfeld unter seinen 51 Patienten nur 11 Mal gesehen. Einmal beobachtete er neben den Diplobacillen zahlreiche Pneumococcen, ein andermal Streptococcen. Die sehr häufig vorkommende Mischung mit den sogenannten Xerosebacillen, die etwas weniger häufige und weniger reichliche Beimengung von Staphylococcen hat, hat man als Verunreinigung anzusehen. Die Erkrankung kommt besonders unter den armen Volksschichten vor und befällt jedes Lebensalter. In allen Fällen hat $^1/_2$ proc. Zinklösung die besten Dienste geleistet.

Hirschberg (481) bespricht die geographische Verbreitung des Trachoms. Die Schweiz ist mit Ausnahme der an Italien grenzenden Districte trachomfrei, Deutschland in seinen südlichen und mittleren Theilen theils ganz trachomfrei, theils weniger behaftet, doch kommen einige umschriebene Bezirke mit stärkerer Betheiligung vor, gewissermaassen Trachom-Inseln, stärker verbreitet ist die Krankheit am Niederrhein, noch stärker in den an das russische Reich grenzenden Provinzen.

Die Träger des Trachoms im rheinisch-westphälischen Industriebezirk sind nach Hirsch (482) fast ausschliesslich eingewanderte Arbeiter aus Polen. Ostpreussen und Oberschlesien, welche die Krankheit verbreiten. Die Race und die Höhenlage des Ortes haben nicht den geringsten Einfluss auf die Ausbreitung der Krankheit, zwei Momente sind es, welche sich hier geltend machen, dichtes Zusammenleben der Volksmassen und Unsauberkeit.

Pick (483) weisst nach, dass die von Burchardt beschriebenen ovalen kernlosen Gebilde, welche die Ursache von Trachom sein sollen, was jedoch von letzterem inzwischen widerrufen worden ist, mit jener Krankheit nichts zu thun haben. Zu demselben Resultate kam Jschreyt (484).

In einem Falle von seit 5 Wochen bestehendem Trachom des rechten Auges, bei dem die Körner die obere und untere Falte ergriffen hatten und die Innenfläche des Lides vollständig einnahmen, konnte Elze (485) im Secret wie in den Trachomfollikeln lebende Gebilde nachweisen, welche ihrer zoologischen Stellung zu den Monaden zu rechnen sein dürften. Elze ver-

Digitized by Google

muthet, dass diese Plasmodien in ätiologischen Zusammenhang mit der vorliegenden trachomatosen Augenerkrankung stehen können.

Kuhnt (486), welcher Granulosa und Folliculosis als vollständig verschiedene Affektionen ansieht, empfiehlt nur für leichte Fälle in immunen oder annähernd immunen Gegenden eine rein medicamentöse Behandlung. Für alle ernsteren Fälle kommen die die Körner isolirt zerstörenden Verfahren, die mechanischen und operativen Methoden in Frage. Die wirksamsten mechanischen Methoden sind die der Ausquetschung und der Ausrollung. Bei gleichzeitiger Tarsus-Schwellung oder -Infiltration ist der Ausquetschung bezw. -Rollung eine ergiebige Stichelung vorauszuschicken. In pandemisch durchseuchten Gegenden folgen sowohl der Aussaugung wie der Ausquetschung und Ausrollung häufig und schnell Recidive bezw. Reinfection. Den chirurgischen Verfahren, Excision der Uebergangsfalten, der Uebergangsfalten und eines Knorpelstreifens, Ausschälung des Tarsus, haften, wenn sie in richtiger Weise und an der richtigen Stelle ausgeführt werden, keinerlei schlimme Folgen an. In den stark durchseuchten Bezirken Ostpreussens konnten bisher nur durch die chirurgischen Verfahren Dauerheilungen erzielt werden. Der mechanischen ebenso wie der chirurgischen Behandlungsart hat sich in den meisten Fällen eine medicamentöse Nachbehandlung anzuschliessen.

Debogory-Mokriewitsch (488) gebraucht bei der Behandlung des Trachoms: 1. Kautschuk-Platten, zwischen und auf denen sich Trachomkörner bequem ausdrücken lassen, ohne die gesunde Schleimhaut wesentlich zu schädigen. 2. Kautschuk-Stifte, um Trachomkörner und Infiltrationen wie auch Papillärwucherungen zu reiben. Dieser Art von Massage sind, die sonst dem Zerdrücken der Körner mittelst Finger unzugänglichen Stellen der Uebergangsfalten, leicht zugänglich. Diese Massage ruft bisweilen eine stärkere Reaction der Schleimhaut, in Form einer Auflagerung, ähnlich der nach Lapis- oder Sublimat-Beizung hervor. Man muss dann mit der Wiederholung abwarten. Stärkere Schädigung der Schleimhaut hat D. davon nie gesehen. Die Heilung des Trachoms geht bei Anwendung der Abreibung mittelst des Gummistiftes mit nachträglicher Cuprumbeizung viel schneller vor sich, als bei der alleinigen Anwendung des Cuprumstiftes. 3. In der Knappschen Rollpincette hat D. die Metallrollen durch Kautschuk-Rollen ersetzt, wodurch das Ausdrücken der Trachomkörner mit geringerer Schädigung der Conjunctiva ausgeführt wird. 4. D. hat eine Pincette mit Kautschukbranchen construirt, mit der sich das Lid viel vollkommener und ohne Schädigung der Schleimhaut umwenden lässt, wodurch ein Einblick und Zutritt in die tiefsten Stellen der Uebergangsfalten ermöglicht wird. Hirschmann.

Elschnig (490) beobachtet am linken Auge eines 29jährigen Menschen eine sulzige Infiltration der Conjunctiva bulbi in ihrer ganzen Ausdehnung, dieselbe war gleichmässig gelbroth gefärbt, überragte am Limbus conjunctivae-

Digitized by Google

corneae wallartig die Cornea und war scharf gegen diese abgegrenzt. Die infiltrirte Bindehaut besass eine völlig glatte Oberfläche, war glänzend und gespannt, auf der Sclera kaum verschiebbar und undurchsichtig. Die Cornea war völlig intakt. Nach einer Inunktionskur bildete sich die sülzige Infiltration der Bindehaut schnell zurück.

Ginsberg (492) beschreibt zwei epitheliale seröse Cysten der Bindehaut. Beim einfachen Catarrh der Bindehaut können auch an Stellen, die im normalen Zustand keine Epitheliensenkungen enthalten, drüsenartige Schläuche sich bilden, aus der sich die Cysten entwickeln.

Stoewer (493) fand bei einem 5jährigen Knaben in der Mitte der linken Uebergangsfalte zwei kugelige cystische Erhabenheiten, von denen er glaubt, dass sie aus Lymphgefässen entstanden sind.

Der Hauptpunkt von Interesse in dem Falle von Noyes (494) von Pemphigus der Bindehaut, welcher in seinen klinischen Zeichen typisch war, ist das Fehlschlagen aller operativen Mittel, welche zur Heilung des Zustandes angewandt wurden. Er versuchte, einen Bindehautlappen, welcher von den runderen Theilen zur Bedeckung der entblössten Fläche nach Abtrennung des Augapfels und Lides herübergeschoben wurde, ferner einen Hautlappen vom Arme und einen Hautlappen mit Stiel von der Schläfe. In jedem Falle bildeten sich wieder Verwachsungen und der Zustand wurde selbst noch schlimmer. Der Mann war ein 48jähriger Italiener. Burnett.

Burnett (495) beschreibt und bildet eine Geschwulst der bulbären Conjunctiva, welche an der Aussenseite und etwas oberhalb des Hornhautrandes gelegen war und etwa 1 cm im Durchmesser maass. Sie bestand aus einer Anzahl kleiner Blutgefässe, welche radiär um ein gestrecktes Gefäss angeordnet waren. Die Gefässe endeten in Schlingen und an manchen lief eine Reihe von Schlingen nach der Mitte zu zurück. Sie wurde durch die Abtrennung des Stieles entfernt. Die Untersuchung ergab, dass sie zumeist aus Blutgefässen und Epithel bestand; das letzte war an der Fläche squamös, wurde aber cylindrisch, sowie es sich den Gefässen der tieferen Theile näherte. Burnett.

Garnier (497) empfiehlt, zur Deckung des nach Entfernung des Flügelfelles entstehenden Conjunctivaldefectes auf der Sclera, die, die beiden Taschen (mit der Sonde leicht nachzuweisen) an den Rändern des Flügelfelles bildende Conjunctiva zu verwenden. Das jetzt übliche Auskratzen (mittelst scharfem Löffel) oder Ausbrennen des Randgewebes der Spitze, um Recidiven vorzubeugen, verwirft G. Dies Gewebe wird leicht vollständig mit entfernt, wenn man, nachdem man das Pterygium mit der Pincette gefasst hat, es mittelst eines Spatels, oder einer feinen geschlossenen Scheere (mit stumpfen Spitzen) von der Hornhaut, vom Limbus beginnend, abseparirt. Nachdem der Hornhauttheil des Flügelfelles abgelöst ist, zieht man es etwas mit der Pincette seitwärts, damit die Taschen sichtbar werden, und führt die Naht durch

Digitized by Google

den Rand der oberen und unteren Tasche, dicht am Hornhautrande durch, schneidet mit der Scheere das zu entfernende Stück (das vordere gefässreiche Blatt des Pterygium) aus, und knüpft die Naht. Wenn das Pterygium dick war, so wird noch eine zweite Naht, $^1/_2$ cm weit von der ersteren, angelegt. Wenn man durch Entfernung eines bedeutenden Pterygium und Deckung des Defectes durch stärker angezogene Conjunctiva ein Schwinden der Plica semilunaris erwarten muss, so muss man das Pterygium nicht entfernen, sondern zur Caruncula zurückschieben (und so eine neue Plica semilunaris bilden) und vor derselben die Nähte anlegen. Hirschmann.

498. Silex, P. Nomenclatur und Terminologie der Keratitisformen. Die Heilkunde 1897.

499. Bach, L. und Neumann, B. Die eitrige Keratitis beim Menschen. Eine bakteriologische und klinische Studie. Arch. f. Augenheilk. XXXIV p. 267.

500. Uhthoff, W. und Axenfeld, Th. Weitere Beiträge zur Bakteriologie der Keratitis des Menschen. v. Gräfe's Arch. f. Ophthalm. XLIV p. 172.

501. Juksch, L. Ueber einen Fall von Keratitis neuroparalytica. Wiener med. Wochenschr. 1897, No. 7.

502. Schmitz, R. Die Therapie des Ulcus corneae serpens. Nach Beobachtungen aus der Universitäts-Augenklinik zu Bonn. Bonn 1897.

503. Dufour, M. L'ulcère rougeant de la cornée. Annal. d'Ocul; CXVIII p. 345.

504. Coppez. Des altérations cornéenes dans la diphtérie conjonctivale et de l'injection locale de sérum. Annal. d'Ocul. CXVIII p. 347.

505. Fikinadse. Einige Fälle aus der Augenpraxis. Wjestn. Ophthalm. 1897. 2.

506. Grawehr. Beitrag zur Behandlung der Keratitis parenchymatosa. Ing.-Diss. Basel 1897.

507. König. Kératite parenchymateuse récidivante d'origine utérine. Annal. d'Ocul. CXVII p. 370.

508. Burzew. Zur Casuistik der parenchymatosen Hornhautentzündung. Wratsch 1897. No. 20.

509. Germaix. De la kératise sclérosante. Rec. d'Opht. 1897. No. 4 p. 190.

510. Gossmann, L. Ueber Verletzungen der äusseren Cornealfläche und deren Adnexa. Ungarische med. Presse 1897. No. 26. Nichts Neues.

511. Collins, Treacher, E. The development of the posterior elastic lamina of the cornea or membrane of Descemet. Royal London Ophthalm. Hosp. Rep. XIV p. 305.

512. Snellen, H. Die Behandlung des Keratoconus. v. Graefe's Arch. f. Ophthalm. XLIV 1. p. 105.

Digitized by Google

Silex (498) bespricht die Keratitis dendritica exulcerans myotica, die Keratomycosis aspergillnia (Fuchs), die Keratitis punctata superficialis, eine von Ranschoff beschriebene Keratitis superficialis, die Keratitis maculosa (Reuss), die Keratitis nummularis (Stellwag), die Fädchenkeratitis, eine oberflächliche Hornhauterkrankung, welche sich nur durch das Auftreten zahlreicher Epitheldefecte über die ganze Oberfläche characterisirt und die er als Grübchenkeratitis oder Keratitis scrobiculiformis bezeichnet, die Streifen-Keratitis und die Hornhauttrübungen, welche nach Einträufelung von Cocaïn und Sublimat auftreten.

Nach Bach und Neumann (499) wird das richtige Ulcus corneae serpens in der grossen Mehrzahl der Fälle durch den Streptococcus lanceolatus (Pneumococcus) hervorgebracht.

Auch Uhthoff und Axenfeld (500) fanden fast in allen Fällen, wo die klinische Diagnose des typischen Ulcus corneae serpens gestellt werden konnte, den Fraenkel-Weichselbaum'schen Diplococcus (Pneumococcus) und zwar in der bei weiten grösseren Mehrzahl der Fälle in Reinkultur.

Von 261 Fällen von Ulcus corneae serpens, wie Schmitz (502) berichtet, betrafen 83 Frauen. 28 wurden mit feuchter Wärme behandelt, 2 wurden durch Cauterisation zur Heilung gebracht, und bei 52 die Keratomie nach Saemich ausgeführt. Von den 28 friedlich behandelten Geschwüren heilten 20 mit einer Macula und 2 mit einem Leukoma adhaerens. Durch Cauterisation wurden 2 Fälle geheilt. Von den 52 einer Keratotomie unterworfenen Fällen heilten 35 und zwar 6 mit einer Macula ohne vordere Synechie, 29 mit einer solchen, bei 7 Fällen half die Keratomie nichts, bei 4 ging das Ulcus unaufhaltsam über die ganze Cornea, Panophthalmitis trat in 3 Fällen auf. Von den 178 bei Männern beobachteten Geschwüren wurden 82 mit Atropin und feuchter Wärme behandelt, bei 10 wurde die Cauterisation mit Erfolg angewandt und 86 wurden gespalten. Die Keratotomie brachte 61 Mal den ulcerösen Process zum Stillstand. Rechnet man sämmtliche bei Männern und Frauen gespaltene Geschwüre zusammen, so erhält man 91 % Heilung, 6 % Leukoma totale und annähernd 3 % Panophthalmitis.

Marc Dufour (503) beschreibt unter der Bezeichnung ulcère rougeant der Hornhaut eine von der Peripherie nach dem Centrum fortschreitende, weder von Secretion noch von Eiterung begleitete Hornhautaffection. Nach dem Centrum zu ist das Geschwür durch einen unregelmässigen Rand begrenzt, welcher unterhöhlt ist. Es handelt sich um ein subepitheliales Geschwür der Hornhaut, das nicht in die Tiefe, sondern nur in der Fläche fortschreitet, aber in den meisten Fällen, trotz der verschiedensten Behandlungsweisen, die ganze Hornhaut ergreift. In zwei Fällen haben Aetzungen mit einer 20 % alcoholischen Carbolsäurelösung gute Dienste geleistet, aber in

Digitized by Google

einem dritten Falle ist auch diese Behandlungsweise machtlos geblieben. Die Aetiologie ist dunkel. Sulzer.

Coppez (504) zeigt, dass die Zerstörung der Cornea bei der diphtheritischen Conjunctivitis durch die Toxinwirkung bedingt ist. Wenn man einem Kaninchen Diphtherietoxin in die Hornhaut einspritzt, so findet man diese 24 Stunden später opalescirend, genau so wie die Hornhaut bei der wirklichen diphtheritischen Conjunctivitis kurz vor der Schmelzung aussieht. Die Hornhaut nekrosirt sich hierauf entweder spontan oder die Invasion des Eitererregers bringt eine rasche eiterige Schmelzung hervor. Subconjunctivale Injection einiger Tropfen Heilserum sind in Fällen von beginnender diphtheritischer Hornhautaffection zu empfehlen. Wenn man drei Kaninchen, bei welchen man eine leichte Hornhauterosion hervorgebracht hat, Diphtherietoxin in den Conjunctivalsack einträufelt, sieht man die ganze Hornhaut nekrotisch werden. Eine subcutane Injection von Heilserum vermindert die Reaction und eine subconjunctivale Injection verhindert sie vollständig. Sulzer.

Burzew (508) beschreibt eine parenchymatöse Keratitis, ohne Vascularisation, bei 2 Schwestern, bei denen von Kindheit hochgradige Myopie mit entsprechenden intraculären Veränderungen und Nystagmus bestand. Die Ursache der Keratitis wie der Myopie führt B. auf hereditäre Syphilis zurück.

Fikinadse (505) beschreibt folgende Fälle: 1. Keratitis superficial. malarischen Ursprungs: Bei einem 9jährigen, in einer Malariagegend lebenden Knaben mit vergrösserter Milz täglich am Morgen, bei bedeutenden Reizerscheinungen, ein Hornhautinfiltrat, welches gegen Abend schwindet; am 3. Tage tritt, zugleich mit den Erscheinungen am Auge, ein heftiger Malaria-Paroxysmus auf. Bei Chiningebrauch sofortige Genesung. — 2. Herpes zoster ophthalmicus — leichte Form, im Bereiche des 1. Trigeminusastes, am linken Auge, wahrscheinlich malarischen Ursprungs. Hirschmann.

Bei der Keratitis parenchymatosa empfiehlt Grawehr (506) neben der bisher allgemein üblichen Therapie, Atropin, feuchte Wärme, roborirende Diät, die Anwendung des Arsenik, in Form der verdünnten Solutio Fowleri. Hierdurch wurde der Verlauf der Krankheit, sobald es beim Beginn derselben gegeben wurde, bedeutend abgekürzt. — Da die Keratitis parenchymatosa als eine Erkrankung des Endothels der Cornea aufzufassen ist und Arsenik die Neubildung desselben befördert, so ist seine Anwendung neben der antiphlogistischen Behandlung am Platze.

Snellen (512) verordnet den an der Keratoconus Leidenden ein stenopäische Brille. Da mit einem horizontalen Spalt freier gesehen wird, wenn er breit, schärfer wenn er eng ist, so construirte er einen solchen, welcher an der Peripherie weit blieb, nach dem Centrum zu sich verengte und in einen scharfen Punkt endigt. Hierdurch erzielte er eine bedeutende Verbesserung des Sehvermögens bei den Keratoconus-Leidenden.

Digitized by Google

Für Abschnitt XII—XXI. Referent **Silex.**

XII. Iris.

513. Benoit. Du rôle de l'humeur aqueuse dans les infections endogènes de l'iris. Soc. d'ophthalm. de Belge, 24 Avril 1897.

514. Wilder, W. Einseitige reflectorische Iridoplegie. Ann. of Ophthalm. 1897, Avril.

515. Kluge, J. Ein Fall von traumatischer Iriscyste. Dissert. inaug. Greifswald 1897.

516. Amman, E. Zur Iristuberkulose. Zehender's klin. Monatsbl. f. Augenheilk. Bd. XXV, p. 136.

517. Van Duyse et van Schevensteem. Leucosarcome de l'iris. Arch. d'opht. T. XVII, No. 4, p. 209.

518. Lechner. Ein Fall von acuter reiner einseitiger Cyclitis. Zehender's klin. Monatsbl. f. Augenheilk. Bd. XXV, p. 164.

519. Ewetzki. Cyclitis beim Affen nach Einimpfung von Spirochaeten. Centralbl. f. Augenheilk. Bd. XXI, p. 111.

520. Radswizky. Ein Fall von Aniridia bilateralis congenita completa. Wjestn. Ophth. 1897, No. 3.

521. Peltesohn. Zwei Fälle angeborener Missbildung am Auge: 1. Congenitaler partieller Irisdefect. 2. Beiderseitige congenitale hereditäre Ectopia lentis. Centralbl. f. Augenheilk. Bd. XXI, p. 113.

522. Goldzieher. Beiderseitige angeborene Aniridie verbunden mit Ectopia lentis und Glaucoma. Centralbl. f. Augenheilk. Bd. XXI, p. 114.

Wilder (514) berichtet über zwei Fälle von Iridoplegie, der eine bei einer Frau und der andere bei einem Mann, beide im rechten Auge, bei welchem zur selben Zeit eine Accommodationsparese bestand. Obwohl die Pupillen auf den Lichtreiz nicht reagirten, antworteten sie doch prompt bei der Accommodation und Convergenz. In keinem Falle lag eine Vorgeschichte von Syphilis vor. Die Augen waren sonst normal bezüglich ihres Baues, aber es bestanden Refractionsstörungen. Burnett.

Kluge (515) berichtet über eine traumatisch entstandene Iriscyste. Nach der perforirenden Verletzung war die prolabirende Iris abgetragen worden, es blieben aber Theile der Colobomschenkel in Contact mit der Cornea. Die mikroskopische Untersuchung wies auf der entzündeten Iris aufgelagert die intra vitam gesehene Cyste nach, bestehend aus einer ein bis mehrschichtigen Lage von Epithelzellen ohne Basalmembran und eingehüllt von einer sehr zarten fibrösen Kapsel, ausserdem aber in einer Vertiefung der Irisoberfläche liegend, einen kleinen Haufen epithelial aussehender Zellen und ein Stückchen einer mässig dicken homogenen Membran, welche als Descemet'sche oder Bowmann'sche Membran angesprochen wird.

Digitized by Google

Amman (516) berichtet über Iristuberkulose bei einem 13- und bei einem 56jährigen Menschen. Bei beiden ergab erst die Thierimpfung den Nachweis des Vorhandenseins von Bacillen. Der erste Fall ist dadurch ausgezeichnet, dass die Einbringung von sterilisirtem Jodoform in die Vorderkammer vorübergehend die sichtbaren Tuberkelwucherungen in der Iris beeinflusste. Bei dem zweiten Mann machte die Diagnose in sofern Schwierigkeiten als der Process in ungewöhnlich starker Weise einen eitrig entzündlichen Charakter neben der tuberkulösen Wucherung hatte.

Das von van Duyse und van Schevensteen (517) bei einem 54jährigen Landmanne beobachtete Leucosarcom stellte einen den grössten Theil der inneren Hälfte der Iris einnehmenden und bis in die Kammerbucht hineinreichenden, die Hinterfläche der Hornhaut berührenden, gleichmässig röthlichen, von Gefässen durchzogenen, durchaus pigmentfreien Tumor dar. Entzündliche Erscheinungen fehlten, dagegen bestand Druckerhöhung. Verf. besprechen die klinischen Unterscheidungsmerkmale zwischen dieser und den anderen Geschwulstformen der Iris. Bei den Sarcomen begründet die Nichtsichtbarkeit von Pigment noch nicht die Diagnose Leucosarcom. Hier ergab aber auch die Untersuchung das völlige Fehlen von Pigment in dem Tumor, welcher sich als ein von der Adventitia der Gefässe ausgehendes Spindelzellensarcom erwies. Die Umgebung des Schlemm'schen Canals, ein Theil des Corpus ciliare und der vordere Theil des Perichoroidealraumes waren ergriffen, die Linse zum Theil atrophisch und zusammengedrückt, die abgelöste Retina cystös entartet. Das Leucosarcom der Iris ist etwa 4 Mal so selten wie das Melanosarcom. Beide führen seltener zu Metastasen, wie das Sarcom der Choroidea und zwar wohl deshalb, weil sie früher erkannt und entfernt werden als letzteres. v. Mittelstaedt.

Lechner (518) beschreibt einen Fall bei einem 40jährigen Mann, der zahlreiche Niederschläge an der Hornhauthinterfläche hatte, sonst aber nichts von Iritis noch von Chorioiditis zeigte.

Es zeigten sich bei der Ewetzki'schen (519) Impfcyclitis geringgradige Praecipitate an der hinteren Hornhautfläche und ein kleines halbdurchsichtiges Exsudat.

Beiderseitige Aniridie, im linken Auge Aphakie. (Die Extraction wurde wegen einer sehr rasch entstandenen Cataracta Morgagniana ausgeführt). Im rechten Auge liegt die Linse, an deren Vorderkapsel eine punktförmige Trübung und in deren hinterem Abschnitte ein Cataracta polar. poster. vorhanden ist, unmittelbar der Membr. Descem. an (keine Vorderkammer). Radswizky (520) schliesst sich der Ansicht von Manz über die Entstehung der Aniridie in Folge der durch intraocularen Druck (intracerebraler Druck) bedingten Anlagerung der Linse an die Hornhaut an. Hirschmann.

Peltesohn (521) sagt bei der congenitalen Ectopie, dass der Gedanke nahe liegt, die Extraction der ectopischen Linse vorzunehmen. Sollte sich

Digitized by Google

eine dringende Indication zur Operation noch ergehen — vor der Hand fürchtet er die Gefahren der Extraction — so will er über den Erfolg berichten. Hierzu bemerkt Ref., dass Schweigger seit mindestens 10 Jahren oftmals solche Linsen operativ (Discission und folgende lineare Extraction) mit gutem Erfolg und einmal auch bei 2 Brüdern beseitigt hat.

Goldzieher (522) räth in den Fällen von Irideremie mit Linsenvorfall und Drucksteigerung, die Linse, da sie die Drucksteigerung vermittelt, auf operativem Wege zu entfernen.

XIII. Chorioidea.

523. Van den Bergh. Un cas de rétino-choroidite maculaire du à la flamme du bec Auer. Soc. belge d'ophthalm. 24 Avril 1897.

524. Fage. Les ruptures de la choroidite. Soc. franc. d'opht. Ann. d'ocul. T. CXVII, p. 351.

525. Stiel, A. Beitrag zur Tuberkulose des Auges. Centralblatt f. Augenheilk. Bd. XXI, p. 146.

Stiel's (525) Fall zeigt, dass die Tuberkulose des Uvealtractus als Iridochorioiditis, Iridocyclitis, Chor. chronica serosa oder plastica ohne specifische Erscheinungen auftreten kann, und dass die Tuberkulose des Uvealtractus allen therapeutischen Maassnahmen trotzt.

XIV. Glaucom.

526. Ayres, S. C. Acutes Glaucom, mit grossen Nasenpolypen vergesellschaftet. Entfernung des Polypen und Heilung der glaucomatösen Symptome. Amer. Journ. of Ophthalm. April 1897.

527. Abadie, Ch. Nature du Glaucome. Explication de l'action curative de l'iridectomie. Arch. d'opht. T. XVII, p. 375.

528. Rochon-Duvigneant. De l'action des miotiques dans certaines formes de glaucome. Soc. franç. d'opht. 1877.

529. Pergens, E. Buphthalmus mit Lenticonus posterior. Arch. f. Augenheilk. Bd. XXXV, 1, p. 1.

530. Alt, A. Hämorrhagisches Glaucom. Amer. Journ. of. Ophth. April 1897.

531. Eliasberg. Quelques mots à propos de l'article de M. Bitzo's »Glaucom primitif en Orient«. Arch. d'opht. T. XVII, No. 5, p. 327.

532. Goldzieher. Ein Fall von Retinitis pigmentosa mit Glaucom. Centralbl. f. Augenheilk. Bd. XXI, p. 116.

533. Jenckel. Ein Fall von Luxatio lentis mit acutem Glaucom. Diss. inaug. Kiel 1897.

Digitized by Google

Ayres's (526) Patient war ein 55jähriger Mann, welcher einen Anfall von acutem Glaucom im rechten Auge hatte. V = 0,2. Eserin wurde angeordnet, aber das Sehen wurde auf 0,1 reducirt. Es wurde aus der rechten Nasenhälfte ein Polyp entfernt, um bessere Athmung herbeizuführen, die Augensymptome fingen sich sofort zu bessern an und V. war in kurzer Zeit bis zu 0,8 fortgeschritten. Es sind seitdem mehrere Jahre verstrichen, ohne dass die glaucomatösen Symptome wiedergekehrt sind. Burnett.

Nach der Ansicht Abadie's (527) handelt es sich beim acuten Glaucom um eine vorübergehende, beim chronischen um eine dauernde Reizung der gefässerweiternden Sympathicusfasern, welche mit den die Pupille erweiternden gleichen Ursprung und Verlauf haben. Daher die Pupillenerweiterung beim Glaucom und die Besserung der Erscheinungen durch Pupille und Gefässe verengernde Mittel sowie die Verschlechterung durch die das Gegentheil bewirkenden. Die Iridectomie bewirkt nach Abadie durch die Entfernung eines Theiles des Nervenplexus der Iris die Beseitigung der Reizung der Gefässerweiterer, zu welcher schon die einfache Durchschneidung der Irisnerven genügen würde. Beim chronischen Glaucom nütze die Iridectomie deshalb nicht, weil die Gefässerweiterung nicht, wie bei dem acuten den vorderen, sondern den hinteren Theil der Uvea beträfe. Hier sei die fortgesetzte Anwendung der Miotica am Platze, wenn nicht, wie Abadie voraussetzen zu können glaubt, die Durchschneidung des Halssympathicus in der Augentherapie eine grosse Rolle spielen wird.

v. Mittelstaedt.

Es ist der von Pergens (529) mitgetheilte Fall der erste, wo beim Menschen Lenticonus posterior zur Section kam. Der Lenticonus fand sich in einem buphthalmischen Auge bei einem $4^1/_2$ Jahre alten Knaben. Die Linse, von 7,6 mm Längs- und 9 mm Querdurchmesser, zeigte vorn Pyramidalstaar und lief im ganzen hinteren Theil conisch aus. Die Grösse der Linse wird als die Ursache dieses Hydrophthalmus betrachtet, demgemäss hätte möglichst frühzeitig eine Extraction mit Iridectomie vorgenommen werden müssen. Er stellt dann 16 Fälle von nur klinisch beobachtetem Lenticonus zusammen.

Der Fall, welcher von Alt (530) von Anfang an beobachtet wurde, ist ganz ausführlich beschrieben und scheint sehr viel Aufklärung darüber zu verbreiten, wie Blutungen in die Netzhaut secundäres Glaucom herbeiführen. Das Auge wurde enucleirt und in jeder Beziehung sorgfältig untersucht, so dass es hier unmöglich ist, jede Einzelheit wiederzugeben. Die allgemeinen Schlüsse aber, zu denen das sorgfältige Studium des Falles berechtigt, bestehen darin, dass die Krankheit primär eine Thrombose oder Thrombophlebitis der grösseren venösen Blutgefässe ist, welche zum Bruch ihrer Wände und Blutaustritt führt. Etwas von diesem Blut findet seinen Weg in den Glaskörper und wird vom Flüssigkeitsstrom des Glaskörpers nach dem Fil-

Digitized by Google

trationswinkel an der Basis der Iris geführt, wo es diesen Raum verstopft und dem zu Folge eine Hemmung der Exosmose herbeigeführt. Im Falle das Auge hypermetropisch ist, wie es hier der Fall war, ist der Filtrationswinkel klein und leicht verstopft, so dass der Zustand des Glaucoms leicht herbeigeführt wird. Wo Hypermetropio nicht vorhanden oder der Zustand der Verstopfung des Filtrationswinkes nicht so günstig ist, führen Netzhaut blutungen nicht so leicht zu secundärem Glaucom. Burnett.

Eliasberg (531) wendet sich scharf gegen Bitzos, dessen »Glaucom en Orient« durchaus keine diesem letzteren eigenthümliche Form sei. Das Glaucom käme im Orient in denselben Formen wie im Occident vor. Er selber beobachtete meist subacute Formen. Es müsse ein Spiel des Zufalls sein, wenn Bitzos, dessen eigene Statistik übrigens nicht umfangreich sein dürfte, ausschliesslich nur die von ihm beschriebene Form gesehen habe. Verf. kritisirt dann die ja viele Einwände gestattende Glaucomtheorie von Bitzos und verwirft dessen Vorschlag, das Glaucom durch Sublimate zu behandeln. v. Mittelstaedt.

Jenckel (533) berichtet über einen Fall von Luxatio lentis mit acutem Glaucom bei einem 55 Jahre alten Manne, dem beim Holzspalten ein kleines Stück Holz gegen das rechte Auge geflogen war.

Verf. denkt sich die acuten Glaucomanfälle im vorliegenden Falle auf folgende Weise entstanden:

Die nur im oberen Theile von der Zonula befreite, in schräger Lage mit gedehnter verlängerter Zonula im Glaskörper eingekeilte Linse reitet bei aufrechter Stellung des Kopfes oder beim Vornüberbeugen mit ihrer Kante gleichsam wie in einem Sattel in dem zwischen dem Proc. ciliaris und der inneren Iriswand gelegenen Winkel. Sie wird also, besonders beim Vornüberbeugen des Kopfes, diesen Theil der Iris wie ein Keil gegen die hintere Hornhautfläche bis zum Rande der Descemetis pressen und dadurch einen Verschluss der lymphatischen Abflusswege erzielen.

XV. Sympathische Ophthalmie.

534. Trousseau. Ophtalmie sympathique et galvanocautère. Ann. d'ocul. T. CXVII, p. 349.

XVI. Linse.

535. Bitzos. Cataractes primitives et secondaires spontanement guéries. Ann. d'ocul. T. CXVII, p. 276.

536. Plaut, R. Ein Fall von spontaner Aufhellung einer Cataract. Diss. inaug. Kiel 1897.

537. Baquis. Sul riassorbimento intra capsulare spontaneo della cataratta. Ann. di Ottolm., Bd. XXXVI, 1—2, p. 76.

Digitized by Google

538. Bogmann. Nouvelle centribution à l'étude des anomalies lenticulaires congénitales. Soc. belge d'opht. 24. April 1897.

539. Boch, L. Histologische und klinische Mittheilungen über Spindelstaar und Kapselstaar nebst Bemerkungen zur Genese dieser Staarformen. v. Gräfe's Arch. f. Ophthalm., Bd. XLIII, p. 663.

540. Gayet. Du renversement temporaire de la cornée pour opérer à ciel ouvert sur l'iris et la capsule du cristallin. Ann. d'ocul. T. C, XVIII, p. 346.

541. Muttermilch. Notes sur l'opération de la cataracte. Ann. d'ocul. T. C, XVII, p. 408.

542. Hidaka Takashi, Tokio. Beitrag zur Statistik der Staaroperationen. Dissert. inaug. Halle 1897.

543. Distler. Beiträge zur Operation des grauen Staares (Maassnahmen des Verf.). Festschrift des Stuttgarter Aerztl. Vereins. Stuttgart, E. Schweizerbarth, 1897.

Bitzos (535) hat bei einem 60jährigen Bauern folgenden aussergewöhnlichen Vorgang beobachtet:

Das rechte Auge hat vor 4 Jahren angefangen, sich progressiv zu verdunkeln und schliesslich hat der Kranke nur licht und dunkel unterscheiden können. Vor einem Jahre hat des Sehvermögen angefangen, sich zu verbessern und heute hat der Kranke + 10 D. V. 1.

Die Pupille des rechten Auges ist in ihrer grössten Ausdehnung schwarz, nur nach aussen-unten findet sich ein deutlicher Nachstaar.

Das linke Auge hat sich vor 3 Jahren zu verdunkeln begonnen und erst seit wenigen Monaten beginnt der Kranke mit diesem Auge wieder etwas anderes als licht und dunkel zu unterscheiden. Die linke Pupille ist von einer Membran eingenommen, die mit dem Augenspiegel kaum etwas rothen Lichtschein erkennen lässt. Bei aufmerksamer Untersuchung sieht man, dass sich das Pupillengebiet im inneren-oberen Theil aufzuklären beginnt; hier hat sich die Linsenkapsel von der Zonula abgelöst. Sulzer.

Plaut (536) beschreibt einen Fall von spontaner Aufhellung einer Cataracta traumatica. Es handelt sich um einen 12jährigen Knaben, dem vor $2^1/_2$ Jahren das rechte Auge durch einen Steinwurf verletzt war. Ein Ophthalmologe stellte bald darauf eine circumscripte Trübung auf der Vorderfläche der Linse und Ruptur der Chorioidea im Fundus oculi fest. Nach Ablauf eines Jahres wurde das Pupillargebiet grau und nach Verlauf eines weiteren Jahres vollkommen grau-weiss, S — quantitative Lichtempfindung. In Mydriasis wurde unter der vorderen Linsenkapsel eine horizontal gelegene streifige Trübung, die sich wie ein Band durch das Pupillargebiet zog, constatirt. Der Augenhintergrund war nicht zu durchleuchten. Nirgends war eine Spur einer Narbe, weder an der Cornea noch an der Linsenkapsel. Die

Digitized by Google

Cataracta traumatica musste mithin allein auf eine Quetschung der Linse zurückgeführt werden.

Als der Patient sich nach einem halben Jahre zu der ihm angerathenen Discision einstellte, war aber eine wesentliche Veränderung vor sich gegangen. Das Aussehen des Auges war ganz verändert. Die Linse war bis auf die strichförmige Trübung in der Kapsel durchsichtig und gut durchleuchtbar. Buchstaben 25 wurden in $^3/_4$ m Entfernung ziemlich sicher gelesen. Unter diesen veränderten Verhältnissen unterblieb die Operation.

Baquis (537) behandelte bei einem 38jährigen Manne eine Episcleritis, welche in einem seit 20 Jahren am grauen Staare erblindeten und nach aussen schielenden Auge plötzlich ohne nachweisbare Ursache aufgetreten. Einige Wochen später wurde auch das gesunde Auge ergriffen; die Schmerzen waren sehr stark und zur Augenkrankheit gesellte sich noch akuter Gelenkrheumatismus; die Episcleritis heilte schnell und als nach 40 Tagen der Rheumatismus abgelaufen war, bemerkte Verf. zu seinem Erstaunen, dass auch der Cataract verschwunden, und dass mit + 11 D S = $^5/_{30}$ eingetreten war. Die sorgfältige Untersuchung ergab, dass die Aufsaugung bei intakter Kapsel stattgefunden hatte. Verf. vergleicht seinen Fall mit den identischen oder ähnlichen Beobachtungen, welche von 35 Autoren gemacht worden sind. Von den letzteren gehören 30 der nachophthalmoskopischen Zeit an.

Dantone.

Bach (539) stellt fest, dass Spindelstaar angeboren und erworben, z. B. auf Ulcus corneae vorkommt. Zu den 10 bisher publicirten Fällen fügt B. zwei eigene Beobachtungen hinzu, die eine bei einem 21jährigen Mädchen, die andere bei einem Kaninchen, und bespricht die Kombinationen mit anderen Staarformen und die Hereditätsverhältnisse, die beide häufig zu konstatiren sind. Untersuchungen über den Kapselstaar lassen ihn die Ansicht derer bestätigen, die annehmen, dass das Kapselstaargewebe ein Product des Kapselendothels sei. Beim Spindelstaar dürfte eine Störung in der foetalen Entwickelung der Linse vorausgehen. Besonders die Linsenfasern, welche durch die offene Kapselstelle hinauswucherten, wurden beschädigt. Schliesslich kommt es zu einem Verschluss, aber alle im Centrum der Linse gelegenen Fasern sind verändert und zwar am stärksten die nach hinten an den Kapselstaar sich anschliessenden. In der Folge lagern sich um die centralen veränderten Parthien der Linse normale Fasern an, vorn aber, entsprechend der Linsenkapsel, ist dies nicht möglich in Folge der festen Verbindung zwischen Kapselstaar und der von vornherein veränderten Linsenparthien. Der Streifen veränderter Linsensubstanz wird nun beim Wachsthum der Linse in die Länge gezogen.

Bei der plastischen Iritis, beim Kapselstaar, bei den Iristumoren klappt Gayet (540) vermittelst einer eigens hierzu construirten Fixationspincette

Digitized by Google

einen die Hälfte der Hornhaut umfassenden Lappen vollständig um. Auf diese Weise ist es möglich, das Operationsgebiet vollkommen vom Blut zu befreien und frei zu operiren. Sulzer.

XVII. Glaskörper.

544. Fischer. I. Glaskörperblutung bei jugendlichen Individuen. Gefässveränderungen. Centralbl. f. Augenheilkunde, Bd. XXI, p. 173.

545. Agababow. Zur Aetiologie der recidivirenden spontanen, intraoculären Blutergüsse. Wjestn. Opth. 1897, No. 2.

Agababow (545) beobachtete drei Fälle intraoculärer recidivirender Blutungen in deutlicher Abhängigkeit von Malaria. Die Blutungen entstanden jedesmal während des Malaria-Paroxysmus (in der Kälte-Periode). In zwei Fällen befanden sich die Blutungen in der Retina, in der Nähe der Venen. Bei der üblichen Malaria-Behandlung schwanden die Blutergüsse und kehrten nicht wieder. Im dritten Fall waren die Blutungen sehr bedeutend und führten zur Atrophie des Bulbus. Die Untersuchung des enucleirten Auges zeigte Abhebung der Aderhaut, Atrophie der Netz- und Aderhaut.

Hirschmann.

XVIII. Netzhaut und Funktionsstörungen.

546. Haitz, E. Ueber Netzhautblutungen nach Glaucomoperationen. Dissert. inaug. Freiburg 1897.

547. Schweigger, R. Ueber Netzhautblutungen nach klin. Beobachtungen. Diss. inaug. Berlin 1897.

548. Hölzer. Retinitis haemorrhagica. Diss. inaug. Kiel 1897.

549. Fünfstück, W. Ueber die Entstehung der Retinitis proliferans. Diss. inaug. Freiburg 1897.

550. Dunn, J. Ein weiterer eigenthümlicher Fall von Netzhautstreifung. Arch. f. Augenheilk., Bd. XXXIV, 4, p. 294.

551. Masselon. De la chorio-rétinite cicatricielle dans le décollement rétinien tardivement guéri. Soc. franç. d'opht.; Ann. d'ocul. T. CXVII, p. 368.

552. Gradle, H. Verschluss der kleinen Arterie, welche die Macula lutea versorgt. Ann. of Ophthalm. April 1897.

553. Cook, S. Ungewöhnliche Schlängelung der Netzhautarterien. Ann. of Ophth. April 1897.

554. Angelucci. Le traitement chirurgical et le pronostic de l'oedem de la papille dans les affections centrales circonscrites. Révue générale d'ophthalm. 1897, p. 193.

Digitized by Google

555. Hähnle, E. Ueber die Lebensdauer der an Retinitis albuminurica Erkrankten. Dissert. inaug. Tübingen 1897.

556. Salva. Le champ visuel périphérique dans l'amblyopie toxique. Ann. d'ocul. T. CXVII, p. 254.

557. Lapersonne. Hemianopsie horizontale. Académie de médecine de Paris, 6 Avril 1897. Ann. d'ocul. T. CXVII, p. 391.

558. Gruening, E. Milde Typen von Chinin-Amaurose ohne Blässe der Papillen. N.-Y. Eye and ear Infirm. Reports. Jan. 1897.

559. de Wecker. Du traitement des amblyopies toxiques (névrites rétrobulbaires) par les injections de sérum, Ann. d'ocul. T. CXVII, p. 426.

560. Guillery. Ueber physiol. und hysterisches Doppelsehen. Berichtigung an Dr. Liebrecht. Arch. f. Augenheilkunde, Bd. XXXV, 1, p. 121.

561. Ovio. Fenomeni di fatica oculare. Arch. di Ottalm., Bd. IV, 9—12, p. 277.

562. A. Antonelli. La dissociation de la vision binoculaire chez quelques strabiques et quelques hystériques, à propos d'un cas d'amaurose monoculaire hystérique. Arch. d'ophth. T. XVII, No. 4, p. 218.

563. Roth. Zur Diagnostik der Sehstörungen mit besonderer Berücksichtigung der Simulationsfrage Der Militärarzt 1897, 1 u 2, p. 97.

564. Uthoff. Weitere Beiträge zum Sehenlernen Blindgeborener und später mit Erfolg operirter Menschen, sowie zu dem gelegentlich vorkommenden Verlernen des Sehens bei jüngeren Kindern, nebst psychologischen Bemerkungen bei totaler congenitaler Amaurose. Zeitschr. f. Psych. und Physiol. (Sinnesorgane), Bd. XIV, Heft 3—4. Conf. Ref. No. 396.

565. Rogens, F. Bericht über einen Fall eines persistenten Netzhauteindruckes des Sextanten. Opth. Record. April 1897.

566. Keyser, P. D. Ueber subjective Sehempfindungen. Ibidem Mai 97.

567. Hilbert. Ueber das Sehen farbiger Fleke als subjective Gesichtserscheinung. Zeitschr. f. Psychol. und Physiol. Sinnesorgane Bd. XIV, Heft 5, p. 381.

Haitz (541) beschreibt einen Fall von Hydrophthalmus bei dem nach einer Sclerotomia inferior Netzhaut-Ecchymosen auftraten, wie nach Operationen an glaucomatösen Augen. Er fasst die Ecchymosen seines Falles als eine Abart auf, weil sie folgende Unterschiede von den gewöhnlichen Blutungen zeigten:

1. Ihre ausserordentlich regelmässige Münzenform;
2. der geringe Unterschied ihrer Grösse, die nur zwischen $^1/_2$—$^1/_4$ Papillendurchmesser schwankt;

Digitized by Google

3. die ausserordentliche, allen Ecchymosen gleichmässige Dünnheit und Zartheit;
4. der von dem gewöhnlichen abweichende Verlauf ihrer Resorption; die Blutungen behielten ihre Form und Grösse bis zu ihrem Verschwinden unverändert bei und ihre Resorption war nur an ihrem allmählichen Abblasen erkennbar.

Verfasser kommt zu dem Schluss, dass wahrscheinlich alle nach Glaucomoperationen auftretende Netzhautblutungen aus den am weitesten stromaufwärts und weiterhin in der Nähe der Gefässpforte und der grösseren Arterien gelegenen Capillarschlingen ihren Ursprung nehmen; denn nach Abfluss des Kammerwassers trifft an jener Stelle die vermehrt einströmende arterielle Blutmasse auf das gestaute venöse Blut, bevor letzteres Zeit zum Abfluss gewonnen hat; dadurch kommt daselbst eine bedeutende Drucksteigerung zu Stande, der jene schwachen und durch den glaucomatösen Process schon mehr oder weniger geschädigten Gefässe in der Regel nicht gewachsen sind.

Schweigger (547) berichtet über 450 Fälle an Netzhautblutungen, die er aus den Krankengeschichten von 45 000 Privatpatienten seines Vaters herausgesucht hat. In übersichtlicher und gründlicher Weise wird alles, was über das Kapitel Netzhautblutungen gesagt werden kann, erörtert. Einige Zahlen seien hervorgehoben. Reine Netzhautblutungen fanden sich bei 300 Kranken, d. i. 6,6 pro Mille, bei den übrigen traten entzündliche Erscheinungen hervor. Hinsichtlich der bekannten weissen Flecke eruirte er, dass bei 275 Patienten auf 300 an Blutungen erkrankter Augen 100 Mal weisse Flecken vorkamen. $^1/_5$ dieser Kranken litt an Diabetes, $^1/_{10}$ an Albuminurie, $^1/_{20}$ an beiden Krankheiten zugleich. Die Zahl der Diabetiker mit Blutungen ohne Retinitis war 3 Mal so gross, als die derer mit Blutungen und Retinitis. Bei Nierenleiden standen die Zahlen der Patienten mit doppelseitiger Retinitis albumin. zu denen mit hämorrhagischer Retinitis im Verhältniss von 8 : 1. 10 Mal ist die bekannte schalenförmige Blutung vor der Macula lutea notirt. In den günstigen Fällen tritt in 4—6 Monaten eine völlige Resorption ein. Hämorrhagisches Glaucom wird 10 Mal erwähnt. Das Mittelglied zwischen den Blutungeu und dem Glaucom dürften die Gefässveränderungen des Alters darstellen. Unter 5 mit Iridectomie behandelten Fällen nahm nur einer einen unglücklichen Verlauf. In einem Schlusskapitel wird die Aetiologie besprochen.

Hölzer (548) berichtet ücer einen durchaus gesunden, nicht mit Arterio-Sclerose behafteten 69jähr. Arbeiter.

Die Untersuchung des Auges ergab ausser Limbusinjection und hauchförmiger Hornhauttrübung dichte Opacitates corp. vitr. und ausgedehnte Netzhautblutungen an den durch die Glaskörpertrübungen durchscheinenden Stellen der Retina Es wurden Bettruhe, Atropin, Stirnsalbe (Ung. hydrarg. cin.) und täglich längere Zeit dauernde Fussbäder verordnet. Nach Verlauf von

Digitized by Google

4 Wochen war der Bulbus reizlos, der Glaskörper bedeutend klarer als vorher und die Netzhautblutungen waren spurlos resorbirt. Die Sehschärfe, welche bei der ersten Untersuchung gleich quantitativer Lichtempfindung war, betrug jetzt $^{8}/_{36}$, ungefähr 14 Tage später ergab die Untersuchung das überraschend günstige Resultat: S = $^{8}/_{18}$.

Nach Fünfstück (549) können uncomplicirte Blutungen für sich allein das Bild der Retinitis proliferans hervorrufen, besonders aber wird die Entstehung des Leidens erleichtert bei schon bestehender Widerstandsabnahme der Retina; ferner kann unter Umständen die Netzhaut selbst ohne jede Blutung in pathologisch-anatomischem Sinne identische Proliferationen zeigen, so dass diese gewissermaassen nur die letzte Hand an die Vervollständigung des klinischen Bildes, und zwar vor allem durch die Auflagerungen des Bindegewebes legen.

Dunn (550) berichtet über einen Fall, der das von Knapp »gefässartige Netzhautstreifen« genannte Hintergrundsbild darbot. Von den Sehnerven beider Augen aus erstreckten sich mehr oder minder scharf, immer unter den Netzhautgefässen gelegen, contourirte Streifen von wechselnder Länge und Breite nach der Peripherie zu. Die Bildungen dürften haemorrhagischen Ursprungs sein.

Gradle's (552) Patient war ein 35jähriger Mann, welcher mehrere Anfälle von temporärer Blindheit im rechten Auge (das linke war in Folge eines Unfalls aphakisch) und schliesslich einen von permanenter Blindheit hatte. Gradle fand einen centralen dunklen, getrübten Fleck im Gesichtsfeld, 5° oben und unten, und 6° lateral vom Fixirungspunkt. Die Fovea zeigte einen dunklen, kirschrothen Fleck und die Retina war von diesen bis zur Papille getrübt. Die übrige Netzhaut und ihre Gefässe waren normal. Alle diese Erscheinungen verblassten allmählich und nach einem Jahre bestand nur leichte Blässe an dem temporalen Theil der Papille. Es zeigte sich jedoch geringe Veränderung der Arterien und ein weisser Streifen entlang der Seite einer Vene. Centrales Sehen war ungefähr $^{20}/_{200}$. Keine Herzstörung. Burnett.

Cook (553) berichtet über die Geschichte eines Falles von sehr ausgesprochener Schlängelung aller Netzhautarterien, wobei die Grösse und der Verlauf der Venen normal ist, und erläutert ihn durch eine gute Zeichnung. Das Auge war gesund und hatte normales Sehen. Burnett.

Hähnle (555) fand unter 98 Fällen von Retinitis albuminurica exitus in 82% innerhalb 2 Jahre nach der ersten Beobachtung. Bull kam auf 73%, Milly auf 100%, Trousseau auf 62,2% und Possaner auf 69,4%. Daraus ergiebt sich als Mittelwerth der Sterblichkeit innerhalb zweier Jahre 76,9%. Die Krankenbeobachtungszahl betrug 352.

Salva (556) theilt zwei Krankengeschichten mit, die zeigen, dass bei der Intoxicationsamblyopie im Frühstadium neben dem centralen Scotom eine

Digitized by Google

peripherische, concentrische Gesichtsfeldbeschränkung bestehen kann, die zugleich mit dem centralen Scotom heilt. Sulzer.

De Lapersonne (557) theilt die Krankengeschichte eines Mannes mit, der in Folge eines heftigen Traumas einen Substanzverlust von 8—10 Quadratcentimeter Ausdehnung in der knöchernen Wand der Parietalregion des Schädels erlitten hatte. Im Anfang war der Kranke vollständig blind. Das Sehvermögen kehrte langsam zurück, aber nur in der oberen Hälfte jedes Gesichtsfeldes.

Der Kranke blieb während achtzehn Monaten unter Beobachtung, ohne dass eine Veränderung der Sehnervenpapille sichtbar wurde; die centrale Sehschärfe betrug $^2/_3$. Keine anderen Symptome einer Gehirnläsion.

Sulzer.

Gruening (558) berichtet hier über 2 Fälle von milder Chinin-Amaurose mit typischer Zusammenziehung der Gesichtsfelder ohne Blässe der Papillen, wie es gewöhnlich der Fall ist, sondern im Gegentheil eher mit einer Ueberfülle der Gefässe. In diesen Fällen war das centrale Sehen nur wenig reducirt. Ein Fall betraf eine 50jährige Frau, der andere einen 73jährigen Mann. Burnett.

Ovio (561) hat an sich und seinem Assistenten eingehende Untersuchungen über die Ermüdungsverhältnisse des Auges angestellt und zwar über die Ermüdung bei der Convergenz und der Accomodation, bei der directen Fixation unter verschiedenen Lichtintensitäten, bei seitlichen Bewegungen und Fixation, sowie beim indirecten Sehen im weissen und farbigen Lichte. Die Resultate dieser Nachforschungen lassen sich aber in einem kurzen Referate nicht wiedergeben. Dantone.

Die der Landolt'schen Klinik entstammende Beobachtung Antonelli's (562) betrifft einen 13jährigen hysterischen Knaben, bei welchem, obwohl das linke Auge für sich untersucht, bei erhaltener Pupillarreaction sich als zweifellos amaurotisch erwies, dennoch binoculares Sehen bestand. Dasselbe trat jedoch erst bei gespannter Aufmerksamkeit hervor, so dass Patient die Bilder der Dahlfeld und Kroll'schen Tafeln im Stereoscop nur schwer vereinigte, während er die Schriftproben daselbst ohne Zögern las. Aehnliche Verhältnisse finden sich auch in seltenen Fällen beim Schielen, welches auch durch einen Entwickelungsfehler der sensoriellen Sphäre des Binocularsehens entstehen kann. Letzteres erfordert eben nicht nur normale Function der peripheren, sondern auch der centralen Organe und vielleicht ein mit einer gewissen Selbstständigkeit begabtes Centrum. Die einseitige Amaurose kam im vorliegenden Falle gar nicht zum Bewusstsein, ebenso wie eine hysterische Hemianaesthaesie dem Betreffenden erst durch die Untersuchung bekannt wird, oder trotz einer perimetrisch gefundenen erheblichen hysterischen Gesichtsfeldeinschränkung die Orientirung nicht leidet. v. Mittelstaedt.

Digitized by Google

Da Roth (563) unter 1000 Militärpflichtigen 7% Astigmatiker fand, mit As mehr als 1, empfiehlt er den Militärärzten, ihr Augenmerk auf diesen Punkt zu richten. Simulanten entlarvte er durch folgendes Verfahren: Im halbdunklen Zimmer werden 2 brennende Kerzen übereinander gehalten. Wenn der zu Untersuchende 2 Flammen constatirt hat, tritt der Arzt vor ihn und setzt ihm ein Prisma vor das Auge. In dieser Zeit wird die Flamme unvermerkt ausgelöscht. Sieht der Mann jetzt auch noch 2 Flammen, so hat er sich verrathen.

In Roger's (565) Falle eines hartnäckigen Netzhauteindruckes in Folge der Betrachtung der Sonne durch den Sextanten, wurde ophthalmoskopisch eine ungewöhnliche Röthe der Choroidea und Retina um die Macula herum beobachtet, welche im anderen Auge nicht gesehen wurde. Die ersten subjectiven Symptome waren Halbzirkel von Licht, welche sich um ein dunkles Centrum drehten. Dies verwandelte sich nachher in ein Fünfeck mit Verbesserung der Ametropie $V = 0{,}5$. Diese Zustände sind mehrere Monate lang wesentlich dieselben geblieben. Burnett.

Keyer (566) berichtet über 3 Fälle von Hemianopsie, welche durch die Einverleibung von Honig als Speise herbeigeführt wurden. Jedes Mal wenn man Honig genoss, traten die Erscheinungen des Halbsehens auf, um jedoch wieder im Verlaufe einiger Stunden nach dem Schlafe zu verschwinden. Burnett.

Hilbert (567) schildert eine an sich selbst beobachtete Erscheinung von farbigen, zackig-sternförmigen Flecken, die plötzlich bei geschlossenen Augen in rubinrother Färbung in bestimmten Abständen und bestimmter Anordnung zuerst auf dunklem und 2 Sekunden später auf dunkelgrünem Hintergrund zu sehen waren. Diese Erscheinung dauerte einige Sekunden, als sie verschwunden, vermochte sie H. nicht wieder hervorzurufen. Einen ähnlichen Fall erwähnt er in seiner Arbeit, der von König an sich selbst wahrgenommen wurde. Beide Beobachter haben gesunde Augen, irgend welche Erklärung für dieses Auftreten von farbigen Figuren im Gesichtsfeld vermag Verfasser nicht zu geben. Das Sehen solcher Figuren von krankhaften Augen (bis jetzt 4 Fälle bekannt) unterscheidet sich dadurch von den Beobachtungen gesunder, dass die Farbenerscheinungen in unregelmässigen Configurationen auftreten und von oft wochenlanger Dauer sind, während sie bei Gesunden anscheinend einen flüchtigen Charakter haben.

XIX. Sehnerv.

568. Kalt. Sarcome endothélial du nerf optique. Soc. d'ophth. de Paris. 9 Mars 1897.

569. Jesler. Un cas de névro-rétinite monoculaire syphilitique; éxamen microscopique. Ann. d'ocul. T. CXVII, p. 351.

Digitized by Google

XX. Verletzungen, Fremdkörper (Parasiten).

570. Dahlfeld. Der Nachweis von Fremdkörpern im Auge mit Hülfe der X-Strahlen. Deutsche med. Wochenschr. 1897 No. 18.

571. Friedenberg, P. Die Localisation der Fremdkörper im Auge mit Hülfe der X-Strahlen. Med. Record 15. Mai 1897.

572. Raulin. Corps étrangers de l'oeil. Ann. d'ocul. T. CXVIII, p. 287.

573. Hirschberg. Ueber Entfernung von Metallsplittern aus dem Augengrunde. Berichtigung. Deutsche med. Wochenschr. 1897 No. 15, p. 230.

574. De Schweinitz. Ein Stahlstück im Ciliarkörper durch Röntgenstrahlen localisirt. Amer. Journ. med. Science, Mai 1897.

575. Hirschberg, J. Ueber Entfernung von Kupfersplittern aus dem Augengrunde. Berliner klin. Wochenschr. 1897 No. 15.

576. Linde. Ueber Contusion des Bulbus mit besonderer Berücksichtigung der Commotio retinae. Centralbl. f. Augenheilk., Bd. XXI, p. 97.

577. Inouye, J. Ueber einen Fall von Augenverletzung durch stumpfe Gewalt und insbesondere über Linsenkapselabhebung. Centralbl. f. pract. Augenheilk. Bd. XXI, p. 147.

578. Oliver, C. A. Klinische Krankengeschichte eines Falles von subconjuntivaler Dislocation der Krystalllinse. Ophthalm. Record. Juni 1897.

579. Hirsch, C. Cysticercus subretinalis. Extraction. Heilung. Prager med. Wochenschr. No. 19 u. 20, 1897.

580. Varese. Cisti di echinococco dell'orbite con papillite. Arch. di Ottalm. Bd. IX, 7—8, p. 266.

Dahlfeld und Port (570) widerlegen die Ansicht, dass, da die Knochen undurchgängig für X-Strahlen sind, es unmöglich sei, den Bulbus in situ zu durchleuchten. Er machte Versuche am phthisischen Bulbus sonst gesunder kräftiger Personen. Ueber die phthisischen Augen legte er möglichst weit nach hinten kleine Fremdkörper (Schrotkörner und Drahtstückchen), die in mit Cocaïn getränkten Wattebäuschchen zur Fixirung eingeschlossen waren. Beide Augen wurden dann mit gut gepolsterten Wattebäuschchen geschlossen. Die Platte des Röntgen-Apparates wurde an die Schläfenseite gelegt, wo sich das Corpus alineum befand. Die Vacuumröhre stand der anderen Schläfe gegenüber. In dem Sciagramm wurden deutlich noch Eisenstückchen von 1 mm Länge und 0,4 mm Breite nachgewiesen. Nach diesen Probeversuchen wurde ein 24jähriger Arbeiter, dem ein Eisenstückchen gegen das Auge geflogen, das ophthalmoskopisch nicht nachweisbar war, der Durchleuchtung mit X-Strahlen in der oben beschriebenen

Digitized by Google

Weise unterworfen. Die erste Aufnahme ergab scheinbar ein negatives Resultat, bei der zweiten markirt sich der Fremdkörper sehr undeutlich, erst bei der dritten Aufnahme war derselbe deutlich von den Schatten der Knochen durch Verschiebung der Patte nach dem Ohr zu wiedergegeben. Die Section des Bulbus, dem sich der Patient unterzog, ergab ein kleines Eisenstückchen von 3 mm Länge und 1 mm Breite. Der hier angeführte Fall beweist, dass es mit Hülfe der X-Strahlen sehr wohl möglich ist, Fremdkörper im Auge nachzuweisen, dass aber auch ein negatives Resultat nicht für Abwesenheit eines Fremdkörpers spricht, da hierbei die Lage desselben eine Rolle spielt, denn durch den Schatten des Orbitalknochenrandes kann er im Sciagramm verdunkelt und erst durch eine wiederholte andere Aufstellung des Apparates sichtbar gemacht werden.

Die Methode der Sciagraphie des Auges zur Entdeckung der Anwesenheit und Lage eines Fremdkörpers, welche von Friedenberg (571) gebraucht wird, besteht darin, zwei Ansichten des Auges und der Augenhöhle im rechten Winkel zu einander zu ihrer Vereinigung aufzunehmen. In dem einen wird die grösstmöglichste Annäherung an das Auge dadurch hergestellt, dass man die beiden Platten an das Auge bandagirt. Die von den Schädelknochen geworfenen Schatten werden soweit als möglich durch ausgedehntes Aussetzen ausgeschaltet. Wenn man keine doppelten Bilder erhalten kann, so darf man das Profilbild aufgeben und die Lage des Fremdkörpers aus den bekannten Factoren des Durchmessers des Körpers selbst, dem Schattenbild und der Distanz der Röhre von der Platte berechnen. Burnett.

Raulin (572) theilt eine Krankengeschichte mit, nach welcher ein Kupfersplitter während 20 Jahren ohne Beschwerden im Auge ertragen und schliesslich spontan ausgestossen wurde. Der 50jährige Kranke wurde im Jahre 1861 am rechten Auge von einem Kupfersplitter getroffen. Die Extraction wurde nicht versucht und nach mehrmonatlichem Leiden wurde das Auge ruhig und die Sehkraft leidlich. Das Auge blieb schmerzlos bis im Jahre 1882; zu dieser Zeit erklärte der herbeigerufene Arzt dem Patienten, dass das Gefühl von Sand unter dem oberen Augenlide, über das er sich beklagte, von einem die Hornhaut durchbohrenden Kapselsplitter herrühre. Vierundzwanzig Stunden später wurde der Fremdkörper ohne Schmerzen ausgestossen. Sulzer.

Hirschberg (573) verwahrt sich dagegen, den gleichen Schnitt wie von Gräfe bei der Extraction von Zündhütchen gemacht zu haben.

Der interessante Punkt in dem De Schweinitz'schen (574) Falle bestand, abgesehen davon, dass das Metallstück durch ein von Dr. Stein angefertigtes X-Strahlenbild localisirt wurde, darin, dass nach zahlreichen Extractionsversuchen des Körpers (welcher nicht sichtbar war), mittelst des Magneten derselbe schliesslich unter der Leitung des Bildes entfernt wurde, und dass der Augapfel mit $S = {}^{6}/_{12}$ gerettet wurde. Das Metallstück war

Digitized by Google

4 mm lang, 2 mm breit und wog $^7/_{16}$ gr. Das Gesichtsfeld war etwas concentrisch verengt. Burnett.

Hirschberg (573) setzt auseinander, dass Kupfersplitter, wenn sie auch aseptisch in das Augeninnere eingedrungen sind, durch ihre chemische Zersetzung Eiterung, Netzhautablösung u. s. w. hervorrufen können und zwar weit eher wie aseptische Eisenstückchen, die reactionslos im Auge einheilen können.

Zu seinen bis jetzt von ihm beobachteten 16 Kupfersplitterverletzungen des Auges treten in diesen Abhandlungen 2 neue hinzu.

Im ersten Fall handelt es sich um einen 29jährigen Ziegler, der beim Gewehrputzen durch Platzen eines Kupferzündhütchens verletzt war. Bei der Untersuchung zeigt das äusserlich sehr stark entzündete Auge im unteren äusseren Quadranten dicht unter der Horizontalen eine schmale, 2 mm lange strichförmige Narbe. Bei der Durchleuchtung ist die Linse durchsichtig, hinter derselben temporalwärts vor dem Strahlenkörper und dem vordersten Theil der Aderhaut haftet am Augengrunde eine in den Glaskörper hineinragende bläulich-weisse Masse, in der ein kupfrig glänzender Streifen zu sehen ist. Die Pupille ist verschwommen, der Glaskörper getrübt, Gesichtsfeld nasenwärts etwas eingeengt, Sehschärfe = Fingerzählen auf 4 Fuss.

Da sich im unteren Theile der Pupille Faserstoffausschwitzungen zeigten und die Schmerzen unerträglich wurden, wurde in tiefer Narkose operirt in der Weise, das 5 mm schläfenwärts vom Cornealrande ein wagerechter 6 mm langer Schnitt mit der Lanze ausgeführt, eine geriefte Kapselpincette gespreizt eingeführt, gerade nach unten geschoben, geschlossen und der Fremdkörper (Kupferstückchen) herausbefördert wurden. Das Auge besserte sich zusehends, Schmerzen verschwanden fast plötzlich, Sehkraft hob sich, so dass mehrere Wochen nach der Operation Snellen ca. 7,5 in 6 Zoll Entfernung gelesen wurde. Ein zweiter Fall behandelt die Verletzung eines 13jährigen Knaben, der beim Spielen mit Zündhütchen sich verletzt hatte. Das schwer entzündete Auge erholte sich unter Atropinbehandlung sehr schnell, so dass die rauchig getrübte Hornhaut sich wieder aufhellte, das Hypopyon in der Vorderkammer verschwand und die Sehschärfe von $^1/_{100}$ auf $^1/_3$ sich besserte. 12 Wochen später wurde jedoch das Auge wieder sehr gereizt und es wuchs vom unteren Rande des Strahlenkörpers dicht hinter der Linse eine grün-gelbe Masse empor. Da sich bei der ersten Operation durch Anlegung einer breiten Pupillenbildung nach unten ein Fremdkörper nicht zeigte, wurde kurze Zeit später ein Lappenschnitt am unteren Hornhautrande gemacht, dann mit der Fliete ein Hförmiger Schnitt durch Kapsel- und Vorderschicht der Linse geführt und mit einer Kapselpincette auf die grün-gelben Massen eingedrungen, aus der auch nach einigen vergeblichen Versuchen ein Kupfersplitterchen herauszuziehen war. Die Heilung war glatt. Die getrübte Linse will Verf. später entfernen.

Digitized by Google

Linde (576) berichtet über 17 klinisch beobachtete Fälle, die das von Berlin vor Jahren gezeichnete Bild der Commotio darboten. Die Annahme einer Aderhautblutung an den grau gefärbten Parthien wird zurückgewiesen, da die Trübung viel schneller schwindet als wie sich das Blut resorbiren konnte. Es handelt sich »sicherlich« um ein echtes Oedem der gefässführenden Nervenfaserschicht.

Oliver's (578) Fall betraf eine 34jährige Frau, welche gefallen war und sich gegen das rechte Auge geschlagen hatte. Es bestand eine Ruptur der Sclera in der oberen Ciliargegend, in welcher man die Linse klar liegen sehen konnte. Die Iris war retrahirt und zitterte. Die darüber liegende Conjunctiva wurde incidirt und die uneingekapselte Linse entleert. Die Sclerawunde wurde nicht gestört. Man fand es nicht nöthig, in die Conjunctivalwunde Nähte einzulegen. V. wurde in der gehörigen Zeit mit geeigneten korrigirenden Gläsern fast normal. Burnett.

Hirsch (579) extrahirte durch einen 12 mm langen meridionalen Scleralschnitt in der hinteren oberen Hälfte des Bulbus einen subretinal sitzenden Cysticercus. Dieser hatte das typische ophthalmoskopische Bild dargeboten und wurde mit dem Spiegel vor der Operation refractometrisch genau die Lage des Gebildes an der Bulbuswand bestimmt, so dass der Schnitt ziemlich genau seine Gegend traf. Der Verlauf war vollkommen reactionslos, die Heilung erfolgte in 8 Tagen vollständig mit Erhaltung eines Restes von Sehvermögen.

Im Anhange wird noch eines, ebenfalls mit Erfolg durch Operation entfernten subconjunctival nahe dem äusseren Augenwinkel sitzenden Cysticercus Erwähnung gethan, der eine 12jährige Schülerin betraf. In beiden Fällen war es Cysticercus cellulosae. Herrenheiser.

Varese (580) beschreibt eine Echinococcusgeschwulst, die in der linken Orbita eines jungen Mädchens sich gebildet und ausser Exophthalmus mit Bewegungsstörungen auch eine starke Entzündung der Sehnervenpapille verursacht hatte. Die Cyste wurde punktirt und die Reizerscheinungen gingen zurück. Aber nach 3 Monaten war das Auge wieder hervortretend. Nach anderen 7 Monaten fand die Exstirpation der taubeneigrossen Geschwulst statt. Die Heilung war eine dauernde. Die am Sehnerven beobachteten entzündlichen Veränderungen hielt Verf. nicht als directe Folge des von der Geschwulst ausgeübten Druckes, da oft bedeutendere Tumoren nichts dergleichen horvorrufen, sondern als Reactionserscheinungen, die von den in der Cyste vorhandenen Phänomen und toxischen Principien erregt worden sind.
Dantone.

Digitized by Google

XXI. Augenstörungen bei Allgemeinleiden.

581. Markow. Ein Fall von Embolie des 3. Astes der Arteria cerebralis posterior. Wjestn. Ophthalm. 1897, 2.

582. Schmidt-Rimpler. Sehstörungen beim Schiessen. Centralbl. f. Augenheilk. Bd. XXI, 130.

583. Cabannes et Ulry. Néoplasme oculaire méconnu. Soc. d'anat et de phys. de Bordeaux, 1 Mars 1897.

584. Bull, C. Die Augencomplicationen des Abdominaltyphus. Med. Record. April 1897.

585. Lapersonne. Méningitis à pneumocoques après l'énucléation et les opérations orbitaires. Soc. franç. d'ophthalm. Ann. d'ocul. T. CXVII, p. 351.

586. Ferri. Infezione endogena dei bulbi oculari da pneumococchi di Fränkel. Ann. di Ottalm. Bd. XXVI, 3, p. 306.

587. Basso. Un epidemia di emeralopia con xerosi epiteliale della congiuntiva. Ann. di Ottalm. Bd. XXVI, 3, p. 275.

588. Wood Casey. Ein Fall von Bleivergiftung mit ungewöhnlichen Augensymptomen. Med. News. 29. Mai 1897.

589. Guarnieri. Ricerche sulle alterazioni della retina nella infezioni acuta da malaria. Arch. per le scienze med. No. 1, 1897.

590. Galezowski. Des accidents oculaires provoqués par l'influenza et par son microbe. Rec. d'opht. 1897, p. 177.

591. Matin. Manifestations oculaires dans le diabète. Soc. de méd. et de chirurg. de Bordeaux, 5 Mars 1897.

592. Spanbock und Steinhaus. Ueber das Zusammentreffen von bitemporaler Hemianopsie und Diabetes insipidus. Centralbl. f. Neurologie 1897 N. 11, p. 491.

593. Pick, F. Ueber Hemianopsie bei Urämie. Arch. f. klin. Medicin. 56, No. 1 u. 2.

594. Ziehl und Roth, O. Ein operativ geheilter Fall von Gehirntumor. Deutsche med. Wochenschr. 1897, p. 297.

595. Alfieri. Choroidite metastasica-exenteratio bulbi — morte per settico piemia — autopsia, e same anatomico del moucone. Ann. di Ottalm. Bd. IX, 9—10, p. 328.

596. Heinersdorf. Centrale beiderseitige Amaurose in Folge von metastatischen Abscessen in beide Occipitallappen ohne sonstige Hirnsymptome. Deutsche med. Wochenschr. 1897 No. 15.

597. Dor. Essai de Théropeutique ophtalmologique avec l'extrait de corps ciliare de boeuf. Ann. d'ocul. T. CXVII, p. 360.

598. Gessner. Die syphilitischen Erkrankungen der Augen. Münchener med. Wochensrhr. 1897, p. 387.

599. Streminski. Hereditäre Augenlues in zweiter Generation. Therapeut. Wochenschr. 1897, No. 1. (Keratitis interstitialis).

Digitized by Google

600. Gasparrini Gomma del corpe ciliare. Ann. di Ottalm. Bd. XXVI, 1—2, p. 105.

601. Vossius. Ueber die durch Raupenhaare bedingten Augenaffectionen. Zeitschr. f. pract. Augenheilk. 1897, No. 13.

602. Hervé. Zona ophtalmiqüe chez un tuberculeux. Soc. d'anat. et de phys. de Bordeaux, 3. Mai 1897.

603. Zimmermann, W. Beitrag zur Kenntniss der durch intensives Licht hervorgerufenen Veränderungen des Sehorgans. Festschr. des ärztl. Vereins zu Stuttgart 1897.

604. Weil, M. Hysterische Sehstörungen im Kindesalter. Ibidem.

605. Stephan, Th. Ueber sensorische Anopsie (Seelenblindheit) im physiologischen und pathologischen Sinne. v. Graefe's Archiv f. Ophthalm. Bd. XLIV, p. 642.

606. Somya. Kleiner Beitrag zum Kapitel »Flimmerscotom«. Zehender's klin. Monatsbl. f. Augenheilk. Bd. XXV, p. 164.

607. Krause. Ueber eine bisher weniger beachtete Form von Gesichtstäuschungen bei Geisteskranken. Arch. f. Psychiatr. u. Nervenkrankheiten Bd. XXIX, 3, p. 831.

608. De Bono. Macropsia isterica — sugestione in reglia — guarigione. Arch. di Ottalm. Bd. IV, p. 11—12.

609. Hanke. Beitrag zur Kenntniss der Hautgeschwülste. Perithelium der Lider bei Xeroderma pigmentosum. Virch. Arch. f. pathol. Anatomie Bd. CXLVIII, p. 428. Vergl. Ref. 76.

610. Neumann, H. Ueber die Beziehungen der Krankheiten des Kindesalters zu den Zahnkrankheiten. Volkmann's Sammlung klinischer Vorträge, No. 172.

611. Lübbers, A. Beitrag zur Kenntniss der bei der disseminirten Heerdsclerose auftretenden Augenveränderungen. Arch. f. Psychiatris und Nervenkrankheiten Bd. XXIX, 5, p. 768.

612. Hirschmann. Ein Fall von Acromegalie mit eigenthümlichem Augenbefund. Wien. klin. Wochenschr. 1897 No. 27.

Totale, reine, linksseitige, plötzlich bei starker Gemüthsbewegung eingetretene Hemianopsie mit bedeutenden Schmerzen in der linken Hinterhauptgegend, bei einer 50jährigen Frau; Vis. $= {}^{10}/_{15}$. Stenosis Valvomitralis und Arteriosclerosis. Keine Temperaturschwankungen; keine andere Lähmungserscheinungen, keine, selbst kurzdauernde Bewusstlosigkeit. Rheumatismus articulorum in der Anamnese. Markow (581) hält es für einen Fall von Embolie des ram. III der Art. cerebr. poster. dextr. und sieht in diesem Falle eine Bestätigung der Munk'schon Localisation des Rindensehcentrums. Die übliche Behandlung gab Besserung (Erweiterung) des c. Gesichtsfeldes.

Hirschmann.

Schmidt-Rimpler (582) hebt hervor, dass nicht nur Presbyopen, sondern auch jugendliche Hyperopen und Kurzsichtige öfters Schwierigkeiten beim Schiessen haben. Bei der letzteren Gruppe handelt es sich um latente

Digitized by Google

Hyperopie oder darum, dass die Betreffenden an das Tragen von Concavgläsern nicht gewöhnt sind. Bei der Correction gilt das Princip lieber etwas schlechteres Sehen für die Ferne bestehen zu lassen, wenn nur Visir und Korn gut erkannt werden. Die Verwendung eines Diopters bei Presbyopen kann durch Verkleinerung des Gesichtsfeldes nachtheilig wirken.

Bull (584) zählt die Augenkrankheiten, welche man beim Abdominaltyphus finden kann, in der folgenden Ordnung nach ihrer Häufiigkeit auf:

Conjunctivitis, phyctänuläre Conjunctivitis und Keratitis, Verlust der Accommodation und Erweiterung, Netzhautblutungen, Paralyse der Mm. externi, Neuroretinitis oder retrobulbäre Neuritis, Entzündung des Uvealtract. Burnett.

De Lapersonne (585) hat bei einem Kinde wegen eitriger traumatischer Iridocyclitis die Enucleation vorgenommen. Trotz sorgfältiger antiseptischer Vorsichtsmaasregeln und ohne irgend welche Erscheinungen von Wundinfection erlag der Patient am zehnten Tage nach der Enucleation einer Meningitis,

Die Autopsie zeigte, dass das dicke eitrige Exsudat der Gehirnbasis eine Reincultur von Pneumococcen enthielt, und dass diese Infectionsträger durch die Lymphwege des Sehnerven in das Innere des Schädels gelangt waren.

De Lapersonne erinnert an die Thatsache, dass das Sublimat ohne Wirkung auf den Pneumococcus ist, weil es dessen Kapsel nicht angreift. Diese wird durch die Alkalien aufgelöst, welche die Entwickelung des Pneumococcus verhindern. Als Desinfectionsmittel bei Pneumococceninfection wäre eine Lösung von unterchlorigsaurem Kalk in der Concentration von $^1/_{60}$ zu empfehlen. Die Conjunctiva tolerirt diese Auflösung gut.

Sulzer.

Ferri (586) beobachtete im rechten Auge einer 60jährigen Frau eine purulente Chorioiditis, welche 4—5 Tage nach Ablauf einer croupösen Pneumonie aufgetreten war und zu einer feinen Durchbohrung der Sclerotica in der Nähe der Ansatzstelle des R. internus geführt hatte. Die mit dem durch diese Fistel gepressten Eiter in verschiedenen Mitteln angestellten Culturen liesen zweifellos den Fränkel'schen Diplococcus erkennen, der metastatisch in die Chorioidea gelangt war. Aber merkwürdiger Weise war gleichzeitig mit dem rechten Auge auch das linke unter glaucomotösen Symptomen erkrankt. Durch eine Sublimatinjection in dem Tenon'schen Raum wurde das linke Auge rasch wieder besser. Verf. sucht zu erörtern, ob und wie diese Affection des linken Auges mit dem Doppelcoccus oder durch dessen Toxine zu Stande gekommen ist. Dantone.

Basso (587) beobachtete in einem Knabenasyle zu Genua eine 3 Monate lang andauernde Epidemie von Hemeralopie idiopathica mit Xerosis der Bindehaut, von welchen Affectionen etwa 30 der untergebrachten 100 jungen

Digitized by Google

Obdachlosen befallen wurden. Verf. hat alle Kranke betr. der Functionsstörung und der Bindehautalteration sorgfältig untersucht und vergleicht in ausführlicher Weise die Resultate seiner Prüfungen mit den Ansichten der Autoren, die sich mit dem gleichen Gegenstande beschäftigt haben.

Dantone.

Die ungewöhnlichen Zeichen in Wood's (588) Falle von Bleivergiftung bestanden in der einseitigen (linken) Lähmung des dritten Gehirnnerven und einer leichten Papillitis beider Nerven mit (concentrischer) Zusammenziehung beider Gesichtsfelder. Es waren keine anderen Symptome von Bleivergiftung zu dieser Zeit vorhanden, obwohl der Mann früher schon Anfälle von Kolik gehabt hatte und 16 Jahre lang ein Anstreicher gewesen ist.

Burnett.

Spanbock und Steinhaus (592) sind der Ansicht, dass bei Diabetes insipidus heteronyme Hemianopsia bitemporalis nicht ein und derselbe Krankheitsherd Ursache beider sein kann. Die Hemianopsie entsteht durch Chiasmaerkrankung und der Diabetes durch einen Erkrankungsherd am Boden des vierten Ventrikels. Das Zusammentreffen beider Leiden ist somit ein Zufall. Einen hierhergehörigen Fall publiciren die Verfasser.

Pick (593) berichtet über 4 Fälle von Hemianopsie bei Urämie. Am häufigsten werden Kinder und Schwangere betroffen. Er recurrirt in Bezug auf die Erklärung auf eine urämische Intoxication der Sehbahnen, die verschieden stark auf beide Hemisphären wirkt und bei längerer Dauer vielleicht zur Erweichung der Gehirnsubstanz führt.

In dem Falle Ziehl's und Roth's (594) konnte der Tumor bei einem 60jährigen Manne erst durch eine zweite, ein Vierteljahr nach der ersten vorgenommene neue Operation entfernt werden. Pat. war nach 2 Jahren noch gesund, die Augen waren nicht betroffen.

Die von Alfieri (595) am linken Auge eines schlechtgenährten fiebernden Mannes beobachtete Chorioiditis purulenta wurde als eine Metastase angesehen, obwohl trotz der sorgfältigsten Untersuchung der primäre Herd nicht ausfindig gemacht werden konnte. Wegen der heftigen Schmerzen wurde die Exenteration ausgeführt. Aber die Allgemeinerscheinungen nahmen zu und 10 Tage nach der Operation starb der Kranke unter allen Symptomen der Septicämie. Die Obduction gab Aufschluss über das ganze Leiden. Man fand Endocarditis mit kleinen papillären Auswüchsen und Geschwürchen an der Tricuspidalis, dann eine leichte purulente Streifung der Pia mater und Abscesschen in der Corticalmasse der Nieren. Die Untersuchung des nach dem Tode exstirpirten und gehärteten Augenstumpfes, an dem die Excenterationsöffnung noch nicht ganz vernarbt war, liess im Tenon'schen Raume eine Menge Blutmassen erkennen, welche an einzelnen Stellen einen förmlichen Ring bildeten. Am Sehnerven und an den Ciliarnerven sah man die atrophische Degeneration schon fortgeschritten. Die inneren Scleralwundungen waren zum

Digitized by Google

Theil mit einer dünnen Schicht Granulationsgewebe bedeckt, in der Mitte fanden sich ein fibrinöses Netzwerk, von zahlreichen Hohlräumen durchsetzt und einzelne Blutresten. Dantone.

Heinersdorf (596) giebt in eingehender Weise die Krankengeschichte eines Patienten wieder, der innerhalb 14 Tagen erblindet war. Kurz vorher war er wegen eines Lungenleidens behandelt worden, von dem er sich schnell erholte, bis eines Tages unter Fiebererscheinungen das Allgemeinbefinden wieder schlechter wurde und unter Schwellung und Röte eine schmerzhafte Stelle an der Ulnarseite des Vorderarmes auftrat. Die Symptome gingen zurück, das Allgemeinbefinden wurde besser, doch wurde die Sehschärfe immer schlechter. Kurze Zeit später entstand plötzlich unter starken Kopfschmerzen und Fieber ein Abscess in der Leistengegend zugleich mit sehr starker Herabsetzung des Visus, so dass Finger nicht mehr gezählt werden konnten. Der Augenbefund ergab abgesehen von einer leichten Hyperämie der Papillen alles normal, beiderseits war Emmetropie und beide Pupillen reagirten. S = Lichtempfindung. Sensibilität und Motilitätsstörungen waren nicht vorhanden, freilich bestand leichte Somnolenz. Patient verstarb nach erfolgter Operation des Abscesses unter zunehmender Somnolenz unter der Erscheinung des Coma. Der Sectionsbefund ergab ausgedehnte Vereiterung der hinteren Gehirntheile, die jedenfalls deshalb bis auf kurze Zeit vor dem Tode keine weiteren Erscheinungen hervorriefen, weil der Abscess anfänglich auf das Mark des Occipitallappens beschränkt war. Nach V.'s Ansicht darf wohl angenommen werden, dass die verschiedenen Abscesse mit einander in Zusammenhang zu bringen sind, doch ist die Vereiterung des Hirns als das Secundäre anzusehen. Interessant ist der Fall deshalb noch, weil fast bei allen bis dahin in der Litteratur bezeichneten Fällen das Krankheitsbild mit anderen Nebenerscheinungen, namentlich auf dem Gebiet der Motilität und Sensibilität, einherging.

Louis Dor (597) theilt die Krankengeschichte eines Patienten mit, dem das rechte Auge enucleirt worden, und der in Folge einer sympathischen Iridocyclitis des linken Auges trotz lange fortgesetzter energischer Behandlung (19. Februar 1896 bis 25. Februar 1897) beinahe blind geworden war. Das Auge war roth, schmerzhaft und bedeutend verkleinert. Eintröpfelungen von Ciliarkörperextract vom Ochsen in den Conjunctivalsack und Einspritzungen von Humor aqueus des Ochsen in die vordere Kammer, fortgesetzt während zwei Monate haben der Augendruck wieder normal gezuckt und die Sehschärfe so weit gehoben, dass der Kranke ohne Hülfe gehen kann.

Die Idee Dor's ist folgende: Der durch den Ciliarkörper im Normalzustande abgesonderte Humor aqueus enthält weder fibrinogene Substanz, noch Eiweiss, welche beide Substanzen im entzündeten Auge in die wässerige Flüssigkeit übergehen. Die Zellen des normalen Ciliarkörpers müssen also

Digitized by Google

eine Substanz enthalten, welche die Albumine zurückhält, während diese Substanz im entzündeten Auge fehlt. Diese Substanz aus Thieraugen auszuziehen und in das menschliche Auge einzuführen ist der Zweck des von Dor vorgeschlagenen Verfahrens.

Die von ihm zu Instillationen angewendete Flüssigkeit wird erhalten durch 48stündige Maceration des Ciliarkörpers des Ochsen in einer $2\,^0/_{00}$ Resorcinauflösung bei einer Temperatur von $40\,^0$. Ein Ochsenciliarkörper ergiebt 4 Cubikcentimeter Macerationsflüssigkeit. Sulzer.

Das von Gasparrini (600) beschriebene Gumma des Ciliarkörpers drang von der Irisinsertion aus in die vordere Kammer und füllte diese in einer Höhe von 4 und in der Breite von 3 Millimetern. Die Diagnose stellte Verf. auf Grund anderer tertiärer Lueserscheinungen. In der That ging die Geschwulst nach der kräftigen, eingeleiteten antisyphilitischen Behandlung (intramuskuläre Cyan-Quecksilberinjectionen) rasch zurück und verschwand vollständig mit Hintanhaltung eines relativ sehr guten Sehvermögens ($S = {}^5/_{15}$). Verf. erklärt, dass bis jetzt nur sieben Fälle sicherer Gummata des Ciliarkörpers in der Litteratur bekannt wären. Dantone.

Vossius (611) geht auf die von Saemisch zuerst unter dem Namen Ophthalmia nodosa bekannt gewordene Augenaffection näher ein. In der Iris und Conjunctiva bulbi, namentlich nahe der unteren Uebergangsfalte treten zahlreiche, meist kleine Knötchen auf, die eine Conjunctivitis, Iritis und bei schweren Fällen auch Iridocyclitis hervorrufen können. Pagenstecher war der erste, welcher uns mit dem Wesen dieser Krankheit bekannt machte. Er wies mikroskopisch nach, dass inmitten der aus Rundzellen bestehenden Knötchen ein feines Raupenhärchen sich befand, welches durch die Conjunctiva oder die Cornea in die Iris eingedrungen war. Die Untersuchungen ergaben weiter, dass die Raupenhaare von dem Brombeer-, Kiefern- und Processionsspinner stammten und an der Spitze mit Wiederhaken und einer mit Ameisensäure gefüllten Drüse versehen waren.

Verf. beschreibt dann kurz einen selbst beobachteten Fall, bei dem es sich nach innen unten vor der Hornhaut um einen gelblichrothen, einem Tuberkelknoten sehr ähnlicheu Tumor handelte. Die mikroskopische Untersuchung ergab aber Rundzellen mit eingeschlossenem Raupenhaar.

Zimmermann (603) berichtet über 2 Fälle, in denen durch Einwirkung intensiven Sonnenlichtes, und 1 Fall, in dem durch elektrisches Bogenlicht heftige Reizerscheinungen mit Trübungen der Cornea auftraten. Die ultravioletten Strahlen sollen reizend auf die Kerne der Epithelzellen und fixen Zellen der Cornea wirken und eine Nekrose derselben herbeiführen.

Weil (604) beobachtete einen Fall von hysterischer Blindheit bei einem Kinde, die durch Suggestion beseitigt wurde. Zuerst blieb rechtsseitige Hemianopsie zurück, die mit der Sehstörung des rechten Auges verschwand.

Digitized by Google

Ein anderes Kind hatte eine beträchtliche Gesichtsfeldeinengung des linken Auges, die durch Suggestion zur Blindheit geführt hatte und dann durch Suggestion geheilt wurde.

Steffan (605) wählt den Ausdruck sensorische Anopsie in Uebereinstimmung mit dem Worte sensorische Aphasie (Seelentaubheit) und den Folgezuständen bei der sensorischen Alexie und Agraphie. Die pathol. Form der sensorischen Anopsie findet sich bei Erwachsenen aus pathologischen Gründen, die physiologische ist ihm diejenige, wie wir sie z. B. bei der Amaurose nach Blepharospasmus bei Kindern beobachten. Die interessanten Auseinandersetzungen über die in Frage kommenden Localisationen und über das Sehen der Schielenden und über die Entwickelung des Strabismus lassen sich im Referat nicht wiedergeben.

Somya (606) hat an sich selbst öfters das »sichelförmige Flimmerscotom Listing's« beobachtet und konnte dessen hemiopischen Charakter feststellen.

Nach Krause (607) ist die grösste Zahl der Gesichtstäuschungen rein psychisch bedingt. Sie stehen im engsten Zusammenhang mit dem Denkinhalt der Geisteskrankheiten, und ihre Entstehung wird durch Steigerung oder Aufhebung gewisser psychischer Leistungen (Associationen) begünstigt. Bei einer kleinen Anzahl von Gesichtstäuschungen, bei welchen es sich um das Bewegtsehen ruhender Gegenstände handelt — und das ist die neue Form — können wir dagegen keinen Zusammenhang mit den höheren psychischen Funktionen finden. Wir können sie nur durch einen krankhaften Vorgang auf den Bahnen, welche uns zu Vorstellungen über Augenbewegungen verhelfen, oder ihrem Centrum erklären, jenen Bahnen, mittelst deren wir das gegenseitige Lageverhältniss der Objecte beurtheilen und die Bewegungen derselben wahrnehmen, die eigentliche optische Bahn aber und ihr Centrum, die sich mit oben Genanntem zu einer Gesichtsverstellung verbinden, sind bei diesen Gesichtstäuschungen intact.

Bei dem von De Bono (608) beobachteten Falle von hochgradiger Megalopsie eines 54jährigen Landmannes waren absolut keine Störungen der Pupillarbewegung oder der Accomodation vorhanden, so dass die Erscheinung als einfache Perversion des psychischen Sehaktes erklärt werden musste. In der That hatte der Kranke noch andere Symptome neuropathischer Natur: Anästhesie des inneren Segmentes der beiden Hornhäute, leichte Einengung des Gesichtsfeldes, mangelhafte Empfindung für Violett und verschiedene anästhetische Hautstellen im Gesichte, an der Brust und im Rücken. Verfasser denkt, dass die Megalopsie aus einer hysterischen Polyopsie durch Autosuggestion sich entwickelt haben könnte; das Verschwinden des Phänomens durch Suggestion im hypnotischen Schlafe, wie es beim Kranken der Fall war, spräche für die Annahme einer psychischen Störung. Dantone.

Digitized by Google

Ein gesundes Gebiss lässt keinen Rückschluss auf die allgemeine Gesundheit zu. Umgekehrt können aber deutlich ausgesprochene Zahnerkrankungen bestimmter Art zur Unterstützung bestimmter Diagnosen verwerthet werden. Derartige Erkrankungen können zuweilen schon deshalb besonders aufklärend wirken, weil sie schon sehr bald nach Beginn, z. B. der tuberkulösen Infection auftreten oder überhaupt den einzigen Hinweis auf die zu Grunde liegende Hauptkrankheit — z. B. bei syphilitischen Erkrankungen des Gehirns oder Anges darstellen. Erosionen am Milch- wie am bleibenden Gebiss sprechen für Rachitis; genau von Neumann (610) geschilderte Missbildungen am bleibenden Gebiss — Hutchinson'sche Zähne — sprechen für angeborene Syphilis. Ferner ist — wenngleich weniger sicher — für Lues congen. eine von der Schneide aus in eigenthümlicher Weise das Milchgebiss ergreifende Caries zu verwerthen, welche vor Allem die mittleren unteren und die vier oberen Schneidezähne befällt. Für Tuberkulose spricht schliesslich mit grosser Wahrscheinlichkeit eine nicht entfernbare Verfärbung des Zahnes nahe dem Zahnfleisch im Milch- wie im Dauergebiss; den gleichen Werth hat eine den Zahn circulär — gewöhnlich am Halse — umgreifende Caries.

Lübbers (611) berichtet über 11 Fälle von multipler Sclerose. Neun davon hatten einen ophthalmoskopischen Befund an der Papille (atrophische Veränderungen und Neuritis). Siebenmal fand sich centrales Scotom mit freier Gesichtsfeldperipherie, 1 Mal Scotom mit peripherer Gesichtsfeldbeschränkung, 2 Mal unregelmässige peripherische Gesichtsfeldeinengung, 1 Fall war normal. Siebenmal waren die Augenmuskeln betroffen. Sämmtliche Kranke hatten oscillatorische Augenbewegungen und zwar entweder als Nystagmus oder als nystagmusartige Zuckungen.

Hitschmann (612) stellte einen ausgesprochenen Fall von Akromegalie mit eigenthümlichem Augenbefund vor. Das rechte amaurotische Auge hat eine typisch ausgesprochene glaukomatöse Excavation, während das linke, welches noch Handbewegungen sieht, das Bild einer descendirenden Atrophie zeigt.

Das vorhandene Glaukom ist nach Verfassers Ansicht nicht im Causalnexus mit der Allgemeinerkrankung zu bringen, wohl aber unterstütze der Befund einer einfachen descendirenden Sehnervenatrophie am linken Auge diese Diagnose.

Vermischtes.

Der durch den Tod Berlin's erledigte ophthalmologische Lehrstuhl in Rostock ist dem Professor Axenfeld verliehen worden.

Digitized by Google

Systematischer Bericht

über die

Leistungen und Fortschritte der Augenheilkunde

im dritten Quartal 1897.

Erstattet von

Privatdocent Dr. St. Bernheimer in Wien, Professor Dr. C. Horstmann in Berlin, Professor Dr. P. Silex in Berlin,

unter Mitwirkung von

Dr. S. M. Burnett in Washington, Dr. Dantone in Rom, Dr. Herrnheiser in Prag, Prof. Dr. Hirschmann in Charkow, Dr. P. von Mittelstaedt in Metz, Privatdocent Dr. Sulzer in Genf, Dr. Werner in Dublin, Dr. C. H. A. Westhoff in Amsterdam Dr. Schiötz und Dr. Ole B. Bull in Christiania, Professor Dr. R. Greeff in Berlin, Dr. Deus in Berlin, Prof. Dr. Da Gama Pinto in Lissabon etc.

Redacteur: C. Horstmann.

Für Abschnitt I—V Referent **Dr. St. Bernheimer.**

1. Allgemeine ophthalmologische Literatur.

Lehrbücher, Monographien, Abhandlungen allgemeinen, bibliographischen, historischen Inhalts. Statistische Schriften.

613. Albertotti. L'opera oftalmojatrica di Bevenuto. — Memoria d. R. Accademia di Scienze, Lettere de Orti di Modena. Bd. XI, Serie II, p. 27, Serie III, p. 3 und Ann. di Ottalm. Bd. XXVI. 1—2, p. 18.

614. Simi. Malattie occulari. Boll. d'Ocul. Bd. XVIII, 19. 20, 23, p. 146 und Bd. XIX, 1, p. 4.

615. Capei. Servizio oftalmologico in Arezzo. Boll. d'ocul. Bd. XVIII, 21, 22, 23, p. 162 und Bd. XIX, I, p. 4.

616. Iwanow. Kurzer Bericht über die Augenkranken im Ziwilskischen Kreise des Kasanschen Gouvernements. Wjestn. Ophthalm. 1897, 4—5.

617. Dikauskaja. Bericht über die Thätigkeit der mobilen oculistischen Colonne in Transcaspien im Jahre 1896. Wjester. Ophthalm. 1897, 4—5.

618. Ssütschew, A. J. Die Augenkrankheiten im Kosmoslemjanskischen Kreise des Kasanschen Gouvernements. Wjestn. Ophthalm. 1897, 4—5.

619. Snellen. Gasthuis voor Ooglyders to Utrecht. Verslag over 1896.

620. Reddingius. Algemeene Haagsche Poliklinik. Verslag over 1896.

621. de Haas. Hulp aan minvermogende Ooglyders to Rotterdam. Verslag over 1896.

622. Bouvin. Inrichting voor Ooglyders te s'Gravenhage. Verslag over 1896.

623. Gunning. Inrichting voor Ooglyders te Amsterdam. Verslag over 1896.

Digitized by Google

624. v. Moll. Inrichting voor Ooglyders te Rotterdam. Verslag over 1896.

625. Mulder. Inrichting voor Ooglyders te Groningen. Verslag ovor 1896.

626. Westhoff. Amsterdamsche Poliklinik. Verslag voor 1896.

627. Abrahamsz Sward. Oogheelkundige Klinik te Maastricht. Verslag over 1896.

628. Mellinger, K. Augenheilanstalt in Basel. XXXIII. Jahresbericht vom 1. Januar 1896 bis 31. December 1896, im Auftrage des Comité's veröffentlicht.

629. Perles, Moritz. Die neuen Bestimmungen betreffend Untersuchung des Sehvermögens der Eisenbahnbediensteten bei den preussischen Staatsbahnen. Wiener med. Wochenschr. 1897. No. 16 u. 17.

630. Erismann, F. Die künstliche Beleuchtung der Schulzimmer. (Vortrag, gehalten in der Gesellschaft für öffentliche Gesundheitspflege zu Zürich). Zeitschrift für Schulgesundheitspflege. 1897. No. 10.

631. Magnus, H. Leitfaden für Begutachtung und Berechnung von Unfallsbeschädigungen der Augen. Zweite umgearbeitete Auflage. Mit 3 Tafeln. Breslau 1897. J. U. Kern's Verlag.

632. Wintersteiner. Die partiellen stationären Staare. Augenärztliche Unterrichtstafeln. Herausgegeben von Prof. Dr. H. Magnus. Heft XI. Breslau 1897. Kern's Verlag.

633. Fick, E. Die Entwickelung des Auges. Augenärztliche Unterrichtstafeln. Herausgegeben von Prof. Dr. H. Magnus. Heft XIII. Breslau 1897. Kern's Verlag.

Albertotti (613) veröffentlicht eine sehr werthvolle und eingehende Studie über das Werk von Benvenutus Grapheus. In einem Bande der Academie zu Modena werden die 22 Codices und Ausgaben des Werkes aufgezählt und kürzer oder ausführlicher beschrieben. Dann werden die Texte und Ausdrücke der Codices der Bibliotheken von München, Breslau, Paris, Florenz (Riccardiana), Basel (provencialisch) und des Ferraresischen Incunabels genau verglichen und zuletzt 49 Autoren angeführt, welche über die Arbeit von Benvenuto geschrieben haben. In einem anderen Bande der Memorie werden der Pariser Codex, der Riccardianische und der Ashburhamianische der Florentiner Bibliotheken besprochen und vollständig abgedruckt und in den Annali ist zum Schlusse das Ferraresische Incunubel wiedergegeben. Dantone.

Simi (614) liefert die Uebersetzung einzelner Bruchstücke des Werkes von Terson, welcher in dem von Baillière herausgegebenen Traité de Chirurgie clinique et opératoire den dic Angenheilkunde betreffenden Theil bearbeitet hat.

Capei (615) berichtet über sein vor 2 Jahren in Arezzo eröffnetes Ambulatorium (1307 Augenkranke) und bespricht die wichtigsten in demselben

Digitized by Google

beobachteten Krankheitsformen, sowie die bei der Behandlung in Anwendung gebrachten Heilungsmethoden. Dantone.

Der Bericht von Iwanow (616) umfasst 6 Jahrgänge (1889—1895) mit einer Gesammtzahl von über 15000 ambulatorischen und 541 stationären Augenkranken. Die Augenkranken machten in den verschiedenen Jahren von 6 % bis 16 % aller Kranken aus. Die Bevölkerung besteht hauptsächlich aus Tschuwaschen und Mestscherjaken, wenig Russen, und einer geringen Zahl Tataren. Die Gesammtbevölkerung des Kreises beträgt über 90000 Personen. Die Mehrzahl der Augenleidenden sind Tschuwaschen. Die grössere Hälfte aller Augenkrunken leidet an Trachom. Die Conjunctivalleiden im Allgemeinen machen $^3/_4$ bis $^4/_5$ aller Augenkranken aus. Blennorrhea ist sehr selten. Der graue Staar kommt bei den Tschuwaschen viel seltener vor, als bei den Russen. Die epidemisch auftretende Hemeralopie war in den Jahren 1889—1895 in folgenden Zahlen notirt: 18, 45, 28, 121, 359 und 531. Die grössten Zahlen fielen nicht auf die Hungerjahre; hauptsächlich trat die Krankheit in niedrigen feuchten Gegenden auf; in den Jahren 1893—94 war sie von Xerose der Conjunctiva begleitet. Verf. schreibt der Hemeralopie, wie auch Adamück, eine mikrobische Herkunft zu. Ol. Jecoris giebt die schnellste Besserung.

Die Zahl der bei sehr primitiven Culturverhältnissen behandelten ambulatorischen Patienten betrugen nach Dikauskaza (617) 2183, die der stationären 449. Unheilbare Blinde gab es 78. Die Zahl der Operationen betrug 649, darunter 52 Staaroperationen und 407 Lidoperationen.

Ssütschew (618) behandelte 1713 Patienten mit 2298 Augenkrankheiten. 51 waren unheilbar blind.

Snellen (619) berichtet über 6433 Augenkranken, 696 Verpflegten und 660 Operirten, darunter waren 79 Staaroperationen, 98 Tenotomien und 88 Iridectomien.

Reddingius (620) behandelte 1097 Patienten und operirte 22, darunter 4 am Staar.

De Haas (621) verzeichnet 5183 Patienten, 494 Verpflegte und 282 Operationen, darunter 71 Staaroperationen. 49 Tenotomien und 44 Iridectomien.

Bouvin (622) behandelte ambulatorisch 4224, stationär 199, operirte im Ganzen 120 und zwar 20 am Staar, 50 an den Muskeln und 28 an der Iris.

Gunning's (623) Ambulatorium zählte 11268 Patienten; hiervon wurden 392 verpflegt und 260 operirt, 50 am Staar, 70 an den Muskeln und 41 an der Iris.

v. Moll (624) behandelte 2581 Patienten ambulatorisch, 204 stationär, operirt wurden 187 und zwar 40 am Staar, 45 an den Muskeln und 43 an der Iris.

Digitized by Google

Mulder's (625) Zusammenstellung weist 1597 ambulatorisch behandelte Patienten. 165 Stationäre und 150 Operirte auf. 34 wurden am Staar, 19 an den Muskeln und 15 an der Iris operirt.

Westhoff (626) behandelte 1694 Patienten ambulatorisch und 32 stationär und vollführte 19 Staaroperationen und 24 Tenotomien.

Swart Abrahamsz (627) verzeichnet 674 ambulatorische und 74 stationäre Patienten, 86 Operationen wovon 13 an der Linse.

Nach kaum drei Jahren ist es nothwendig geworden, den Leitfaden von Magnus (631) in zweiter Auflage erscheinen zu lassen. Dieser Umstand allein würde die Brauchbarkeit dieses Buches beweisen. Die Beurtheilung der optischen Erwerbsfähigkeit ist gewiss ein sehr schwieriges Kapitel und es wird wohl kaum einen Augenarzt geben, der nicht einmal bei Ausstellung der immer mehr zunehmenden Unfalls-Gutachten im Zweifel gewesen ist. Wenn auch die Ansichten der Fachgenossen in manchen speciellen Punkten rechnerischer Art sich mit jenen des Verfassers nicht immer vollkommen decken mögen, so müssen wir doch dem Verf. für die gründliche, erschöpfende Bearbeitung dieser äusserst schwierigen Frage sehr dankbar sein. Jeder praktische Augenarzt wird in diesem Buche einen willkommenen Rathgeber finden.

Die der zweiten Auflage beigegebenen Curventafeln erhöhen den Werth des empfehlenswerthen Buches.

Wintersteiner (632) giebt in 40 farbigen Abbildungen auf 20 Tafeln eine Darstellung der wichtigsten Typen der stationären Cataracte. Dieselben sind sämmtlich in fünffacher linearer Vergrösserung gezeichnet und zwar sowohl im durchfallenden Licht wie bei seitlicher Beleuchtung. Die Tafeln sind eine werthvolle Bereicherung für den augenärztlichen Unterricht.

Auf 9 farbigen Tafeln hat Fick (633) eine übersichtliche Darstellung der Entwickelung des Auges gegeben, welche sich sehr zu Unterrichtszwecken eignet.

II. Allgemeine Pathologie, Diagnose und Therapie.

634. Wolkowitsch, E. P. Zur Frage über die Bacteriologie der normalen Bindehaut. Wratsch. 1897. Nr. 17 u, 18.

635. Kastalskaja. Zur Aetiologie der Panophthalmitis. Wjestn. Ophth. 1897, 4 und 5.

636. Noyon. Ophthalmologische Diagnose zander oogspiegel. Medisch Weekblad 1897.

637. Lange, O. Zur Anatomie und Pathogenese des Mikrophthalmus congenitus unilateralis. A. v. Graefe's Archiv f. Ophthalm. Bd. XLIV, 1, p. 66.

638. Lubowski, O. Zur Tuberculose des Auges. Arch. f. Augenheikunde. Bd. XXXV, p. 183.

639. Visser, S. Eine neue objective Refractionsbestimmung des Auges. Centralbl. f. praktische Angenheilk. XXI, p. 257.

Digitized by Google

640. Zehnder, Josef. Ueber Anwendung und therapeutische Wirkung subconjunctivaler Kochsalz-Injectionen bei inneren Augenerkrankungen. Inaug.-Dissert. Basel 1897.

641. Friedmann, A. Ueber die Anwendung von Röntgenstrahlen zur Feststellung von Fremdkörpern im Auge. Zehender's klin. Monatsbl. f. Augenheilkunde XXXIV, p. 340.

Wolkowitsch (634) untersuchte bei 30 gesunden Menschen (60 Bindehautsäcke) die auf der gesunden Conjunctiva vorkommenden Microben, sowohl direct mikroskopisch, als auch durch Anlegung von zahlreichen Culturen, bei manchen zu verschiedenen Tageszeiten. Nur in 3 Fällen wurden gar keine Microben gefunden. Nachgewiesen wurden 20 Arten von Kokken und 13 Arten von Bacillen, ausserdem einige Arten von Gährungs- und Schimmelpilzen. Verf. zieht folgende Schlüsse: 1) Pyogene Microben sind in der gesunden Conjunctiva nicht vorhanden; 2) Kokken sind in der gesunden Conjunctiva vorwiegend; 3) Mikroskopisch wurden Microben in der gesunden Conjunctiva in 70 %, durch Culturen in 90 % nachgewiesen; 4) die Verschiedenartigkeit der vorkommenden Microben hängt theils von der Jahreszeit ab. (Im Frühjahr wurde der Bacillus subtilis fast in jeder Conjunctiva vorgefunden). 5) Bei wiederholter Untersuchung der Conjunctiva desselben Subjectes findet man immer andere Arten von Microben. Es sind also 6) alle im gesunden Bindehautsacke vorkommenden Microben nur zufällige Gäste und verweilen dort nicht dauernd. Die Details sind zum Referiren nicht geeignet.

Hirschmann.

Kastalskaja (635) fand in einem Falle die Panophthalmitis nach Verletzung des Auges entstanden; im zweiten Falle ist die Aetiologie dunkel. In beiden Fällen wurde bei der bacteriologischen Untersuchung der aus dem Auge nach Einschnitt erhaltenen Flüssigkeit ein Bacillus nachgewiesen, der den morphologischen Eigenschaften nach mit dem Bacillus pseudodiphtheriticus identisch ist. Die biologischen Eigenschaften desselben waren im zweiten Falle ebenfalls die des Bacillus pseudodiphtheriticus, wichen aber im ersten Falle etwas ab. Alle Impfversuche mit Culturen unter die Haut, ins Peritoneum, in die Venen ergaben negative Resultate; aber ins Auge eingespritzt (in die vordere Kammer und in den Glaskörper) ergaben sie schwere Entzündung, selbst Eiter. Hirschmann.

Lange (637) beschreibt sehr eingehend einen Mikrophthalmus congenitus unilateralis, den er in Serienschnitte zu zerlegen Gelegenheit hatte.

Schon im Jahre 1895 wurden vom Verfasser einzelne, diesen Bulbus betreffende Schnitte auf der Heidelberger Versammlung demonstrirt und besonderes Gewicht darauf gelegt, dass der ganze Glaskörperraum des neugebildeten Auges mit wohl ausgebildetem Fettgewebe ausgefüllt war.

Durch seine gründliche mikroskopische Untersuchung dieses Auges will Verfasser erstens den Naehweis von Veränderungen in einem menschlichen

Digitized by Google

Mikrophthalmus erbracht haben, die nur auf intrauterin vor sich gegangene entzündliche Processe zurückzuführen sind; zweitens die Thatsache festgestellt haben, dass die embryonale Glaskörperanlage durch Metaplasie in Fettgewebe übergeführt werden kann, und drittens dass in der Sclera glatte Muskelfasern zur Entwicklung kommen können.

Lubowski (638) beschreibt eingehend klinisch und pathologisch-anatomisch einen Fall von absolutem Glaucom in Folge von Tuberkulose des Augeninnern. Er findet in der Litteratur nur drei ähnliche Fälle; aber diese unterscheiden sich von seinem Falle wesentlich, bei diesem war die intraoculäre Drucksteigerung im Vordergrund der klinischen Erscheinungen gestanden, so dass sie den Gedanken an eine tuberkulöse Erkrankung überhaupt nicht aufkommen liess, dieselbe wurde erst durch die anatomische Untersuchung des enucleirten Auges festgestellt.

III. Heilmittel und Instrumente.

642. Baudry, L. Un procédé facile de produire la diplopie monoculaire à l'aide du prisme simple. Son application à la récherche de la simulation de la cécité unilatérale. Arch. d'ophth. T. XVII, No. 9, p. 550.

643. Nathanson, A. B. Wirkung und Anwendung eines neuen localen Anästhesie bewirkenden Mittels, des Holocaïn. Jeschenedjelnik 1897. No. 28.

644. Valenti. Le injezioni sotto congiuntivali. Boll. d'ocul., Bd. XVIII, 22, p. 172.

645. Helfreich. Ueber einige für den praktischen Arzt wichtige Maassnahmen der oculären Antiseptik. Der ärztliche Praktiker 1897, No. 13, S. 386.

646. Lohnstein, Th. Die Berechnung der Planconvexlinse des Hydrodiascops. Zehender's klin. Monatsbl. f. Augenheilk. XXXV, p. 266.

647. Roth, A. Ein neuer Sehproben-Beleuchtungsapparat Zehender's klin. Monatsbl. f. Augenheilk. XXXV, p. 281.

648. Wiegmann, E. Ein neues Instrument zur Sclerotomie. Zehender's klin. Monatsbl. f. Augenheilk. XXXV, p. 277.

649. Bock, E. Ein Fall von schädlicher Wirkung des Holocaïn. Centralbl. f. prakt. Augenheilk., XXI, p. 272.

650. Fröhlich, C. Zur Technik der Tätowirung. Zehender's klin. Monatsbl. f. Augenheilk., XXXV, p. 301.

651. Nathanson, Alex. Ueber die Wirkung und Anwendung eines neuen localen Anästheticums — des Holocaïns. St. Petersburger med. Wochenschrift 1897, No. 32, p 304.

652. Silex, P. Weitere Mittheilungen über Eucaïn. Therapeutische Monatshefte 1897, Juni.

Digitized by Google

653 Treutler, B. Ueber Euphthalmin, ein neues Mydriaticum, nebst theoretischen Bemerkungen über die Wirkung accommodationslähmender Mittel. Zehender's klin. Monatsbl. f. Augenheilk. XXXV, p. 285.

Um monoculare Diplopie rasch und sicher, sowie ohne dass der Untersuchte sie von der binocularen unterscheiden kann, zu erzielen, hat Baudry (642) ein Prisma construirt, welches auch den unterrichtetsten Simulanten entlarven soll. Dasselbe, auf dem Querschnitt ein rechtwinkliges Dreieck bildend, ist durch einen der Basis parallelen Strich in zwei Theile getheilt. Auf die Basis ist eine mit ihr in gleicher Dicke planparallele Glasplatte aufgeklebt. Das Ganze befindet sich in einem metallischen Gehäuse, das auf der einen Seite eine 6, auf der anderen eine 3 mm grosse runde Oeffnung hat. Durch eine einfache Vorrichtung kann bald die Basis des Prismas (monoculare Diplopie erzeugend) bald das Prisma selber vor die Pupille gebracht werden, ohne dass dieses wegen der vorhandenen Trennungsstriche dem Untersuchten bemerkbar wird. Damit die Doppelbilder möglichst gleich aussehen, wird vor die fixirende Lichtflamme ein dunkelrothes Glas gebracht. v. Mittelstaedt.

Nathanson (643) empfiehlt, auf Grund seiner Versuche, das Holocaïn, speciell das salzsaure Holocaïn (in 1 proc. Lösung) als ein vortreffliches locales Anästheticum, welches in allen Fällen, wo Cocaïn anwendbar ist, letzteres vollkommen ersetzt, ohne die Mängel des letzteren zu besitzen.

Besonders schnell und vollkommen tritt nach Einträufelung der Holocaïnlösung in das Auge, die Anästhesie der Hornhaut ein, weniger vollkommen die der Conjunctiva. Bei Operationen an den Lidern und bei der Thränensackexstirpation tröpfelt Nathanson, nach Ausführung des Hautschnittes, die Holocaïnlösung auf die Wunde und erlangt genügende Anästhesie zur weiteren, schmerzlosen Ausführung der Operation, wobei er keine allgemeine Vergiftungserscheinungen beobachtet hat. Hirschmann.

Valenti (644) bespricht die subconjunctivalen Injectionen, speciell jene mit Sublimatlösungen, und erwähnt 3 Fälle (Iritis mit Gumma, Iridocyclitis und Hypopyon-Keratitis), bei welchen die Sublimatinjectionen raschen Heilerfolg herbeiführten. Dantone.

Roth's (647) Sehproben-Beleuchtungsapparat, hergestellt vom Optiker Sydow in Berlin, scheint für dunklere Untersuchungszimmer eine willkommene Neuerung. Er besteht aus einem flachen, offenen Kasten, dessen schmale Wände innen mit Spiegeln ausgelegt sind, während der Boden Raum für zwei Sehprobentafeln bietet. Vor den Tafeln ist eine gewöhnliche Petroleumlampe angebracht, welche durch einen Blechschirm verdeckt wird.

Auf der Mitte der Sehproben herrscht durch die mehrfache Spiegelung eine Intensität von 175 Kerzen Hefnerlicht. Gegen die vier Seiten der Tafel

Digitized by Google

nimmt die Lichtintensität wohl etwas ab, jedoch in so geringem Maasse, dass dies für praktische Zwecke nicht in Betracht kommt. (Die Helligkeitsunterschiede wurden von A. König mit dem Weber'schen Photometer gemessen.)

Wiegmann (648) hat ein Instrument zur Vollführung der Sclerotomie angegeben, mit welchem die Vortheile dieser Operation erreicht und eventuelle Irisvorfälle verhütet werden sollen. Es ist dies eine 16 mm breite und 12 mm lange Lanze mit zwei durch einen 3 mm breiten Spalt getrennte Zinken. Die Schneide befindet sich aussen; die parallelen Seiten des Spaltes sind nur vorn an der Spitze geschärft. Dass dieses Instrument einer gewöhnlichen Lanze vorzuziehen sei, ist klar, ob es aber bei enger uud sehr enger Kammer leichter und besser zu handhaben sei als das bei Sclerotomie ziemlich allgemein gebräuchliche, schmale Graefe'sche Linearmesser, möchte dahingestellt bleiben.

Fröhlich (649) empfiehlt die Tätowirung von Hornhautnarben mit Hilfe des v. Hippel'schen Trepans vorzunehmen. Es werden mit diesem die oberflächlichen Schichten der Hornhautnarbe ausgeschlagen, der Boden der Trepanwunde in bestimmter Weise scarificirt und dann die trepanirte scarificate Trepanwunde, nach eventuell vorausgegangener Blutstillung mit dicker Tuschlösung bestrichen. Das Auge wird dann bis zur Wiederherstellung der Epithelbekleidung der tätowirten Wunde unter Verband gehalten. Die bisherigen Erfolge (5 Fälle) ergaben nach etwa 8 Tagen völlige Verheilung der Wunde und subepitheliale Schwarzfärbung des Leucoms.

Nach Treutler (653) erwies sich das von E. Schering dargestellte Eupthalmin das salzsaure Salz eines Mandelsäurederivats, als kräftiges Mydriaticum (5—10 proc. Lösung). Vor Cocaïn als Mydriaticum hat er den Vortheil der intensiveren Wirkung und des Intactlassens des Hornhautepithels, dagegen den Nachtheil des etwas späteren Eintrittes der Mydriasis. Die Accommodation wird durch Euphthalmin weniger beeinflusst, als durch Homatropin. Das Zurückgehen sowohl der Pupillenerweiterung als der Accommodationsparese erfolgt bedeutend schneller, als beim Homatropin. Es dürfte sich auch billiger herstellen lassen als das theuere Homatropin, mithin ein willkommener Ersatz für dieses.

IV. Anatomie.

654. Weiss, L. Ueber das Wachsthum des menschlichen Auges und über die Veränderung der Muskelinsertionen am wachsenden Auge. Wiesbaden. J. F. Bergmann. 1897.

655. Greeff, R. Ueber Zwillings-Ganglienzellen in der menschlichen Retina. Arch. f. Augenheilk., Bd. XXXV, p. 156.

656. Elschnig. Ciliarretinale Gefässe. A. v. Gräfe's Arch., Bd. XLIV, 1, p. 144.

Digitized by Google

Greeff (655) beschreibt Zwillingsganglienzellen aus der Netzhaut des Menschen, die er durch Färbung der lebenden Substanz mit Methylenblau nach Ehrlich-Dogiel sichtbar gemacht hat. Diese Ganglienzellen gehören zum Typus I der sternförmigen Zellen. Ueber die physiologische Bedeutung dieser Gebilde in der Retina lässt sich schwer etwas bestimmtes sagen, da die Weiterleitung der Reize durch die Retina von aussen nach innen zu in rein transversaler Richtung stattfindet, von den Stäbchen-Zapfen zu den bipolaren Zellen und von diesen zu den Ganglienzellen. Bei den Zwillingszellen handelt es sich aber um Verbindungsstränge, welche Zellen in horizontaler Richtung verbinden.

Es ist wahrscheinlich, dass diese und die schon bekannten (Cajal's horizontalen Zellen) horizontalen Verbindungen in der menschlichen Retina als Associationsverbindungen aufzufassen sind; dies um so mehr, da die Retina ein echtes nervöses Centrum des Centralorganes ausmacht.

»Es werden durch sie entfernt liegende Wahrnehmungen geistig verbunden. Die horizontalen Zellen stellen Association in einer niederen, die Brücken zwischen den Ganglienzellen Associationen in einer höheren, geistig concentrirteren Sphäre vor«.

Die höheren Associationen sind viel weniger zahlreich. Je höher ein Thier organisirt ist, um so zahlreicher sind die Associationen in der Retina vorhanden.

Elschnig (656) hat an 11 intra vitam beobachteten normalen Augen 13 cilioretinale Arterien anatomisch untersuchen können. Er sondert dieselben in 3 Gruppen: 1. solche, welche als directe Aeste des arteriellen Zinnschen Gefässkranzes die Sclera schräg durchbohren und direct in den Sehnerven eintreten; 2. cilioretinale, welche aus dem Scleralgefässkranze stammen, in die Chorioidea eintreten, daselbst in zwei oder mehrere Aeste zerfallen, deren einer als cilioretinales Gefäss in die Netzhaut übergeht, während die anderen sich in der Chorioidea weiter verzweigen; 3. kann die cilioretinale Arterie aus einem Chorioidealgefäss stammen, das selbst ein Abkömmling des Skleralgefässkranzes ist.

Somit hält Verfasser alle von dem untersuchten Cilioretinalen, übereinstimmend mit Leber, für Abkömmlinge des Sclerotikalgefässkranzes.

V. Physiologie.

657. Bocci. L'imagine visiva cerebrale. Annali di Ottalm. Bd. XXVI, 3, p. 233.

658. Baquis. Esiste una immagine visiva cerebrale? Annali di Ottalm. Bd. XXVI, 3, p. 257.

659. Campos. Récherches expérimentales et cliniques sur les nerfs sécreteurs des larmes. Arch. d'opht. T. XVII, No. 9, p. 529.

Digitized by Google

660. Mulder, M. E. De la rotation compensatrice de l'oeil en cas d'inclinaison à droite ou à gauche de la tête. Arch. d'opht. T. XVII, No. 8, p. 465. (Mit Abbildung.)

661. Tilley, Robert. Die sog. persönliche Gleichung bei Eisenbahnzugbeamten von gleicher oder grösserer Bedeutung als Sehkraft oder Farbensinn. Journ. Ann. Med. Assoc. 31. Juli 1897.

662. Reid, Thomas. Der Umfang und die Grenzen der Ophthalmometrie (Keratometrie). Annals of Ophthalm. Juli 1897.

663. Reddingius. Over Orienteering. Geneesk. Tijdschrift 1897, II, p. 236.

664. Reddingius. Het gezichtszinling als stelsel van sensumotorische organen. Geneesk. Tijdschrift 1897, II, p. 317,

665. Faber. Een optisch Bedrog: schynbeveging. Nederland'sche Oogheelkundige Bydragen. 1896, 4.

666. ten Siethoff. Verklaring van het door Dr. P. Zeemann gevonden lichtverschynsel. Kon. Acad. v. Wetenschappen 1897.

667. Mulder. Over compenseerende rolbeweging van het oog by neiging van het hoofd naar rechts of links. Nederl. Oogheelk. Bydragen, 1896, 4.

668. Söhngen. Fechner's Klewien en de dispersie van het oog. Inaugural-Dissertation. Utrecht 1896.

669. Einthoven, W. De cardinale punten van het oog voor verschillend geklewid licht. Nederl. oogh. Bydragen. 1896.

670. Gruber, R. Die Beziehungen von Augendruck und Augenspannung. Arch. f. Augenheilkunde. Bd. XXXV, 1, p. 59.

671. Guillery. Begriff und Messung der centralen Sehschärfe auf physiologischer Grundlage. Arch. f. Augenheilkunde. Bd. XXXV, 1, p. 35.

672. Hilbert, R. Ueber das Sehen farbiger Flecke als subjective Gesichtserscheinung. Zeitschr. f. Psychol. u. Physiol. d. Sinnesorgane. Bd. XIV.

673. v. Kries. Abhandlungen zur Physiologie der Gesichtsempfindungen aus dem physiologischen Institut zu Freiburg in Br. Heft 1, 1897. L. Voss.

674. Sachs, M. Zur Erklärung der Mikropie, nebst Bemerkungen über die geschätzte Grösse gesehener Gegenstände.

675. Axenfeld, Th. Ueber den Brechungswerth der Hornhaut und der Linse beim Neugeborenen nebst Bemerkungen über Ophthalmometrie an Leichenaugen. Zeitschr. f. Psychol. u. Physiol. d. Sinnesorgane. XV. 1 u. 2, p. 71.

676. Bode, H. Zur Theorie des Astigmatismus katoptrischer Anamorphosen. Inaug.-Diss. Rostock 1867.

677. Guillery. Ueber die Empfindungskreise der Netzhaut. Pflüger's Archiv f. d. ges. Physiologie. Bd. 68, p. 120.

Digitized by Google

678. Lipps, Th. Bemerkungen zu Heymann's Artikel: »Quantitative Untersuchungen über die Zöllner'sche und die Loeb'sche Täuschung« in Bd. XIV, p. 101 derselben Zeitschr. Zeitschr. f. Psychol. u. Physiol. der Sinnesorgane. Bd. XV, 1 u. 2, p. 132.

679. Lohnstein, Th. Bemerkungen über den Aufsatz Walter's: Ueber Accommodation bei Aphakie. Archiv f. Augenheilk. Bd. XXXV, p. 260.

680. Meyer, Walther. Ueber den physikalisch-optischen Bau der Augen vom Schaf und Hund. Inaug.-Diss. Rostock 1897.

681. Katz, R. Vorrathscoefficient der Beleuchtung für anhaltende Arbeit. Klin. Monatsbl. f. Augenheilk. XXXIV, p. 352.

682. König, A. Die Abhängigkeit der Sehschärfe von der Beleuchtungsintensität. Sitzungsber. d. k. preuss. Academie d. Wissensch. zu Berlin. XXVI. Sitzung 13. Mai 1897, p. 559.

683. König, A. Ueber Blaublindheit. Sitzungsber. d. k. preuss. Academie d. Wissensch. zu Berlin. XXXIV. Sitzung der phys. math. Classe vom 8. Juli 1897, p. 718.

684. König, A. Die Abhängigkeit der Farben- und Helligkeitsgleichungen von der absoluten Intensität. Sitzungsber. d. k. preuss. Academie d. Wissenschaften zu Berlin. XXXIX. Gesammtsitzung 29. Juli 1897, p. 871.

685. Münsterberg, H. Die verschobene Schachbrettfigur. Zeitschr. f. Psychol. u. Physiol. d. Sinnesorgane. XV, 3, p. 184.

Bocci (657) hat mittels eines eigenen Apparates und verschiedener Präcisionsinstrumente ausgedehnte Versuche über die Nachbilder angestellt. Der Apparat, von Bocci Encephaloconoscop genannt, besteht aus zwei Kammern mit verschiedentlichen Oeffnungen und mehreren einlegbaren Platten und hat den Zweck, die Beleuchtung für die einzelnen Augen und für die Probeobjekte beliebig regeln zu können. Von den Schlussfolgerungen, welche Verf. aus seinen Versuchen zieht, lässt sich in Kürze nur berichten, dass er das Nachbild, das ein verschlossenes und plötzlich geöffnetes Auge wahrnimmt, nachdem auf dem anderen Auge eine starke Lichteinwirkung stattgefunden hat, für centralen Ursprunges hält. Die Art und Weise des Abklingens und der Projicirung dieses Nachbildes kann sich Verf. nur durch die Annahme erklären, dass die primäre Einwirkung auf das corticale Centrum auf intracerebralem Wege auf das betr. Centrum der anderen Hirnhemisphäre übertragen wird und uennt diese secundäre Erregung das »cerebrale Sehbild«.

Baquis (658) lobt die Genauigkeit der Bocci'schen Versuche, bekämpft aber die Annahme eines »cerebralen Sehbildes« und glaubt, dass die Phenomäne des in Frage stehenden Nachbildes sich einfach aus dem Wettstreit der Sehfelder erklären lässt. Dantone.

Campos (659) machte seine Versuche zur Erforschung der secretorischen Nerven der Thränendrüse an Affen, bei denen die anatomischen Ver-

Digitized by Google

hältnisse die gleichen wie beim Menschen sind, während bei den übrigen in Betracht kommenden Hausthieren, der das Endglied in der Verbindung zwischen Thränendrüse und Nerv. facialis darstellende Orbitalast des N. maxillaris sup. keine Beziehung zur Drüse hat.

Im ersten Versuche ergab die electrische Reizung des N. lacrymalis kein deutliches Resultat. Im zweiten Versuch dagegen bewirkte die wiederholte Reizung des Orbitalzweiges des N. maxillaris sup. jedesmal bedeutende Thränenabsonderung. Die Durchschneidung des Sympathicus einer Seite unter dem oberen Halsganglion und die Reizung des centralen Endes in 2 weiteren Fällen blieb ohne Einfluss auf die Absonderung. Nach Durchschneidung des N. petrosus superfic. major bestand das auf äussere Reize auftretende Thränen weiter fort.

Was die klinischen Beobachtungen von Campos betrifft. so bestand nach der Entfernung des Ganglion Gasseri, sowie nach Trigeminuslähmung die gewöhnliche Thränenabsonderung fort. In 2 Fällen von Resection des Halssympathicus wegen Morbus Basedow wurde keine Veränderung der Absonderung wahrgenommen. Dagegen fehlte in einem Falle vollständiger Lähmung des N. facialis und, wie die Gaumensegellähmung bewies, auch des Nerv. petros. superfic. maj. die Thränensecretion auf der betreffenden Seite vollständig. Dabei war der Trigeminus völlig intact. Verf. kommt zu dem Schluss, dass der N. lacrymalis zahlreiche vom N. facialis unabhängige secretorische Fasern enthält ebenso wie die orbitalen Zweige des N. maxillaris super., welche wie die klinische Beobachtung lehrt dem N. facialis entstammen. Die Durchschneidung des Sympathicus am Halse ist ohne Einfluss auf die normale Befeuchtung des Auges, sowie die Thränenabsonderung. In Fällen vollständiger Facialislähmung fehlte das reflectorisch wie auf gemüthliche Erregungen eintretende Thränen. v. Mittelstädt.

Mulder (660) wendet sich gegen Contejean und Delmas, welche die Existenz der Raddrehung bei seitlichen Kopfneigungen leugnen und behaupten, dass dies auch Donders gethan. Er nahm die Versuche wieder auf unter Anwendung verbesserter Methoden, welche die Fehler der früheren vermeiden und neben den compensatorischen Rollbewegungen auch die Neigung des Kopfes genau messen. Er fand unter Anwendnng des Verfahrens mit den Nacbbildern, dass es sich bei Kopfneigungen um eine vorübergehende und eine bleibende Raddrehung handelt. Die erstere ist deshalb seltener zu beweisen, weil bei den meisten Personen das Nachbild bei der Kopfneigung zunächst verschwindet und erst in der Ruhestellung wieder auftritt d. h. zu einer Zeit, wenn die vorübergehende Rollung bereits verschwunden. Zur Messung der permanenten Drehung kann sehr zweckmässig das Punctum coecum verwandt werden in der Weise, dass bei der Ausgangsstellung das Fixationsobject bis zum Verschwinden verschoben wird. Dann wird bei der Kopfneigung (welcher das Fixationsobject folgt) der obere oder untere Rand der-

Digitized by Google

selben wieder sichtbar, was also eine Stellungsveränderung des Bulbus anzeigt. Der kleine (im Original abgebildete und beschriebene Apparat) liesse sich nach Verf.'s Ansicht auch zur Feststellung des Grades einer Lähmung der schiefen Augenmuskeln benutzen. v. Mittelstädt.

Tilley (661) weist darauf hin, dass die Schnelligkeit, mit welcher ein Eisenbahnzugbeamter auf Eindrücke antwortet, von eben so grossem Werthe ist, als seine richtige Auslegung dieser Empfindungen. Er hat ein Instrument zur Registrirung dieser Fähigkeit angegeben, welches er die »persönliche Gleichung« nennt, jedoch bis jetzt noch nicht vollständig beschrieben hat. Burnett.

Reid (662) weist in diesem Artikel auf die Grenzen der Zuverlässigkeit der Messungen der Hornhautoberfläche mit den verschiedenen Ophthalmometern und zeigt, dass absolute Genauigkeit unmöglich ist. Dies ist ganz besonders der Fall, wenn die Krümmung der Hornhaut in dem einen oder andern Meridian sehr gross ist und die Oberfläche von der aplanatischen Form abweicht, dennoch kann im Javal'schen und seinem eignen Ophthalmometer, welche eine Oberfläche von 3 mm resp. 2 mm verwenden, der Fehler bei leichten Graden von Astigmatismus thatsächlich vernachlässigt werden. Bei Astigmatismus von mehr als 4 D jedoch begeht man leicht Fehler. Linsenastigmatismus, welchen Reid zugibt, kann natürlich mit dem Keratometer nicht bestimmt werden. Burnett.

Gruber (670) erörtert mit Hülfe eines schematischen Druckauges die Beziehungen, die zwischen dem als hydrostatischen aufzufassenden intraocularen Druck und der durch denselben hervorgerufenen elastischen Kraft der Augenkapsel, die man gewöhnlich als Spannung bezeichnet, stattfindet. So ergeben sich nach seiner Darstellung folgende Sätze aus den Versuchen mit seinem schematischen Druckauge, welche auch für das normale Auge Gültigkeit haben sollen:

1. Jede Drucksteigerung über den normalen Innendruckwerth bringt eine vollständige Verschiebung des Spannungsverhältnisses der einzelnen Lamellen gegen einander und damit eine moleculare Verzerrung der elastischen Wandung in sich selbst, abgesehen von ihrer Ectasirung hervor.
2. Eine Alteration der Elasticitäts-Moduls bringt keine Alterirung des elastischen Gleichgewichtes hervor, verlangt daher nicht zur Erhaltung desselben eine Steigerung oder Verminderung des Innendruckes.
3. Erholung der Elasticitäts-Coefficienten der Wandung bewirkt hingegen Verminderung der elastischen Energie bei Steigerung des Innendruckes und damit Verminderung der regulirenden Thätigkeit der elastischen Augenkapsel.

Axenfeld (675) hebt ganz richtig hervor, dass wenn der Refractionswerth der brechenden Medien beim Neugeborenen der gleiche wäre wie beim

Digitized by Google

Erwachsenen, sich bei der vorhandenen Axenverkürzung beim Neugeborenen eine Hyperopie von 34,3 D. ergeben würde (nach der Formel $f_1 f_2 = l_1 l_2$). In Wahrheit aber wurde die Hyperopie der Neugeborenen im Durchschnitt mit 2—3 D. befunden. Es müssen also die brechenden Medien unbedingt höhere Werthe besitzen.

Die an Früchten unter besonderen Cautelen vorgenommenen Messungen der Hornhaut ergaben in der That, dass beim reifen Neugeborenen die Hornhautrefraction etwas höher ist als später. Die gefundenen höheren Werthe stehen jedoch in keinem Verhältnisse zu der Hyperopie, wie sie durch die Axenkürze des neugeborenen Auges bedingt sein müsste, wenn nicht die Linse einen wesentlich höheren Brechwerth repräsentirte.

Dieser hohe Brechwerth findet seinen Ausdruck in der bekannten Thatsache, dass die Linse der Neugeborenen erheblich kugeliger ist als im späteren Leben, selbst bei maximaler Accommodation.

Die diesbezüglich angestellte annähernde Messung (2 Fälle) ergab für die Linse als Mehrwerth gegenüber dem Durchschnitt des Erwachsenen circa 17 Dioptrien.

Im Verlaufe des Wachsthums gleicht sich dieses Raumverhältniss allmählich aber in noch unbekannter Weise aus.

Für Abschnitt VI—XI. Referent **Horstmann.**

VI. Refractions- und Accommodations-Anomalien.

686. Visser, J. Eene objectieve refractie bepaling van het oog. Geneesk. Tydschrift 1897, Afl. 1, 2, Bd. 37, C. f. pr. A. XXI, p. 257.

687. Simonsky. Die skiaskopische Methode der Refractionsbestimmung. Wojeno Medic. Journ. 1897, X. (Nichts neues.)

688. Cohart, W. M. d'Aubigné. The refraction of the eyes of 1000 school childern, with particular reference to astigmatism, as shown by the Javal Ophthalmometer. New-York med. Journ. 1897, No. 16.

689. Silex, P. Bericht über die augenärztliche Untersuchung der Zöglinge des Waisenhauses und der Erziehungsanstalt in Rummesburg. Gemeindeblatt der Stadt Berlin 1897.

690. Vossius, A. Weitere Mittheilungen über die operative Behandlung der excessiven Myopie. Beitr. z. Augenheilk. XXIX, p. 1.

691. Fröhlich, C. Beitrag zur chirurgischen Behandlung hochgradiger Kurzsichtigkeit. Arch. f. Augenheilk. XXXV, p. 267.

692. Westhoff. Operatieve behandeling der Myopie. Med. Weekblad 1897.

Digitized by Google

693. Salzmann, M. Der Seheffekt der Entfernung der Linse bei hohen Graden von Myopie. Ann. of Ophthalm. 1897, July.

694. Thompson, E. S. Myopie nach einer Iridectomie wegen chronischen Glaucoms. Manhattan Eye and Ear Hosp. Rep. 1897, Jan.

Unter 1000 Schulkindern, die vermittelst des Javal'schen Ophthalmometers untersucht worden waren, fand Cohart (688) bei 13,9 % Emmetropie, 36,2 % Hypermetropie, 44,00 % hypermetropischen Astigmatismus, 1,4 % Myopie, 3,5 % myopischen Astigmatismus und 1,0 % gemischten Astigmatismus.

Silex (689) fand unter 282 Knaben des Berliner Waisenhauses mit 563 Augen 344 Mal Emmetropie, 90 Mal Hypermetropie, 42 Mal Myopie und 87 Mal angeborene Hornhautkrümmungsfehler. Von letzteren waren 47 mit Hornhautflecken behaftet. Unter 122 Augen des Erziehungshauses waren 50,8 % emmetropisch, 13,9 % hypermetropisch, 14 % myopisch und 21,3 % astigmatisch.

Vossius (960) führte an 21 Patienten zwischen dem 7. und 27. Lebensjahre mit einer Myopie zwischen 10 und 30 Dioptr. die Discision der Linse aus. Die Sehschärfe verbesserte sich danach, doch nie so sehr, wie es von Hippel erzielt hat. Die höchste Verbesserung derselben betrug 0,5, im Allgemeinen nur 0,1 bis 0,3. Wenn irgend möglich, operirte er beide Augen, Choridealveränderungen bildeten keine Contraindication, Netzhautablösungen hat er danach nicht beobachtet. Die Refractionsdifferenz vor und nach der Operation schwankte zwischen 13 und 28 Dioptr.

Fröhlich (691) hat an 30 Individuen im Alter zwischen 10 und 27 Jahren, deren Kurzsichtigkeitsgrad zwischen 13 und 20 Dioptr. lag, 50 Mal auf operativem Wege die Linse entfernt, und zwar 20 Mal doppelseitig und 10 Mal einseitig. Nach der Discision beobachtete er 2 Mal Einklemmung des Pupillarrandes in den Stichkanal, 1 Mal Trübung des Stichkanals, 3 Mal Bildung hinterer Synechien, 1 Mal Iritis mit dichter Nachstaarbildung und 2 Mal glaucomatöse Drucksteigerung, nach der Linearextraction 6 Mal Einheilung der Irisperipherie in die innere Corneoscleralwunde, 4 Mal strangförmige Einheilung der Linsenkapsel in die reine Cornealwunde, 2 Mal Iritis mit Hypopyon und 5 Mal Bildung hinterer Synechien; nach der Nachstaaroperation trat 1 Mal Netzhautablösung auf, nach Abschluss des Heilverfahrens 2 Mal dieselbe Affection und 2 Mal Zunahme der pathologischen Hintergrundsveränderungen; 23 Mal war der Verlauf ein normaler gewesen.

Nachdem Salzmann (693) gezeigt hatte, dass die Entfernung der Linse die Refraction des Auges verringert, die Grösse des Netzhautbildes vermehrt u. s. w. (lauter wohl bekannte Thatsachen), weist er darauf hin, dass die Operation für Diejenigen, welche ihr Fernsehen am meisten gebrauchen,

Digitized by Google

am wünschenswerthesten ist. Es ist rathsam, das Auge für 2—8 D myopisch zu lassen. Für Diejenigen, welche ihre Augen stark für Nahesehen gebrauchen, bietet die Operation keinen Nutzen. Burnett.

In dem Falle von Thompson (694) wurde ein glaucomatöses Auge, welches vor einer Iridectomie emmetropisch war, nach der Operation 2 D myopisch. Der Verfasser erörterte die verschiedenen Wege, auf welchen diese Refractionsveränderung zu Stande gekommen sein mag und schliesst daraus, dass sie von einem Vorrücken der Linse herrühre. Burnett.

VII. Lider.

695. Ammann, E. Ein Fall von Pediculi capitis an Cilien und Augenbrauen. Zehender's klin. Monatsbl. f. Augenheilk. XXXIV, p. 307.

696 Armaignac. Tuberculose primitive de la panpière de la caroncule lacrymale, généralisation aux pneumons et au larynx. Annal. d'ocul. CXVII, p. 354.

697. Sbrana. Osteoma della palpebra superiore. Boll. d'ocul. XVII, 23, p. 177.

698. Brault, E. Lipomes congénitaux des deux yeux. Archiv d'Ophthalm. XVII, 7, p. 440.

699. Block. Epithelioma. Nederl. oogheelk. Bydrage 1896, Afl. 4.

700. Mazet. Epithélioma ancien et étendu de la face (angle externe de l'oeil), traité et guéri par des applications de bleu de methylène. Rec. d'Ophthalm. 1897, 4, p. 184.

701. Schimanowsky, A. Zur Frage von den angeborenen Cysten der Lider mit Mikroophthalmie. Wjestnik Ophthalm. 1897, No. 4 bis 5, p. 317.

702. Bunzel, R. Ankyloblepharon filiforme adnatum. Prager med. Wochenschr. 1897, No. 37.

703. Jener, N. Ueber Distichiasisoperation. Wiener med. Wochenschr. 1897, No. 14.

704. de Vincentiis. Elefantiasi e pseudo-elefantiasi. Lav. d. Clinica ocul. d. R. Univers. di Napoli, V, 1, p. 1, 45 und 65.

705. de Vincentiis. Su di una palpebra superiore sifatta per auto-ed eteroplasica. Lav. di Clinica Ocul. d. R. Univers. di Napoli V, 1, p. 95.

706. Israelson. Zur Transplantation von Lippenschleimhaut in den Lidrand bei Trichiasis und Entropium. Centralbl. f. prakt. Augenheilk. XXI, p. 299.

707. v. Siklosy, F., jun. Ueber die Operationen der Distichiasis und des Entropium. Pester med.-chirurgische Presse 1897, No. 38 und 39.

708. Adjemian, D. De l'aplication de la greffe cutanée

Digitized by Google

(méthode de Thiersch) au traitément de l'ectropion cicatricill. Arch. d'Ophtalm., XVII, 8, p. 487.

709. Koster, Gzn. W. Eene nieuwe methode voor de operative behandeling van ptosis. Nederlandsche oogheelkundige Bydragen 1896, Afl. 4, p. 14.

710. Beard, C. St. Blepharoplastik. Amer. Journ. of Ophthalmologie 1897.

711. Darier. Tétanos consecutif à un léger traumatisme de la panpière, mort en trois jours. Soc. d'Ophtalm. de Paris 1897, 1. Juni.

Sbrana (697) beobachtete in Monastrir (Tunis) bei einem 48jährigen Araber eine starke Anschwellung des Oberlides, welches, wie bei der Ptosis, herunterhing und kaum beweglich war. Die Krankheit bestand seit Kindheit, hatte mit einer kleinen Geschwulst im äusseren Augenwinkel angefangen und war in den letzten 20 Jahren zu dieser enormen Grösse angewachsen. Bei der Betastung fühlte Verfasser oberhalb und längs der zwei äusseren Drittel des Lidrandes eine holzharte, ziemlich breite Masse, die zwischen Tarsus und äusserer Haut lag und verschiebbar war. Bei der Operation fand sich eine knochenartige Lamelle vor, welche zwischen dem Tarsus und M. orbicularis in einer dichten Bindegewebshülle gebettet war. Dieselbe hatte eine spindelförmige Gestalt, maass 15 mm in der Länge, 5 mm in der grössten Breite und etwa 2 mm in der Dicke. Die histologische Untersuchung liess zweifellos erkennen, dass es sich um eine Knochenbildung handelte. Einzelne zerstreut im Bindegewebe gelegene Knochenkerne zeigten den Ausgangspunkt der Neoplasie. Verfasser diagnosticirt daher eine wahrscheinlich congenitale an der äusseren Lidcommissur begonnene und im Laufe des Lebens allmählich weiter gegangene Knochenformation und giebt an, bei keinem Autor Angaben über derartige Neubildungen am Lide gefunden zu haben. Dantone.

Brault (698) beobachtete bei einem 4jährigen Knaben einen angeborenen höckrigen, gelbröthlichen Tumor beider Augen, welcher das obere Lid ectropionirend nach vorne die Cornea überlagerte und sich nach oben und aussen in die Orbita hinein erstreckte. Die Geschwulst, welche rechts weit umfangreicher als links war, zeigte wenig festen Zusammenhang mit den Lidern, am meisten nach dem rechten oberen Lide in der Gegend einer colobomartigen Randeinkerbung. Die entfernte Geschwulst erwies sich als eine Angiolipom.
v. Mittelstaedt.

Block (699) beschreibt ein Epitheliom des unteren Augenlides, das tief in die Orbita eindrang. Dasselbe blieb durch Einspritzungen und Verband mit Methylenblau drei Jahre stationär. Die Operation wurde verweigert. Arsenik wurde nicht vertragen. Westhoff.

Schimanowsky (701) enucleirte bei 2 Kindern angeborene Cysten des unteren Lides im Zusammenhange mit dem kleinen Auge. In beiden

Digitized by Google

Fällen lagen die Cysten in einer Vertiefung der unteren Orbitalwand (dem mittleren Theile) und fest mit dessen Periost verwachsen. Das eine Präparat wurde einer genauen Untersuchung unterworfen. Die Detaile sind zum Auszug nicht geeignet. Verfasser zieht aus seinen Untersuchungen folgende Schlüsse:

1. Die Entwickelung der angeborenen, mit dem Auge in Verbindung stehenden Cysten des Unterlides stehen immer im Zusammenhange mit der Entwickelung der embryonalen Augenspalte; 2. Die Höhle der Cyste ist ausgekleidet (ideal gesprochen) mit Neuroepithel, welches die Eigenschaften der primären Augenblase besitzt. 3. Die Bildung der Cyste ist keine Theilerscheinung der Unregelmässigkeiten in der Entwickelung des das embryonale Auge umgebenden Mesodermium, welche Colobombildungen aller Arten in verschiedenea Stellen des Auges nach sich ziehen. 4. Entzündung im das embryonale Auge umgebenden Mesodermium ist eine der wahrscheinlichsten Ursachen der genannten Entwickelungsstörungen. 5. Die im Gehirne auftretenden Veränderungen müssen theils als Folge, theils als durch gleiche Ursache bedingte Entwickelungsstörungen der Mesodermii aufgefasst werden.

Hirschmann.

Unter der Bezeichnung »Ankyloblepharon filiforme adnatum« hat Hasner im Jahre 1881 eine bis dahin noch nicht beobachtete angeborene fadenförmige Brückenbildung zwischen dem oberen und unteren Augenlide bei einem neugeborenen Kinde beschrieben. Einen zweiten analogen Fall beschreibt Bunzel (702). Bei einem einen Tag alten Kinde constatirte er zwischen den beiden Augenlidern ein Gebilde, welches die Stärke eines Zwirnfadens hatte und am Uebergange des inneren Drittels zum mittleren sass. Die Insertion erfolgte mit leichter Verbreiterung an der freien Epidermis der freien Lidkante. Bei spontaner Oeffnung des Auges spannte sich der Strang sehr stark an und verdünnte sich in der Mitte. Bei der grössten Spannung war er 5 mm lang, seine Farbe eine weisse. Die histologische Untersuchung ergab, dass das ganze Gebilde aus mehrschichtigem Epithel bestand, dessen oberflächliche Partien deutliche Zeichen der Verhornung boten. Im Gegensatz zu Hasner, welcher als Ursache eine fötale Entzündung annahm, giebt Bunzel auf Grund der entwicklungsgeschichtlich festgestellten Thatsache, dass die Lider vom 4. Monate an mittels eines ziemlich mächtigen, mehrschichtigen Epithellagers verklebt sind, und dass es später wieder zur Lösnng der Lider kommt, der Auffassung Raum, dass in dem von ihm beschriebenen Falle es zu keiner vollständigen Lösung der epithelialen Verklebung der beiden Lider gekommen war, und der norhandene Strang den stehengebliebenen Rest bedeutet.

Herrnheiser.

Die Distichiasisoperation am unteren Lid führt Jener (703) in der Art, dass er nach dem intermarginalen Schnitte und Untergrabung der vorderen Platte die Wimperlage herabzieht und 6 mm weit von der Lidkante

Digitized by Google

durch Näthe fixirt, Jeder Faden hat zwei Nadeln, welche in der Entfernung von 2—3 mm in der Conjunctiva nach einwärts und dann durch die herabgezogene Wimperlage nach auswärts gestossen werden; die Fäden werden darauf hindurchgezogen und geknüpft.

De Vincentiis (704) hat eingehende Vergleiche über 39 in der Litteratur als Elephantiasis, Fibroma, Neuroma, Hauthypertrophien u. s. w. des oberen Lides angeführte Fälle angestellt und sucht diese Affectionen, auf Grund der von den Autoren veröffentlichten Beschreibungen, in wirktiche und Pseudo-Elephantiasis zu scheiden. Dann beschreibt Verfasser je einen Fall der beiden Arten, die er beobachtet hat. Dantone.

v. Siklosy (707) empfiehlt bei Distichiasis und Entropium des oberen Lides die Hess'sche Ptosis-Operatlon.

Nachdem Dicran Adjemian (708) bei der Lidplastik nach Lefort-Wolf in 2 Fällen von Narbenectropion einen Misserfolg gehabt, wandte er sich der Transplantation nach Hirsch zu, welche ihm unter 42 Fällen 26 Mal einen ausgezeichnete, 11 Mal einen mittelmässigen und in 5 Fällen durch Absterben oder Loslösung des Lappens keinen Erfolg lieferte. Vor Allem ist es nöthig, das ectropionirte Lid sehr weit abzulösen, um eine möglichst grosse Wundfläche zu erzielen, welche durch Excision der Narbenstränge gut zu ebnen ist. Durch Anspannen und Anheften der Fäden der die Lidränder vereinigenden Nähte auf die Stirn bezw. Wange wird die Wundfläche noch mehr vergrössert und dann womöglich ein einziger an den Rändern gut anliegender Lappen auf dieselbe eingepflanzt. Die Lappen hatten eine Höhe von $1^1/_2$—$2^1/_2$ cm und eine Länge von 3—$4^1/_2$ cm. Nach Abstossung der Epidermis ist lange Zeit ein Borvaselinverband anzulegen. Nur in seltenen Fällen erreicht dann die Schrumpfung des Lappens die Hälfte des transplantirten Stückes, meist ist sie geringer. Eine Tarsoraphie ist zuweilen nöthig. Verfasser empfiehlt das Verfahren aufs wärmste und theilt 12 Beobachtungen ausführlich mit. v. Mittelstaedt.

Die von Beard (710) ausgeführte Entropiumoperation nimmt die Hotz'sche Operation als Grundlage. Die Hauptabweichungen von dieser bekannten Operation bestehen in der Kleinheit des unteren Hautlappens, welcher nicht mehr als 4 mm breit ist. Er wird mit dem N. orbicularis vom Tarsus bis zu den sichtbaren Wurzeln der Lidhaare abpräparirt, jedoch nicht bis zum vorher gemaehten Einschnitt in den freien Rand des Lides, welcher die Bindehaut von der inneren Gewebsfläche ablöst. Nach Furchung des Tarsus wird eine Naht in den oberen Rand des unteren Lappens angelegt und die Nadel über den oberen Rand des Tarsus hinweg, in die Gewebe dort eingeführt und in der Lidhaut in einer geringen Entfernung über dem Einschnitt herausgebracht. Die Oberfläche muss jetzt sorgfältig gereinigt werden und beim Anlegen der Naht muss man darauf achten, dass der Tarsus sich nach aussen biegt und nicht nach innen, wie es leicht eintreten kann, wenn man nicht

Digitized by Google

richtig näht. Der Defekt im Tarsalrande wird durch Transplantation von der Innenseite der Lippe ohne Nähte ausgefüllt. Beard zieht dies der Haut sehr vor. Er werden zur Erläuterung Fälle angeführt. (Diese, nicht neue Operation wird in Europa und Amerika vielfach geübt und liefert gute Resultate. H. K.) Burnett.

VIII. Thränenapparat.

712. Kümmel, W. Weitere Beiträge zur Lehre von der symmetrischen Erkrankung der Thränen- und Mundspeicheldrüsen, Mitth. aus den Grenzgebieten der Medicin und der Chirurgie 1897. Bd. II.

713. Mitvalsky. Zur Pathologie der Thränenkanälchen. Wiener klin. Rundschau 1897. No. 44.

714. Terson, A. Comparaison entre divers cas d'exstirpation de la glande lacrymale palpébrale. Arch. d'Opttalm. XVII, 7, p. 418.

715. Scott, K. Remarks on the treatment of a case of complete obliteration of the nasal canal, followed by cure. Ann. of Ophthalm. and Otol. VI, p. 433.

716. Puccioni. Un caso raro di ectasia ed enfisema del sacco lagrimale. Boll. d'ocul. XVIII, 20, p. 155.

717. Mansey, G. Ueber die malignen Tumoren der Carunkelgegend. Inaug.-Diss. Greifswald 1897.

718. Bettrémieux, P. Guérison d'un cas de tic douloureux de lo face. Arch. d'Ophthalm. XVIII, 9. p. 560.

Mitvalsky (713) beobachtete an der innersten Parthie des unteren Lides eines 49jährigen Bauers eine chalazeonartige erbsengrosse Anschwellung. Er entleerte daraus eine breiartige, citronengelbe Masse, die aus feinen farblosen Nädelchen, Fetttropfen und einem goldgelben Pigment bestand.

Aus dem oberen Thränenpunkte einer 50jährigen Frau entleerte Mitvalsky eine schmutzige, eitrige, grüngelbe klebrige Masse, welche wie ein zusammenhängender Klumpen aussah. Dieselbe wurde in Alkohol erhärtet. Es handelte sich um einen Stärkemehlklumpen.

Terson (714) vergleicht die Wirkung der Exstirpation der palpebralen Thränendrüse auf die verschiedenen Formen des Thränens, die er in eine hypersecretorische und eine hypoexcretorische theilt. In einem Falle bestand trotz langer Sondenbehandlung der durchaus weiten und von jeder Absonderung freien Ableitungswege heftiges Thränen, das durch Entfernung der Lidthränendrüse sofort völlig und dauernd beseitigt wurde. In einem andern Falle bei Obliteration der Thränenwege nach Verletzung wurde das geringfügige Thränen durch die gleiche Operation selbst nach Excision der Operationsnarbe nur äusserst wenig vermindert. Ebenso fruchtlos war in einem

Digitized by Google

gleichen früher beobachteten Falle die Entfernung der orbitalen wie palpebralen Drüse. Verf. entfernte seitdem nur mehr die letztere. Die Operation wirkt entgegen den Erwartungen hauptsächlich bei massenhaftem Thränen, weniger bei geringen und vor Allem, wo wie im ersten Falle eine Hypersecretion bestand bei intakten Ableitungswegen. Daher ist das Offenhalten der letzteren durchaus anzustreben. Denn wenn auch bei versehlossenem Kanal die Operation nützlich sein kann, so ist sie doch meist ungenügend. Uebrigens bedarf es noch ausgedehnter Statistiken, um die Wirksamkeit der Thränendrüsenexstirpation in den einzelnen Formen des Thränens genauer zu bestimmen.

v. Mittelstädt.

In dem Falle von Scott (715) bestand ein vollständig knöcherner Verschluss des Nasenganges. Er durchbohrte denselben mit Hülfe eines Zahnbohrers, welcher durch den untern Kanalikulus und in den Sack ganz wie eine gewöhnliche Sonde eingeführt wurde. Der erste Bohrer war 3 mm dick, aber schliesslich wurden Bohrer bis zu 4,5 mm Dicke verwandt. Durch die so angelegte Oeffnung wurde ein Bleinagel eingeführt und liegen gelassen, bis die Theile mit Herstellung eines offenstehenden Kanals geheilt waren. Er hat dieselbe Behandlungsweise angewandt, wo der Verschluss nicht vollständig, sondern nur partiell war. Burnett.

Puccioni (716) fand bei der Oeffnung einer taubeneigrossen Thränensackgeschwulst keinen flüssigen Inhalt, sondern nur Luft. Ein wirklicher Abscess war zwei Monate vorher durch Punction entleert worden. Da die beiden Thränenkanälchen an ihrer Mündung in den Thränensack verschlossen waren, nimmt Verf. an, dass die Luft von der Nase aus beim Schnäuzen gewaltsam in den Thränensack gepresst und durch irgend eine klappenartige Falte der Schleimhaut von der Zurückentleerung in die Nase verhindert worden war. Die Sondirung des ganzen Kanals und die Excision einer Parthie der Schleimhautmündung des Sackes brachte andauernde Heilung. Dantone.

Der Kranke von Bettrémieux (718) litt an rechtsseitigem Facialiskrampf, welcher durch eine partielle Resection des Alveolarfortsatzes für 9 Monate völlig beseitigt wurde. Dann stellten sich die Anfälle wieder ein, und da sich ein gegen früher stärkeres Thränen dabei zeigte, kam Patient in Verf.'s Behandlung, welcher bereits nach 2 maliger unschwer auszuführender Sondirung des Thränenkanals eine erhebliche Besserung sah und schliesslich nach weiterem Sondiren und Verordnung einer prismatischen Brille für die Nähe sowie einer richtig ausgewählten Fernbrille völlige Heilung des Leidens erzielte. Während das Thränen gewöhnlich als Begleiterscheinung des Nervenleidens aufzufassen ist, zeigte es hier eine Erkrankung des Thränensackkanals an, welche ebenso, wie Erkrankung der Cornea und der Nasenschleimhaut der Ausgangspunkt der Facialiskrampfes werden kann, wahrscheinlich durch Erzeugung einer infectiösen aufsteigenden Neuritis. v. Mittelstädt,

Digitized by Google

IX. Muskeln und Nerven.

719. Reddingius. De voorzaak van convergent scheelzien. Med, Weekblad 1897, p, 309.

720. Reddingius. Scheelzien. 76, p. 322.

721. Steffan. Erfahrungen und Studien über Strabismus. Arch. f. Augenheilk. XXXV, p. 200.

722. Sachs, M. Zur Symptomatologie der Augenmuskellähmungen. v. Gräfe's Arch. f. Ophthalm. XLIV, 2, p. 320.

723. Rotgans. Oculomotoriuslähmung. Geneesk. Tydschrift 1897, I, p. 372.

724. Giles, J. E. Ein Fall von Paralyse des Musculus rectus externus. Manhattan Eye and Ear Hosp. Rep. 1897. Jan.

725. Goldzieher. Ein Fall von Trophoneurose nach Herpes zoster. Wiener med. Presse 1897, No. 8.

Steffan (721) spricht sich gegen das Vorkommen der Amblyopia ex anopsia aus, er erkennt nur die Amblyopia congenita an, die operative Beseitigung des Schielens soll erst dann vorgenommen werden, wenn alle Hilfsmittel zur Erzielung einer Spontanheilung und alle Hoffnungen auf eine solche erschöpft sind. So lange die Refraction des Auges bei einem Kinde nicht eine definitive geworden ist, soll man nicht operiren. Je früher die Operation, desto unsicherer das definitive Endresultat.

Eine mit Carzinom behaftete Frau bekam, wie Rotgans (723) berichtet, eine Oculomotorius-Lähmung, die Pupille war eng, reagirte aber gut. Eine Kernlähmung wurde vermuthet, Metastase im Gehirn war aber unwahrscheinlich, da eine so kleine Geschwulst, die so beschränkte Erscheinungen hervorrief, nicht anzunehmen war. Wahrscheinlicher war Syphilis die Ursache.

Jodkali wurde gegeben, die Parese verschwand aber nicht und die Pupille änderte sich nicht. Später verminderte sich die Sehschärfe, welche mit Blindheit endete. Der Trigeminus wurde hyperaesthetisch und es entwickelte sich eine feste Schwellung tief unter und über dem Jochbein, weshalb die Diagnose auf Carcinoma cranii gestellt wurde. Bei der Section fand sich wirklich ein Carcinoma von den Clivus Blumenbachii, das sich nach dem Sinus carvernosus, wo der Oculomotorius verläuft, hin entwickelt hatte. Der Abducens lag in fibrinöses Gewebe eingeschlossen.

Es geht hieraus hervor, dass der N. Oculomotorius sich verhält wie der N. laryngens inferior, nur einzelne Muskeln wurden gelähmt. Eine partielle Lähmung kann also auch eine periphere Lähmung sein. Westhoff.

Der Fall von Giles (724) war eine Lähmung des M. rect. externus des linken Auges mit lange dauernder Diplopie. Giles excidirte ein Stück des Muskels, stellte das Auge gerade, und die Diplopie blieb nur bei extremer Fixirung des Auges nach links und rechts. Burnett.

Digitized by Google

Goldzieher (725) beobachtete nach Abheilung eines rechtsseitigen Herpes zoster ophthalmicus eine eigenthümliche Augenaffection, deren Bild sich aus Injection, flockiger parenchymatöser Trübung der Cornea, Irishyperämie und Pupillenenge zusammensetzte. Die brechenden Medien trübten sich, die Tension des Bulbus war herabgesetzt und das Sehvermögen dem entsprechend vermindert.

X. Orbita und Nebenhöhlen.

726. Bocchi. Fibromioma dell' orbita. Arch. di Ottalm. V, 1—2, No. 59.

727. Neese, E. Ein Fall von Angioma orbitae fibrosum. Arch. f. Augenheilk. XXXV, 1, p. 9.

728. Rumschewitsch. Ein Fall von cavernösem Angiom des oberen Lides. Zehender's klin. Monatsbl. f. Augenkrankheiten. Beschreibung eines Falles. XXXIV, p. 294.

729. Markow, J. Zwei Fälle von Echinococcus der Orbita. Jeschenedjielnik pract. Med. 1897, No. 22.

730. Neulen, W. Zur Pathegenese des Enophthalmus traumaticus. Inaug.-Diss. Greifswald 1897.

731. Brunner, W. E. Traumatischer Enophthalmus. Ophthalm. Rec. 1897. Sept.

732. Franke, V. Ein Fall von pulsirendem Exophthalmus, geheilt nach beiderseitiger Unterbindung der Carotis communis. Beitr. z. Augenheilk. XXIX, p. 19.

733. Hirsch, C. Ein Fall von traumatischem pulsirendem Exophthalmus. Ib. p. 31.

Bocchi (726) entfernte eine zwischen Bulbus und Orbitaldache gelegene nussgrosse Geschwulst, welche mit den R. superior innig verwachsen, aber sonst frei und verschiebbar war. Die histologische Untersuchung liess ein fibröses Gewebe erkennen, welches von zahlreichen quergestreiften Muskelfasern durchsetzt war, also das sehr selten beobachtete Fibromyom, wie die Fälle von Lodato (Arch. di Ottalm. 1896), Zenker (Virchow Archiv f. path. Anat. 1889), Bayer (Nord. med. Archiv XIV) und Jennings (Amer. Journ. of Ophth. 1895). Die Geschwulst recidivirte nicht, es blieb etwas Ptosis und Schielen nach abwärts zurück, aber bei sonst normaler Function. Dantone.

Neese (727) beobachtete bei einem 24jährigen Manne eine die ganze rechte Orbita ausfüllende kugelige Geschwulst von der Grösse eines ansehnlichen Apfels, welche den Bulbus vollständig hervorgedrängt hatte. Da dieselbe innerhalb des Muskeltrichters nach hinten und aussen vom Augapfel sass und von Erhaltung des Auges keine Rede sein konnte, so wurde die Exenteration der Orbita vorgenommen. Als keine festeren Verwachsungen

Digitized by Google

mit dem Orbitalrande bestanden, so war zu schliessen, dass die Geschwulst ausschliesslich ihren Ursprung im orbitalen Zellgewebe hatte. Bei der Untersuchung ergiebt sie sich als eine fibröse Abart der Fibrome, als Angioma fibrosum. Dasselbe unterscheidet sich klinisch von dem einfachen Angiom durch seine härtere Consistenz,

Beide Fälle von Echinococcus der Orbita, über die Markow (729) berichtet, wurden in der Charkow'schen Universitätsklinik operirt. Zu beiden Fällen war das Sehvermögen der sehr hervorgedrängten Augen vor der Operation = 0. Nach der Herstellung erhielt das eine Auge Lichtempfindung (vielleicht nachher auch weitere Besserung). Im 2. Falle stieg das Sehvermögen bis auf $^6/_{16}$. Hirschmann.

In dem Falle von Brunner (731) erhielt der Patient einen starken Schlag über die Nase, welcher dieselbe und die äussere Wand der Augenhöhle zerbrach. Daran schloss sich deutlicher Enophthalmus mit vertikaler Diplopie und Steigung des falschen Bildes an. Die ganze linke Gesichtshälfte ist geschrumpft. Das Sehen ist gut. Burnett.

Nach einem Falle von einem Wagen beobachtete Franke (732) bei einem 21jährigen Arbeiter das Auftreten eines linksseitigen pulsirenden Exophthalmus. Die Digitalcompression der Carotis communis wurde zuerst versucht, war aber nicht von Erfolg begleitet. In Folge dessen musste zur Unterbindung der linken Carotis communis geschritten werden. Da diese Operation nicht den Erwartungen entsprach, sondern der Exophthalmus bestehen blieb, wurde auch die rechte Carotis unterbunden. Danach ging der Exophthalmus ganz allmählich zurück.

Hirsch (733) sah bei einem 26jährigen Bergmann nach einer Verletzung der rechten Kopfseite, bei welcher Blutung aus beiden Ohren, der Nase und dem Munde aufgetreten war, beiderseitig Exophthalmus auftreten. Während derselbe linkerseits nach 3 Wochen zurückging, entwickelte sich rechts allmählich ein pulsirender Exophthalmus, der fast gar keine subjectiven Symptome machte. Das letztere ist zurückzuführen auf eine Schädelbasisfractur, welche eine Ruptur der Carotis und so eine Communication derselben und des Sinus cavernosus erzeugt hat. Nach einer Digitalcompression der Carotis, welche 40 Stunden und 34 Minuten dauerte und auf 19 Tage und 27 Sitzungen vertheilt war, trat eine Besserung ein.

XI. Conjunctiva, Cornea, Sclera, vordere Kammer.

734. Ammann, E. Abortive Blennorrhoea neonatorum. Zehender's klin. Monatsbl. f. Augenheilk. XXXIV, p. 307.

735. Becker, E. Beitrag zur Kenntniss der Bindehaut. Diphtherie. Ing.-Diss., Jena 1867.

736. Elschnig, A. Molluscum contagiosum und conjunctivitis follicularis. Wiener klin. Wochenschr. 1897, No. 43.

Digitized by Google

737. Hermann, Th. Th. Ophthalmologische Beobachtungen in Syrien und Palästina. Wjestnik Ophthalm. 1807, No. 4—5.

738. Peters, A. Beiträge zur pathologischen Anatomie der Conjunctiva. Centralbl. f. prakt. Augenheilk., XXI, p. 321.

739. Steffan, Ph. Erfahrungen über die Körnerkrankheit in Frankfurt a. M. und Umgebung in dem 36jährigen Zeitraum 1861—1897, Ibid. p. 290.

740. v. Reuss, A. Statistik des Trachoms in Cisleithanien. 8. internat. Congr. f. Hygiene und Demographie zu Budapest 1897.

741. Onisi, Y. Einige statistische Bemerkungen über 2641 Fälle von Trachom. Centralbl. f. prakt. Augenheilk., XXI, p. 189.

742. Miller, M. Ueber die Verbreitung der trachomatösen Augenentzündung in der bayerischen Provinz Oberfranken. Münchener med. Wochenschr. 1897, No. 43.

743. Neese, E. Ueber Trachom und dessen Behandlung. Deutsche med. Wochenschr. 1897, No. 43.

744. Epinatiew. Airol bei Trachom. Wojenno-Medic. Journ. 1897, August.

745. Trussow. Zur Frage über die Trachombehandlung.

746. Kyle, J. S. Beobachtungen über die reizende Wirkung natürlichen Gases auf Trachom. Amer. Journ. of Ophthalm. 1897, Juni.

747. Darier. Die tarsale Form des Frühjahrscatarrhs. Eine klinische, anatomische, pathologische und therapeutische Studie. Annal. of Ophthalm. 1897, July.

748. Schlub, St. Fibrombildung am Limbus der Cornea bei Frühjahrscatarrh. Arch. f. Augenheilk., XXXV, p. 137.

749. Rumschewitsch, K. Ein Fall von cystoider Bildung in der Bindehaut des Augapfels. Ib., p. 295.

750. Ischreyt, G. Ueber Cysten der Krause'schen Drüsen. Ib., p. 282.

751. Nobbe, W. Ueber die Lipodermoide der Conjunctiva. v. Graefe's Arch. f. Ophthalm. XLIV, 2, p. 334.

Ammann (734) beobachtete bei einem 5 Tage alten Kind ein eitrigen Ausfluss aus beiden Augen, der nach mehrmaligem Einstreichen einer 1 proc. Höllensteinlösung zurückging. Im Secret fanden sich Gonokokken. Es handelte sich um eine abortive Form von Blennorrhoea neonatorum.

Elschnig (736) berichtet über 6 Fälle von Molluscum contagiosum an den Lidern, welches eine Conjunctivitis follicularis veranlasste. Letztere verschwand allmählich, sobald das Moluscum entfernt worden war.

Hermann (737), der zur näheren Untersuchung der in den Schulen von Syrien und Palästina sehr verbreiteten Augenkrankheiten und zur Einleitung der gegen diese Krankheiten nöthigen Maassnahmen von der Kais. Orthodoxen Palästinischen Gesellschaft commandirt war, bereiste zu diesem

Digitized by Google

Zwecke 32 verschiedene Punkte Syriens und Palästinas. Die Gesammtzahl der von ihm untersuchten Schüler und Schülerinnen betrug 3106 in 46 Schulen der Palästin. Gesellschaft und noch 7 verschiedene andere Schulen mit 115 Schülern und Schülerinnen. Ausserdem besuchte Hermann noch die Ambulatorien von Jerusalem, Bethlehem und Nazareth und hatte Gelegenheit, auch viele Augenkranke von den Einwohnern zu untersuchen. Er fand keine, nur diesem Lande allein eigene Augenkrankheiten, sondern sehr verbreitete, durch Unreinlichkeit, Armuth, Staub, Mangel an Wasser etc. unterhaltene Conjunctivalerkrankungen, theils in Form des acuten und chronischen Conjunctivalkatarrhs, theils Trachom. In Syrien sind die Augenerkrankungen weniger verbreitet, als in Palästina. Das Trachom tritt in viel früherem Alter auf, als es in Nord-Russland der Fall ist und ist auch weniger häufig mit Pannus und Cornealaffection complicirt. Bei den Frauen und Landbewohnern ist das Trachom häufiger, als bei den Männern und Städtern. In den Schulen Syriens betrug die Zahl der Augenkranken 33.68 %, darunter 15 % Trachom; in den Schulen Palästinas machten die Augenkranken 60,67 % aus, darunter 51,18 % Trachom. Hirschmann.

Steffan (739) beobachtete im Laufe von 36 Jahren unter 129865 Augenkranken 5193 mit Granulose behaftet, von denen 2523 bereits Narben an der Bindehaut zeigten. Oberflächliche Hornhautprocesse einschliesslich Pannus zeigten 1168, Ulcera corneae 307, Maculae et Leucomata corneae 11, Trichiasis einschliesslich Entropium 435 und Atrophia bulbi 11. Auffallend war, dass die Granulosa von Jahr zu Jahr immer mehr abgenommen hat. Hauptträger der Granulosa bildeten die Arbeiter, die in der Umgebung Frankfurts ihre Arbeit suchten. Bei den Einwohnern Frankfurts selbst kam die Krankheit nur vereinzelt vor.

v. Reuss (740) fand, dass die gebirgigen Gegenden, vor allem die Alpendistricte, von Cisleithanien arm an Trachom sind. Wo die Krankheit auch im Gebirge vorkommt, ist sie von Arbeitern eingeschleppt. In Wälschtirol schiebt sich das Trachom von Italien aus in das Land hinein. Auch für Istrien, Dalmatien, das Görzer und Triester Gebiet, wo die Affection häufig auftritt, bilden ebenfalls Italien und die östlichen Hinterländer den Mutterboden. Von hier und von Ungarn dringt das Trachom nach Krain und Steiermark. Sehr wenig findet sich die Krankheit im nördlichen und westlichen Theil von Steiermark, in Kärnthen, in Deutsch-Tirol und Vorarlberg, Salzburg, Oberösterreich und Niederösterreich, mit Ausnahme von Wien. Böhmen and Mähren nehmen eine Mittelstellung ein, das westliche Schlesien ist fast trachomfrei, der westliche Theil dagegen, sowie Galizien und die Bukowina bilden den eigentlichen Sitz des Trachoms in Cisleithanien.

Nach dem Bericht von Onisi (741) leiden in Japan 25 % aller Augenkranken an Trachom. Dasselbe kommt in jedem Lebensalter vor, am

Digitized by Google

häufigsten zwischen dem 15. und 30. 25,4 % der gesammten Fälle von Trachom leidet an Pannus trachomatosus.

Unter den Kranken Neese's (743) in Kiew leiden 25 % an Trachom. Complicationen seitens der Hornhaut wurden bei 90 % beobachtet und zwar typischer Pannus bei 52 %, vollkommene Erblindung bei 3 %. Was die meticamentöse Behandlung der Affection betrifft, so empfiehlt Neese ausser Cuprum sulfuricum, Argentum nitricum und dem Alaunstift vor allen Dingen Anwendung einer 1—2 proc. Kreolinlösung, welche sowohl auf die Follikelbildung, wie auf den Pannus einen ausserordentlich günstigen Einfluss hat. Im Narbenstadium des Trachoms bei Neigung zur Xerose sah er Nutzen von Sublimat in Verbindung mit Glycerin (1 : 250). Bei Complicationen von Seiten der Hornhaut ist neben Atropin, Eserin oder Cocaïn der antiseptische Schnürverband mit Sublimat- oder Borsäurelösung am Platz. Die operativen Eingriffe nehmen indessen bei der Behandlung des Trachoms einen wesentlichen Platz ein. In erster Linie ist die Spaltung der äusseren Lidcommissur zu nennen, da hierdurch bei Hornhautcomplicationen der Druck von Seiten der Lider aufgehoben wird. Die Excision der Uebergangsfalte, sowie das Ausschneiden von Stücken des Tarsalknorpels ist zu verwerfen. Dagegen leistet das Auspressen der Trachomkörner gute Dienste, ebenso das Keinigsche Verfahren und die Scarificationen. Bei complicirendem Pannus empfiehlt sich die Ausführung der Peritomie, wenn auch nur im Vernarbungsstadium. Die Sondirung der Thränenwege ist von Wichtigkeit, da hierdurch nicht selten hartnäckige Fälle von Pannus zur Heilung gebracht werden.

Die Einpulverung von Airol, wie Epinatiew (744) berichtet, während eines Monats blieb bei 13 trachomkranken Soldaten erfolglos. Hirschmann.

Trussow (745) empfiehlt die chirurgische Behandlung des Trachoms und zwar werden nach energischer Cocaïnisirung (die Conjunctiva wird mit Cocaïnpulver bestreut) die Trachomkörner mit der Pincette ausgedrückt, die Conjunctiva mit einem in $^1/_{1000}$ Sublimatlösung getauchtem Wattebäuschchen bis zur Blutung abgerieben. Die ganze Behandlung dauert in leichteren Fällen 7—10 Tage, in schweren 10—21 Tage.

Kyle (746) beobachtete, dass in Gegenden, wo natürliches Gas viel verwandt wird, sehr viel Conjunctivitis herrscht, welche nicht geheilt wird, bis eine andere Art von Beleuchtung benutzt wird. Das natürliche Gas wird nur unvollkommen verbraucht, wobei viel schädliche Substanz in die Luft übergeht, welche die Bindehaut reizt. Burnett.

Darier (747) glaubt, dass gewisse Fälle von harten Granulationen auf der palpebralen Conjunctiva, welche gewöhnlich als Trachom angesehen wurden, nur Zeichen von Frühlingscatarrh sind. Die klinische Geschichte solcher Fälle ist von der des Trachoms verschieden, und histologische Untersuchungen, die an herausgeschnittenem Gewebe ven Villard angestellt wurden, bestätigten, wie er annimmt, die Diagnose. Villard findet, dass die leuco-

Digitized by Google

cytische Infiltration nicht auf die Oberflächenschicht der Conjunctiva, wie beim Trachom, beschränkt ist, sondern sowohl die oberflächlichen, wie die tiefen Schichten ergreift. Das fibröse Gewebe, welches den Hauptbestandtheil der Knötchen beim Frühlingscatarrh bildet, ist aus dicken, widerstandsfähigen Bändern zusammengesetzt, während sie beim Trachom dünn und zart sind. Die Behandlung ist von geringem Nutzen, ausgenommen durch Scarification und Excision der grösseren Massen. Burnett.

Schlub (748) beschreibt 3 Fälle von Fibrombildung am Limbus corneae beim Frühjahrscatarrh. Ausnahmsweise kann hierbei die sonst aus Epithel gebildete Limbuswucherung durch Bindegewebsneubildung den Charakter eines Fibroms annehmen.

Rumschewitsch (749) berichtet über eine angeborene cystoide Bildung in der Conjunctiva bulbi. Dieselbe war multilobulär, ihre Basis bedeckte theilweise die atrophische Hornhaut. Wahrscheinlich bestand zu Ende des Fötallebens eine Entzündung der Cornea mit Ulceration und nachfolgender Perforation, welch' letztere schon im Bereich der Conjunctiva bulbi lag. Durch das Durchdringen des Kammerwassers unter die Bindehaut wurde letztere unterminirt und so entstand die Cyste.

Ischreyt (750) giebt die Beschreibung von 2 Fällen von Cystenbildung der Krause'schen Drüsen. Der Sitz derselben ist die Uebergangsfalte, sie präsentiren sich als transparente unter dem Conjunctivalepithel gelegene Bläschen von Stecknadel- bis Haselnussgrösse mit klarem, wässerigen Inhalt.

Im Anschluss an die Publication von 4 Fällen von Lipodermoiden der Conjunctiva unterzieht Nobbe (751) dieselben einer genaueren Besprechung. Es handelt sich in allen bis jetzt veröffentlichten Fällen um teratoide Neubildungen dermoiden Charakters, deren primäre Entstehung nicht im Orbitalfett zu suchen ist. Ihr Sitz findet sich an der Corneoscleralgrenze, der Uebergangsfalte und der Carunkel.

752. Petrasco, T. Ueber eine eigenthümliche Form von Keratitis. Wiener med. Presse 1897, No. 43.

753. Marshall, C. Devereux. Interstitielle Keratitis und ihre Complicationen. Annal. of Ophthalm. 1897, 3, p. 479.

754. Markow, T. E. Galvanisation des Augapfels. Wratsch 1897, No. 31.

755. Straub, M. Over pathologische vaatvorming. Geneesk. Kring. Amsterdam 1897, Jan.

756. Zimmermann, W. Ueber angeborene Veränderungen der Cornea und Sclera eines Hundes. Zehender's klin. Monatsbl. f. Augenheilk. XXXV, p. 226.

Petrasco (752) beobachtete bei einem 9jährigen, sonst gesunden Mädchen das Auftreten eines kleinen Hornhautinfiltrates, welches heilte, um

Digitized by Google

genau nach 4 Wochen zu recidiviren, was nach weiteren 4 Wochen wieder geschah und so bereits 2 Jahre lang.

In seinem Artikel demonstrirt Marshall (753) an mikroskopischen Schnitten, was schon lange von Vielen klinisch nachgewiesen ist, dass die sogen. interstitielle Keratitis einfach keine Keratitis, sondern wirklich eine Uveïtis ist. Er zeigt, dass fast das erste Zeichen der Erkrankung in der Form einer serösen Iritis auftritt und dass die Iris, der Ciliarkörper und die Chorioidea immer mitergriffen sind. Aus diesem Grunde hält er das Atropin für das hauptsächlichste Localheilmittel, besonders in den frühen Stadien.

Burnett.

Die Galvanisation des Auges wurde von Markow (754) in einem Falle schleichender Iritis mit hartnäckigem, immer wieder recidivirenden, mit Hypotonie einhergehendem Hypopyon angewandt, und gab einen eclatanten Erfolg. Seitdem wurde die Galvanisation vielfach in der Klinik bei verschiedenen Eiterungsprocessen versucht. Markow, der die Fälle verfolgte und selbst vielfach die Galvanisation anwandte, fand sie am wenigsten wirksam bei tiefer sitzenden Eiterungen (im Glaskörper und Ciliarkörper, bei Panophthalmitis). Hier gab sie nur kurz dauernde Aufhaltung des Processes und Linderung der Schmerzen. Von grossem Nutzen erwies sich die Galvanisation des Auges bei Eiteransammlung in der Vorderkammer sowohl bei operativer Wundinfection, wie auch bei sogenannter Capsulitis nach Extraction und bei Hornhautabscessen. Der Strom wurde nie stärker, als $1^1/_2$—2 mm, 4—5 Minuten lang angewandt, die Anode auf das geschlossene Auge, die Catode auf die Gegend des Halssympathicus, oder eine indifferente Stelle; begonnen wurde mit 0,5 M. A. Behandlung dauerte 2—15 Tage. Ob der Strom die pyogenen Microben tödtet, oder das Gewebe widerstandsfähiger macht, liess sich nicht mit Sicherheit nachweisen. In dem nach Galvanisation aus der Vorderkammer entnommenen Eiter fand Markow entweder gar keine Microben, oder erhielt nur sehr langsam wachsende Culturen verstümmelter, wenig lebensfähiger Microben. Hirschmann.

Straub (755) bespricht die pathologische Gefässneubildung in dem normaliter gefässlosen Gewebe des Auges. Ein Hornhautgeschwür heilt mit Hülfe von neuen Gefässen, welche sich vom nächstgelegenen Hornhautrande direct nach dem Geschwür wenden. Bei Trachom entwickeln sich Gefässe, ohne dass ein Geschwür vorangeht, indem die Hornhaut noch wenig geschädigt ist. Die Hornhaut bei einem mit Blennorrhoea behafteten Auge vascularisirte an der meist bedrohten Stelle, ohne dass ein Geschwür vorausging. Es schien, als ob die Gefässe der Bildung eines Geschwürs vorbeugten. Bei Kaninchen mit Entzündung des Glaskörpers, entstanden nach Impfung mit Aspergillus, sah er eine seröse Trübung der Hornhaut nach reiner Gefässneubildung auftreten. Hier konnten nur Stoffwechslungsproducte von den im Glaskörper sich befindenden Sporen der Hornhaut getroffen werden. Bei

Digitized by Google

diesem Kaninchen sowohl, als bei einem Patienten mit Ozaena, welcher nach einem Trauma Glaskörperentzündung bekam, wurde auch Gefässneubildung im entzündeten Glaskörper wahrgenommen. Straub meint, dass in allen diesen Fällen in der Hornhaut entweder die Microben, oder durch das kranke Gewebe chemotactische Stoffe werden gebildet, welche die Gefässwände zur Neubildung reizen und die neugebildeten Gefässe in der Richtung der grössten Concentration dieser Stoffe hinführen. Westhoff.

Vermischtes.

Unserm geschätzten Mitarbeiter, Privatdocent Dr. R. Greeff, ist das Prädicat „Professor" verliehen worden.

Digitized by Google

Ichthyol

wird mit Erfolg angewandt äusserlich oder innerlich: **bei allen entzündlichen Leiden,** theils in Folge seiner durch **experimentelle** und **klinische** Beobachtungen erwiesenen **reducirenden, sedativen** und **antiparasitären** Eigenschaften, anderntheils durch seine die **Resorption befördernden** und den **Stoffwechsel steigernden** Wirkungen.

In der **Augenheilkunde** werden empfohlen

bei **Conjunctival-Eczema.**

44) Rp. Ammon. sulfoichthyolici 0,5
Amyli tritici
Zinci oxyd. ää 10,0
Vaselini 25,0
M. f. ungt. exact. terendo.
S. Abends in die Augenlider einzureiben und mit Zink-Ichthyol-Salben-Mull zu bedecken.

bei **Blepharitis ciliaris ektropion**

31) Rp. Ammon. sulfoichthyolici 03,—0,5
Zinci oxyd.
Amyli tritici ää 10,0
Vaselini 25,0
M. f. ungt. exactissime terendo.
S. Augensalbe.
Morgens und Abends einzustreichen.

vide: Dr. von Sehlen. — Ueber die Beziehungen des Ekzems zu den Schleimhäuten. — Monatshefte f. prakt. Dermatologie, XIX. Band 1894.

Priv.-Doc. Dr. A. Peters. — Zur Behandlung der Bindehaut-Katarrhe. — Klin. Monatsbl. f. Augenheilkunde, October Heft 1895.

Wissenschaftliche Abhandlungen über Ichthyol versendet gratis und franco die

Ichthyol-Gesellschaft
Cordes, Hermanni & Co.,
HAMBURG.

Digitized by Google

Soeben erschien:

Lieferung IV

von

Atlas der Ophthalmoscopie.

Eine bildliche und descriptive ophthalmologische Diagnostik

von

Dr. J. Oeller,

K. Bayer. Hofrathe u. Privatdozenten an der Universität München.

Subscriptionspreis Mk. 15.—

Lieferung V erscheint im Juli d. J. und erlischt nach Erscheinen dieser Schlusslieferung der Subscriptionspreis.

Künstliche Glasaugen für Menschen

Export nach allen Ländern.

Prämiirt. Prämiirt.

nur prima Qualitäten pro Stück 1,— M.

100 Stück prima sortirt à 0,80 M.
500 „ „ „ à 0,60 M.
1000 „ „ „ à 0,50 M.

Augen nach Muster zu billigsten Preisen.

Muster für Aerzte zu Diensten.

Auswahlsendungen in allen Quantitäten.

Höchst anerkannt seitens ärztlicher Capacitäten.

E. A. L. Müller-Zschach, Lauscha i. Thür.

Fabrikation künstlicher Augen und Glas-Instrumente.

*Herrn **E. A. L. Müller-Zschach** in Lauscha, Thüringen.*

Hiermit bestätige ich Ihnen erstens den Empfang der beiden nach schriftlicher Angabe gefertigten künstlichen Augen, die vorzüglich passten, ferner das Eintreffen Ihrer Collection von 200 künstlichen Augen, die in jeder Beziehung tadellos ausgefallen sind und an Mannigfaltigkeit der Typen, natürlichem Aussehen, Härte und Leichtigkeit nichts zu wünschen übrig lassen. Ich werde dieselben gern nach meinen Kräften empfehlen.

Hochachtungsvollst

Breslau, 1. Januar 1898. ***Dr. Wolffberg.***

Glasaugen für Menschen, 100 Stück Mk. 60.
Reformglasaugen, neues Fabrikat, sehr haltbar, 100 Stück Mk. 85
offerirt
August Möller, Oberweissbach i. Thür.

Digitized by Google

Systematischer Bericht

über die

Leistungen und Fortschritte der Augenheilkunde

im dritten Quartal 1897.

Erstattet von

Privatdocent Dr. St. Bernheimer in Wien, Professor Dr. C. Horstmann in Berlin, Professor Dr. P. Silex in Berlin,

unter Mitwirkung von

Dr. S. M. Burnett in Washington, Dr. Dantone in Rom, Dr. Herrnheiser in Prag, Prof. Dr. Hirschmann in Charkow, Dr. P. von Mittelstaedt in Metz, Privatdocent Dr. Sulzer in Genf, Dr. Werner in Dublin, Dr. C. H. A. Westhoff in Amsterdam Dr. Schiötz und Dr. Ole B. Bull in Christiania, Professor Dr. R. Greeff in Berlin, Dr. Deus in Berlin, Prof. Dr. Da Gama Pinto in Lissabon etc.

Redacteur: C. Horstmann.

Für Abschnitt XII—XXI. Referent **Silex.**

XII. Iris.

757. Schirmer, O. Untersuchungen zur Pathologie der Pupillenweite und der centripetalen Pupillarfasern. v. Graefe's Arch. f. Ophthalm. Bd. XLIV, 2, S. 358.

758. Brixa, J. Ueber Fehlen der Pupillarreaction bei vorhandener Lichtempfindung. Wiener klin. Wochenschrift 1897, S. 801.

759. Benoit, F. Du rôle de l'humeur aqueuse dans les infections endogènes de l'iris. Arch. d'opht. T. XVII. No. 7. S. 409.

760. Stoewer. Iridotomie bei Verschluss der Pupille durch totale Verwachsung mit einer Hornhautnarbe. Centralbl. f. Augenheilk. Bd. XXI, p. 239.

761. Schapringer, A. Ein Fall von Polykorie und Iriscolobom (Krankenvorstellung). New-Yorker med. Monatsschrift. 20. Juni 1897.

762. Hennicke. Ein Fall von isolirter Ruptur der Iris ohne Verletzung der Augenhäute. Correspondenzbl. des allg. ärztl. Vereins von Thüringen 1897.

763. Zimmermann, M. W. Ein Fall von doppelseitigen melanotischen Tumoren, wahrscheinlich Cysten des Ciliarkörpers. Ann. of Ophthalm. and Otol. 1897. No. 7.

764. Mayweg. Irissarcom. Bericht d. ophth. Gesellsch. z. Heidelberg. cf. Arch. f. Augenheilk. Bd. XXXV, 4, p. 341.

Digitized by Google

765. Knapp, S. Ophthalmia nodosa. Amer. Journ. of Ophthalm. 1897, No. 8.

766. Lubowski, E. Zur Tuberkulose des Auges. Arch. f. Augenheilkunde. Bd. XXXV, p. 183.

767. Zimmermann, W. Bemerkungen zu dem von Schulze mitgetheilten Fall von tuberkulöser Iritis und Keratitis parenchymatosa. v. Graefe's Archiv f. Ophthalmologie. Bd. XLIV, 2, p. 258.

Auf Grund ausgedehnter klinischer Untersuchungen ist Schirmer (757) der Ansicht, dass die Pupillarfasern von den Sehfasern getrennte, unabhängige Gebilde sind, deren Endorgane wahrscheinlich in den parareticulären Zellen der Netzhaut zu suchen sind. Sie enden zum grössten Theil in der Macula und ihrer Umgebung und scheinen im Opticusstamme neben den zu gleichen Netzhautpartien gehörigen Sehfasern zu verlaufen. Die physiologische Pupillenweite ist das Resultat einer reflectorischen Sphincterconstraction. Die Pupillarfasern sind im Sehnerven gegen mechanische Compression viel widerstandsfähiger als die Sehfasern, von diffusen entzündlichen Processen werden sie etwa gleich stark afficirt wie die letzteren. Erkrankungen der Retina ziehen die Pupillarfasern nur dann in Mitleidenschaft, wenn die inneren Schichten ergriffen sind, Aderhauterkrankungen thun dies nur dann, wenn gleichzeitig erhebliche Netzhauterkrankung vorliegt. Bei den sogen. Amblyopien (hysterische, congenitale etc.) leidet die Function der Pupillarfasern nicht.

In Brixa's Fall (758) handelt es sich um Verletzung des l. Auges, welches stark herausgedrängt und unter das Unterlid in seinen zwei inneren Dritteln geschoben war. Nach Entfernung des Fremdkörpers ging der Exophthalmus zurück, Finger wurden wieder in 2 m gezählt, doch ist weder directe noch consensuelle Pupillarreaction des l. Auges trotz Lichtempfindung vorhanden. Erst einige Tage später tritt träge consensuelle Reaction ein. Nach 13 Monaten war das Sehvermögen noch dasselbe, die Pupille dagegen war schneeweiss und excavirt. Die weite Pupille reagirt nur consensuell, ein centrales absolutes Scotom, beginnend im Fixationspunkt und zum gelben Fleck verlaufend, ist vorhanden. Das anfängliche Fehlen einer directen und consensuellen Reaction wird als Reflextaubheit bezeichnet, ein Zustand, der neben vielen anderen Erklärungen von Heddaeus so gedeutet wird; das Netzhautcentrum ist nur reflexempfindlich, die Pupillenfasern verlaufen mit den das Netzhautcentrum versorgenden Fasern räumlich vereinigt. Wenn nun ein centrales Scotom bestand, so wird bei intacten peripheren Netzhauttheilen mit diesen noch gesehen werden, aber in Folge der Nichtempfindlichkeit des Netzhautcentrums Reflextaubheit bestehen. Dass später nur die directe Reaction nicht erhalten war, erklärt Verfasser in der Weise, dass durch die Verletzung die centripetalleitenden Fasern, wofür die Weite der Pupille spricht, geschädigt waren, und da die centrifugalleitenden Fasern in

Digitized by Google

der Orbita durch die Verletzung noch beeinträchtigt sind, so wird vielleicht die directe Pupillarreaction gänzlich ausbleiben können, während die consensuelle im l. Auge noch zu erhalten ist, da die vom r. Auge kommenden centripetalen Fasern normal sind und somit eine stärkere Reizung auf die nach dem l. Auge führenden centrifugalen Fasern ausüben.

Nach Benoit's (759) Ansicht bildet der Humor aqueus den Infectionsträger für die Iris. Bei Syphilis, Tuberkulose und allen Leiden, bei denen Veränderungen im Gefässsystem sehr häufig sind, erkrankt auch leicht der gefässreiche Ciliarkörper. Es kommt hier zu weit ausgebreitetem entzündlichen Oedem und Zelleninfiltration der Ciliarfortsätze bis zur Ora serrata hin. Der abgesonderte Humor aqueus enthält dann neben Eiterzellen Fibrin, auch Microorganismen und Toxine, welche die Infection der Iris von den besonders am ciliaren und pupillaren Theile der Iris vorhandenen Crypten aus bewirken. In dem ersten diese Ansicht stützenden Falle bestand ein leichtes Hypopyon als Folge einer Necrose am Hornhautrande eines an Pneumonie sterbenden Mannes. Die Umgebung des Schlemm'schen Kanals, die tieferen Hornhautschichten und namentlich der Fontana'sche Raum, waren stark zellig infiltrirt. Durch den Humor aqueus wurden Zellenanhäufungen auf die vordere Irisfläche verschleppt, besonders in die Gegend der Crypten, von denen aus stellenweise sich Zellenreihen bis zu den Lymphgefässen verfolgen liessen. Diese Zellen entstammten nicht der Iris, da dieselbe sich noch durchaus entzündungsfrei zeigte und eine Infection derselben eben erst begann. — Die Wirkung des Atropins in solchen Fällen besteht in einer Verminderung der Aufregungsfläche, sowie einer Befreiung von dem bereits in die Crypten aufgenommenen inficirenden Humor aqueus. — Im 2. Falle einer Tuberkulose bestand in der ganzen Ausdehnung der Ciliarfortsätze bis zur Ora serrata hin ein entzündliches Oedem. Die ganze Iris war infiltrirt, vorwiegend aber die Gegend der Crypten, wo sich auch zahlreiche kleinere und grössere Tuberkel fanden. v. Mittelstaedt.

Der interessanteste Punkt in dem Falle von Zimmermann (763) ist der, dass die Geschwulst, welche offenbar von dem Ciliarkörper entsprang und zwischen die Iris und Linse hineinragte, alle Zeichen der Bösartigkeit darbot, trotzdem aber hier vier Jahre lang stationär blieb. Gute chromolithographische Bilder des Befundes sind dem Artikel beigefügt. Die Geschwülste werden als cystische angesehen. Burnett.

G. Knapp (765) giebt die Krankengeschichten von drei Fällen von Ophthalmia nodosa, in welchen die Diagnose durch die Exstirpation von Knötchen und den Befund von Raupenhaaren bestätigt wurde. In einem Fall war die Iris, in dem andern der conjunctivale Cul-de-sac und in den dritten die Hornhaut afficirt. Die entzündlicheu Symptome, welche im Allgemeinen schwer waren, liessen nach der Entfernung der Haare nach.

Burnett.

Digitized by Google

Lubowski (766) berichtet klinisch und anatomisch über einen Fall von Tuberkulose der Iris und des Ciliarkörpers, bei dem es zu einer so hohen Drucksteigerung kam, dass wegen der Schmerzen zur Enucleation geschritten werden musste. Bemerkenswerth ist noch der Umstand, dass nur die untere Hälfte der Netzhaut erkrankt und degenerirt war.

Nach Zimmermann (767) ist es nicht richtig, wie Schultze es will, dass bei Keratitis parenchymatosa die Erkrankung der Hornhaut durch Einwirkung von Toxinen mit folgender Lockerung des Endothels von der vorderen Kammer aus erfolgt. Viel wahrscheinlicher wird sie auf anderen Wegen z. B. durch die Blutgefässe resp. durch Erkrankungen der Gefässhaut eingeleitet.

XIII. Chorioidea.

768. Grussendorf, W. Ein Beitrag zur Kenntniss der metastatischen Ophthalmie. Dissert. inaug. Jena 1897.

769. Brodzki, J. Die Ophthalmomalacie. Dissert. inaug. Berlin 1897.

770. Lange, O. 1. Chorioidealtumor oder Chorioidealablösung. 2. Zur Frage der spontanen intracapsulären Resorption der Cataracta senilis. Festschrift zur 69. Vers. d. Naturforscher u. Aerzte zu Braunschweig 1897.

771. Fage. Les ruptures de la choroide. Arch. d'opht. T. XVII, No. 7, p. 401.

772. Polano. Ueber isolirte Chorioidealrupturen. Dissert. inaug. Kiel 1897.

Grussendorf (768) beschreibt eine einseitige metastatische Ophthalmie des r. Auges, entstanden im Anschluss an eine Angina Ludovici, die bei einem 38jährigen Tagelöhner vor etwa 10 Wochen nach Incision der rechten Halsseite bis auf eine kleine Abscesswunde abgeheilt war. Ohne jede Veranlassung tritt plötzlich wiederum Schwellung der r. Halsseite auf, zu der sich von Seiten des r. Auges Hyperämie und Oedem der Bindehaut, entzündlicher Exophthalmus, diffuse Trübung der Cornea, enge Pupille und Irishyperämie und aussen am Bulbus eine prominente Stelle hinzugesellten. Der erblindete Bulbus wurde wegen grosser Schmerzhaftigkeit enucleirt. Die mikroskopische Untersuchung ergab geringe zellige Infiltration der Conjunctiva, fibrinöses Exsudat in der vorderen und hinteren Kammer, plastische Iridocyclitis, circumscripten in Organisation begriffenen Glaskörperabscess mit Perforation der Chorioidea und Sclera mit zur Zeit intactem Epithelüberzug, Ablatio retinae und Thrombose der Centralvene. Interessant ist an diesem Fall, dass bei einer Angina Ludovici eine metastatische Ophthalmie noch

Digitized by Google

nicht beobachtet ist, dass nicht eine plötzliche Erblindung wie bei der Embolie eintrat und das circumscripte Verhalten des Eiterungsprocesses.

Brodzki (769) stellt alles das zusammen, was über die Krankheit im Laufe der Jahre bekannt geworden ist. Er definirt die Ophthalmomalacie als eine vorübergehende oder permanente Hypotonie des Bulbus, die begleitet ist von mannigfachen Lähmungs- oder Reizerscheinungen in der Sphäre des Halssympathicus und des Trigeminus.

Fage (771) berichtet über 4 Beobachtungen meist vielfacher Zerreissungen der Aderhaut im hinteren Augenabschnitt von der typischen Form und bespricht im Anschluss daran die verschiedenen Entstehungsarten der Verletzung, die je nach dem Sitze der letzteren verschieden sein müssen. Die Ansicht von Arlt's gilt nur für die äquatorialen Zerreissungen, während die im vordern Theile des Auges wohl durch directe Einwirkung der Gewalt entstehen. Zur Erklärung der gewöhnlichen der Papille benachbarten und zu ihr concentrischen Risse nimmt Verfasser in etwas anderer Art als schon von Ricker die Insertion des Sehnerven zur Hilfe. Letztere bilde nämlich bei der Einwirkung der Gewalt den einen, die Orbitalwand den anderen Punkt des Widerstandes, zwischen welchen die Aderhaut gedehnt wird und in der auf dieser Dehnungsrichtung senkrechten einreisst.

von Mittelstaedt.

Polano (772) berichtet über drei Fälle von isolirten Chorioidealrupturen, welche sich nach ihm allein durch die von Seydlitz'sche Theorie, nicht aber durch eine der anderen Theorien der Chorioidealrupturen erklären lassen. Nach dieser Theorie soll bei Contusion des vorderen Bulbus eine Molecularwelle, die in der Stossrichtung am schnellsten hin fortschreitet, einen Chorioidealriss an der Stelle hervorrufen, welche in Richtung des Stosses der getroffenen Cornealstelle gegenüberliegt, wobei die durch die Einbuchtung der Cornea gleichzeitig hervorgerufene Druckerhöhung und somit geringere Excursionsfähigkeit der Augenhäute für das Zustandekommen der Rupturen noch besonders günstig wirkt. Wenn diese Ansicht richtig ist, muss es nach Meinung des Verfassers möglich sein, dass eine solche Welle direct die Pupille trifft und zu einer Blutung auf derselben führt und es werden auch derartige Fälle von ihm beschrieben.

XIV. Glaucom.

773. Markow, E, Zur Glaucomstatistik. Wratsch. 1897. No. 26.

774. Stölting. Ueber Steigerung des intracraniellen und intraocularen Druckes. Bericht der ophthalm. Gesellsch. z. Heidelberg. cf. Arch. f. Augenheilk. Bd. XXXV, 4, p. 354.

775. v. Moll. Acut glaucoom by pneumonie. Nederl. Oogheelk. Bydragen. Afl. 4. 1896.

Digitized by Google

776. Hess, C. Ueber einige seltene Fälle von Glaucom. Bericht der ophth. Gesellschaft zu Heidelberg, cf. Arch. f. Augenheilkunde, Bd. XXXV, 4, p. 340.

777. Galezowski. Ueber das atypische Glaucom. Wiener klin. Rundschau 1897, No. 21, 22, 23.

778. Cross, R. Congenital Hydrophthalmos. Trans. Ophth. Soc. Un. K. Vol. XVII, p. 340.

779. Angelucci. Ancora sui disturbi del mecanismo vascolare e sull' operabilità del buftalmo. Arch. d. Ottalm. Bd. IV, 11—12, p. 343.

780. Pergens, E. Buphthalmus mit Lenticonus posterior. Arch. f. Augenheilk. Bd. XXXV, 1, p. 1.

781. v. Hippel. Ueber Hydrophthalmus. Bericht der ophth. Gesellsch. z. Heidelberg. cf. Arch. f. Augenheilk. Bd. XXXV, p. 355.

782. Peter, M. Beseitigung glaucomatöser Prodromalerscheinungen durch Convexgläser. Centralbl. f. Augenheilk. Bd. XXI, p. 274.

783. Abadie. Das Wesen des Glaucoms. Erklärung der Heilwirkung der Iridectomie. Wien. klinisch. Rundschau 1897, No. 30.

784. Hoffmann, F. W. Zur Therapie des Glaucoms. Zehender's klin. Monatsbl. Jahrg. XXXV, p. 251.

785. Webster, D. Ein Fall von Prolaps der Netzhaut nach Iridectomie wegen Glaucom. Manhattan Eye and Ear hosp. Reports 1897, Jan.

786. Lesshaft. Selbstentbindung der ungetrübten Linse nach Glaucom-Iridectomie. Zehender's klinisch. Monatsblätter, Jahrg. XXXV, p. 273.

Markow (773) giebt eine ausführliche Analyse der in der Charkowschen Universitätsklinik des Ref. beobachteten Fälle von Glaucom. Auf 106609 Augenkranke kommen 1505 Fälle von Glaucom, also 1,41 %, und nach Abzug von 176 Fällen von Secundärglaucom also nur 1,25 %. Frauen und Männer sind gleich vertreten. Glaucom kommt bis zum Alter von 55 bei Frauen viel häufiger vor als bei Männern. Von 55 bis 65 Jahren ist Glaucom bei beiden Geschlechtern gleich häufig, im Alter über 65 ist es bei Männern häufiger. Im frühen Alter wurde chronisches Glaucom beobachtet, an einem Auge — bei einem 6jährigen Knaben und einem 20jährigen Mädchen, beiderseitig — bei einem 20jährigen Manne und bei 3 Mädchen (von 17, 21 und 24 Jahren), Glaucoma simplex an einem Auge bei einem 1monatlichen Kinde und einem 17jährigen Mädchen. Absolutes Glaucom an einem Auge bei 9 Mädchen (von 13, 15. 16, 17, 18, 19, 20, 23 und 24 Jahren) und an beiden Augen bei einem Mädchen von 7 und einem von 10 Jahren. Eine Prädisposition hypermetropischer Augen lässt sich nicht nachweisen. Die Zahl der mit Glaucom behafteten Israeliten beträgt 349, also 23,2 %, während

Digitized by Google

die Zahl aller israelitischen Kranken in der Charkow'schen Klinik nur 10 % bis 12 % ausmacht. Operirt wurde in 575 Fällen und zwar mit wenigen Ausnahmen wurde die Iridectomie ausgeführt. Hirschmann.

Galezowski (777) kommt, bevor er zum Thema übergeht, auf das falsche oder Pseudoglaucom zu sprechen. Es gehören hierher eine Reihe lacrymaler Störungen, die den Verdacht auf Gl. erwecken können. In zweifelhaften Fällen giebt das Gesichtsfeld, das nach innen oder oben innen eingeschränkt ist, den Ausschlag. Zu den atyp. Gl. rechnet Verf. dann das plastische Gl., wie wir es bei serösen Iritiden finden. Der Opticus zeigt dabei häufig gar keine Veränderungen. Ferner erwähnt er Gl. bei Syphilitikern in Gesellschaft von Gicht. Accidentelle Ursache wie Trauma, Cataractoperation, Atropin führen zum Ausbruch. Eine weitere Art ist das sogen. lymphatische Gl. bei sympathischer Ophthalmie. Die Gl. nach Operation beruhen auf eigenartiger Narbenbildung, durch welche venöse Stasen, Obliteration der Kanäle und Lymphgefässe hervorgerufen werden. Das Atropingl. entsteht nach ihm dadurch, dass die Vasomotoren längere Zeit anästhetisch und paralytisch gemacht wurden, wodurch sich eine Störung zwischen Secretion und Absorption ausbildet. Die Gl. myopischer Augen sind die Folge von Lymphstörungen oder von Scleritis, resp. Sclerochorioiditis. Die Excavation hierbei resultirt nicht aus dem gesteigerten Druck, sondern aus einer Austrocknung und Retraction der Lam. cribrosa.

Cross (778) beschreibt den mikroskop. Befund in 3 Fällen von Buphthalmus. Der Filtrationswinkel war auf allen Schnitten defect; in 2 Fällen war Adhäsion der Iris an die Corneaperipherie vorhanden und in einem Fall liess der Rand des Schnittes früheren Contact vermuthen. 6 sehr gute Heliophotographien erläutern dies. — Colins meinte, dass wenn die Iris während ihrer Entwicklung sich nicht von der Cornea separirt, eine congenitale vordere Synechie daraus hervorgehe. D. Marshall zeigte einen Fall, wobei der Winkel geschlossen war trotz tiefer vorderer Kammer. Werner.

Angelucci (779) giebt die kurzen Krankengeschichten von 10 weiteren Fällen von Buphthalmie und erörtert seine schon früher bekannt gegebenen Ansichten über die Ursachen dieser Krankheit, welche er in einer mechanischen (vasomotorischen) Störung der Blutgefässe annimmt. In der That waren bei allen diesen Kranken auch andere nervöse Alterationen nachweisbar. Bei zwei Kindern von 15 resp. 41 Tagen hat Verf. auf beiden Augen mit Vortheil die Iridectomie ausgeführt, welche die Weiterentwicklung des Leidens verhindert und zur Aufhellung der Cornea geführt hat. Besonders eines der Kinder hatte, als es im 4. Lebensjahre wieder untersucht wurde, ein ganz brauchbares Sehvermögen. Dantone.

Pergens (780) untersuchte anatomisch einen Lenticonus posterior bei einem 4 1/2 Jahre alten Kinde, das an Buphthalmus litt. An der vorderen Fläche der Linse fand sich Pyramidalstaar, der hintere Theil verlief conisch

Digitized by Google

und war trübe mit Ausnahme eines mehr nach der Mitte zu gelegenen Abschnittes. Wegen der Grösse und Schwere der Linse ist er geneigt, den vorliegenden Buphthalmus denjenigen Glaucomfällen anzureihen, wo die zu grosse Linse als Ursache des glaucomatösen Zustandes angesehen wird. Es folgt eine das Capitel betreffende Litteraturübersicht.

Abadie (783) betrachtet das Glaucom als eine Folge der Reizung der Vasodilatatoren. Aus deren gemeinsamen Ursprung und Verlauf mit dem Dilatator pupillae erklärt sich bei der Reizung die Erweiterung der Pupille. Bei der Iridectomie ist nicht die Ausschneidung das wesentliche, sondern die Wegnahme eines Theiles ihrer Ganglienzellen. (Nach neueren Untersuchungen finden sich solche hier nicht vor. Ref.)

In dem Hoffmann'schen (784) Falle brach nach einer Glaucomiridectomie auf dem einen schon amaurotisch gewordenen Auge ein Anfall auf dem anderen gesunden Auge aus. Pat., die sich nicht operiren lassen wollte, träufelte, gleichgültig, ob Anfälle da waren oder nicht, 10 Jahre lang Tag für Tag Pilocarpin sich ein und verlor schliesslich unter allmähliger Gesichtsfeldverengerung auch die Sehkraft dieses Auges. Auf Grund dieser und anderer Erfahrungen plaidirt der Verf. für die Operation, wenn der Pat. nicht in steter Controlle bleiben kann, und wenn durch das Mioticum der Anfall nicht präcis zum Schwinden gebracht wird.

Webster's (785) Fall betraf ein 17jähriges Mädchen mit den ophthalmoskopischen Zeichen von Glaucom im linken Auge mit schwacher Lichtempfindung. Nach der Iridectomie begann während der Reinigung der Wunde der Glaskörper auszufliessen. Das Auge wurde sofort geschlossen und verbunden. Am nächsten Morgen war der Verband mit Blut getränkt, und eine Masse, welche sich als Netzhaut erwies, ragte aus der offenen Wunde heraus. Sie wurde nach einigen Tagen abgetragen und das Auge wurde atrophisch. Die Blutung stammte offenbar von der Chorioidea. Burnett.

Lesshaft (786) iridectomirte wegen Glaucom, am sechsten Tage war die vordere Kammer noch nicht hergestellt, stärkere intercurrente Schmerzen. Am 7. Tage war die Kammer tief, die Wunde geschlossen, in der Nacht hatte heftiges Druckgefühl bestanden, im Verband fand sich die Linse.

XV. Sympathische Ophthalmie.

787. Axenfeld. Zur Histologie der sympathischen Ophthalmie. Ber. d. ophthalm. Gesellschaft zu Heidelberg, cf Arch. f. Augenheilkde. Bd. XXXV, p. 342.

788. Haab. Ueber sympathische Iridochorioiditis. Ibid. p. 353.

789. Donaldson. A case of sympathetic inflammation of the eye following enucleation for subconjunctival rupture of the sclerotic. Ophth. Rev. Vol. XVI, p. 35.

Digitized by Google

Donaldson's (789) Patientin, eine Frau von 33 J., stiess mit ihrem Auge gegen eine Thürklinke und zog sich dadurch eine Scleraruptur oberhalb der Cornea zu. Conjunctiva nicht geschwollen.

Enucleation 20 Tage nach Verletzung. Sympathische Entzündung wich 27 Tage nach der Operation (47 Tage nach dem Unfall). Später leichte Iritis und Keratitis punctata, bis 3 Jahre später die Iritis schlimmer wurde durch hinzutretende catarrhalische Ophthalmie. 6 Jahre darauf Vis. $= \frac{4}{60}$. Einige hintere Synechien. Medien getrübt. Werner.

XVI. Linse.

790. Axenfeld, Th. Ueber den Brechungswerth der Hornhaut in der Linse beim Neugeborenen nebst Bemerkungen über Ophthalmometrie am Leichenauge. Zeitschr. f. Psych. und Physiol. der Sinnesorgane. Bd. XV, Heft 1 u. 2, p. 71. Vergl. Ref. 675.

791. Wettendörfer. Zwei weitere Fälle von juvenilem Totalstaar bei Tetanie. Wien. med. Wochenschr. 1897, No. 36.

792. Schanz, Fr. Eine Familie mit juveniler Cataract. Centralbl. f. Augenheilkde. Bd. XXI, p. 264.

793. Hirschberg, J. Angeborener grauer Staar als Familienübel. Centralbl. f. Augenheilkde. Bd. XXI, p. 271 (5 verschiedene Familien betreffende Mittheilungen).

794. Purtscher. Angeborener grauer Staar als Familienübel. Ibid. p. 198.

795. Rogmann. Nouvelle contribution à l'étude des anomalies lenticulaires congénitales. Colobomes situés dans une direction différente à la fente foetale. Conclusions générales sur la genèse des colobomes lenticulaires. Arch. d'opht. T. XVII, p. 427.

796. Krautschneider. Ein Fall von Krystallbildung in der Linse. Beiträge zur Augenheilkunde, Heft XXVI.

797. Schön, N. Ueber Staar nach Krämpfen. Wien. med. Wochenschrift 1897, No. 17.

798. Rockliffe, W. C. Cataract Extraction and Gout. Trans ophth. Soc. U. k. Vol. XVI, p. 352.

799. Puccioni. Un caso di lussazione spontanea (bilaterale) della lente cristallina. Boll. d'Ocul. Bd. XVIII, 14—15, p. 108.

800. Schlodtmann. N. Ueber einen Fall von Luxation der Linse in den Tenon'schen Raum bei äquatorial gelegenem Scleralriss. v. Graefe's Arch. f. Ophthalm. Bd. XLIV, 1, p. 126. (Genaue anatomische Beschreibung.)

801. Mitvalski. Remarques sur la luxation sous-conjonctivale du cristallin. Arch. d'opht. T. XVII, p. 337.

802. Freyer, B. Die Technik der Nasenextraction. Ann. Journ. of Ophthalm. 1897, Juli.

803. Chibret, P. Le lavage de la chambre postérieure après l'opération de la cataracte. Arch. d'opht. T. XVII, p. 545.

Digitized by Google

804. Sattler. Ueber die operative Behandlung der Ectopia lentis. Bericht d. ophth. Gesellschaft zu Heidelberg. Arch. f. Augenheilkde. Bd. XXXV, 4, p. 355.

805. Purtscher. Aderhautblutung nach Altersstaarausziehung. Centralbl. f. Augenheilkde. Bd. XXI, p. 193.

806. Walter, O. Ueber Accommodation bei Aphakie. Arch. f. Augenheilkde. Bd. XXXV, 1, p. 22.

Schanz (792) berichtet über eine Familie, in der die 3 Kinder einer jetzt noch lebenden gesunden Mutter um das 20. Jahr herum auf beiden Augen an Total-Staar, der sich in wenigen Monaten entwickelte, vorübergehend erblindeten.

Purtscher (794) constatirte unter 11 Kindern eines gesunden Ehepaars bei dem 4., 7. und 11. Kinde Cataract.

Das von Rogman (795) beobachtete Linsencolobom des linken Auges (am rechten, wo die Linse durch Verletzung luxirt, waren anscheinend die gleichen Veränderungen vorhanden) bestand in einer gradlinigen Abflachung des oberen Randes, welcher an der Stelle des Ueberganges in die normale Rundung aussen eine conische Erhebung der Kapsel zeigte. Am äusseren Umfange des Linsenrandes reihen sich eine Anzahl kleinerer ähnlicher Erhebungen an. Von allen diesen gehen gespannte rareficirte Zonulafasern ab. Die Linse ist nach innen und unten luxirt, was wohl durch die Lage des Linsenrandes wie die zur Pupille excentrische Lage einer Zonularcataract erwiesen wird. Die Iris war anf einen $1^1/_2$ mm breiten atrophischen Streifen reducirt, das Auge von normaler Grösse, ophthalmoscopisch keine andere Missbildung zu erkennen. Nach einem Vergleich seiner mit einer Anzahl fremder Beobachtungen bespricht Verf. die Entstehung der Missbildung, die seiner Ansicht nach hier kaum eine andere als in den typischen der Lage der fötalen Augenspalte entsprechenden Formen sein dürfte, da die meisten ihnen zukommenden Kennzeichen beiden Formen gemeinsam sind. Die eine Ursache ist das zu lange Fortbestehen eines Theiles der Gefässe der Kapsel, wie aus den Befunden direct zu erschliessen ist, eine andere Ursache ist die partielle mangelhafte Entwickelung und Befestigung der Zonula, worauf unter anderen die Beziehungen zwischen Colobom und Ectopie die Häufigkeit des Zusammentreffens beider, sowie sichtbare Zonulaveränderungen hinweisen.

v. Mittelstaedt.

Schön (797) betont, dass auch er, wie Wettendorf, die Cataracta spastica, bes. aber den Schicht- und Ergotinstaar auf Krampf des Accommodationsmuskels zurückgeführt habe. In diesen Fällen sollen die Staartrübungen aus entarteten Epithelien bestehen und soll die Vertheilung der trüben Streifen von der Anordnung der Zonulafasern abhängen.

Rockliffe's (798) Patient, 62 Jahre alt, bekam Erbrechen in der Nacht nach der Operation und einige Tage später einen acuten, ausge-

Digitized by Google

breiteten Gichtanfall. Mehrere Tage waren Oedem und Chemosis der Lider vorhanden, Cornea jedoch klar, Patient wurde bald völlig hergestellt.

Werner.

Puccioni (799) beschreibt einen Fall von doppelseitiger Linsenektasie, den er bei einem jungen, kurzsichtigen, analphabetischen Landmädchen an der römischen Klinik beobachtet hat. Die Verschiebung war auf einem Auge nach oben innen, auf dem anderen nach oben aussen. Da die asthenopischen Beschwerden sehr lästig waren, wurde beiderseits von Businelli mittelst kleinen Lappenschnittes ohne Iridectomie die Extraction der Linse erfolgreich ausgeführt. Weil Trauma ausgeschlossen, die Myopie nur eine mässige war und beide Augen, ausser der abnormen Linsenlage, keine krankhaften Veränderungen aufwiesen, so kann Verf. in der Erörterung der Krankheitsursache nur den Umstand in Erwägung ziehen, dass das Mädchen nach Landessitte sehr oft schwere Lasten auf dem Kopfe tragen musste. Die angestrengte Zusammenziehung der Halsmuskeln könnte durch Vermehrung des intraocularen Druckes das Reissen der vielleicht von Natur aus schwachen Zonula Zinnii und die Verschiebung der Linse herbeigeführt haben. Dantone.

Unter den 13 Beobachtungen Mitvalski's (801) von subconjunctivaler Linsenluxation, bei denen 9 Mal die Linse operativ entfernt wurde, war die Ruptur des Bulbus 9 Mal eine indirecte, typische in der Gegend dicht hinter der Corneo-Scleralgrenze, während sie in den andern Fällen zugleich mit einer Wunde der Bindehaut direct durch eine scharfe Kante des verletzenden Gegenstandes (Holzstück, Hammer) entstanden war. Nur in einem Fall lag die Linse noch zum Theil in der Scleralwunde. Wahrscheinlich war diese im Augenblicke des Entstehens gegen die obere Orbitalwand gepresst und hierdurch der vollständige Linsenaustritt verhindert worden. Denn in der Ausdehnung der Wunde, wie für andere Fälle angenommen worden, lag kein Hinderniss, da sie 14 mm gross war. Eine Luxation ohne die Linsenkapsel war äusserst selten und fand sich nur in einem Fall, wo der Kern einer seit der Kindheit bestehenden Nuclearcataract austrat. Die sich wenig verändernde Kapsel der luxirten Linse verwächst mit der umgebenden Bindehaut, deren Gefässe sie durchdringen und die Resorption der gequollenen gelatinösen nur wenig getrübten Massen befördern. Die Dauer dieser Aufsaugung hängt vom Lebensalter und noch anderen Momenten ab. Am schnellsten geht sie vor sich, wenn die Kapsel zerrissen, was während und nach dem Trauma geschehen sein kann, die Scleralwunde offen bleibt und die Linsenmassen vom Humor aqueus umgeben ist. Eine partiell luxirte Cataract mit intacter Kapsel resorbirt sich am langsamsten. Naeh der Aufsaugung kann ein cystöser Sack zurückbleiben, der operativ entfernt werden muss. In einem Falle war eine luxirte alte Cataract völlig verkreidet. Die Narbe der Risswunde ist bald linear, pigmentirt, bald ausgebuchtet. Zuweilen schliesst sich die Wunde Monate lang nicht, namentlich wenn sie gross und die Linse noch zum Theil

Digitized by Google

in ihr liegt. Stets wird die Hornhautwölbung verändert. Die Iris war nur in einem Falle unverletzt geblieben, meist bestand ein grosses Colobom, auch war sie mit der Linse zugleich ausgetreten. Der Ciliarkörper war einmal in äquatorialer, dreimal in schiefer Richtung eingerissen. Bei den atypischen Luxationen hat stets der Glaskörper Zutritt zur Linse, bei den anderen Formen dieser oder das Kammerwasser, je nachdem die Iris zerrissen oder unversehrt ist. Die Linse ist zu entfernen, sobald als der Bluterguss einen Ueberblick gestattet, desgleichen auch wenn die Ränder der Wunde klaffen, da diese sich sonst nicht schliesst. Die Anlegung einer Naht ist zu empfehlen. Um die Iris braucht man sich ausser in ganz frischen Fällen nicht viel zu kümmern. Nur in 2 Fällen konnte ein geringes Sehvermögen erhalten werden. Sympathische Erkrankungen kamen nicht vor. v. Mittelstaedt.

Freyer (802) ist kein Vertheidiger der einfachen Staarextraction. Er hält die vorausgehende Iridectomie für sicherer und für den allgemeinen Gebrauch empfehlenswerth. Burnett.

Um eine wirkliche Befreiung des Pupillargebietes von Carteracten zu erzielen, die bei dem bisherigen nur als Irrigation der vorderen Kammer zu betrachtenden Verfahren nicht erreicht werden konnte, hat Chibret (803) eine Doppelspritze construirt, deren eine Canüle hinter die Iris eingeführt wird, von wo die aus dem Kapselsack aufgewirbelten Linsenreste in die Pupille gelangen, um hier von der 2. Canüle gleichzeitig aspirirt zu werden. Der intraoculäre Druck bleibt daher der gleiche während der Einspritzung. Das Verfahren, welches ungefährlich, ist bei weichen und unvollständigen, sowie traumatischen Cataracten indicirt, vermindert die Gefahren der Infection, des Irisvorfalles und der secundären Cataracte. Bei Staaren unter 30—40 Jahren macht Chibret einen $3^1/_2$ bis 4 mm grossen Einschnitt und discidirt. Nach 3 Tagen eröffnet er die Wunde wieder zur Einführung der Canüle und Herausspülung der Linsenmassen, sodass der Patient nach 8 Tagen entlassen werden kann. v. Mittelstaedt.

Purtscher (805) beschreibt eine Chorioidealblutung noch einer normal verlaufenen Altersstaarextraction, die etwa 6 Stunden nach der Operation zuerst bemerkt wurde. Patient hatte stark geschnäuzt und in der dabei auftretenden Erhöhung des Blutdruckes lag wahrscheinlich die Ursache.

In einem 2. Falle sah er bei einem 47jährigen Manne eine Blutung aus den hinteren Aderhauttheilen bei Secundärglaucom und Geschwürsbildung in alter Hornhautnarbe mit Austreibung der Linse und des Glaskörpers, sowie Vortreibung der Netz- und Aderhaut durch den geplatzten Geschwürsgrund.

Walter (806) berichtet über ein wegen hoher Myopie operirtes Auge, das die von Donders seiner Zeit aufgestellte Forderung, dass nämlich die Sehschärfe bei Prüfung in verschiedenen Distanzen dieselbe bleiben müsse, correct erfüllte. Diese Beobachtung macht ihm die Annahme einer Accommodationsfähigkeit des aphakischen Auges wahrscheinlich. Corneaveränderung

Digitized by Google

und Augenaxenverlängerung kommen dabei wohl nicht in Betracht, vielmehr recurrirt er auf eine Strahlenbrechung durch die sich in ihrer Form verändernde vordere Fläche des Glaskörpers, die aber auch nur von Belang sein kann, wenn erheblichere Unterschiede zwischen den Brechungscoefficienten des Kammerwassers und des Glaskörpers zu Gunsten des letzteren bestehen. Die Accommodation wird dann durch eine runde Form und Enge der Pupille begünstigt.

XVII. Glaskörper.

807. Hemi. Klinische Beobachtungen über die Folgen der Glaskörperverletzungen des Auges. Diss. inaug. Zürich 1897.

808. Wagenmann. Spontaner Hämophthalmus bei hereditärer Hämophilie. v. Graefe's Arch. f. Ophthalm. Bd. XLIV, 1, p. 271.

809. Luchting. Beitrag zur Casuistik der Arteria hyaloidea persistens. Diss. inaug. Kiel 1897.

Wagenmann (808) sah bei einem 25jähr. Bluter eine am ersten Tage sehr geringe, am zweiten sehr heftige mit lebhaften Schmerzen einhergehende intraoculare Blutung, die ohne nachweisbare Ursache kam und eine Verschiebung der Linse nach vorn und eine hochgradige Atrophie und Retraction der Iris zurückliess. Die der Ansetzung des Heurteloup folgende schwere Blutung führte auf die Diagnose Hämophilie.

Luchting (809) veröffentlicht 5 neue Fälle von Arteria hyaloidea persistens. Fall I betraf einen 24jährigen Schlosser. Es fand sich bei ihm auf dem rechten Auge von der Papille aus der Arteria mediana entspringend ein fadenförmiger Fortsatz, der sich durch den Glaskörper bis zum oberen inneren Rande der Linse weiter erstreckte und dort inserirte, nachdem er sich kurz vorher noch in zwei Schenkel getheilt hatte. Dieser Schlauch war an der Ursprungsstelle haardünn, nahm aber in seinem Verlaufe stetig an Dicke zu, um vor der Theilungsstelle das Kaliber seines Ursprungsgefässes zu erreichen. Links ungefähr derselbe Befund.

Bei Fall IV, der einen jungen, etwa 20jährigen Menschen betraf, fand sich auf dem einen Auge aus der Mitte der Pupille entspringend ein Gefäss, das etwa papillenbreit in den Glaskörper hereinragte und hier stumpf endigte. Das Gefäss war blutführend und konnte durch schwächeren oder stärkeren Druck Arterienpuls oder völlige Blutleere hervorgerufen werden.

Verf. lässt es betreffs Fall IV unentschieden, ob es sich um eine blutführende Arteria hyaloidea oder um eine Gefässannomalie handelt. Was die übrigen Fälle betrifft, so hält er das Vorliegen von persistirenden Glaskörperarterien bei allen als zweifellos.

Digitized by Google

XVIII. Netzhaut und Functionsstörungen.

810. Hirsch, C. Ueber Ast-Embolie der Netzhaut. (Beitrag zur Lehre der Blutversorgung der Netzhaut.) Wien. klin. Rundschau 1897, No. 32.

811. Claibome. Ein Fall von Embolie eines Zweiges der centralen Netzhautarterie. Ophthalm. Record. August 1897.

812. v. Schweinitz. Angioide Streifen in der Netzhaut. 21. Mittheilung, Ophthalm. Record 1897, No. 7.

812. Hinshelwood. A case of recovery from albuminuric retinitis with remarks as to the prognosis. Brit. med. Journ. 1897. p. 1157.

813. Amann, E. Ein Fall von Retinitis circinata mit anatomischer Untersuchung. Arch. f. Augenheilk., Bd. XXXV, Bd. 2—5, p. 135.

814. Baas. Ueber die anatomische Grundlage des Ringscotoms Bericht der ophthalm. Gesellschaft zu Heidelberg, cf. Arch. f. Augenheilk., Bd. XXXV, p. 351.

815. Haab. Ueber traumatische Macula-Erkrankung, bewirkt durch den elektrischen Strom. Zehender's klin. Monatsbl., Bd. XXXV, p. 213.

816. Fister. A case of subhyaloid Haemorrhage in which the specimen was obtained, with mikroscopic Sections. Ophth. Hosp. Rep. Vd. XIV, p. 291.

817. Hale, B. Ein Fall von Arterienpuls der Arterie retinae centralis, abhängig von einem Aneurysma der Aorta ascendens, der Inominata und Subclavia. Zehender's klin. Monatsbl., Bd. XXV, p. 239.

818. Hirschberg, J. Eigenthümliche Entartung sämmtlicher Netzhautblutadern. Centralbl. f. Augenheilk., Bd. XXI, p. 206.

819. Wagenmann. Circulationsstörungen in den Netzhautgefässen. Bericht der ophthalm. Gesellschaft zu Heidelberg. Arch. f. Augenheilk., Bd. XXXV, p. 352.

820. Wagenmann, A. Beitrag zur Kenntniss der Circulationsstörungen in den Netzhautgefässen. v. Graefe's Arch. f. Ophthalm., Bd. XLIV, 2, p. 219.

821. Thomas, S. Décollement de la rétine avec glaucome simulant néoplasme dans un oeil anciennement traumatisé. Arch. d'opht. T. XVII, p. 474.

822. Intrzenka. Ueber die operative Behandlung der Netzhautablösung nach Deutschmann. Wiener med. Wochenschr. 1897, No. 20.

823. Andogsky. Ueber das Verhalten des Sehpurpurs bei der Netzhautablösung. v. Graefe's Arch. f. Ophthalm., Bd. XLIV, 2, p. 404.

824. Schmidt-Rimpler. Zur Theorie und Behandlung der Netzhautablösung. Deutsche med. Wochenschr., 1897, No. 44.

Digitized by Google

825. van Fleet. Ein Fall von Alkoholamaurose. Manhattan Eye and Ear Hosp. Reports, Jan. 1897.

826. Popow, S. W. Zur Pathologie der Tabaksamplyopie. Wojenno Med. Journ. 1897, No. 5.

827. Cowl u. Levy-Dorn. Ueber die Lichtempfindungen bei der Einwirkung der Röntgenstrahlen. Berl. physiol. Gesellschaft 1897.

828. Hilbert. Ein Fall von Geschmacksphotismen. Zehender's klin. Monatsbl. f. Augenheilk., Bd. XXXV, p. 271.

829. Koster, W. Erythropsie. Nederlandsche Oogheelk. Bydragen, Afl. 4, 1896.

830. Snellen, H. Erythropsie. v. Graefe's Arch. f. Ophthalm., Bd. XLIV, 1, p. 19.

831. Bielschewski. Ueber monoculäre Diplopie. Bericht der ophthalm. Gesellsch. zu Heidelberg. cf. Arch. f. Augenheilk., Bd. XXXV, 4, p. 348.

832. Antonelli, A. Die Amblyopie transitoire. Deutsch von O. Nieser. Halle, A. Marbold 1897.

Hirsch (810) kommt auf Grund einer Reihe von Beobachtungen zu dem Schluss, dass die Macula von besonderen kleinen Arterien des Stammes und von Zweigchen des oberen und unteren Hauptastes versorgt wird. Letztere beiden führen das Ernährungsmaterial für die ganze übrige Netzhaut. Der Effect der isolirten Embolie der Ernährungshauptader eines der drei Ernährungsgebiete der Netzhaut hat nur zur Folge einen Gesichtsfelddefect und partielle Sehnervenatrophie, aber nicht Einbusse an centraler Sehschärfe. Erblindung des Netzhautcentrums muss stets die Folge sein der Embolie aller drei Ernährungsgefässe oder des Stammes der Centralarterie vor Abgang der Aeste.

Claibome (811) berichtet über einen Fall von Embolie des Zweiges des unteren Abschnittes der centralen Netzhautarterie, welcher nach der Macula zieht. Es bestand ein kleines, centrales Scotom, welches bestehen blieb, und diese Seite des Sehnerven wurde viel weisser, als normal. $V = {}^{20}/_{50}$. Burnett.

De Schweinitz (812) berichtet über einen zweiten Fall von sogen. angioïden Streifen in der Netzhaut, welche auf Blutungen in das Netzhautgewebe zurückgeführt werden können. Es bestanden frische Blutungen im rechten Auge, während das linke ein typisches Bild der anastomosirenden bräunlichen Streifen darbot, welches die Krankheit auszeichnet. Der Zustand ist durch eine schöne Chromo-Lithographie erläutert. Burnett.

Hinshelwoods (812) Pat., eine Frau von 65 Jahren, hatte einen acuten Anfall von Morb. Brightii im October 1893 mit allgemeinem Oedem, Kopfschmerzen, Convulsionen mit Ausgang in Coma, das mehrere Tage dauerte.

Digitized by Google

Wiederherstellung nach 2 Monaten. Im Januar 1895 Verlust der Sehkraft: Typische Retinitis albuminurica auf beiden Augen mit grossen Herden in der Macula und mit peripheren Blutungen. Nach einem Jahr waren die einzigen Erscheinungen eine leichte Verfärbung der Macula und wenige peripher. Pigmentherde. Nach 3 Jahren Status idem., V = normal, guter Zustand. Autor erklärt dies für einen experimentellen Fall und meint, dass die Prognose der Retinitis albuminurica sehr vom Character der Renalen-Affection abhängig ist, indem sie günstiger in acuten oder subacuten Fällen von Nephritis ist. Werner.

Aus dem Amann'schen (813) Fall von Retin. circinata geht in Berücksichtigung des mikroskopischen Befundes und der mikroskopischen Präparate mit Sicherheit hervor, dass die meisten Flecken einzig und allein durch Ansammlung von Fettkörnchenzellen bedingt waren und ferner, dass die weissen Flecke da entstanden, wo früher Blutungen gesessen hatten, dies aber erst zu einer Zeit, wo von einer Blutung an der betreffenden Stelle schon lange nichts mehr zu sehen war. Die hyalinen Schollen sind aus zerfallenen rothen Blutkörperchen entstanden. Ophthalm. sind sie gar nicht sichtbar oder bedingen nur eine schmutzig-rothe Verfärbung der betreffenden Netzhautstellen. Die Fettkörnchenzellen sind wahrscheinlich aus Endothelien hervorgegangen.

Haab (815) berichtet über einen Patienten, dessen beide Augen von einem elektrischen Strom unbekannter Stärke und Spannung getroffen wurden. Für kurze Zeit sah er nichts. Am rechten Auge wurde die Macula geschädigt, doch gingen in 2 Monaten die Veränderungen wieder zurück. Diese Veränderungen waren zweierlei Art: 1. eine zart milchige Trübung über die ganze Maculagegend und 2. längs des oberen Randes der Netzhautgruben viele weissliche, gelbe Fleckchen von unregelmässiger Form und verschiedener Grösse, ähnlich denen, die man öfter bei alten Leuten sieht und die man als Drusen der Glaslamelle bezeichnet.

Fister (816) giebt zunächst eine Uebersicht der verschiedenen Ansichten über Ursprung und Localisation dieser Hämorrhagien in der Macula-Gegend und meint, dass in seinem Falle zum ersten Male eine mikroskopische Untersuchung gemacht wurde. Patientin, 60 Jahre alt, hatte Nasenbluten. Systolisches Geräusch an der Herzspitze, gespannten Puls, starke Eiweissspuren im Harn. Rechtes Auge erblindete ganz plötzlich (V. = Handbewegung). Halbmondförmige Hämorrhagie der Macula, oberer Rand in einer Ebene mit dem Centrum der Papille scharf abgegrenzt, unterer Rand gezackt; kleinere Hämorrhagie unterhalb. Pat. starb an Cerebral-Blutung. Das Auge wurde in 10 % Formol gehärtet. Auf den Schnitten zeigte es sich, dass die Hämorrhagie retinal war, dass sie die Lamina interna bedeckte und unter ihr zunahm. Stellenweise war das Blut durch eine oder beide Membranen durchgetreten. Werner.

Digitized by Google

Es handelte sich in dem Hirschberg'schen (818) Falle um albuminurische Neuroretinitis, bei der alle Blutadern röhrenförmige helle und unregelmässige Scheiden zeigten.

Wagenmann (819) berichtet über einen Fall von recidivirender Verdunkelung und Erblindung eines Auges, bei dem er während eines schweren Anfalles vollständige Ischämie der Netzhautarterien feststellen konnte. Ein Druck von aussen etwa durch Geschwulstbildung oder durch eine glaucomatösen Process oder durch Circulationshindernisse im Gefässsystem (Embolie, Thrombose) mussten ausgeschlossen und vielmehr auf einen Gefässkrampf recurrirt werden. Dieser allein erklärt die Häufigkeit und die plötzliche Entstehung der Circulationsstörung und die rasche, vollständige Wiederherstellung der normalen Circulation und der Function. Die Ursache des Krampfes wurde auf Arteriosclerose zurückgeführt. Um durch Herabsetzung des Augendruckes die Circulation in der Retina zu heben, wurde eine Iridectomie vollführt, die auch vorübergehend Nutzen brachte. Hieran schliesst er einen zweiten Fall, bei dem er den Verschluss eines Arterienastes nicht auf Embolie, sondern auf eine locale Arterienwanderkrankung (arterielle Thrombose) beziehen zu müssen glaubt.

Thomas (821) beobachtete auf dem in Folge einer Verletzung im ersten Lebensjahre erblindeten linken Auge eines 17jährigen, das bis dahin keinerlei Veränderungen mehr gezeigt hatte, ein seit kurzem bestehendes Glaucom. Durch die erweiterte Pupille erkannte man eine oben und dicht hinter der Linse gelegene pigment- und gefässlose unbewegliche Masse, welche aller Wahrscheinlichkeit nur eine Neubildung sein konnte. Am enucleirten Auge fand sich dagegen eine ausgebreitete Ablösung der hochgradig veränderten Netzhaut, welche in ihrem oberen Abschnitte durch narbige Exsudate an die Aderhaut festgeheftet war und daher die Täuschung verursacht hatte. Abgesehen von verschiedenen mikroskopischen Veränderungen bestand Verschluss des Iriswinkels, während eine Excavation des Sehnerven völlig fehlte. Bemerkenswerth war der reiche Eiweissgehalt der intraocularen Flüssigkeiten, besonders des Glaskörpers, welche unter der Einwirkung der Baumgarten-schen Lösung zahlreiche, beim Lungenödem aufgefundene Gerinnungsformen aufwies, ein Befund, welcher an die alte Auffassung des Glaucoms als eines Oedems des Glaskörpers erinnerte. v. Mittelstaedt.

Intrzenko (822) berichtet über 10 Fälle. In dem Falle von Kaninchenglaskörperinjection entwickelte sich totale Ablatio. Auch die Netzhautglaskörperdurchschneidung ergab keine Erfolge.

Andogsky (823) kommt in seiner interessanten Studie zu folgenden Schlüssen: Der Sehpurpur lässt sich unter gewissen Umständen auch an der abgelösten Netzhaut constatiren und zwar bei experimentell hergestellter Ablatio etwa bis zum 6. Tage, d. h. so lange noch die Aussenglieder der Stäbchen unverändert oder wenigstens noch in zerfallenem Zustande vorhanden

Digitized by Google

sind. Es richtet sich die Färbung nach dem Vorrath an Sehpurpur, welcher im Moment der Ablösung in der Stäbchenschicht vorhanden ist. Der Purpur der abgelösten Netzhaut unterliegt nun dem Vorgang der Zersetzung und zwar unter dem Einflusse des Lichtes, eine Regeneration des zersetzten Purpurs ist nicht zu beobachten. Je intensiver das Licht, um so schneller geht der Zersetzungsprocess vor sich. Man sieht den Uebergang durch Roth, Blassroth und Orange, Gelb, Blassgelb und eine farblose Substanz (Sehweiss). Beim Aufenthalt im Dunkeln und nur vorübergehender Einwirkung von Natronlicht ist selbst am 6. Tage noch etwas Färbung vorhanden. Das Epithel ist der einzige active Regenerator des Sehpurpurs.

Schmidt-Rimpler (824) stellt der Leber'schen Retractionstheorie und der Raehlmann'schen Diffusionstheorie die von ihm vertretene Theorie der entzündlichen Exsudation aus den Chorioidealgefässen gegenüber. Er führt die trotz der subretinalen Exsudation meist nicht auftretende Drucksteigerung zurück auf ein, wenn auch dem Patienten nicht immer deutliches, allmähliches Entstehen der Ablatio und auf die sich von selbst regulirende Lymphcirculation weist die Schöler'schen und Deutschmann'schen Operationsmethoden zurück und beschränkt sich, gemäss seiner Theorie, auf Druckverband bei Rückenlage, Schwitzen resp. Mercurialisation und eventuelle Punctionen der Sclera.

Die Eigenthümlichkeit des van Fleet'schen (825) Falles von Alcohol-Amaurose bestand in der Form der Gesichtsfelder, welche auf der Nasenseite in beiden Augen ausfielen, und in der grossen Menge Strychnins ($^2/_3$ grm 2 Mal täglich), welche verabreicht wurde, bevor man eine Wirkung wahrnahm. Selbst diese Dosen waren nicht im Stande, eine dauernde Besserung herbeizuführen, und der Patient erblindete vollständig mit Nervenatrophie.

Burnett.

Popow (826) unterwarf Kaninchen einer langsamen Nicotinvergiftung während 1—6 Monaten, durch Nicotineinspritzung von 0,0006 allmählich bis 0,003 ansteigend. Die weiblichen Kaninchen erwiesen sich empfindlicher als männlichen. Albinos und junge Kaninchen vertragen Nicotin besser, als pigmentirte und alte. Die ophthalmoskopische Beobachtung gab meist negative Resultate: Die von Modestow beobachtete Blässe der Papille sah Popow nie eintreten. Das klinische Bild der Vergiftung liess keinmal merkliche Abnahme des Sehvermögens bei dem Kaninchen vermuthen. Die mikroskopische Untersuchung der Augen ergab zuerst Veränderungen der Membr. limitans interna. Es bildeten sich in derselben Unebenheiten, wellige Erhebungnn, selbst Ablösungen von der Retina, in denen unregelmässige, den Ganglienzellen ähnliche, kernlose, stark lichtbrechende Bildungen angesammelt waren. Die Nervenfaserschicht war wenig verändert. In der Ganglienschicht der inneren reticulären und inneren Körnerschicht dieselben Veränderungen, die Modestow beobachtet hat, mit Ausnahme der Vacuolenbildung in den

Digitized by Google

Ganglienzellen. Die Trennung der Pigmentschicht von der Netzhaut kann Popow keinesfalls bestätigen. Im allgemeinen waren die gefundenen Veränderungen mehr im medialen centralen Theile ausgesprochen. Alle Veränderungen bieten nichts für die Nicotinvergiftung allein characteristisches: dieselben Veränderungen sind auch mehr oder weniger in der Netzhaut beim Hungern (Bitsch), bei Alcoholvergiftung (Rymowitsch), Icterus (Dolganow), Urämie (Chochrjakow) und andere Processe vorhanden.

Hirschmann.

Cowl-Dorn (827) stellte durch sehr sorgfältige Untersuchungen fest, dass die von anderen Autoren beschriebenen Lichtempfindungen bei der Einwirkung der X-Strahlen wahrscheinlich in das Gebiet der subjectiven Lichtempfindungen gehören, die sehr leicht auftraten, wenn das Gesichtsfeld vollständig verdunkelt ist. Danach verdienen die Nachrichten von einer günstigen Beeinflussung gewisser Formen von Blindheit durch die Strahlen keinen Glauben.

Hilbert (828) berichtet, dass seine 7jährige Tochter den Geschmack von guter Milch mit der Farbe »Gelb« associirt und dass bei unangenehmerem Geschmack die Empfindung von »Braun« und bei sehr unangenehmem Geschmack die von Grau bis Schwarz auftritt.

Bei weiter Pupille und intensiver Beleuchtung von allen Seiten, sowohl von oben durch starkes Sonnenlicht, als von unten durch starkes vom Schnee reflectirtes Licht dringt ein gewisses Quantum Licht zwischen Iris und Linse durch und fällt dabei auf die mit Blut gefüllten Ciliarfortsätze und beleuchtet also die Peripherie der Retina mit einem purpurrothen Licht; durch Simultancontrast werden, nach Koster (828) die Gegenstände, welche sich auf dem Centrum der Retina bilden, im hellen Licht eine grüngelbe Farbe annehmen, indem beim Hereintreten in ein dunkles Zimmer durch Successiv-Contrast die Gegenstände in einer purpurrothen Farbe gesehen werden. Westhoff.

Snellen (830) behauptet auf Grund von Versuchen, dass die Erythropsie ihre Erklärung findet in Nachbild- und Contrastwirkung unter der Voraussetzung, dass zu ihrer Entstehung die intensivere, farbige Beleuchtung eines Theiles des percipirenden Organs erfordert wird. Die objective Quelle der rothen Farbe kann vielleicht in der Durchleuchtbarkeit des Augenlides und der Augenwand gesucht werden.

Antonelli (832) hat das Resultat seiner langen Arbeit in einer Reihe von Sätzen zusammengefasst, von denen hier die hauptsächlichsten hervorgehoben seien:

1. Es erscheint nützlich, den Namen »Amblyopie transitoire« an Stelle der anderen Bezeichnungen (Flimmerscotom etc.) zu setzen; nur wenn das Gesammtbild der Migräne oder partiellen Epilepsie vorhergeht, wird man zur Diagnose von Migräne die Amblyopie transitoire als ein Epiphänomen fügen dürfen.

Digitized by Google

2. In der Mehrzahl der Fälle soll sie wie die Migräne zu den nervösen Störungen rein dynamischer Natur gerechnet werden.

3. Sie ist wesentlich characterisirt durch verschiedene Augenstörungen, wie Hemiopie, peripherische symmetrische Scotome, centrales Scotom, Amblyopie, selbst totale Amaurose etc.

Die Störung entsteht und verschwindet mehr oder minder plötzlich; oft ist auch ein sie begleitendes Schwindelgefühl vorhanden.

4. Die Ambl. transit. ist eine sehr häufige Affection. Die Anfälle, wie sie sich bei Gichtkranken, Hämorrhoidariern, schwangeren und anämischen Personen finden, sind stets zu vorübergehenden Störungen geneigt, in denen die vasomotorischen Hirnstörungen eine grosse Rolle spielen. Die physiopathologischen Bedingungen, die auf so rapide Art die Circulation der in Beziehung mit den Sehorganen stehenden Hirnpartien vermindern, sind noch wenig bekannt. — Ausser constitutioneller Prädisposition kommen auch zufällige Gelegenheitsursachen in Betracht. Die Krankheit findet sich meist bei Erwachsenen (vom 30.—60. Jahre); sie ist häufiger beim weiblichen Geschlecht, hereditäre Belastung spielt eine grosse Rolle; man hat einen corticalen Sitz für sie anzunehmen. Auslösende Momente sind hauptsächlich Hunger, Obstipation, Arbeit jeder Art, acute Herzschwäche, psychische Erregung, Nasenpolypen, acute Blendungen, Nahen der Menses etc.

5. Die Migräne zeigt sich immer auf der dem Abschnitt des ergriffenen Gesichtsfeldes entgegengesetzten Seite (im Gegensatz zu anderen begleitenden Störungen.) Am häufigsten ist das corticale Centrum für das periphere Sehen der linken Hemisphäre ergriffen (Flimmerscotom rechts oder rechtsseitige Hemianopsie). Meistens ist die Krankheit eine einfache.

6. Einzureihen ist sie diagnostisch unter die subjectiven Sehstörungen; nur in einigen Fällen von langer Dauer kann man mit dem Perimeter Form und Ausdehnung des Scotoms controlliren. Ueber die Prognose ist es schwer, etwas Sicheres zu sagen.

7. Für die Behandlung kommen Brom, Hydrotherapie, Chinin, Digitalis etc. in Betracht; horizontale Ruhelage und Schluss der Augen sind ein gutes Mittel zur Coupirung des Anfalls. Zur Unterdrückung dient Wein, heisser mit Alcohol versetzter Thee, starker Kaffee, oder plötzliche Kälteeinwirkung aufs Gesicht.

XIX. Sehnerven.

833. Nottbeck, B. Ein Beitrag zur Kenntniss der congenitalen Pseudoneuritis (Scheinneuritis). v. Graefe's Arch. f. Ophthalm. Bd. XLIV, 1, p. 31.

834. Hoche. Zur Frage der Entstehung der Stauungspapille. Arch. f. Augenheilk. Bd. XXXV, $^3/_4$, p. 192.

Digitized by Google

835. Krückmann. Zur Pathogenese der Stauungspapille. Bericht d. ophth. Gesellsch. zu Heidelberg. cf. Arch. f. Augenheilk. Bd. XXXV, $^3/_4$, p. 339.

836. Neumann, G. Papilloretinitis bei Chlorose. Dissert. inaug. Berlin 1897.

837. Braine Hartwell. Double optic neuritis in Enteric fever. Brit. med. Journ. May 1897, p. 1344.

838. Juler, H. Un cas de névro-rétinite monoculaire syphilitique avec examen microscopique. Arch. d'ophth. T. XVII, 1897, p. 543.

839. Flintzer, A. Beitrag zur Kenntniss der retrobulbären Neuritis. Dissert. inaug. Jena 1897.

840. Higier. Zur Klinik der familiären Opticusaffectionen. Deutsche Zeitschrift f. Nervenheilk., Bd. X.

Nottbeck (833) macht auf eine congenitale Anomalie der Sehnervenpapille von neuem aufmerksam, die sich unter 10000 Fällen etwa 20 Mal findet, das ausgesprochene Bild einer Neuritis darbietet, doch aber, wie Jahre lang fortgesetzte Beobachtungen lehrten, keine Entzündung des Sehnerven darstellt. Hypermetropie und Astigmatismus sind oft dabei zu finden. Verwaschene Papillengrenzen, besonders nach innen, oben und unten, radiäre Streifung der Papille und ihrer Grenzen, oft leichte Hyperämie und Prominenz der Sehnervenscheibe sind die Hauptmerkmale des Bundes. Gefässschlängelung tritt selten hervor.

Hoche (834) präcisirt sich zur Frage der Entstehung der Stauungspapille ungefähr wie folgt: Der Einfluss von Toxinen bei den einfachen Tumoren ohne Meningitis, Fieber etc. ist weder erwiesen noch wahrscheinlich. Den Opticusveränderungen analoge Processe im Rückenmark an den hinteren Wurzeln lassen für beide Gebiete das einzige gemeinsame Moment, nämlich die mechanische Drucksteigerung als die wesentliche Ursache erscheinen. Der ödematös durchtränkte Sehnerv wird in der Gegend der Lamina cribrosa eingeschnürt und wird durch Aufhebung des trophischen Einflusses der Ganglienzellen eine Degeneration der Opticusfasern central und peripher an der Lamina cribrosa erzeugt.

Neumann (836) stellt 6 Fälle zusammen und bringt zwei neue Beobachtungen. Der eine Fall war durch so schwere allgemeine Beschwerden complicirt, dass zuerst und zwar auch von neurologischer Seite an Hirntumor gedacht wurde.

In Hartwells Fall (837), Knabe von 11 J., wurde die beiderseitige Neuritis optica 2 Tage vor dem Tode entdeckt; die Krankheitssymptome deuteten auf Meningitis oder Typhus hin; Exitus erfolgte am 18. Tage. Keine Convulsionen, kein Strabismus, keine Nasen- oder Ohren-Affectionen. Bei der Section fand sich Entzündung der Peyer'schen Haufen, Vergrösserung der Mesenterialdrüsen und der Solitärfollikel. Gehirn normal. Werner.

Digitized by Google

In dem Falle Juler's (838) war ein 52jähriger Mann, welcher 2 Jahre zuvor Syphilis erworben und mit Quecksilber und Jodkali behandelt worden war, auf dem linken Auge unter äusserlicher Entzündung erblindet. Es bestand noch leichte Iritis, totale hintere Synechie, keine Druckerhöhung, aber heftige Schmerzen. Augenhintergrund nicht zu sehen. An dem wegen Verdacht Tumors enucleirten Bulbus fand sich hochgradige Entzündung der Papille und der Netzhaut und des Sehnerven, welcher um das Doppelte verdickt war.

Bald nach der Enucleation, welche die Schmerzen beseitigt hatte, traten schwere Allgemeinerscheinungen an Haut, Schleimhaut und Darm auf, welche als secundäre Spätsymptome einer antiluetischen Behandlung weichen. Verf. glaubt, dass es sich in manchen ätiologisch dunkelen Fällen retrobulbärer Neuritis um ähnliche, nur geringere Sehnervenveränderungen handeln könne, und sah gute Erfolge von einer Quecksilberbehandlung. v. Mittelstaedt.

Flintzer (839) berichtet über 2 Fälle von acuter, retrobulbärer Neuritis, die Leber als rheumatischen Ursprungs bezeichuet. Die Fälle heilten aus mit normaler Sehschärfe, in dem einen waren die Papillen leicht grau verfärbt.

In einem anderen Fall von retrobulbärer Entzündung war es zweifelhaft, ob dieselbe durch die stattgefundene Erkältung eingetreten war oder im Zusammenhang stand mit einer schweren Allgemeinerkrankung, einem Magencarcinom.

3 Fälle von retrobulbärer Neuritis bei allgemeiner Lues beschreibt alsdann der Verfasser, der ganze Verlauf und der ophthalmoskopische Befund sprechen gegen jedes andere Sehnervenleiden, endlich bespricht er noch einen Fall bei Schrumpfniere, auch hier ist weder eine rheumatische Erkrankung oder irgend eine Netzhautentzündung nachzuweisen.

Higier (840) theilt die Krankengeschichten zweier Brüder mit, bei denen die ophthalmoskopische Untersuchung doppelseitige Neuritis optica mit blauweisser Verfärbung der temporalen Papillen-Hälften ergab; ein Onkel mütterlicherseits sei von demselben Leiden befallen gewesen. Ueber die Natur und den Sitz des entzündlichen Processes bei dieser famil. Neur. opt. ist noch nichts sicheres bekannt; dass besonders die maculären Fasern erkranken, liegt vielleicht an einer zu zarten Veranlagung dieser durch die Function am meisten in Anspruch genommenen Fasern.

Klinisch sehr ähnlich verhält sich eine andere Gruppe von Opticus-Affectionen, die familiär-hereditäre syphilitische Neuritis optica, die an der Hand eines von Linde publicirten Falles besprochen wird.

Dann werden zwei Fälle mitgetheilt, die ein 12jähr. Mädchen und dessen achtmonatl. Bruder betreffen und ophthalmoskopisch eine ziemlich weit vorgeschrittene Atrophie des Sehnerven erkennen liessen; da in der Anamnese jedes ätiologische Moment fehlte, musste diese Erkrankungsform als eine

Digitized by Google

hereditär-familiäre, möglicherweise congenitale genuine Opticus-Atrophie aufgefasst werden, die von der oben beschriebenen Neuritis optica principiell zu trennen ist, besonders wegen des Befallenseins sämmtlicher Opticusfasern, und des Fehlens entzündlicher Erscheinungen. Zu trennen ist diese Opticus-Affection auch von denen, wie sie im Zusammenhang mit Schädelmissbildungen öfters beschrieben wurden.

Schliesslich berichtet Verf. noch von einem 9 Monate alten Kinde, das an einer eigenthümlichen Nervenkrankheit litt, der schon 2 Geschwister früher erlegen waren. Der Verlauf des Leidens lässt 3 Perioden unterscheiden.

1. Beginn im 3.—4. Monat mit Sehstörungen und Muskelschwäche; ophthalmoskopisch: Symmetr. Degeneration der Macula lutea.

2. Zunahme der Muskelschwäche. Opticus-Atrophie und Aufhebung der Sehkraft.

3. Atrophie der Muskulatur, Marasmus. Exitus im zweiten oder dritten Lebensjahre.

Die Aetiologie ist ganz dunkel.

XX. Verletzungen, Fremdkörper (Pàràsiten.

841. Blok. Verwonding van het rechter oog. Nederl. Oogheelk. Bydragen. Afl. 4, 1896.

842. Hirsch. Ein Fall von Ruptura sclerae mit Verfärbung der Conjunctiva durch losgerissene Iris. Beiträge zur Augenheilk. Heft XXVI.

844. Shaw, E. Neuritis optica nach Perforationswunde des Augapfels. Ophth. Rev. XVI, p. 107.

845. Zirm, E. Ein Fall von Contusio bulbi mit Zerreissung des Sehnerven. Centralbl. für Augenheilkde., XXI, p, 209.

846. Szilli. Entfernung von Eisensplittern aus dem Auge mittelst des Electromagneten. Wien. med. Presse. 1897, No. 18. (2 günstige Erfolge).

847. Tweedy, J. Noumerous foreign bodies embedded in an eye, retraining normal vision. Trans. Ophth. Soc. U. K. XVI, p. 358 (mehrere Glassplitter).

848. Cramer. Zu den Verletzungen der Augenhöhle. Monatsschr. f. Unfallheilk. 1897.

849. Marshall, C. D. Extraction of a piece of metal from the vitreous with the eletromagnet, retention of good vision. Trans. Ophth. Soc. U. K. XVI, p. 358.

850. Wagenmann. Beitrag zur Kenntniss der Zündhütchenverletzungen des Auges. v. Graefe's Arch. f. Ophth. etc., XLIV, p. 273.

851. Friedenberg, P. Ueber einen Fall von Schrotverletzung beider Augen. Nachweis des Fremdkörpers mittelst Röntgen-Photographie. Deutsche med. Wochenschr. 1897, No. 46.

Digitized by Google

852. Isbruch. Beitrag zur Kenntniss der Schrotverletzungen des Auges. Dissert. inaug. Jena 1897.

853. Worrel. Durchgang eines Schusses durch den Augapfel. Ophth. Record 1897, No. 8.

854. Carhart, W. Ein Fall von traumatischer Blindheit mit theilweiser Wiederherstellung des Sehens nach 15 Monaten. Eye and Ear Hosp. Report. Jan. 1897.

855. Piccoli. Cisti dell' orbita da cisticerco. Lav. di Clinica Ocul. d. R. Univers. di Napoli. Bd. V, 1, p. 100.

856. Bobrich. Ueber Erwerbsverminderung bei Augenverletzungen. Diss. inaug. Berlin 1897.

Bei der von Hirsch (842) mitgetheilten Kuhhornverletzung zeigte sich ein Colobom der Iris und frei im Bindegewebe der Conjunctiva liegendes Irispigment, und letzteres theils in diffuser, theils in häufchenförmiger Anordnung. Das Stroma der abgerissenen Iris war resorbirt und nur das Pigment erhalten.

Shaw's (844) Patient, ein Knabe von 8 J., erlitt eine Ruptur des inneren Cornealrandes (links) durch Fallen auf einen Stock (ein Monat vorher). Ein Theil des Irisvorfalles wurde abgetragen, die Wunde heilte. Iris fast reizlos, leichte Ciliarinjection; T. normal, eine Glaskörperflocke. Ausgesprochene Neuritis optica. Das Auge wurde zusehends weicher, schrumpfte und wurde enucleirt. Mikroskop. Schnitte zeigten deutliche Neuritis. Mikroorganismen nicht gefunden. Werner.

Es handelte sich bei der von Zirm (845) beschriebenen Contusion um einen Stoss mit einem stumpfen Nagel gegen das obere Lid. Ausser einem kleinen Riss am Lide und der Conj. bulbi fanden sich Continuitätstrennngen weder an der Bulbuskapsel noch im Augeninnern, trotzdem lag ein Riss im Sehnerven dicht hinter dem Augapfel vor.

Die Fremdkörper in Tweedy's (847) Fall waren Glasfragmente, die im Fundus eingebettet waren.

Wagenmann (850) konnte die Beobachtung Leber's, dass in die Linse eingedrungene und dort stecken gebliebene Kupferstückchen vom Auge gut vertragen werden und nicht einmal sofort zu totaler Linsentrübung führen, bei einem Manne bestätigen, bei dem sich 25 Jahre nach der Verletzung eine Totalcataract entwickelte, in der bei der Extraction ein Kupferstückchen aufgefunden wurde.

Es gelang Friedenberg (851), bei querer Durchleuchtung des Kopfes, den Ort der Schrotkörner ziemlich genau festzustellen; eine Erhaltung des Sehvermögens war in Folge der ausgedehnten Zerquetschungen nicht möglich.

In dem von Isbruck (852) mitgetheilten ersten Fall handelt es sich um eine doppelt perforirende Schrotschussverletzung des l. Auges, welches mit nahezu normaler Sehschärfe ausheilte. Die Untersuchung ergab, dass ein

Digitized by Google

Schrotkorn durch das obere Lid in den l. Bulbus nach vorn von dem Aequator eingedrungen war. Der Rand der Eingangsöffnung war noch als eine gelblich-weisse Entfärbung zu sehen, die hintere Perforationsstelle war mit Bestimmtheit in einer flächenhaften Blutmasse 12 Papillenmesser von der Papille entfernt nach innen und oben zu erkennen; ausserdem waren reichliche Glaskörperblutungen und Netzhauttrübungen vorhanden. Der Heilverlauf war reizlos, das Sehvermögen, welches Anfangs Fingerzählen betrug, stieg nach Schwund der Trübungen auf $^2/_3$, ophthalmoskopisch war durch den ganzen Glaskörper hindurch ein strangartiges Gebilde zu sehen, welches als früherer Schusskanal anzusprechen war.

Im zweiten Fall hatte die Schrotkugel das obere rechte Lid durchschlagen, ihren Weg in der Conjunctiva in derselben Richtung fortgesetzt, den Bulbus hart gestreift, ohne ihn zu perforiren und sich in der vorderen Orbita festgesetzt, wie die spätere Operation ergab. Die Folgen dieser Contusion bestanden in einer Aderhautnetzhautruptur in der Nähe der Aequatorialgegend und einer ausgedehnten Commotio retinae im äusseren Quadranten und in der Maculagegend in Glaskörpertrübungen.

Der Hauptpunkt von Interesse in dem Falle von Worrel (853) besteht darin, dass nach dem Durchgang eines Schrotkornes No. 4 durch das Auge, welches in die Hornhaut nahe dem Limbus eindrang, Sehen von $^{15}/_{20}$ nach einigen Monaten mit geringer Beschränkung des Gesichtsfeldes wiedergewonnen wurde. Zwei Jahre später reducirte es eine Entzündung auf $^{10}/_{100}$ und etwa zwölf Jahre nach der Verletzung war das Sehen ganz geschwunden, wobei eine weisse, kreidige Linse zurückblieb. Der Patient war zur Zeit des Unfalls vierzehn Jahre alt gewesen. Burnett.

Carhart's (854) Patient erhielt über dem Scheitel nach rechts von der Medianlinie einen schweren Schlag. Bewusstlosigkeit und Krämpfe traten ein und hielten viele Monate an; es bestand auch eine Lähmung des linken Beines und Armes. Die Blindheit dauerte fünfzehn Monate und ging dann langsam vorüber. Zur Zeit der Untersuchung, drei Jahre nach der Verletzung war: V: R $\frac{20}{20}$ L. $\frac{20}{40}$ Gesichtsfelder concentrisch verengt. Keine Augenlähmung. Nerv gesund. Keine Hemiplegie oder Hemianästhesie. Er localisirte die Läsion auf die rechte Seite nahe der innern Kapsel, die einzig mögliche Lage für diese 8ymptome. Burnett.

Piccoli (855) beschreibt eingehend eine orbitale Cysticercuscyste, welche er bei einem 6jähr. Mädchen beobachtet und entfernt hat. Die Geschwulst hatte die Grösse eines Mandelkerns, lag unmittelbar am Bulbus an und konnte deren vorderes Ende beim Abziehen des unteren Lides als kleine, verschiebbare Hervorwölbung an der Uebergangsfalte der Bindehaut gesehen werden. Verfasser betont die Seltenheit der Cysticercusblasen in der Augenhöhle, indem in der Litteratur bis jetzt nur vier Fälle (von Graefe, Horner, Fromaget und de Vincentiis) angeführt sind. Dantone.

Digitized by Google

XXI. Augenstörungen bei Allgemeinleiden.

857. Zimmermann, W. Ueber den Zusammenhang von Augenleiden mit constitutionellen Erkrankungen. Memorabilien. Jahrg. XLI, Heft 1.

858. Berger, E. Rémarques sur quelques troubles oculaires dépendants de l'état genéral. Arch. d'ophth., XVII, 7—8, p. 479.

859. de Lange. Nerveuse gezichtsstoornissen. Dissert. inaug. Amsterdam 1897.

860. Hitzig, Th. Ueber das Vorkommen und die Bedeutung einer Pupillendifferenz bei Oesophaguscarcinom. Deutsche med. Wochenschrift 1897, No. 36.

861. Ballaban. Beiderseitige Hemianopsie mit Erhaltung eines kleinen centralen Gesichtsfeldes. Nach einem Ref. i. Centralbl. f. Augenheilk. Bd. XXI. p. 275.

862. Manthe, A. Motor and sensory aphasia (word blindness, word deafness, mind blindness). Brit. med. Journ. T. 1897, p. 328. Nicht geeignet zu einem kurzen Referat.

863. Lanz, A. Zwei Fälle von corticaler und Seelenblindheit. Deutsche med. Wochenschr. 1897, No. 38.

864. Dimmer. Beiderseitiger Exophthalmus mit relativer temporärer Hemiopie. Wiener klinische Wochenschrift 1897, No. 17.

865. Steiner, F. Die Besonderheit im Bilde der Basedow'schen Krankheit bei Kindern. Wien. med. Blätter 1897, No. 6.

866. Hitschmann. Fall von Akromegalie mit eigenthümlichen Augenbefund. Wiener med. Blätter 1897, No. 26.

867. Fynvandraat. Influenza gepaard med oedeem der oogleder. Med. Weekbl. 1897.

868. Nieden. Ueber den Einfluss der Anchylostomiasis auf das Auge. Wiener med. Presse 1897, No. 35.

869. Oliven. Erscheinungen von Gicht am Auge, Journ. Amer. Med. Associat. 31. Juli 1897.

870. Wilbrand u. Staelin. Ueber die Augenerkrankungen in der Frühperiode der Syphilis. Monographie. Hamburg 1897.

871. Siemerling, E. und Boedeker, J. Chronische fortschreitende Augenmuskellähmung und progressive Paralyse. Arch. f. Psychiatrie, Bd. XIX, Heft 2/3.

872. Lübbers, A. Beitrag zur Kenntniss der bei der dissemimirten Heerdsclerose auftretenden Augenveränderungen. Arch. f. Psych., Bd. XIX, 3, p. 768.

873. Nagel, E. Zur Bedeutung der Augenuntersuchung, speciell des ophthalmoskopischen Befundes für die Frühdiagnose der multiplen Heerdsclerose. Münch. med. Wochenschr. 1897, No. 32.

Digitized by Google

874. Schreiner, M. Ein Fall von Tumor des Thalamus opticus. Diss. inaug. Jena 1897.

875. Oliver, C. Klinische Studie der Augensymptome bei Fractur der vorderen Schädelbasis. Amer. Journ. med. Sciences 1897. Jul.

876. Grocz, E. Pathogenese und Bedeutung der im Gefolge der Gehirngeschwülste auftretenden Papillitis Wien. med. Presse 1897, No. 13.

877. Marshall, D. On Meningitis following excision of the eyeball for Panophthalmitis. Royal Lond. Ophth. Hosp. Rep., XIV, p. 312.

878. Kümmel, W. Weitere Beiträge zur Lehre von der symmetrischen Erkrankung der Thränen- und Mundspeicheldrüsen. Mittheilungen aus den Grenzgebieten der Medicin und Chirurgie 1897.

879. Panas. Ueber den Einfluss der Autoinfection bei den Augenkrankheiten. Wiener medicinische Blätter 1897, No. 21—24.

880. Goldzieher. Ein Fall von Trophoneurosis oculi nach Herpes Zoster. Wien. med. Presse 1897, No. 8.

Berger (858) ist der Ansicht, dass manche Augenstörungen, welche auf Krankheiten anderer Körperorgane zurückgeführt werden, nur durch die jene begleitende oder nach ihr aufgetretene Hysterie oder Neurasthenie bedingt sind und Allgemeinleiden nicht ohne Weiteres als Ursache der in ihrem Verlaufe aufgetretenen Augenerkrankungen aufzufassen sind. Im ersten der mitgetheilten Fälle fanden sich für Neurasthenie typische Functionsstörungen bei einem vom gelben Fieber Geheilten, im zweiten die gleichen Störungen bei einem in der Reconvalescenz von der Krankheit der Caisson-Arbeiter befindlichen. Im 3. Falle bestanden hysterische Symptome bei einem an Addison'scher Krankheit Leidenden und im 4 Falle, wo zur Beseitigung localer und allgemeiner nervöser Beschwerden bei bestehender chronischer Metritis eine Hysterectomie erfolglos gemacht worden, wurden die Augenstörungen Seitens der Patientin auf die Verordnung einer falschen Brille zurückgeführt, während sie sich als durchaus hysterische charakterisirten.

v. Mittelstaedt.

Im Verlaufe eines Jahres wurde unter 9 Fällen von Oesophaguscarcinom 4 Mal eine Pupillendifferenz gefunden; in 27 früheren Fällen, die allerdings speciell auf dieses Symptom hin nicht untersucht waren, fand sich nur 1 Mal eine solche notirt; ein ursächlicher Zusammenhang ist also mit grosser Wahrscheinlichkeit anzunehmen.

In 5 der beobachteten Fälle handelte es sich um eine Verengerung der l. Pupille, im 6. um eine solche der rechten. Wie die Pupillendifferenz in diesen Fällen zu Stande kam, insbesondere in denen, wo die Stenose des

Digitized by Google

Oesophagus tiefer sass, als dem Austritt der 1. vorderen Dorsalwurzel aus dem Rückenmark entspricht (diese enthält die vom Centrum ciliospinale inferius ausgehenden oculopupillären Fasern), wird von Hitzig (860) als eine noch offene Frage hingestellt. Desgleichen ist über die diagnostische Verwerthung der Pup. Diff. beim Oesophaguscarcinom noch nichts sicheres zu sagen, und Verf. beschränkt sich darauf, die Aufmerksamkeit auf diese noch wenig beachtete Erscheinung hinzulenken. Das vorwiegende Vorkommen einer linksseitigen Pupillenverengerung ist vielleicht mit dem mehr nach links gelegenen Verlaufe des Oesophagus in Zusammenhang zu bringen.

Bellaban (861) berichtet über eine 45jährige Frau, die plötzlich erblindete, nachdem sie vor einem Jahr eine rechtsseitige Hemianopie erlitten hatte. Schliesslich kam es in einem sehr kleinen Gesichtsfeld wieder auf Sehschärfe $^1/_2$. Störungen des Orientirungsvermögens und solche der sensoriellen Sphäre waren vorhanden.

Luntz (863) giebt sehr ausführlich die Krankengeschichten der Fälle von corticaler und Seelenblindheit.

In beiden Fällen begann die Krankheit plötzlich, durch Insulte hervorgerufen und als Hauptresultat trat beide Male corticale Blindheit auf. Dass die Blindheit corticaler Natur war, ging aus dem vollständig normalen Befund der äusseren Theile der Augen und des Fundus, sowie aus der Anfangs vorhandenen Reaction der Pup. auf Licht, ohne Zweifel hervor. Als Ausgangspunkt des Krankheitsprocesses musste in beiden Fällen eine Alteration der Gefässwände angenommen werden, im ersten Falle sclerotischer, im zweiten syphilitischer Natur. Der Verlauf der Fälle zeigte grosse Verschiedenheiten, besonders mit Rücksicht auf die Deutlichkeit, mit der die Seelenblindheit in die Erscheinung trat. In einem Falle kam es zur Autopsie, bei der eine doppelseitige Affection der Occipital-Lappen gefunden wurde mit vorwiegender Betheiligung der Spitze, besonders des Cuneus (grössere und kleinere Herde von gelber und rother Erweichung).

Im anderen Falle wurde der betreffende Patient in gebessertem Zustande entlassen.

In Dimmer's (864) Fall handelte es sich um eine Masse (Tumor, Entzündungsproduct) in der Gegend des Chiasmas, die durch Circulationsstörung im Sinus Cavernosus Exophthalmus, Stauung in der Retina und durch Druck auf das Chiasma Sehstörungen erzeugte.

Steiner (865) stellt fest, dass Exophthalmus in etwa $^1/_6$ der Fälle bei Kindern fehlt und dass Graefe's und Stellwag's Symptom sehr selten und niemals combinirt vorkommen. Augenmuskellähmungen wurden bisher immer vermisst, ophthalmoskopisch ist das Bild normal, Nystagmus und Tremor der Lider findet man nicht.

Hitschmann (866) constatirte am rechten Auge Glaucom und totale Amaurose, am linken descendirende Atrophie und giebt selbst an, dass das Leiden mit der Acromegalie keinen Zusammenhang hat.

Digitized by Google

Unter einer Beobachtungsreihe von 180 Patienten, die sämmtlich nicht nur die charakteristischen Symptome der Anchylostomiasis-Infection, wie hochgradige Blutarmuth, Störungen von Seiten des Digestionstractus etc. zeigten, sondern auch die Producte des Wurmes selbst in den Fäces nachweisen liessen, konnte Nieden (868) in 7—8 % Affectionen des Augenhintergrundes feststellen. Abgesehen von der starken Blässe des Blutes in dem Arterien- und Venenrohr, stärkeren Schlängelung der Venen und von der oft dem Totenauge ähnelnder Porcellanfarbe der Papille, geben namentlich Hämorrhagien des Augenhintergrundes, ähnlich wie bei der essentiellen perniciösen Anämie, dem Krankheitsbilde ein charakteristisches Gepräge. Dieselben treten meistens in den peripheren Theilen der Retina auf, häufig herdweise, punktförmig gruppirt, häufig streifenförmig, den Gefässen folgend. Bei Schwererkrankten waren papillengrosse, oft noch viel grössere Plaques mit strahlig ausgezogenen Rändern als Blutexsudate zu sehen. Bei der Section zeichnet sich die Retina durch das scharfe Abheben der Blutpunkte von dem totenbleichen gelben Hintergrunde aus, mikroskopisch fanden sich sclerotische Degeneration des Endothels der Gefässe des Auges.

Sehstörungen zeigten sich bei dieser Krankheit weniger durch die retinalen Veränderungen wie durch die allgemeinen Krankheitserscheinungen; nur dann, wenn die Gegend der Fovea afficirt war, wurde der Patient von Scotomen belästigt. Es traten meist accommodative Schwäche, Asthenopia muscularis und Doppeltsehen ein. Eine grosse retinale Reizbarkeit gegen stärkeren Lichteinfall als Lichtscheu und hemeralopische Zustände gehören nicht zu den Seltenheiten.

Worauf die Hämorrhagien zurückzuführen sind, ist zweifelhaft, wahrscheinlich nicht auf den massenhaften Blutverlust, sondern eher auf die dem Organismus durch die Würmer einverleibten Toxine.

In diesem kurzen Artikel weist Oliver (869) auf die zahlreichen Erscheinungen von Gicht in den verschiedenen Geweben des Auges hin, besonders in der Bindehaut und Lederhaut, welche gewöhnlich durch ausserordentliche Schmerzen, ihre Neigung zur Beeinflussung durch meteorologische Zustände und durch zuweilen hochgradige Photophobien gekennzeichnet sind. Ihr Auftreten im Uvealtractus kann in seröser Entzündung und in schnellen, heftigen Anfällen der acuten Formen bestehen. In der Netzhaut sind sie besonders durch Veränderungen in den Gefässwänden ausgezeichnet, manchmal auch mit federartigen Blutungen, mit gelben glänzenden Körpern in der perimakulären Gegend verbunden. Burnett.

Wilbrand und Staelin (870) untersuchten die Augen von 200 Syphilitischen der Frühperiode. Sie fanden die Augenlider in 20,15 % der Fälle erkrankt als Oedem und Röthung der Lider, Blepharitis ciliaris, Schleimpapel am Lidrande, Exanthem der Lider, Alopecia der Augenbrauen und Lider, leichte Ptosis. Die Syphilis übt einen directen und indirecten

Digitized by Google

Einfluss auf die betreffenden Organe aus. Letzterer äussere sich, wie bei allen schweren Infections- und Constitutions-Krankheiten in einer Herabsetzung der Widerstandsfähigkeit gegenüber äusseren Schädlichkeiten.

Die Conjunctiva zeigte in 17 % abnorme Hyperämie, in 5,5 % auffallende Blässe, erstere auf Disposition der Syphilis für Hyperämie der verschiedensten Organe, letztere auf die so häufige Chlorose in der Frühperiode bezogen.

In 10,5 % fanden sich Schleimpapeln, während mit Ausnahme von 2 Fällen gleichzeitig an anderen Stellen solche wahrgenommen wurden. Hämorrhagien der Conj. in 0,5 %; leichter Icterus conj. als Folgezustand eines hepatogenen Ict. 0,5 %; Conj. catarrhal. 9,4 %; Follicularcatarrh 1 % etc. Die Cornea zeigte in 1 Falle auf 1 Auge Keratitis parenchymatosa. Die Sclera wies in 1 Falle beiderseitige Episcleritis auf. Die Iris war in 5 % Sitz einer spec. Iritis, welche in 2 % mit Chorioiditis complicirt war. Verfasser glauben, ein gutes Drittel aller Iritiden auf Lues zurückführen zu dürfen. Die Erkrankung der Chorioidea manifestirte sich in 2 % als staubförmige Glaskörpertrübung (complicirt mit Iritis); in 0,5 % als Chorioiditis mit Netzhautblutungen und Neuroretinitis, in 0,5 % in Form einzelner chorioiditische Herde. Die Pupille wies in 2,5 % träge Reaction auf Licht, in 6 % Ungleichheiten auf.

Erkrankungen des Opticus traten in 14,5 % der Fälle ein und zwar in 12 Fällen hochgradige Hyperämie, in 12 Fällen Neuritis, in 6 Fällen Neuroretinitis, darunter einmal Retinitis simplex, 1 Mal Neuritis retrobulbaris. Die Zeit von der Infection bis zum Einsetzen der Erkrankung schwankte zwischen 6 und 53 Wochen. Die Neuritis trat 8 Mal einseitig, 4 Mal doppelseitig auf. Ihre Intensität war meist gering, nur in 3 Fällen war die centrale Sehschärfe unnormal. Bei der Neuroretinitis war S. in 2 Augen normal, in 6 Augen schwankte sie zwischen $^6/_9$ und $^6/_{18}$. Verfasser rechnen die Neuritis als der Frühperiode zugehörig im Gegensatz zur Atrophie n. opt., die sie den Tertiärerscheinungen zurechnen. Das Gesichtsfeld war in 36,5 % concentrisch mässig eingeengt, in 3 % zeigte es Veränderungen, die von einer organischen Läsion des Opticus abhängig sein mussten, als centrales, paracentrales und zonuläres Scotom. Die Ursache der concentrischen Einschränkung suchen Verf. in einer verlangsamten Erholung aus dem Zustande verringerter Lichtempfindlichkeit, die ihrerseits auf das gestörte Allgemeinbefinden Syphilitischer zurückzuführen sei. Auf ophthalmoskopischen Befund und Gesichtsfeldeinengung hatte die Schmierkur während der kurzen Beobachtungsdauer von meist nur 3 Wochen keinen merklichen Einfluss.

Die Arbeit Siemerlings (870) bietet eine Fortsetzung der Untersuchungen über progressive Augenmuskellähmung und behandelt alle entsprechenden Fälle, die in der Irrenabtheilung der Charité während mehrerer

Digitized by Google

Jahre beobachtet wurden. Naturgemäss handelte es sich meist um Beobachtungen von progr. Paralyse, in zwei Fällen um Tabes mit Paralyse.

Bei einem Material von 900 Paralysen war eine anhaltende Einzellähmung oder eine Ophthalmoplegia totalis nur in 2 % (resp. 2,2 % bei Frauen) vorhanden, häufiger dagegen die passageren Lähmungen mit vorübergehendem Doppeltsehen (mit 20 %).

Die zweite Hälfte der bedeutenden Arbeit bringt hauptsächlich die Besprechung einzelner Symptome und birgt eine Fülle von interessanten Momenten aus der Anatomie, besonders der Augenmuskelkerne.

Lübbers (872) Arbeit ist gleichsam eine Fortsetzung der bekannten Monographie Uhthoff's und umfasst die im Verlaufe der Jahre 1889—94 in der Marburger Klinik bei Kranken mit dissemin. Sclerose verzeichneten Befunde. In Bezug auf die mikroskop. Untersuchung fasst L. seine Resultate so zusammen, dass die in beiden Sehnerven befindlichen atrophischen Veränderungen theils auf primärem, activen Wucherungsprocess der bindegewebigen Elemente beruhen. theils dass es sich um einfache graue Degeneration handelt. Die Gefässe sind vielfach in den Interstitien betheiligt, ohne jedoch sicher als Ausgangspunkt für die Erkrankung gelten zu können. — Atrophie der Nervensubstanz ist z. Th. secundär (Markscheiden). Axencylinder sind noch zahlreich vorhanden. Da demgemäss secundäre absteigende Degeneration fehlt, so erklärt sich das Missverhältniss zwischen Augenspiegelbefund und anatomischen Veränderungen in den Sehnervenstämmen. Retinalschichten sind unversehrt.

Das klinische Verhalten der Amblyopie, die pathologischen Erscheinungen im Bereich der Augenmuskeln und das Verhalten der Pupillen werden ausführlich erörtert.

Nagel (873) bringt im Wesentlichen 2 Krankengeschichten. Im ersten Falle ergab die ophthalm. Untersuchung einseitige temporale Abblassung der Papille mit auffallend geringer Sehstörung bei einer wegen Myopie in Behandlung stehenden Patientin. Verdacht auf multiple Sclerose bestätigt. Im zweiten Falle führte die doppelseitige temporale Abblassung der Papillen, auffallendes Missverhältniss zwischen Sehstörung und ophthalmoskopischem Befund, associirte Blickbeschränkung nach links, unvollständige Ophthalmoplegie interna dextra zur Diagnose.

In diesem Falle, dessen Krankengeschichte von Oliver (875) ausführlich angegeben ist, wurde der Kopf eines Mannes kürzlich zwischen zwei Lastwagen zusammengepresst. Pat. wurde sofort bewusstlos und Blut floss aus dem rechten Ohr. Ein Jahr später bestand eine Betheiligung des Facialis nach hinten und innen vor der Chorda tympani und dem Ramus tympanicus. Es bestand auch eine zeitweilige Parese der Gaumen-, Zungen- und Rachenmuskeln, welche eine Läsion nahe dem Hiatus Fallopiae anzeigen würde. Der

Digitized by Google

Acusticus derselben Seite war ebenfalls stark afficirt. Die Optici waren auch gedrückt, wie man aus der concentrischen Zusammenziehung der Gesichtsfelder und dem gewundenen Verlauf der vergrösserten Netzhautvenen ersehen konnte. Die Oculomotorii waren ebenfalls ergriffen und zeigten eine Läsion nahe dem Proc. clinoideus an. Die Lähmung beider Abducensnerven bedeutete eine Läsion unter dem Proc. clinoideus, wo diese beiden Nerven am dichtesten zusammenliegen. Der Patient wurde lange mit Jod behandelt und besserte sich allmählich. Burnett.

Grocz (876) unterscheidet 2 Formen von Papillitis: 1. solche, die durch Stauung und 2. solche, die durch Entzündung entstehen. Erstere werden durch rechte Geschwulst, letztere durch Gumma und Tuberkel bedingt. Bei ersterer ist das Sehvermögen nicht alterirt, bei letzterer geht es bald zu Grunde. Bei Kleinhirntumoren tritt die Papillitis wegen des vom Tentorium cerebelli geleisteten Widerstandes der Communication der Hirnventrikel und wegen der Behinderung der Blutcirculation meist sehr frühzeitig auf.

Marshall (877) beschreibt 5 Fälle von tödtlicher Meningitis nach Enucleation. Alter der Pat. von 21—72 J. Fall I: Pat. in schlechtem Zustand, Augenvereiterung 4 Tage vor der Operation, bei welcher der Bulbus versehentlich geöffnet wurde. Fall II. Enucleation 3 Tage nach Auftreten der Suppuration. Keine Basalmeningitis, nur an der Convexität. Fall III. Enucleation 3 Wochen nach Auftreten der Suppuration. Starker Kopfschmerz und Aussehen des Pat. lassen acute Krankheit zur Zeit der Operation vermuthen. Eiter floss aus dem Bulbus während der Operation ab. Fall IV. Suppuration des Auges 3 Wochen. Opticus wurde dicht am Bulbus durchschnitten; fast keine Basal-Meningitis. Opticus normal. Orbitalfett desgl. Fall V. Suppuration des Auges 17 Tage. Cataractextraction 24 Tage vor Enucleation. Eitriger Inhalt fliesst während der Enucleation ab. Ausgedehnte Meningitis an der Oberfläche und Basis. — Von 39 Fällen, die Nettleship zusammengestellt, genasen 5, andere starben in 2—4 Tagen (spätestens in 8 Tagen); Symptome begannen durchwegs innerhalb 24 Stunden. Fay publicirte (Ophth. H. Rep. VII, p. 506) einen letalen Fall von Meningitis nach Panophthalmitis ohne Enucleation, und Marshall beschreibt hier noch einen anderen Fall, den Fay beobachtete. Auch Nettleship stellte drei ähnliche Fälle zusammen, einen als das Resultat einer Cataractdiscission. Marshall sucht nachzuweisen, dass Meningitis latent vorhanden sein kann und oft vor der Enucleation bereits bestehe; er empfiehlt die Entfernung des ersten Druckverbandes 2 Stunden nach der Operation.

Exitus letalis erfolgte in 0,12 % sämmtlicher Enucleationen an Moorfields Hospital. Werner.

Kümmel (878) theilt zunächst ausführlich die Krankengeschichte zweier Fälle mit, bei denen es sich um eine Schwellung beider Thränendrüsen und aller Mundspeicheldrüsen handelt und berichtet über vier weitere Fälle,

Digitized by Google

wo die Thränendrüsen unbetheiligt und nur die Speicheldrüsen in verschiedener Combination ergriffen sind.

Das klinische Bild besteht im Wesentlichen darin, dass sich, meist bei Individuen im mittleren Lebensalter, ohne besondere Störungen des Allgemeinbefindens, schmerzlos eine gleichmässige Vergrösserung der verschiedenen dem Typus der Speicheldrüsen entsprechenden Drüsen des Kopfes entwickelt. Stets scheinen die Drüsen beiderseitig ergriffen zu werden und niemals überschreitet die Erkrankung die Grenzen der Drüsenkapsel. Der Ausgang der Erkrankung ohne Behandlung ist noch nicht festgestellt, nach Exstirpation trat in einer Reihe von Fällen Heilung ein.

Bei der Besprechung der Genese wird die Vergleichung mit ähnlichen Krankheitsbildern herangezogen, und diese vom Verf. in 2 Gruppen eingetheilt, deren erste an den Krankheitstypus der Pseudoleukämie, der malignen Lymphome oder des Lymphosarcoms erinnert, deren zweite Fälle von wahrer Leukämie enthält. Nach einer kurzen Besprechung der mikroskopischen Befunde, wie sie sich bei diesen verwandten Krankheitsbildern ergeben haben, giebt Verf. eine sehr genaue Mittheilung eines von ihm selbst mikroskopisch untersuchten Falles, wo es sich im Wesentlichen um die Substitution des drüsigen Gewebes durch lymphatisches handelt. Die Entwickelung der lymphadenoiden Wucherung geht entweder vom Acinus aus, indem das krankheitserregende Agens vom Ausführungsgang der Drüse her eindringt, oder es entsteht im Anschluss an die Blutgefässe; die erstere Annahme erscheint wahrscheinlicher. Die Frage nach der Aetiologie und klinischen Stellung wird wiederum auf einer Vergleichung mit den oben genannten, klinisch verwandten Erkrankungen eingeleitet und vor allem werden zwei Unterschiede constatirt: 1. die Erkrankung ist nicht auf die Drüse als solche beschränkt; 2. sie führt nur in geringem Maass zur Schädigung der spec. Drüsenbestandtheile. Verf. zieht daraus den Schluss, dass bei dem malignen Lymphom etc. der Blutstrom, bei unseren Fällen der Ausführungsgang der Thränendrüse etc. die Eingangspforte für das krankmachende Agens darstellte, möglicherweise beruhe sogar der ganze Unterschied zwischen Pseudoleukämie und der in Rede stehenden Drüsenerkrankung auf der Verschiedenheit der Eintrittspforten für den Krankheitsprocess.

Eine Stütze für seine Vermuthung giebt Verf. durch den Hinweis, dass in einzelnen Fällen eine Erkrankung der oberen Luftwege oder der Conjunctiva der Drüsenerkrankung vorausging. Welcher Art dieser »infectiöse Process« sei, entzieht sich vorläufig noch unserer Kenntniss.

Differentialdiagnostisch lässt sich die in Rede stehende Erkrankung gegen Leukämie leicht durch den Blutbefund abgrenzen, während bei Lymphom, Pseudoleukämie und Lymphosarcom oft erst eine längere Beobachtungszeit Klarheit bringt. Gegen die Verwechselung mit den gewöhnlichen primären

Digitized by Google

Geschwülsten schützt wohl immer die Doppelseitigkeit der Erkrankungsform. Die Prognose des Leidens wird als günstig bezeichnet.

Therapeutisch ist zunächst medicamentöse Behandlung zu versuchen (Arsen in grossen Dosen, Jodkali, Syr. ferri jodat.), wo diese im Stich lässt, ist die Exstirpation indirect, wenn functionelle Störungen oder bedeutende Entstellung vorhanden sind.

Zum Schluss schlägt Verfasser als Namen für die Krankheit »Achroocytose« vor.

Panas (879) giebt eine Uebersicht über alle auf dem Wege der Circulation eintretenden und beobachteten Formen von Infection der Augen.

Goldzieher (880) fand nach Abheilung einer Herpes zoster der rechten oberen Gesichtshälfte eine Erkrankung des Auges, die ausgezeichnet war durch Injection, fleckige parenchymatöse Trübung der Cornea, Irishyperämie und Pupillenenge. Synechien fehlten. Die Tension war vermindert, der Visus schlecht.

Berichtigung.

Bezugnehmend auf das Referat in Heft 2, 3, Bd. XXXV, p. 61 dieser Zeitschrift über eine Demonstration von Goldzieher habe ich zu berichtigen, dass im Aprilhefte des Centralblattes für pr. Augenheilkunde der Vortrag ausführlichst erschienen ist, und dass Goldzieher diesen Fall nicht, wie es in dem Berichte der »ungarischen medicinischen Presse« hiess, als rein glaucomatöses Sehnervenleiden, sondern als Glaucom beschrieb.

Herrnheiser.

Digitized by Google

Systematischer Bericht

über die

Leistungen und Fortschritte der Augenheilkunde

im vierten Quartal 1897.

Erstattet von

Privatdocent Dr. St. Bernheimer in Wien, Professor Dr. C. Horstmann in Berlin, Professor Dr. P. Silex in Berlin,

unter Mitwirkung von

Dr. S. M. Burnett in Washington, Dr. Dantone in Rom, Dr. Herrnheiser in Prag, Professor Dr. Hirschmann in Charkow, Dr. P. von Mittelstaedt in Metz, Dr. Sulzer in Paris, Dr. Werner in Dublin, Dr. C. H. A. Westhoff in Amsterdam Dr. Schiötz und Dr. Ole B. Bull in Christiania, Professor Dr. R. Greeff in Berlin, Dr. Deus in Berlin, Prof. Dr. Da Gama Pinto in Lissabon etc.

Redacteur: C. Horstmann.

Für Abschnitt I—V Referent **Dr. St. Bernheimer.**

I. Allgemeine ophthalmologische Literatur.

Lehrbücher, Monographien, Abhandlungen allgemeinen, bibliographischen, historischen Inhalts. Statistische Schriften.

881. Scellingo. Relazione del secondo anno di esercizio (12 Maggio 1896—11 Maggio 1897) dell'ospedale oftalmico per i poveri della provincia di Roma. Nuova tipogr. d'orfani Roma 1897.

882. Denti. Resoconto clinico del comparto ottalmico nell'ospedale Maggiore di Milano. Biennio 1893 e 1894. Suppl. al Bollettino della Poliambulanza di Milano 1897, 5—6.

883. Gosetti. La divisione oculistica dell'ospedale civile di Venezia nel quinquennio 1892—1896. Ann. di Ottalm. Bd. XXVI, 4, p. 352.

884. Knapp, H. 28. Jahresbericht des New-York Ophthalmic and Aural Institute. 1897.

885. Transactions Ophthalmic. Soc. of the United Kingdom. Vol. XVII, 1896—1897. London, J. and A. Churchill.

886. Beiwel, A. Augenkrankheiten und Blindheit bei der Kosakenbevölkerung der Staniza Tscheljabuisk der Orenburgschen Kosaken. Dissertation. St. Petersburg 1897.

887. Simi. Malattie Oculari. Boll. d'oculistica Bd. XIX, 2—4, p. 13 und 19. (Fortsetzung der Besprechung der französischen Arbeit von Terson.)

888. Landolt und Gygax. Therapeutisches Taschenbuch für Augenärzte. Wiesbaden 1897. J. F. Bergmann.

Digitized by Google

889. Ebner. Jahresbericht der K. Universitäts-Augenklinik München für das Jahr 1896 mit besonderer Berücksichtigung der Therapie. Münchener med. Wochenschr. 1897. No. 48, p. 1348 und No. 49, p. 1387.

890. Schleich. Rudolf Berlin †. Württembergisches med. Correspondenz-Blatt 1897.

891. Szili-Weiss. Bericht über die Wirksamkeit der Abtheilung für Augenkranke am Spital der Pester israelitischen Religionsgemeinde. (Aus dem Ungarischen.) Budapest 1897.

892. Walter, O. Ueber Organisation der augenärztlichen Hülfe in einigen Städten Deutschlands nebst Bemerkungen über dieselben in Russland. St. Petersburger med. Wochenschr. 1897, No. 49. p. 469.

893. Straub, M. Binnengasthuis te Amsterdam 1896. Poliklinik.

894. Oeller, J. Atlas der Ophthalmoskopie. 1., 2. und 3. Lieferung. Wiesbaden 1897. J. F. Bergmann.

In dem von Scellingo (881) geleiteten Hospital der römischen Provinz sind im Jahre 1896/97 233 Augenkranke aufgenommen und 253 Operationen ausgeführt worden (22 Staarextractionen und 14 Iridectomien). Im Ambulatorium kamen 1154 Kranke zur Behandlung. Seinem Berichte hat Verf. auch den Abdruck einiger kleinen, von seinem Assistenten veröffentlichten Arbeiten hinzugefügt.

Denti (882) bespricht sehr eingehend die im Biennium 1893 und 1894 in der grossen Augenabtheilung des Ospedale Maggiore zu Mailand beobachteten Krankheiten und ihre Behandlungsweise. Die Zahl der Kranken betrug 3578, der Operationen 862. Von den letzteren waren 202 Staroperationen mit 6% Misserfolgen und 205 Iridectomien.

In der grossen von Gosetti (883) geleiteten Abtheilung für Augenkranke im Hospitale zu Venedig sind in den Jahren 1892—1896 2818 Individuen aufgenommen worden, darunter 893 Trachomkranke. Bei den 157 ausgeführten Extractionen von Alterscataracten kamen nur drei Misserfolge vor, darunter einer in Folge einer starken Chorioidealblutung. Die Operationsmethode war der kleine Lappenschnitt nach oben mit Iridectomie, welche nur in 10 Fällen weggelassen worden ist. Ferner wurden 162 einfache Iridectomien vorgenommen, darunter 120 gegen Glaucom. Dantone.

Während des am 30. September 1897 endenden Hospitaljahres wurden im New-York Ophthalmic and Aural Institute (Knapp 884) 9997 Augenfälle in der Poliklinik und 435 im Hospital behandelt. Im Ganzen wurden 587 Augenoperationen (ausschliesslich der kleineren) ausgeführt, unter denen 202 an der Linse gemacht wurden. Darunter waren 95 einfache Extractionen und 7 mit Iridectomie; 10 complicirte Staare ohne und 2 mit Iridectomie.

Burnett.

Digitized by Google

Der XVII. Band der Transactions Ophthalmic Soc. (885) enthält sehr interessante Abhandlungen, so namentlich die Discussion über retrobulbäre Neuritis (110 Seiten); Tuberculose der Conjunctiva, hereditäre Sehnervenatrophie; Sehnervenatrophie nach Kopfverletzungen etc. Die Illustrationen bestehen aus 4 Tafeln und 55 Abbildungen im Text.

Die Gesellschaft besteht jetzt aus 341 Mitgliedern. Der Präsident für die jetzige Section 1898—1899 ist R. Swanzy aus Dublin.

Werner.

Durch H. Landolt's Uebersetzung sind wir nun auch in den Besitz einer deutschen Ausgabe des willkommenen Therapeutischen Taschenbuches von E. Landolt und Gygax (888) gelangt. Das kleine Vademecum enthält in kurzer praktischer Form, alphabetisch geordnet, die wichtigsten Heilmittel und Heilmethoden der ophthalmologischen Therapeutik.

Der Bericht von Szili und Weiss (891) giebt eine ausführliche Beschreibung des jüdischen Spitales in Budapest und eine Uebersicht der zur Behandlung gelangten zahlreichen Patienten. Er enthält eine Reihe bemerkenswerther klinischer Mittheilungen.

Straub (893) behandelte im Jahre 1896 4274 Patienten ambulatorisch und 131 stationär. Es wurden 69 Operationen, darunter 21 am Star und 12 wegen Strabismus ausgeführt.

Von dem dem Prinzregenten Luitpold von Bayern gewidmeten Werke Oeller's (894) sind die drei ersten Lieferungen erschienen. Der Verfasser hat sich zur Aufgabe gestellt, die häufigsten und wichtigsten Erkrankungen des Augenhintergrundes, namentlich in ihren Beziehungen zu Allgemeinerkrankungen in möglichst naturgetreuer Darstellung zur farbigen Anschauung zu bringen. Sämmtliche Abbildungen sind dem eigenen Krankenmaterial des Verfassers entnommen und im aufrechten Bilde von demselben gezeichnet. Im Ganzen sollen 75 Tafeln herausgegeben werden, von denen in den 3 Lieferungen 45 erschienen sind. Dieselben enthalten die verschiedensten Veränderungen des Augengrundes und zeichnen sich durch die Naturwahrheit und vorzügliche Ausführung in hohem Grade aus.

II. Allgemeine Pathologie, Diagnose und Therapie.

895. Dalén, Albin. Experimentela undersökningaz öfer desinfektionen af opats bindehinna. Stockholm, Nord. med. Arkiv. Bd. VII, Heft 3 und 4, No. 13 und 18, 1897.

896. Randolph, R. L. Bacteria in the normal Conjunctiva and the effect upon them of aseptic and antiseptic Irrigations. Arch. of Ophthalm. Vol. XXVII, 3, pag. 379.

897. Molodowsky, A. Vergleichende Wirkung reiner Culturen des gelben Staphylococcus und seiner Toxine bei Operationen am Augapfel. St. Petersburg 1897. Dissertation.

Digitized by Google

898. Ssolowiew. Ueber die Wirkung der Toxine auf das Auge im Vergleich mit der Wirkung reiner Culturen von Staphylococcus aureus und Streptococcus. St. Petersburg 1897. Dissertation.

899. Hjort. Aaben Staarbehandling red Oienoperationen. Nord. Mag. f. Lageindske, No. 9, p. 993, Christiania 1897. (Offene Wundbehandlung bei Staaroperationen. Ref. im XXXV. Bd., 2. u. 3. Heft, No. 18 dieses Archives.)

900. Gordon Norrie. Aaben Staarbehandling red Oienoperationen. Bidrag til svensk Medicinalhistorie. Kiöbenhaven. Nord. med. Arkiv. Bd. VII, Heft 4, No. 21. Stockholm 1897.

901. Gifford, H. Ueber die Verwendung von Schleimhaut- und Haut-Lappen in der Augenheilkunde. Ophthalmic Record. 1897, No. 12.

902. Niedens, M. Influence de l'ankylostomiase sur l'oil. Douzième Congrès international. Tenue à Moscou du 19 au 26 Août. Annal d'ocul. 1897, p. 299.

903. Trousseau. La greffe d'éponges comme renforcement du moignon après l'énucleation. Annal. d'ocul. 1897, p. 417.

904. Grosz, M. E. de. Examen de la vision obligatoire du personnal des chemins de fer royaux de l'Etat hongrois. Annales d'ocul. 1897, p. 191.

905. Armaignac. De l'emploi des fiches pour l'examen et le controle facile et rapide de la vision des employés de chemins de fer. Recueil d'ophtal., 1897, p. 637.

906. Hertel, E. Anatomische Untersuchung eines Falles von Siderosis bulbi. A. v. Graefe's Arch. f. Ophthalm., Bd. XLIV, 2, p. 283.

907. Hjort, J. Weitere Erfahrungen über offene Wundbehandlung bei Augenleiden. Centralbl. f. prakt. Augenheilk., LXXI, p. 329.

908. Mündler. Ein Beitrag zum Studium des Diplococcus lanceolatus im Auge. Ziegler's Beiträge z. pathol. Anatom. u. allgem. Pathol., Bd. XXII, p. 248.

909. Ostwalt, F. Mittel zur Bekämpfung der Infection nach intraocularen Operationen. (Experimentelle Untersuchung.) Arch. f. Augenheilk., Bd. XXXV, p. 308.

910. Geuns van, J. R. Experimental onderzoek over het outstaan van katarakt na onderbinding der Venae vorticosae. Inaug.-Dissert. Leiden 1897.

Dalén (895) bespricht erst ausführlich die früheren Arbeiten über diesen Gegenstand sp. in Beziehung auf den Vorzug antiseptischer oder aseptischer Flüssigkeiten zur Ausspülung des Conjunctivalsackes. Seine eigenen Versuche hat er an der Klinik des Prof. Widmark am Serafimerlazareth in Stockholm gemacht. Er hat an 30 Individuen das eine Auge mit Sublimat (1:5000), das andere mit Kochsalzlösung desinficirt. Eine Probe für

Digitized by Google

Culturversuche wurde sowohl gleich vor als nach der Desinfection genommen, wie auch, nachdem die Augen 5 bis 14 Stunden verbunden worden waren. Es zeigte sich, dass unmittelbar nach der Desinfection keine oder äusserst wenige Mikroorganismen nachzuweisen waren; nach der Verbindung dagegen wurden zahlreiche Colonieen gefunden, doch nahezu immer weniger als vor der Desinfection. Man konnte keinen besonderen Unterschied zwischen Sublimat und Kochsalz nachweisen, der kleine nachweisliche Untersehied ist zu Gunsten der Kochsalzlösung ausgefallen. Es zeigte sich, dass die Bacterienmenge sich immer unter dem Verband bedeutend vermehrte. Nach der Entfernung des Verbandes wurde eine stetige Abnahme der Bacterienmenge constatirt, ohne dass man eine bestimmte Zeit, bis die Menge dieselbe wie vor der Desinfection war, angeben konnte. Durch Versuche mit antiseptischem (Sublimat-) und aseptischem Verband scheint es in Beziehung auf die Augenlidränder, dass der antiseptische Verband vielleicht einen Vorzug hatte. Jodoformpulver in dem Conjunctivalsack unter dem Verband zeigte keine Fähigkeit die Bacterienentwickelung zu verhindern. Der Verf. hat 12 verschiedene Bacterien nachgewiesen, die häufigsten ein Mikrococcus, dem Staph. pyog. alb. ähnlich, und ein Bacillus, Weecks keuleförmiger Bacillus. Schiötz.

Randolph (896) untersuchte eine Serie von hundert Senonen mit gesunden Augen auf den Keimgehalt des Conjunctivalsackes. Er kommt zu dem Schluss, dass der Conjunctivalsack stets Bacterien enthält. Der Staphylococcus epidermis (Welch), welcher sich stets in der Epidermis und in den Haarfollikeln findet, ist ein regelmässiger Bewohner des Conjunctivalsackes. Er bildet eine Abart des gewöhnlichen Staphylococcus pyogenes albus. Es gibt zwei Methoden ein Operationsfeld zu sterilisiren. Entweder die aseptische Methode, bei welcher die Bacterien auf mechanischem Wege entfernt werden, durch Irrigationen mit sterilisirtem Wasser, oder die antiseptische, durch chemische Mittel, welche die Bacterien zerstören oder ihr Wachsthum hemmen. Beide Methoden wurden geprüft. 50 Personen mit normaler Conjunctiva wurden 3 mal mit je 5 Minuten Intervall mit abgekochtem Wasser irrigirt. Vor der aseptischen Irrigation wuchsen auf 40 Röhrchen Keime, nur 10 blieben steril. Nach der Irrigation keimten 32 Röhrchen, also nur 8 weniger. Wurde anstatt abgekochtem Wasser Sublimat 1:5000 in gleicher Weise angewendet, so waren unter 42 Röhrchen, die nach dem Irrigiren geimpft waren, nur 9 steril. Dieses Resultat erschüttert die Stellung, die das Sublimat als keimtödtendes Mittel hat. Greeff.

Die Versuche und Resultate Molodowsky's (897) waren ähnlich denen von Ssolowiew, mit einigen Differenzen: Die Wirkung der Toxine des Staphylococcus tritt viel schneller ein und läuft viel schneller ab als die der Staphylococcen selbst. In einigen Fällen blieben die Toxine wirkungslos oder riefen blos seröse Entzündung — seröse Iritis, Iridocyclitis, Iridochoroiditis — hervor, je nachdem die Impfung in die Iris oder in den Glas-

Digitized by Google

körper gemacht wurde. Culturen lebensfähiger Staphylococcen gaben eitrige Entzündung. Die Linse verhindert das Eindringen des Mikroben und seines Giftes in den Glaskörper. Hirschmann.

Ssolowiew (898) stellte seine Versuche an albinotischen Kaninchen an, denen er in die Augen, unter strenger Beobachtung der Aseptik, Toxine, welche er von reinen Culturen abfiltrirte, aber nicht sterilisirte, in die Hornhaut, Linse, Iris und Glaskörper einführte. Die Filtrate riefen im Auge ganz analoge Erscheinungen hervor, wie die nicht filtrirten Culturen, von seröser Entzündung bis zur eitrigen Form. Die Streptococcen und ihre Toxine erwiesen sich als mehr virulent, als die Staphylococcen und ihre Toxine. Bei allen Versuchen war der Eiter des Hypopyon frei von Mikroben, wenn die M. Descemetii unversehrt geblieben war. Die Toxine gaben den lebensfähigen Mikroorganismen an Intensität der Wirkung nicht nach. Bei Einführung der einen wie der andern in den Glaskörper verbreitete sich der durch sie hervorgerufene Entzündungsprocess niemals auf die Hirnhäute. Weder die Mikroben noch die Toxine können den Sehnerven durchdringen, weil durch die frühzeitig auftretende energische entzündliche Reaction in der Sehnervenpapille dessen Lymphwege verlegt werden und die Strömung der Flüssigkeit zur Papille im Glaskörper aufhört. Hirschmann.

Veranlasst durch die von Hjort empfohlene Methode »offene Wundbehandlung bei Augenoperationen« macht Gordon Norrie (900) in seinem Aufsatz darauf aufmerksam, dass ein hervorragender schwedischer Arzt, Johann Lorentz Odhelius schon im Jahre 1772 dieselbe Methode empfohlen hat. In seiner Abhandlung vom 30. März 1772 eifert Odhelius gegen die nach den Staroperationen gewöhnlich angewendete Compressen und Bandagen wie auch gegen die Gewohnheit, die Patienten in einem erwärmten Zimmer acht Tage lang im Bett in Rückenlage zu halten. Er empfiehlt im Gegentheil die Patienten in einem dunklen kühlen Zimmer herumgehen zu lassen und vor den Augen nur kleine Läppchen, mit kaltem Wasser befeuchtet, zu heften. 32 Jahre später schreibt er in einer Abhandlung über Augenkrankheiten: Nach der Staroperation wird der Patient in einem dunklen Zimmer 8 bis 10 Tage gehalten. Vor dem Auge wird ein vierfaches kleines Läppchen durch einen Verband über die Stirne so befestigt, dass die Augenlider nicht berührt und durch kaltes Wasser feucht gehalten werden. Der Patient muss sich ruhig halten, braucht aber nicht im Bett zu liegen. Schiötz.

Gifford (901) hat eine Klammer angegeben, um die Lippe festzuhalten, während sehr dünne epitheliale Lappen aus derselben ausgeschnitten werden. Er hält den Schleimhautlappen zum Ersatz für Bindehautverluste für besser als Hautlappen, da letztere ihre Hautbeschaffenheit niemals verlieren und immer eine Anhäufung von Epithel auftritt, welche lästig oder gefährlich ist. Burnett.

Digitized by Google

Hertel (906) veröffentlicht einen anatomisch und mikrochemisch genau untersuchten Fall von Siderosis bulbi, hauptsächlich um an der Hand der Befunde eine Reihe von Fragen genauer zu beantworten, so z. B. ob die pathologischen Veränderungen als reine Eisenwirkungen zu betrachten sind und ob es eine indirecte Siderosis aller Augenhäute gibt. Verf. sieht in allen festgestellten Veränderungen der Hornhaut, Iris, der unverletzten Linse, der Netzhaut die Folgen einer echten xenogenen Siderosis, hervorgerufen durch das lange Verweilen eines Eisenfragmentes im Auge; ein infectiöser Process ist nach dem Krankheitsverlauf und vor allem nach dem pathologisch-anatomischen Befunde auszuschliessen.

Mündler (907) untersuchte anatomisch und bacteriologisch einen Fall von Verletzung des Auges durch einen Zweig mit nachfolgender Panophthalmie und Enukleation am 4. Tage. Als Ursache der Entzündung wurde durch Züchtung und Thierexperiment der Diplococcus lanceolatus nachgewiesen. Seine Befunde decken sich vielfach mit den zuerst von Uhthoff und Axenfeld veröffentlichten derartigen Invasionen des Auges durch Diploc. lanceolatus. Interessant sind des Verf.'s Befunde bezüglich der verschiedenen Farbereaction der Coccen und die gleichzeitig constatirten Zerfallserscheinungen der Zellen. Es scheint wohl sicherlich eine ursächliche Verbindung zwischen beiden Befunden zn bestehen, die am besten im Sinne der Metschnikoff'schen Phagocytenlehre zu deuten ist.

Nach Unterbindung der 4 Venae vorticosae fand Geuns (910) immer gewichtige Veränderungen in der Linse des betreffenden Thieres. a. Schwellung der Corticalfasern in der ersten Zeit nach der Operation. b. Wucherung und Fortwachsung des Epitheliums der hinteren Kapsel entlang. In seltenen Fällen sogar Anwachsen des wuchernden Epithels zu Fasern. c. Verschiebung der Kerne in den Linsenfasern, mehrentheils nach der Seite der Epithelwucherung. d. Absonderung einer secundären Kapsel oder Cuticulairschicht durch die Epithelzellen. e. Ansammlung von Transsudat zwischen Kapsel und Linsenzellen. f. Spaltung der Linsensubstanz nach der präformirten Furche. g. Ausgiessung von Transsudat zwischen den Fasern. h. Erweichung und Verflüssigung der Corticalfasern. i. Schwellung und Erweichung der centralen Fasern. j. Bildung von Fettkugeln und Kalkabsetzung. Diese Veränderungen können alle anwesend sein oder nur die ersten 4 oder 5, je nachdem die Stauung, durch die Unterbindung verursacht, mehr oder weniger stark war, oder die collateralen Bahnen sich eher gebildet haben. Starke Trübung der Linse entsteht nur durch Spaltung und Erweichung der Linsensubstanz. Bei langsamer Wiederherstellung der Circulation entsteht eine totale Katarakt. Bei schneller Wiederherstellung der Circulation entsteht nur eine Veränderung des Linsenepithels. Die letzte Ursache der Linsenveränderung muss man suchen in herabgesetzter Spannung des Auges an der einen und Aufnahme von eiweisshaltender Flüssigkeit durch die Linse, durch Diosmose auf der andern

Digitized by Google

Seite. Die normalen Linsenfurchen verlaufen beim Kaninchen nicht wie Woinow und Becker angeben, vorn horizontal und hinten vertical, aber im Gegentheil vorn vertical und hinten horizontal. Die Linsenkapsel ist eine Membran, deren Consistenz durch Stauung nicht geändert wird; bei Vergrösserung oder Verkleinerung der Linsensubstanz muss sie immer eine geschlossene Umhüllung bilden. Die normale Linsenkapsel ist eine Membran, welche keine Flüssigkeiten auf dem Wege der Filtration durchlässt, wohl aber auf dem Wege der Diosmose. Westhoff.

III. Heilmittel und Instrumente.

911. Baudry. Procédé facile et certain de provoquer la diploplie monoculaire à l'aide d'un prişme simple, son application à la récherche de la simulation de la cécité unilatérale. Révue générale d'ophtalm. 1897, p. 433.

912. Baudry. Leichte und sichere Methode monoculäre Diplopie mittelst eines einfachen Prismas hervorzurufen. Mitgetheilt von der ophthalm. Section d. XII. med. Congr. in Moskau. Wjestn. ophth. 1897, No. 6 und Annal d'ocul. CXVIII, p. 301.

913. Truc, M. H. Nonveau scotomètre central. Annales d'ocul. CXVIII, p, 285.

914. Wandless, H. W. Eine neue Form von intraocularer Irisscheere und ihre Anwendung in der intraocularen Chirurgie. N.-Y. med. Journ. Oct. 1897.

915. Thorington, J. Linsen für das Studium der Scheeren-Bewegung conischer Hornhaut und sphärischer Abweichung mit dem Retinoskop. Journ. Amer. Med. Assoc. December 1897.

916. Jackson, E. Magnifying lenses for use when operating. Arch. of opht. Vol. XXVI, 2, p. 274.

917. Jackson, E. Auto-Skiaskopy. Ophth. Review, Vol. XVI, p. 227.

918. Neuschüler. L'oftalmocromoscopia. Suppl. al Policlinico, Bd. IV, 8, 198.

919. Fortunati. Le lenti isometropi. Boll. d. R. Accad. Med. di Roma, Bd. XXII, 4—5.

920. Bietti. Sull' azione fisiologica dell' arecolina nell' occhio con alcune considerazioni sulle sue applicazioni nella cura del glaucoma. Arch. di Ottalm., Bd. V, 1—2, p. 33.

921. Di Lorenzo. Le injezioni sottocongiuntivali di sublimato nei processi infettivi dell' occhio. Ann. di Ottalm., Bd. XXVI, 5, p. 423.

922. Tornatola e Alessandro. Le injezioni sottocongiuntivali di cloruro di Sodio. Arch. di Ottatm., Bd. V, 3—4, p. 92.

923. Magnani. Contributo alla terapia del catarro primaverile. Clinica Moderna, Bd. III, No. 51.

Digitized by Google

924. Würdemann. Ein Bericht über Holocain als locales Anästheticum für die Augenpraxis. Ophthalm. Record. 1897, No. 10.

925. Hotz, C. Holocain und Cocain. Journ. Amer. Med. Assoc. 1897, No. 13.

926. Fowler, Wm. Scopolamin. hydrobromicum als Mydriaticum und Cycloplegicum. Amer. Journ. of ophthalm., 1897 November.

927. Masselon, M. R. De l'holocaine en ophthalmologie. Arch. d'opht. XVII. No. 10, p. 599.

928. Murrell, T. E. Scopolamine Hydrobromate as a Cycloplegic. Arch. d'ophth. XXVI, 3, p. 335.

929. Burnham, H. The hypodermic use of pilocarpine alone and associeted with others medicins in the treatment of certain eye affections. Oph. Red. XVI. p. 259.

930. Berger, E. Emploi de l'holocaine en ophthalmologie. Societé de biologie. Séance du 26. Juin. Annal. d'ocul. CXVIII. p. 43.

931. Hawkes, Claude. Deux cas d'intoxication par la scopolamine survenus dans la pratique ophtalmologique. Annal. d'ocul. CXVIII, p. 28.

932. Fromaget et Laffay. Injections sous-conjunctivales de salicylade de soude. Soc. d'Anatomie et de physiologie de Bordeaux. Séance de 12 Avril. Ann. d'ocul. CXVIII, p. 43.

933. Lagrange et Cosse. Action comparative de l'holocaine et de la cocaine en ophtalmologie. Recueil d'ophthal. 1897, p. 625.

934. Natanson, M. A. Action et emploi de l'holocaine. Annales d'ocul. CXVIII, p. 279.

935. Cohn, H. Verbesserte Täfelchen zur Prüfung der Sehleistung und Sehschärfe. Wochenschr. f. Therapie u. Hygiene des Auges. Jg. I, p. 4, Breslau 1897.

936. Israelsohn. Neues Instrument zur Transplantation von Lippenschleimhaut in den Lidrand bei Trichiasis und Eutropion. Centralbl. f. prakt. Augenheilk. XXI, p. 299.

937. Wessely, K. Augenspiegeln an sich selbst (Auto-Ophthalmoscopie). Centralbl. f. prakt. Augenheilk. XXI, p. 303.

938. Helmbold. Ein Perimeter für den praktischen Arzt. Zehender's klin. Monatsbl. f. Augenheilk. XXXV, p. 435.

939. Pagenstecher, H. Ueber die Anwendung von grossen Dosen Jod in der Augenheilkunde. Klin. Monatsbl. f. Augenheilk. XXXI, p. 401.

940. Neuschüler. L'ophtalmochromoscopie. Recueil d'ophtalm. 1697, p. 643 (siehe den Bericht No. 918).

Baudry (911) weist nach, dass monoculare Diplopie nach Alfr. Gräfes Methode nur durch ein Prisma mit der Basis, nicht aber mit der brechenden Kante vor einen Theil der Pupille gesetzt, sicher hervorgerufen werden kann.

Digitized by Google

— Um Simulation einseitiger Blindheit nach Alfr. Gräfe's Methode sicherer zu entlarven, dem intelligentesten Simulanten die Mittel zu benehmen, sich beim Versuche zu orientiren, hat Baudry an dem dreieckigen Prisma, welches durch einen Strich in zwei Hälften getheilt ist, an dessen Basis ein Stück desselben Materials gleicher Dicke mit parallelen Flächen angekittet. Das ganze ist also ein Stück geschliffenen Spiegelglases von beigefügter Form.

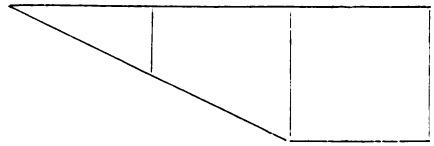

Das ganze ist in eine Metallkapsel eingeschlossen, in welcher von beiden Seiten eine Oeffnung zum Hindurchsehen vorhanden ist. Ein einfacher Mechanismus lässt in der Kapsel nach Willkür das Prisma mit dem einen oder anderen Theilstrich vor das durchsehende Auge verschieben. Die Gebrauchsweise ist selbstverständlich. Hirschmann.

Wandless (913) hat eine Seheere angegeben, deren Blätter geschlossen die Form eines scharfen lanzenförmigen Messers bilden, welches leicht durch die Hornhaut eindringen kann. In der vorderen Kammer können sie geöffnet werden, wobei ein Blatt die Iris oder eine andere Membran durchdringen und sie nach der Art der Wecker'schen Zangenscheere durchschneiden kann.

Thorington (915) hat für sein schematisches Auge eine Ergänzung erdacht, wodurch bei der Retinoskopie die Erscheinungen der »Sehnervenbewegung« demonstrirt und der conischen Hornhaut und sphärischen Aberration gezeigt werden können. Die erste besteht aus einer Concavlinse mit einem Abschnitt einer Convexlinse von doppelter Stärke, welche so angepasst ist, dass sie nur die Hälfte ihrer Fläche einnimmt, wobei der Rand der Zusatzlinse der Mitte der Pupille entspricht. Die conische Hornhaut wird durch eine sehr kleine Convexlinse dargestellt, welche auf ein flaches Glas cementirt ist und die sphärische Abweichung durch eine kleine auf einem flachen Glas gemachte Höhlung. Diese sind vorne zur Anstellung von Experimenten auf dem schematischen Glase befestigt. Burnett.

Das von Jackson (916) angegebene Instrument besteht aus zwei Linsen, die an einem Stirnband befestigt sind, so wie man den Spiegel bei Nasen- und Ohruntersuchungen zu tragen pflegt. Dadurch sind die Hände beim Operiren frei und es ist binoculares Sehen vorhanden. (Aehnlich ist die von Westien angegebene Präparirlupe, die in der Ophthalmologie gute Dienste leistet.) Greeff.

Das Verfahren Jackson's (917) erweist sich als nützlich zum Studium der Skiaskopie. Jackson benutzt einen gewöhnlichen Spiegel, in welchem die Person ihr eigenes reflectirtes Bild sieht. Das beobachtende Auge wird

Digitized by Google

benutzt, um die Refraction des anderen Auges zu studiren. Das Licht wird auf die Seite des beobachtenden Auges gesetzt, sodass das beobachtete Auge im Schatten steht durch den Nasenrücken. Die Bewegungen des Schattens sind wie gewöhnlich. Die Methode ist leicht zu lernen. Werner.

Neuschüler (918) bespricht in einem Briefe aus Paris die von Galezowski gemachten Versuche, den Augenhintergrund mittelst farbigen Lichtes zu untersuchen, um eventuelle Farbennuancen genauer wahrnehmen zu können. Da eine farbige Lichtquelle oder gefärbte Spiegel mit Schwierigkeiten herzustellen sind und die Wirkung etwas mangelhaft zu sein schien, suchte man durch Anbringung rother, grüner und blauer Linsen hinter dem Spiegel den beabsichtigten Zweck zu erreichen. Dantone.

Fortunati (919) bespricht die sogenannten isometropischen Linsen, welche das Haus Fischer in Paris liefert. Verfasser mass zunächst am Goniometer den Brechungsindex eines aus dem neuen (Mantois'schen) Glase geschliffenen Prisma und fand denselben 1,576, während beim Krownglas derselbe nur 1,528 aufweist. Auf Grund des gefundenen Brechungsindexes berechnete Verfasser den Krümmungsradius, der eine aus dem neuen Material verfertigte Linse haben müsste, um denselben Brennpunkt zu erreichen, den ein gewöhnliches Krownglas hat. Es ergaben sich natürlich Unterschiede zu Gunsten der neuen Linsen.

Magnani (923) berichtet über einige 20 Fälle von Frühjahrskatarrh, bei denen der fleissige Gebrauch kalter Compressen schnelle Besserung, bei einigen sogar rasche und vollständige Heilung erzielte, nachdem Monate lang erfolglos die blosse Antisepsis angewendet worden war. Dantone.

Würdemann (924) hat das Holocain in 1 $^0/_0$iger Lösung bei allen Augenoperationen gebraucht, ohne schlechte Resultate zu erfahren. Die Vortheile desselben in dieser Dosis sind folgende: Es ist nicht giftig, aseptisch, vollkommen anästethisirend und erweitert die Pupille nicht. Es ist auch billiger als Cocaïn. Burnett.

Nach seiner Erfahrung mit Holocain hält es Hotz (925) für schnell, aber oberflächlich wirkend. Für Staarextractionen zieht er Cocaïn vor. Burnett.

Fowler (926) gebrauchte Scopolamin in mehr als 600 Fällen von Refractionsstörung ohne irgend welche nachträglich schädliche Wirkung. Er benutzte eine $^1/_{20}$ $^0/_0$ige Lösung, welche alle 15 Minuten eine Stunde lang applicirt wurde. Er findet, dass die volle Lähmung 20—30 Stunden anhält und in 70—100 Stunden wieder vorübergeht. Er hält es in $^1/_{10}$ $^0/_0$igen Dosen für ein brauchbares Mydriaticum bei Iritis. Burnett.

Masselon (927) fand, dass das Holocain selbst in 4 $^0/_0$iger Lösung bei entzündlichen Augen eine vollständige Gefühllosigkeit nicht hervorrief und hierin dem Cocaïn nachzustehen schien. Dagegen fehlten ihm die letzteren

Digitized by Google

eigenthümlichen Wirkungen auf die Hornhaut, Pupille, Accommodation und Tension. Seine Anwendung war aber schmerzhafter als die des Cocaïns.

v. Mittelstaedt.

Murzell (928) hat das Scopolamin als Mydraticum zum Zwecke der Refractionsbestimmung angewendet. Scopolamin wirkt etwa 10 Mal stärker und ist 10 Mal giftiger, als Atropin. Eine $^1/_{10}$ %ige Lösung hat genau die den Sphinkter lähmende Wirkung, als eine 1%ige Atropinlösung. Bei stärkeren Concentrationen wurden schwere Intoxicationserscheinungen beobachtet.

Greeff.

Burnham (929) hatte bei rheumatischer und specifischer Iritis gute Resultate mit hypodermalen Pilocarpin-Einspritzungen. Er giebt das Pilocarpin sehr lange Zeit, bis zu mehreren Jahren mit Intervallen von etwa 6 Wochen. Dosis $^1/_2$ bis $^1/_4$ gr. Es wird Nachmittags gegeben, während Patient zu Bett liegt, in Flanelldecken eingehüllt und gut zugedeckt ist. Nach zwei Stunden steht Patient auf und wird abgerieben mit warmen Handtüchern. Verfasser sah niemals ernstliche Störungen bei dieser Kur. Werner.

Pagenstecher (939) bespricht die Anwendung von grossen Dosen von Jod (Kali oder Natrium abwechselnd) bei Orbitaltumoren gummöser Natur und bei hartnäckigen Fällen von Episcleritis, jedoch hauptsächlich dann, wenn die Affection mit deutlicher Knötchenbildung einhergeht. Es wurden bis zu 25 Gramm pro die 3 Wochen lang, esslöffelweise nach den Mahlzeiten verabreicht und ganz vorzüglich vertragen.

IV. Anatomie.

941. Bietti. Le fibre nervose della coroidea studiate col metodo Golgi. Ann. di Ottalm., Bd. XXVI, 4, p. 334.

942. Capellini. Sui nervi della cornea dimonstrati col metodo Golgi, ricerche di Anatomia e Istologia comparata. Arch. di Ottalm., Bd. V, 5—6, p. 191.

943. Tornatola. Su l'origine e la natura del vitreo. Arch. di Ottalm., Bd. V. 3—4, p. 106.

944. Terrien, F. Constance chez l'homme d'un vestige de l'artére hyaloide dans les premiers mois de l'existence. Arch. d'opht. T. XVII, No. 11, p. 695. (Mit Abbildung.)

945. Deil, J. W. Anatomische Erklärung des sogenannten Coloboms der Macula lutea. Botkins Hospital-Zeitung 1897, No. 45. Vortrag, gehalten in der XI. Section des XII. Internationalen Congresses zu Moskau.

946. Sattler, H. Ueber die elastischen Fasern der Sclera, der Lamina cribrosa und des Sehnervenstammes. Arch. f. Anat. u. Physiol. 1897, p. 335.

Digitized by Google

Im Gegensatze zu den gewöhnlichen Anschauungen ist das Vorhandensein von Spuren der Arteria hyaloidea nach den Untersuchungen von Terrien (944), welche sich auf 16 Augen von Kindern bis zum Alter von 13 Monaten erstreckten, ein regelmässiges Vorkommniss. Der Rest des Gefässes stellt ein mit blossem Auge sichtbares, stets auf der nasalen Seite der Papille an der Stelle des Ueberganges der Sehnervenfasern in der Nervenfaserschicht der Netzhaut sich findendes in den Glaskörper hineinragendes $1—1^1/_2$ mm langes Fädchen dar. Dasselbe zeigt eine scheidenartige amorphe Hülle und einen centralen Axentheil, welcher vorwiegend aus embryonalen und Bindegewebezellen, sowie spärlichen, glatten Muskelfasern, die in ein Schleimgewebe eingebettet sind, besteht, zuweilen auch ein Lumen aufweist und meist mit dem nasalen Zweig der Centralarterie durch einen aus glatten Muskelfasern bestehenden Strang verbunden ist. v. Mittelstaedt.

Deil (945) untersuchte auf Serienschnitten ein Coloboma der mac. lutea, welches er früher ophthalmoskopisch zu untersuchen Gelegenheit hatte. Das Colobom sass 2 Papillendurchmesser lateralwärts von der Papille, war 5 Papillendurchmesser breit. Im Bereiche des Coloboms und dessen Rande fehlt die Chorioidea vollständig. Sie ist durch eine Bindegewebsplatte, die einer Scleralplatte ähnlich, ersetzt. Die kurzen Ciliararterien sind auf der chorioidalen Seite der Sclera von stark entwickeltem Bindegewebe umgeben und ziehen unter die Netzhaut, wo sie sich in Verdickungen verlieren, die aus zahlreichen convoluten, breiten Gefässen bestehen. In den Gefässwandungen und deren Umgebung ist Pigment abgelagert. Dicke Bindegewebszüge treten in der Gegend der erwähnten Gefässconvolute, durch die Netzhaut in den Glaskörper, wo sie als kolbige Gebilde hineinragen, und von denen in den Glaskörper Bindegewebszüge treten, an welchen keine Kerne nachweisbar sind. — Die Netzhaut überzieht den ganzen Boden des Coloboms, verliert aber an den Rändern des Coloboms ihre äusseren Schichten; es sind blos die inneren Schichten (die Nervenfaser-, innere Körner- und Molecularschicht), aber dünner als normal auf dem Colobom nachweisbar. Im Raume zwischen der Papille und dem Colobom ist die normale Chorioidea ebenfalls durch eine Bindegewebsplatte mit spärlichen Gefässen ersetzt. Auch hier fehlen die äusseren Netzhautschichten, die inneren hingegen sind normal. Verfasser glaubt, dass es sich um eine Chorioideal-Teleangiectasie mit unvollkommener Entwickelung der Chorioidea in deren Umgebung handle, wobei statt der Chorioidea eine bindegewebige, den Scleralplatten ähnliche Platte vorhanden sei. Hirschmann.

Sattler (946) findet die Sclera sehr stark mit elastischen Fasern versehen, dieselben erscheinen durchwegs sehr fein, verlaufen mit den Bindegewebsfaserbündeln nahezu parallel und durchkreuzen sich, wie diese, strohmattenähnlich nach allen Richtungen. Sie besitzen keinen spiraligen, sondern einen leicht welligen, geschwungenen oder aber mehr gestreckten Verlauf.

Digitized by Google

Am Rande des Sclerallloches bilden die elastischen Fasern einen Ring, aus welchem dann Fasern in grosser Menge mit radiärem Verlaufe in die Lamina cribrosa eintreten und hier die Sehnervenbündel umflechten. Mit den Nervenbündeln parallel verlaufende Fasern trifft man nirgends an. Um die Centralgefässe selbst bilden die elastischen Fasern eine gemeinschaftliche Scheide; sie stellen sozusagen die Hauptmasse der Lamina cribrosa dar.

V. Physiologie.

947. Stevens, T. G. The directions of the apparent vertical and horizontal Meridians of the Retina and their Modification from physiological and pathological Causes. Arch. of opht. Vol. XXVI, 2, p. 181.

948. Holmgren, F. Untersökning af förstoringen vid ett föll af partiel makropsi. Upsala. Nord. med. Arkiv Festband. — Stockholm 1897.

949. Widmark, J. Om gränsen för det synliga spektrum. Konogl. Vetenskaps Akademiens Förhandlingar 1897. Stockholm.

950. Guillstrand, A. Photographisch-ophthalmometrische und klinische Untersuchungen über die Hornhautrefraction. Kongl. Svenska Vetenskaps Akademiens Handlingar, Bd. XVIII, No. 7. Stockholm 1896.

951. Parinaud. Rélations fonctionelles des deux yeux; la vision simultanée, la vision binoculaire, la vision altérnante. Annales d'ocul. CXVIII, p. 161, p. 242, p. 334.

952. Parengo, S. Versuch einer vergleichenden Studie über die Fähigkeit des normalen Auges, die Farben zu unterscheiden St. Petersburg 1897. Diss.

953. Enko, P. D. und Katz, A. R. Einige Controlversuche, den Licht-Vorrathscoefficienten betreffend. Wratsch 1897. No. 47.

954. Katz, R. Lichtvorrath als Maass der genügenden Beleuchtung bei der Arbeit. Wratsch 1897. No. 97.

955. Gatti. Sulla regenerazione della porpora e sul comportamento dell' epitelio pigmentoso nella retina esposto ai raggi Röntgen. Ann. di Ottalm. Bd. XXVI, 4, p. 344.

956. Stevens, G. F. The normal Directions of the Vision in Relation to certain cranial characteristics. Arch. of Ophth. Vol. XXVI, 3, p. 363.

957. Williams, C. H. Gesichtsschärfe für Form- und Farbensehen beim Eisenbahndienst. Trans. Amer. Ophtalm. Soc. 1897.

958. Medem, B. Einfluss der elektrischen Beleuchtung auf die Augen der Schüler und Einrichtung dieser Beleuchtung in den Klassenzimmern. Padagogo. No. 8, 1897.

959. Katz, R. Die gegenwärtige Lage der Frage vom Psycho-physischen Gesetze für die Lichtempfindung. Obosren. Psychiatr. 1897, No. 7 und 8.

Digitized by Google

960. Heine, L. Die accommodativen Linsenverschiebungen im Auge subjectiv und objectiv gemessen. A. v Graefe's Arch. f. Ophthalm. Bd. XLIV, 2, p. 299.

961. Heymanns, G. Quantitative Untersuchungen über die Zöllner'sche und die Loeb'sche Täuschung. Zeitschr. f. Psych. u. Phys. d. Sinnesorgane, Bd. XIV, 1 und 2, p. 101.

962. Koster, W. Kritik des Aufsatzes von A. Schapringer: Findet die Perception der verschiedenen Farben nicht in einer und derselben Lage der Netzhaut statt? A. v. Graefe's Arch. f. Ophthalm., Bd. XLIV, 2, p. 250.

963. Kries, J. v. Ueber die Farbenblindheit der Netzhautperipherie. Zeitschr. f. Psychol. u. Physiol. d. Sinnesorgane, Bd. XV, 4, S. 247.

964. Müller, G. E. Zur Psychophysik der Gesichtsempfindungen (Fortsetzung 1896). Zeitschr. f. Psych. u. Phys. d Sinnesorgane, Bd. XIV, 1 u. 2.

965. Pickema. Over gezichtsscherpte by Verschil van verlichting. Inaug.-Diss. Utrecht 1897.

966. Plantenga, H. G. W. De diepte der roorste oogkammer by verschillende refractie en op verschillenden leeftyd. Geneesk. Tydschrift I, p. 360, 1898.

967. Koster, W. De stryd voor het mechanisme der accommodatie. Geneesk. Tydschrift, Th. 1, p. 81, 1898.

968. Percival, A. S. The Relation between the Length of aphakic Eyes and their appropriate correcting Glasses. Arch. of Ophth., XXVI, I, p. 1.

Zur Untersuchung der Netzhautmeridiane hat Stevens (497) ein Instrument angegeben, Klinoskop, welches zur binocularen Verschmelzung von Bildern eine genaue Einstellung der Blickebene auf die Horizontalebene ohne Convergenz gestattet, ferner auch eine Neigung der Blickebene gegen den Horizont in jedem gewünschten Grade ermöglicht. Die Untersuchung mit dem Klinoskop ergab, dass nicht nur die horizontalen Meridiane der Netzhaut, sondern auch die verticalen wirklich als solche verlaufen und nicht nur so scheinbar vertical sind, wie Helmholtz meinte. Eine Neigung der Meridiane findet man nicht bei normaler Weise auf die Horizontalebene eingestellten Blicklinien, sondern bei Augen mit Anophorie und Katophorie. Die widersprechenden Ansichten, die bisher über den Verlauf der Netzhautmeridiane bestanden, erklären sich aus der mangelhaften Berücksichtigung dieser Anomalien. Demgemäss macht sich auch ein Unterschied in der Lage des Horopters bei Anophorie, Katophorie und horizontal gerichteten Blicklinien geltend, dessen praktische Bedeutung Verf. hervorhebt und an Beispielen erläutert. Greeff.

In Folge von Blendung hat Holmgren (948) seit 1880 von einem centralen relativen Scotom an seinem rechten Auge gelitten. In der Gegend des

Digitized by Google

Scotom konnte er Makropsie, Metamorphopsie und einen gewissen Grad von Rothblindheit constatiren. Prof. Holmgren hat nun in folgender Weise die Makropsie gemessen. In 5 m Abstand wurde an der Wand ein Rectangel von 50 mm Höhe als Object für das linke Auge fixirt; 5 cm rechts von diesem wurde ein anderes Rectangel als Object für das rechte Auge placirt. In einem gewissen Abstand zwischen den Augen und der Wand wurde ein Stab in der Weise gestellt, dass das linke Object durch den Stab für das rechte Auge und das rechte Object für das linke Auge getilgt wurde. Er konnte dann die beiden Objecte sehr leicht vergleichen und fand, dass die beiden Objecte Congruenten waren, wenn das linke $2^1/_2$ mal grösser in verticaler und 1,14 mal grösser in horizontaler Richtung war. Mit kleineren Objecten mehrte sich die Vergrösserung, mit grösseren nahm die Vergrösserung ab, um für eine gewisse Objectgrösse ganz zu verschwinden. Die hieraus berechnete Grösse des Scotoms hat annäherungsweise mit der Grösse der mit dem Perimeter gemessenen centralen rothblinden Partie übereingestimmt.

Schiötz.

Um die Frage nach der Empfindlichkeit der Netzhaut für ultraviolette Strahlen zu lösen, hat Widmark (949) eine Reihe von Versuchen mit einem speciellen dazu verfertigten Gitterspectroskop angestellt. Er resumirt folgendermaassen: Das normale menschliche Auge empfindet nur einen geringen Theil der ultravioletten Strahlen. Die Grenze des sichtbaren Spectrums variirt für die verschiedenen Individuen, liegt doch im allgemeinen innenseits L—M, nur ausnahmsweise aussenseits dieser Linien. Die Strahlen werden direct und nicht durch Fluorescens empfunden. Sie werden leichter excentrisch als central wahrgenommen. Aeltere Individuen erkennen einen kleineren Theil der ultravioletten Strahlen als jüngere. Diese Ungleichheit ist bis 55 Jahre Alter wenig bemerkbar, nach 55 Jahren ist sie deutlich, nach 64 Jahren aber ist sie sehr in die Augen springend. Die Grenze des sichtbaren Spectrums ist im letztgenannten Alter bis in das violette Feld hereingerückt. Die geringe Fähigkeit des menschlichen Auges, die ultravioletten Strahlen zu empfinden, wird meistentheils durch Absorption der Linse verschuldet. Wird die Linse entfernt, so wird ein grosser Theil dieser Strahlen erkannt. Bei vier untersuchten Staaroperirten ist die Grenze des sichtbaren Spectrums nahezu mit der Grenze der Absorption der Hornhaut zusammengefallen. Die violetten Theile des Spectrums sind für die Staaroperirten bedeutend verlängert. Die Grenze variirt zwischen 340—370. Schiötz.

Gullstrand (950) bespricht die früheren Arbeiten Leroy's, Sulzer's, Eriksen's über denselben Gegenstand. Um die grösstmögliche Genauigkeit zu erreichen, hat der Verf. einen eigenen Apparat construirt, womit er das Hornhautbild einer Scheibe mit concentrischen Ringen photographiren konnte. Er hat dann an dem photographischen Bilde mit dem Mikroskope diese Ringe gemessen und nachher den Hornhautradius für die verschiedenen Stellen der

Digitized by Google

Hornhaut berechnet. Für den Gebrauch an der Klinik hat er später als Object ein Viereck mit in der Weise gebogenen Seiten construirt, dass das in einem sphärischen Convex-Spiegel ein genau quadratisches Bild geben wird. Er stellt einige Curven nach dem Muster Eriksen's dar, um die Abflachung der Hornhaut gegen die Peripherie in horizontaler und verticaler Richtung zu zeigen. Er weist nach, dass weder für den horizontalen, noch für den verticalen Meridian der Hornhaut eine Symmetrieachse zu finden ist; dass die optische Zone eine grössere Ausstreckung in horizontalen als in verticalen Meridianen hat, so dass die Abflachung der letzteren näher am Centrum als diejenige im horizontalen Meridiane beginnt. Wir müssen uns übrigens mit der Kenntniss begnügen, dass diese optische Zone sich der sphärischen in ihrer Form nähert, dass sie decentrirt sein kann, sowohl im horizontalen, als im verticalen Meridiane, und dass sie der Ausbreitung nach nicht rund zu sein braucht, sondern eine querovale Kuppel bilden kann. Es kann sein, dass der durch die Lichtbrechung in der Hornhaut entstandene Astigmatismus sowohl dem Grade nach als in Bezug auf die Richtung der Hauptmeridiane durch Veränderung der Pupillengrösse beeinflusst werden kann, wenn die Hornhaut eine ausgeprägte Asymmetrie aufweist. Unter »Klinische Untersuchungen« referirt der Verf. die Resultate seiner Untersuchungen von 11 Augen, und stellt verschiedene Typen von Asymmetrien auf.

Schiötz.

Parinaud (951) betrachtet den Sehapparat als Reflexbogen, zusammengesetzt aus einem motorischen und einem sensitiven Apparat. Das Sehen mit zwei Augen setzt drei Arten von reflectorischen Verbindungen voraus: eine erste Verbindung zwischen den beiden Netzhäuten, die ihre Association bewirkt, eine zweite zwischen den verschiedenen Bewegungscentren, die die Association der Bewegungen hervorbringt und eine dritte, welche den sensitiven Apparat mit dem motorischen Apparat verbindet. Die letztern Verbindungen bilden die anatomische Grundlage der Reflexe. Die Augenbewegungen, welche durch diese Reflexe hervorgebracht werden, können in vier Categorien eingetheilt werden: 1. Die associirten Richtungsbewegungen, 2. die associirten Convergenzbewegungen, 3. die Pupillenbewegungen, 4. die Accommodationsbewegungen. Die erstern können von einem beliebigen Punkt des Gesichtsfeldes ausgelöst werden, die drei letztern nur von seinem Centrum.

Sulzer.

Parengo (952) untersuchte die Augen von 400 Matrosen, während einer langen Navigation, mit dem Spectroskop und fand, dass die Grenze der Farbenempfindung nicht genau zu bestimmen ist. Die Schärfe der Farbenempfindung hängt von der Eigenschaft der psychischen Thätigkeit ab. Die Farbenunterscheidungsfähigkeit steigt bei jedem, nach Ruhe, bei mässiger Arbeit, und nimmt bei Ermüdung und nach dem Essen ab. Das rechte Auge hat schärfere Fähigkeit, Farben zu unterscheiden, als das linke.

Digitized by Google

Enko und Katz (953) stellten eine Reihe von Versuchen dar, indem sie bei Zöglingen des Alexanderstiftes sowohl die geringste Helligkeit, bei der die gewöhnliche Druckschrift (Kleincorpus) eben erst unterschieden wird, wie auch die Steigerung der Schnelligkeit des Lesens im Verhältniss zur Steigerung der Beleuchtung, nach den früher von Katz beschriebenen Methoden, bestimmten. Die Versuche bestätigten die früheren Angaben von Dr. Katz.
Hirschmann.

Stevens (956) fand, dass gewisse Eigenthümlichkeiten in der Excursionsfähigkeit der Augen, besonders in verticaler Richtung, von gewissen Schädelformen abhingen. Drei Typen in der Excursionsfähigkeit entsprechen den drei Typen in der Schädelbildung, den Dolichocephalen, Makrocephalen und den Brachycephalen. Bei langen Köpfen, besonders mit einem sehr hohen Grad von Prognatismus bleibt die Aufwärtsbewegung etwas zurück und die Abwärtsbewegung geht über 50^0 hinaus. Bei sehr breiten Köpfen ist die Drehung nach beiden Richtungen hin eingeschränkt, am meisten nach aufwärts. Diese Verhältnisse werden an abgebildeten Schädeltypen anschaulich gemacht. Greeff.

Williams (957) stellt über das Sehen von Form und Farbe, wie es für den Eisenbahndienst erforderlich ist, eine eingehende Betrachtung an. Formdefecte sind gewöhnlicher als Farbendefecte und im Verhältniss von 344 : 176. Er möchte für Klasse »A«, Maschinenführer und Heizer, eine Norm von $^{20}/_{30}$ in beiden Augen, bei den ersteren nicht weniger als $^{20}/_{40}$, bei den letzteren und H. nicht höher als 2 D. nach jahrelangem Dienste aufstellen. Für Klasse »B« $^{20}/_{30}$ bei den einen und nicht weniger $^{20}/_{40}$ bei den andern. Er gebraucht Snellen's Buchstaben, aber er hat verschiedene Vorlagen, so dass sie nicht auswendig gelernt werden können. Zur Prüfung des Farbensehens braucht er Holmgren's Methode: Fahnen und farbige Lichter. Für letztere hat er eine grosse Scheibe mit einer Anzahl kleinerer Scheiben an der Peripherie angegeben, welche hinter eine Oeffnung gebracht werden können, vor welche eine andere Scheibe mit Oeffnungen von verschiedener Grösse gebracht werden kann, um den kleinsten noch zu unterscheidenden Farbenraum prüfen zu können. Burnett.

Anschliessend an C. Hess' Arbeiten aus dem Gebiete der Accommodationslehre, hat sein Assistent Heine (960) diese Versuche fortgesetzt und die Befunde von Hess in dankenswerther Weise erhärtet. Durch eine neue subjective und durch eine gleichzeitig mit dieser anzuwendenden objectiven Methode (s. O.) wäre der Beweis erbracht, dass die Linse bei maximaler Accommodation der Schwere folgend $^1/_4$ mm, mit Eserinbenutzung $^1/_2$ mm sich von ihrer Mittellage entfernen kann, im ersten Falle z. B. bei Rechts- und Linksneigung des Kopfes je um 90^0, einen Spielraum von $^1/_2$ mm, im eserinisirten Auge von 1 mm besitzt. Diese Zahlen zeigen eine sehr gute

Digitized by Google

Uebereinstimmung mit den von Hess nach völlig andersartigen Methoden gewonnenen Resultaten.

Nach Pickema (965) sind Unterschiede des Tageslichtes, sofern dieses nicht weniger als 10 Normalkerzen beträgt, von geringem Einfluss auf die Unterscheidungsfähigkeit. Es erwies sich als ziemlich gleichgiltig, ob die Beleuchtung 30 oder 50 Normalkerzen beträgt. Für Werkstätten ist eine Beleuchtung von 10 Kerzen das Minimum; für feine Arbeiten wie Schriftsetzer, Diamantschleifer ist das Minimum 15—20 Normalkerzen.

Plantenga (966) gebrauchte zu seinen Untersuchungen ein Ophthalmometer nach Javal Kagenaar und ein Ophthalmomikroskop in der Hauptsache übereinstimmend mit dem von Donders und Horstmann. Er fand durchschnittlich für r bei Emmetropie 8,12 mm, bei Myopie 8,13 mm, bei Hypermetropie 8,29 mm. Donders fand 7,93 mm bei 20 jungen Leuten. Mauthner bei E 7,708, bei M 7,584, bei H 7,623. Horstmann bei E 7,78, bei M 7,78, bei H 7,91. Die Hornhautkrümmung ist bei Emmetropie und Myopie fast vollkommen dieselbe, bei Hypermetropie ist sie grösser. Die Tiefe der vorderen Augenkammer, d, beträgt bei E 3,036 mm, bei M 3,267 mm, bei H 2,865 mm, im Durchschnitt 3,056 mm. Bei Emmetropen zwischen 40 und 50 Jahren ist d im Durchschnitt 2,95 mm, bei Emmetropen über 60 Jahre ist d = 2,61 mm. Die Tiefe der vorderen Augenkammer vermindert sich beim Zunehmen der Jahre. Westhoff.

Bei der Abschätzung axialer Ametropie, von Anschwellungen im Hintergrunde oder der Tiefe eines Staphyloms setzen wir gewöhnlich eine Differenz von 3 D. gleich einer Niveaudifferenz von 1 mm. Dieser Schluss ist nicht mehr richtig, wenn die Linse entfernt ist, also im aphakischen Auge. Percival (968) gibt die Formeln zu diesem Zweck für das aphakische Auge, wie sie von Helmholtz, Donders und Landolt berechnet sind. Bei den Constanten sind die Werthe von Landolt benutzt.

Greeff.

Für Abschnitt VI—XI Referent: **Horstmann.**

VI. Refractions- und Accommodations-Anomalien.

969. Fromaget, Camille, et Bordier, Henry. Études sur l'acuité visuelle et amplitude d'accommodation. Arch. d'Ophtalm. XVII, 10, p. 601.

970. Die Untersuchung der Augen der Reichenberger Schulkinder. Aus dem Sanitätsbericht der Stadt Reichenberg für das Jahr 1896.

971. Laschtschenko, P. Die Studenten des 7. Semester der med. Facultät in Charkow. Wjest. Obschtschei Hygieng i Medic. 1897. October.

Digitized by Google

Statistische Zusammenstellung der Augen von 1118 Studenten, nach Farbe der Iris, Refraction und Nationalität. Zum Referat nicht geeignet.

972. Despagnet, M. Astigmatisme de 14 dioptries sans déformation conique de la cornée. Soc. d'Ophtalm. de Paris 1897, Nov. 7.

973. Steiger, A. Zur Aetiologie und Variabilität des Hornhautastigmatismus. Arch. f. Augenheilk. XXXVI, p. 128.

974. Schjötz, Hj. Et Tilfaelde af akkomodationskrampe. Norsk Mag. f. Laeg. 1897, No. 5, p. 565.

Fromaget und Bordier (969) bestimmten bei mehr als 900 Lycealschülern in Bordeaux von 5—21 Jahren die Sehschärfe und bei 408 die Accommodationsbreite und ihre Beziehungen zur Refraction, wobei Fälle von schlechtem Sehen, Astigmatismus und Myopie über 4,0 Diopt. oder mit inneren Augenveränderungen ausgeschlossen blieben. Sie fanden, dass die Sehschärfe bis zum 14. Lebensjahre zu- und von da langsam abnimmt. Die Accommodationsbreite wechselt in jeder Altersstufe mit der Refraction, die bis zum Alter von 10 Jahren hypermetropisch war. Wie die Curve zeigt, haben die Hypermetropen die grösste Accommodationsbreite, dann folgen die Emmetropen und Myopen. Das gleiche Verhalten ergab die Untersuchung von 250 Studirenden. — Bei corrigirter Ametropie wird dagegen die Accommodationsbreite gleich der der Emmotropen und bei den Myopen selbst noch grösser. Die Accommodationsbreite steht nicht in einem bestimmten Verhältniss zur Refraction und variirt zum Beispiel bei ein und demselben Grade von Myopie. Die Accommodationsbreite war erheblich grösser bei den kurzsichtigen Studenten als bei den Lycealschülern, weil erstere die Correctionsgläser fast beständig trugen, letztere aber nicht. Bei den Hypermetropen hatte die Accommodationsbreite unter den gleichen Umständen abgenommen. Diese Verschiedenheit beruht auf der Uebung des Ciliarmuskels, dessen Leistungsfähigkeit mit seiner Inanspruchnahme wächst. Dies wurde auch durch die Untersuchung von Soldaten im Alter von 21—25 Jahren bestätigt, welche sämmtlich der Landbevölkerung oder der Arbeiterklasse entstammend ihre Accommodation weniger geübt hatten und eine geringere Accommodationsbreite als die Studenten aufwiesen. Die Accommodationsbreite wechselt selbst bei gleicher Refraction bei den verschiedenen Berufsarten und ist ausserdem auch von dem allgemeinen Körperzustand abhängig. v. Mittelstaedt.

In den Reichenberger Volks- und Bürgerschulen (970) wurden 1345 Schulkinder auf ihre Sehschärfe und Refraction untersucht. 1128 (84 %) hatten normale Sehschärfe, 217 (16 %) hatten eine geringere. Der schlechtere Visus war bei 46 Kindern durch Krankheitsfolgen (namentlich Hornhautnarben) bedingt, bei 203 waren reine Refractionsanomalien die Ursache. Die Zahl der Kurzsichtigen in sämmtlichen Schulen betrug 92 (7 %); in der ersten Klasse gleich 0, erreicht sie in der Volksschule die Durchschnittszahl von $3\,^1/_2$ %,

Digitized by Google

in einzelnen Bürgerschulklassen steigt sie auf 16—18%. Der Durchschnittsprocentsatz in den Bürgerschulen Reichenbergs beträgt 9. In der Knabenvolksschule wurden durchschnittlich 4%, in der Mädchenvolksschule $2\frac{1}{2}$% Kurzsichtige gefunden. In den Bürgerschulen war das Verhalten ein ähnliches, bei den Knaben 12% Myopen, bei den Mädchen 6%. Herrnheiser.

Im Falle von Schiötz (974 handelte es sich um ein 10jähriges Mädchen, das kurzsichtig geworden war und an wöchentlichen Anfällen von Kopfschmerzen mit Röthe und Ausschlag um die Augen herum litt. Sie trug eine Brille concav 4 D. Bei der Untersuchung wurde an beiden Augen eine Myopie von 8—9 D. mit $S > \frac{20}{40}$ gefunden; der Augengrund war vollständig normal. Die Anfälle von Kopfschmerzen fingen immer Nachmittags mit Schmerzen rings um das eine oder die beiden Augen an, sich über den entsprechenden Theil des Kopfes ausbreitend; zu derselben Zeit wurde die Haut der Augenlider und anliegenden Theilen roth und geschwollen; es trat Fieber und Unwohlsein ein, und Pat. musste zu Bett gehen. Nächsten Morgen war der Anfall vorüber, an den Augenlidern aber zeigte sich ein Ausschlag von kleinen Bläschen, die bald eintrockneten. Es wurde als eine larvirte Malaria angesehen und Chinin und Veränderung des Aufenthaltes angeordnet. Die Anfälle hörten gleich auf und die Kurzsichtigkeit hat sich allmählich vermindert, nach einem Monat konnte sie die Brille weglegen, und bei einer Untersuchung 4 Monate später wurde an beiden Augen Emmetropie mit $S \frac{20}{20}$ gefunden. Die Kurzsichtigkeit ist also auf einen Accommodationskrampf zurückzuführen. Schiötz.

VII. Lider.

975. Truc. Contribution clinique à la pathogénie et au traitement des blépharites sèches. Rec. d'Ophtalm. 1897, No. 8. p. 575.

976. Pes. Ricerche microchimiche sulla secrezione delle gluandole sebacce palpebrali. Arch. di Ottalm. V, 3—4, p 82.

977. Waldhauer. Zur Operation der Trichiasis höheren Grades. Zehender's klin. Monatsbl. f. Augenheilk. XXXIV, p. 377.

978. Sirotkin, W., Modification der Panas'schen Entropium-Operation und die Operation von Flarer. Wjest. ophthalm. XVI, 6, p. 538.

979. Kuschew. Neues Operationsverfahren bei Lidektropion. Wjest. ophthalm. XVI, 6, p. 544.

980. Strscheminsky, J. J. Herstellung des Ciliarrandes bei Entropium und Trichiasis. Wratsch 1897, No. 12.

981. Maker, W. O. An operation for trichiasis due to cicatricial entropion. Arch. of Ophthalm. XXVI, 3, p. 340.

Digitized by Google

982, Truc, H. Nouvelle opération autoplastic de l'éctropion, de la paupière inférieure consécutif à l'enucléation de l'oeil. Arch. d'ophtalm. XVII, 10, p. 593.

983. Hirschfeld. Einige Bemerkungen über Lidplastik. Zehender's klin. Monatsbl. f. Augenheilk. XXXIV, p. 435.

984. Darier. A opération du ptosis complet par autoplastic ou greffe musculaire. Annal. d'Ocul. CXVIII, p. 93.

985. Parinaud. Nouveau procédé opératoire du ptosis. Annal. d'Ocul. CXVIII, p. 13.

986. Scalinci. Criptotalmo cicatriziali da ustione. Nota clinica. Sav. della clinica ocul. d. R. Univ. di Napoli. V, 2, p. 96.

Pes (976) hat am Mikroskope das Verhalten des Secretes der Meibom'schen Drüsen gegenüber den verschiedenen chemischen Reagentien eingehend geprüft und die Ueberzeugung gewonnen, dass der Hauptbestandtheil jener Absonderung aus Cholestearin besteht. Diese Substanz wird von der alkalinischen Thränenflüssigkeit verseift und weggeschwemmt; bei stärkerer Production ist dieselbe als weisser Schaum an den Lidwinkeln sichtbar.

Dantone.

Bei höheren Graden der Trichiasis der unteren Lides empfiehlt Waldhauer (977) einen Hautschnitt vom äusseren Orbitalwinkel hart auf dem Orbitalrand bis in die Nähe der Stelle, wo der Nervus infraorbitalis hervortritt, auszuführen, dann ein schmales sichelförmiges Hautstück zu excidiren und die Wunde mit fortlaufender Naht, mit Aufnahme des Tarsalrandes bei jedem Einstich in dieselbe, zu nähen. Die Durchschneidung des Periosts und die Blosslegung der Knochensubstanz, wenn auch in geringer Breite, genügt vollkommen zur festen Anheftung des unteren Tarsalrandes und somit zum festen Stützpunkt für ihn.

Sirotkin (978) operirt bei höheren Entropiongraden am oberen Lide in folgender Weise: Nach Anlegung der Knapp'schen Klammerpincette wird der Einschnitt parallel dem freien Lidrande, $2^1/_2$—3 mm oberhalb desselben gemacht; der Tarsalknorpel wird entblösst, wobei die vorgewulstete Falte des Orbicularis entfernt wird; hierauf entfernt Sirotkin sorgfältig einen Streifen von 1—2 mm Breite, der ganzen Dicke des unteren Randes des Knorpels, womöglich ohne die Conjunctiva zu durchschneiden; nun werden die Nähte nach Hotz angelegt, nämlich durch den unteren (Haut und Muskel) Wundrand, dann durch die Fascia tarsoorbitalis, Lig. palp. extern. und intern. (niemals durch den Tarsalknorpel), zuletzt durch den oberen Wundrand. Der bisweilen vorhandene Ueberfluss an Lidhaut wird erst nach der Heilung bemessen und entfernt. Am unteren Lid zieht Sirotkin die Flarer'sche Operatien allen anderen vor. Hirschmann.

Kuschew (979) macht bei der Entropium-Operation den Intermarginalschnitt, 2—3 mm tief, einen weiteren Schnitt durch die Haut, dem Lidrande

Digitized by Google

parallel, 2—3 mm von demselben entfernt; ein dritter, dem zweiten paralleler Schnitt, 2—3 mm vom zweiten entfernt, der an den Enden mit dem zweiten vereinigt wird. Die so vom Tarsalboden getrennte Brücke des Ciliarrandes wird nach oben verschoben und mittelst Nähten im oberen Schnitte sowohl an den oberen Wundrand, wie an die nach unten verschobene Hautinsel angeheftet. (Modificirte Operation von Jung-Watson. Ref.)

Hirchmann.

Strscheminsky (980) schlägt eine Operationsmethode beim Entropium trachomatosum vor, die im Wesentlichen eine Modification der Methode von Sapeschko ist. Verf. transplantirt Lippenschleimhaut in die durch Spaltung des Lidrandes erhaltene intermarginale Wunde, ganz wie Sapeschko, aber nicht in Form eines ganzen Lappens, sondern mehrerer kleiner (4 bis 5), die nicht angenäht zu werden brauchen und viel schneller anheilen. Die Resultate sind sehr zufriedenstellend. Hirschmann.

Bei narbigem Entropium mit Trichiasis und Distichiasis durchschneidet Maker (981) den Tarsusknorpel von der unteren Fläche des Lides aus von dem einen Ende bis zum anderen, etwa $2^1/_2$ mm von dem freien Lidrand entfernt und heftet dann mit Nähten in die klaffende Wunde des durchtrennten Knorpels ein Stück Schleimhaut von der Länge des Tarsalknorpels.

Greeff.

Truc (982) operirt das nach Enucleation entstandene Ectropion des unteren Lides, bei welchem wegen Verflachung des Conjunctivalsackes ein künstliches Auge nicht getragen werden kann, in folgender Weise: Spaltung des unteren Lides in zwei Blätter, welche um so tiefer sein muss, je flacher der Bindehautsack ist. Das vordere Haut und Muskel umfassende Blatt wird dann hinaufgeschoben und fixirt. Dann bildet sich, falls das Ectropion nicht sehr bedeutend war, ein für den Operationszweck genügendes Entropion. Wenn aber ein hochgradiges Ectropion ein stärkeres Hinaufschieben des Lappens erforderte, so bedarf derselbe noch einer Stütze, um einen genügend tiefen Conjunctivalsack und widerstandsfähigen Lidrand zu bilden. Hierzu wird ein aus der Schläfengegend entnommener gestielter Hautlappen mit seiner inneren Fläche auf die Innenfläche des hinaufgeschobenen Lidhautlappens befestigt, so dass die Epidermisfläche der ersteren dem Bindehautsack zugekehrt ist, der nunmehr viel geräumiger ist und ein künstliches Auge tragen kann. Der Schläfenhautlappen wird entweder durch einen knopflochartigen Schlitz am äusseren Lidwinkel geführt oder letzterer wird zuvor ausgiebig gespalten. In den 2 mitgetheilten Fällen war der Erfolg sehr befriedigend.

v. Mittelstaedt.

Bei Zerstörungen des unteren Lides nimmt Hirschfeld (983) zur Plastik desselben den Ersatzlappen aus der Haut des oberen Lides.

Parinaud (985) empfiehlt folgendes Verfahren bei der Ptosisoperation: Eine Fadenschleife wird unter dem M. rectus superior durchgezogen; die an

Digitized by Google

ihren beiden Enden befindlichen Nadeln werden zu beiden Seiten des oberen geraden Augenmuskels in die Umschlagsfalte der Conjunctiva eingestochen und zwischen dem Tarsus und der Lidhaut bis zum Ciliarrand geführt. Die Naht bleibt 4 bis 6 Tage liegen. Die beiden Ausstichstellen sind 7 bis 8 mm von einander entfernt. Sulzer.

VIII. Thränenapparat.

987. Randolph, R. L. A case of non-suppurative dacryadenitis (Mumps of the lacrymal gland). Arch. of Ophth. XXVI, 1, p. 63.

988. de Wecker, L. De l'éfficacité de l'ablation de la glande lacrymale palpébrale. Progr. méd. 1897, No. 47, p. 393.

989. Dunn, J. A case of mycosis of the inferior canaliculus. Arch. of Ophthalm. XXVI, 2, p. 234.

990. Veasey, C. A. Primary sarcoma of the lacrymal caruncle, with the report of an additional case. Arch. of Ophth. XXVI, 2, p. 204.

991. Gallenga. Delle principali alterazioni congenite della caruncula lacrimali con alcuni cenni sul suo sviluppo e la sua strattura. Arch. di Ottalm. V, 1—2, p. 1.

992. Eyre, H. A supernumerary caruncle. Arch. of Ophthalm. XXVI, 3, 375.

993. Snell, S. Melanotic sarcoma of the lacrymal caruncle. Arch. of Ophthalm. XXVI, 3, p. 343.

994. Hormann, W. Ueber die Verwendung der Dauersonden bei Erkrankungen des Thränennasencanals. Zehender's klin. Monatsbl. f. Augenheilk. XXXIV, p. 427.

995. Boucheron, M. Sérotherapie dans le phlegmon du sac lacrymal. Annal. d'Ocul. CXVIII, p. 421.

996. Bochon-Duvignaut, M. Abcès froid de la region du grand angle simulant une tumeur lacrymale. Annal. d'ocul. CXVIII, p. 113.

997. Silvestri. Sarcoma del sacco lacrimale. Ann. di Ottalm. XXVI, 5, p. 452.

Eine 39jährige Ungarin, wie Randolph (987) berichtet, bekam allmählich eine Entzündung beider Thränendrüsen, die zu umschriebenen Tumoren vergrössert waren. Eine constitutionelle Ursache war nicht nachweisbar. Unter dem Gebrauch von Jodkali, Sublimat und heissen Umschlägen ging die Entzündung im Laufe einiger Wochen langsam zurück, so dass eine kaum wahrnehmbare Vengrösserung der linken Drüse noch vorhanden war.

Greeff.

Bei einer Ungarin, die über Beschwerden von Seiten des linken Auges klagte, fand Dunn (987), dass sich weisse Massen aus dem unteren Thränen-

Digitized by Google

röhrchen durch das Punctum lacrymale entleerten, welche sehr den mycotischen Massen glichen, wie man sie nicht selten auf den Tonsillen und im Rachen sieht. Es wurde die Diagnose auf Mycosis des unteren Thränenröhrchens gestellt.

Von den mycotischen Massen wurden Präparate an Dr. W. A. Halden geschickt, der sie untersuchte und Folgendes beobachtete: Die Flocken der weissen Masse bestehen aus feinen Stäbchen, die in einer Masse von Sporen eingebettet sind. Die Stäbchen sind von gleicher Dicke, aber verschieden lang, gerade oder leicht gebogen. Leber's Reaction für Leptrothrix buccalis — violette Färbung mit Jod — war negativ. Die besten Färbungen wurden erhalten, wenn man frische Quetschpräparate mit einer dünnen Anilinlösung übergoss. Die Sporen färbten sich röthlich, die Stäbchen fast gar nicht. In solchen Präparaten fanden sich manche Varietäten von Stäbchen, einige mit breiten, kugeligen Sporen in der Substanz der Stäbchen oder an einem Ende derselben, andere mit keulenförmigen Enden, oder dichotomisch getheilte Enden. Diese Mikroorganismen stimmen im Wesentlichen überein mit den Beschreibungen, welche früher von Leptothrix buccalis gegeben wurden, neuerdings von Schröder, Elschnig, Ewetzki und Anderen als Actinomyces bezeichnet wurden. Greeff.

Veasey's Fall (990) betrifft einen 26jährigen Mann, der seit 7 Jahren eine Vergrösserung der Carunkel des rechten Auges bemerkt hatte. Anfangs war die Geschwulst kaum stecknadelknopfgross, zuletzt hatte sie die Grösse einer Erbse. Die Geschwulst wurde sorgfältig ausgeschnitten und der Grund kauterisirt. Die mikroskopische Untersuchung ergab, dass der Tumor aus grossen und kleinen Rundzellen bestand mit sehr wenig intercellularer Substanz. Jetzt, nach einem Jahr ist noch kein Recidiv aufgetreten. Es folgt die spärliche Literatur über die Geschwülste der Carunkel. Gute Abbildungen betreffend die mikroskopische Structur der Geschwulst sind der Arbeit beigegeben. Greeff.

Eyre's (992) Patient ist ein 28jähriger Mann mit einem angeborenen Tumor im rechten inneren Augenlid. Derselbe war später gewachsen und erstreckte sich jetzt bis auf das obere Lid. Die mikroskopische Untersuchung des entfernten Tumors ergiebt, dass derselbe denselben Bau und dieselben Formelemente enthält wie die normale Carunkel. Greeff.

Snell's Patientin (993), eine 62jährige Frau, zeigte einen die Hornhaut zur Hälfte bedeckenden Tumor in der Gegend der Carunkel von dunkler Farbe. Exstirpation. Die mikroskopische Untersuchung ergab runde und spindelförmige pigmenthaltige Zellen und feines Pigment. Recidiv nach einem Jahr. Greeff.

Hormann (994) empfiehlt bei Erkrankungen des Thränennasenkanals die Einführung eines Silberdrahtes, dessen eines Ende analog den Angaben von Schweigger, Vulpius und Silex rechtwinkelig umgebogen ist, was die

Digitized by Google

Sonde am weiteren Herabsinken verhindern soll. Diese Sonde bleibt mehrere Monate liegen.

Der jüngst verstorbene Silvestri (997) beobachtete eine rechtsseitige Thränensackgeschwulst, welche anfangs einem gewöhnlichen Abscess ähnlich sah, aber bald wegen ihrer Härte und Unverschieblichkeit als eine Neubildung diagnosticirt werden musste. Die mikroskopische Untersuchung der exstirpirten Masse liess ohne Zweifel die sarkomatöse Natur derselben erkennen. Es erfolgten in der That in kurzer Zeit mehrere Nachschübe zuerst in der Richtung der Orbita, später zeigte sich eine grosse Geschwulst in der Gegend der Parotis. Der Kranke entzog sich den weiteren Beobachtungen des Verf. Dantone.

IX. Muskeln und Nerven.

998. Graefe, A. Erörterungen, das Sehen der Schielenden betreffend. Arch. f. Augenheilk. XXXVI, p. 30.

999. Redingius, R. A. Das Schielen. Ibid. p. 92.

1000. Schnabel. Ueber zwei Fälle von Strabismus. Wiener klin. Wochenschr. 1897, No. 47.

1001. Weiss, L. Ueber das Verhalten des Gesichtsfeldes der Schielenden. Ber. über die 26. Vers. d. ophth. Ges. 1897, p. 104.

1002. Lewis, Griffith. Anomalies musculaires de l'oeil. Rec. d'Ophtalm. 1897, No. 11, p. 634.

1003. Lechner, C. S. Abnorme, willkürliche Augenbewegungen. v. Graefe's Arch. f. Ophthalm. XLIV, 3, p. 596.

1004. Vignes. De la valeur comparative des traitements opératoires de l'asthénopie musculaire. Annal. d'Ocul. CXVIII, p. 292.

1005. Dallwig, K. Ueber das Vorkommen des Torticollis bei Hohenablenkung eines Auges. Arch. f. Augenheilk. XXXVI, p. 102.

1006. Bach, C. Zur Lehre von den Augenmuskellähmungen. Ber. über d. 26. Vers. d. ophth. Ges. 1897, p. 78.

1007. Giebler, M. Ueber recidivirende Oculomotoriuslähmung. Inaug.-Diss. Jena 1897.

1008. Strzeminski. Cas de paralysie oculomotrice récidivante. Rec. d'Ophtalm. 1897, No. 9, p. 497.

1009. Mingazzini. La paralisi recidivante del nervo oculomotorio. Società Dante Alighieri. Roma 1897.

1010. Mingazzini. Contributo allo studio delle paralisi alternanti dei muscoli oculari. Suppl. al Policlinico IV, 1897.

1011. Duane, A. Isolated paralysis of the ocular muscles. Arch. of Ophthalm. XXVI, 3, p. p 317.

1012. Foster, M. L. Paresis of the external rectus from indirect violence. Arch. of. Ophthalm. XXVI, 3, p. 361.

Digitized by Google

1013. Oliver, C. A. Resection und Vorrücken des Musculus levator palpebrarum bei traumatischer Ptosis. Trans. Amer. Ophth. Soc. 1897.

Graefe (998) bespricht in einem Artikel gegen Steffan das normale binoculare Sehen, das er als eine angeborene Zwangseinrichtung betrachtet, und die Exclusionstheorie, wodurch er das Einfachsehen der Schielenden erklärt.

Im Anschluss an die Besprechung eines Falles von Strabismus convergens und eines solchen von Strabismus divergens bespricht Schnabel (1000) das Entstehen des Schielens. Kommt bei der Ruhestellung der Augen der Hornhautscheitel in die Lidspaltenmitte zu stehen, so ist die Stellung normal. Ist der Abstand des Hornhautscheitel kleiner, als der der Lidspaltenmitte, so kommt Strabismus convergens, grösser, Strabismus divergens zu Stande. Kann bei normaler Stellung der Augen die erforderliche Grösse von Convergens- bezw. Divergenzinnervation aufgebracht und erhalten werden, dass die Gesichtslinien parallel stehen, so wird der Strabismus latent. Zwischen dieser Gruppe von Schielenden und Jenen, die den Strabismus gar nicht zu decken vermögen, steht eine Gruppe von Fällen, welche die Anomalie der Ruhestellung nur zeitweilig corrigiren können, Fälle von periodisch manifestem Strabismus. Jene, bei denen die Stellungsanomalie absolut oder relativ zu gross ist, um durch accommodative Bewegung gedeckt werden zu können, wie jene, denen wegen hochgradiger Amblyopie eines Auges der Antrieb zur accommodativen Bewegung fehlt, gehören zur Gruppe des dauernd manifesten Strabismus. Die Ablenkung setzt sich hier aus zwei Summanden zusammen, von denen der eine die Grösse der ursprünglichen Abweichung des Hornhautscheitels von der Lidspaltenmitte am schielenden Auge, der zweite die Grösse der gleichartigen Abweichung am fixirenden Auge ist. — Der Strabismus ist eine Anomalie der Stellung und nicht eine Anomalie der Bewegung.

Mingazzini (1009) bespricht ausführlich alle Erscheinungeu der periodischen Oculomotoriuslähmung und vergleicht sehr sorgfältig den Symptomencomplex, welcher an 59 von den verschiedenen Autoren beschriebenen Füllen beobachtet worden ist. Verf. hält die Bezeichnung recidivirende Oculomotoriuslähmung für den besten Namen dieser Affection. Dantone.

Mingazzini (1010) berichtet über zwei weitere Fälle von periodischen Motilitätsstörungen am Auge, bei denen aber ausser den Aesten des Oculomotorius auch der M. obliquus superior und der M. abducens betheiligt waren. Dantone.

Duane (1011) führt aus, dass Augenmuskellähmungen nicht nur für den Ophthalmologen, sondern auch für den Neurologen in diagnostischer und prognostischer Hinsicht von grossem Interesse sind. Es ist besonders interessant, wenn nur Einer der Augenmuskeln afficirt ist, weil daraus Schlüsse über das noch ungelöste Problem der präcisen Lage und der inneren Verbindung ge-

Digitized by Google

trennter Nervenkerne möglich werden. Verfasser führt Krankengeschichten an über eine isolirte Lähmung des Externus nach Diphtherie, doppelseitiger Paralyse des Obliquus superior bei schwerem Rheumatismus; Paralyse des linken Obliquus superior mit consecutivem Spasmus des linken Obliquus inferior, Paralyse des Rectus superior und andere mehr. Greeff.

Ein Kutscher fiel, wie Forster (1012) berichtet, vom Bock, Kopf anscheinend unverletzt, erst nach einem halben Jahre deutliche Diplopie. Doch schon bald nach dem Unfall konnte Patient nicht mehr anhaltend lesen. Die Untersuchuug ergab Parese des M. rectus externus. Das Gesichtsfeld war frei. Greeff.

In dem von Oliver (1013) berichteten Falle wurde ein Scheerenblatt durch das untere Augenlid in den unteren Uebergangsfalte, quer durch die Hornhaut in den oberen Uebergangsfalte, und durch das Oberlid gestossen, wobei es den M. levator palpebr. durchtrennte. Es bestand vollständige Ptosis und starke Narbenzusammenziehung des Bindehautsackes. Der M. levator wurde von der Narbenmasse sorgfältig abgetrennt und mit dem oberen Tarsalrande vereinigt. Es bildete sich darauf ein vollständiger Vorfall der Bindehaut, der aus der Lidöffnung herausragte. Derselbe wurde reponirt und an das Lid angenäht. Der Augapfel und das Lid bewegten sich dann sehr gut. Es erfolgte eine schwere eitrige Keratitis, welche erfolgreich bekämpft wurde, so dass das Auge jetzt brauchbar ist. Burnett.

X. Orbita und Nebenhöhlen.

1014. Hirsch, C. Phlegmone orbitae. Bibliothek und Wissenschaften. I. Augenkrankheiten 1897.

1015. Querenghi. Un cas curieux d'abcès chronique de l'orbite. Annal. d'Ocul. CXVIII, p. 182.

1016. Rolles, M. Des suppuration orbitaires consécutives aux sinusites maxillaires. Annal. d'Ocul. CXVIII, p. 214.

1017. Bauby, Denis. Complications orbitaires des empyèmes du sinus maxillaire. Arch. d'Ophtalm. XVII, 12, p. 770.

1018. Gorecki. Troubles du vitré consécutif à une lesion

1019. Gallus, E. Ueber einige Fälle von Orbitalverletzung. Inaug.-Diss. Jena 1897.

1020. Kibbe, A. B. Traumatic pulsating exophthalmus. — Ligation of common carotid. — Recovery Arch. of Ophthalm. XXVI, 1, p. 48.

1021. Vossius, A. Ueber den intermittirenden Exophthalmus. Ber. über d. 26. Vers. d. ophth. Ges. 1897, p. 139.

1022. Zimmermann, C. Traumatic exophthalmus. — Arch. of Ophthalm., XXVI., 1, p. 38.

Digitized by Google

1023. Salva. Sarcome de l'orbite. Clin. d'Ophtalm. 1897, No. 20.

1024. Clarke, J. F. Die Aetiologie, Prognose und Behandlung der Basedow'schen Erkrankung. Amer. Journ. of Ophthalm. 1897, No. 11, p. 349.

1025. Abadie. Nature et traitement du goître exophtalmique. Annal. d'Ocnl., CXVIII., p. 41.

1026. Jaboulay, M. Le traitement du goître exophalmique par la section ou la résection du sympathique cervical. Annal. d'Ocnl., CXVIII., p. 121.

1027. Pêan. Traitement chirurgical du goître exophtalmique. Rec. d'Ophtalm., 1897, Nr. 10, p. 561.

1028. Reclus et Jaure. Résection bilatérale du grand sympathique cervical dans le goître exophtalmique. Annal. d'Ocul., CXVIII., p. 3.

1029. Doyen. D'ablation du corps thyroïde dans le goître exophtalmique. Annal. d'Ocul., CXVIII., p. 123.

Bei einem 71jährigen Manne entwickelte sich, wie Bauby (1017) beobachtete, nach längerem Bestehen einer chronischen Entzündung der Oberkieferhöhle, die sich durch Schwellung des unteren Lides und der Wangengegend äusserlich kundgab, im Laufe von 2 Tagen eine Phlegmone der Orbita. Dieselbe war, wie sich nach der Incision ergab, von einer Ostitis des Bodens der Orbita ausgegangen, welche wiederum eine Folge der Erkrankung der Kieferhöhle war. Nach gründlicher Ausräumung der letzteren und Enfernung fungöser Wucherungen und necrotischer Knochenstücke nahm die Heilung einen guten Fortgang, bis der Patient durch eine Bronchopneumonie weggerafft wurde. Der Uebergang der Erkrankung von der Highmorshöhle auf die Orbita bildete allein der Knochen ohne Betheiligung der Lymphgefässe oder Venen. — Im 2. Falle trat bei einem 28jährigen Arbeiter mit cariösen Zähnen des Oberkiefers, nachdem die Erscheinungen einer Höhlenerkrankung desselben eine Zeitlang bestanden hatten, entzündlicher Exophthalmus links auf. Nach ausgiebiger Freilegung des Krankheitsgebietes zeigte sich, dass der Boden der Orbita, sowie die vordere, äussere und innere Knochenwand der Kieferhöhle grösstentheils necrotisch waren und entfernt werden mussten. Obwohl die Lokalerscheinungen sich sehr besserten, ging der Kranke doch an einem Abscess im unteren Abschnitt des Stirnlappens zu Grunde, welcher von einer umschriebenen, necrotischen Stelle des Orbitaldaches sich entwickelt hatte. Auch hier keine Betheiligung der Venen. Bei der bacteriologischen Untersuchung des Abscesseiters fand sich der Friedländer'sche Pneumococcus.

v. Mittelstaedt.

Ein 24jähriger Mann erhielt nach der Beobachtung von Kibbe (1020) nach Quetschung am Kopf vol ständige Lähmung und Anaesthesie der rechten Gesichtshälfte. 4 Monate bestand noch auf dem rechten Auge complete Augenmuskellähmung und es war eine Errosion der Cornea hinzugestellt.

Digitized by Google

Druck auf den Bulbus ruft Pulsation hervor, über der Schläfe hört man ein aneurysmatisches Geräusch. Das linke Auge ist frei beweglich, die Pupille weit und starr. Nach Unterbindung der rechten Carotis communis nahm der Exophthalmns ab, die Chemosis wurde geringer, das Auge konnte fast geschlossen werden und die Cornea klärte sich auf. Greeff.

Zimmermann (1022) beobachtete zwei Fälle von traumatischem Exophthalmus ohne Lähmung des Sympathicus. Für solche Fälle nimmt man als Ursache eine Lähmung des Sympathicus an, indem die Gefühle der Orbita und der Müller'schen Muskel die Innervation verlieren. Die Einträufelung von Cocaïn in das zurückgesunkene Auge hatte zur Folge, dass die Pupille sich erweiterte, eine vorher bestehende Ptosis verschwand und die Lidspalte ebenso weit, wie die des anderen Auges wurde. Hieraus ergibt sich, dass die Ptosis nur eine mechanische Folge des Exophthalmus war und die Erregbarkeit des Halsabschnittes des Sympathicus nicht gelitten hatte.

Greeff.

Clarke (1024) hat Statistiken einer Anzahl von Fällen von Morbus Gravesii (Basedowii) im Staate Jowa gesammelt, im Ganzen von 49 Fällen. Es fanden sich 36 Frauen und nur ein Mann erkrankt, wo das Geschlecht angegeben war. Die übrigen zwölf Fälle waren wahrscheinlich Frauen. Die Lebensalter waren von 15 bis 45, durchschnittlich von 20 bis 30 Jahren vertreten. Exophthalmus zeigte sich mit einer Ausnahme in allen Fällen; ein Fall war einseitig. Die Schilddrüse war in allen Fällen vergrössert. Bei der Behandlung schienen Strophantus und Extr. thyroid. am erfolgreichsten zu sein. 18 Fälle wurden geheilt, 16 gebessert, 5 starben an der Krankheit und 3 an interkurrenten Erkrankungen. Burnett.

XI. Conjunctiva, Cornea, Sclerotica, vordere Kammer.

1030. Howe, Lucien. Credé's Methode zur Verhütung eitriger Ophthalmie des Säuglingsalters in öffentlichen Anstalten. Trans. Amer. Ophth. Soc. 1897, p. 52.

1031. Cohn, H. Warum gehen noch immer Augen von Neugeborenen an Eiterung zu Grunde. Deutsche med. Wochenschr. 1897, No. 50.

1032. Elze. Eine Methode der Behandlung der Ophthalmoblennorrhoea gonorrhoica der Neugeborenen, welche sich durch ihre günstige Resultate empfiehlt. Wochenschr. f. Ther. und Hygiene des Auges. I., 7, p. 49.

1033. Hoor. De l'argentamine comme prophylactique de l'ophthalmie des nouveau-nés. Clinique Ophtalm. 1897, No. 19, p. 231.

1034. Imre, T. Ueber die Behandlung der Conjunctival-Affectionen mittelst Argentamin. Ungarische med. Presse 1897, No. 42.

Digitized by Google

1035. Leber, Th. Ueber die Behandlung der gonorrhoischen Conjunctivitis der Erwachsenen mit der von Kalt empfohlenen Methode der Ausspülungen durch schwache Lösungen von Kalium hypermanganicum. Ber. über die 26. Vers. der ophthalm. Ges. 1897, p. 249.

1036. Schanz, F. Zur Differentialdiagnose des Diphtheriebacillus. Berliner klin. Wochenschr. 1887, No. 50.

1037. Lagrange, M. Ophtalmie à bacilles diphtéritiques. Annal. d'Ocul. CXVIII., p. 47.

1038. Bruns. H. D. Diphtheritische Conjunctivitis. Amer. Journ. of Ophthalm. 1897, No. 12.

1039. Fridenberg, P. Phthisis bulbi, following diphtheritic infection. Arch. of Ophthalm. XXVI., 1, p. 66.

1040. Harlan, Herbert. Ein Fall von chronischer pseudomembranöser Conjuntivitis mit Entwickelung von Augen- und Rachendiphtherie nach dem Gebrauch von Jequirity. Journ. of Eye, Ear and Throat Diseases. 1897, 4, p. 198.

1041. Mitvalsky, M. Sur une inflammation tarso-conjonctivale chronique avec rémarques sur des états connexes. Annal. d'Ocul. CXVIII, p. 271.

1042. Gromakowsky, D. Zur Aetiologie des acuten epidemischen Conjunctivalkatarrhs. Inaug.-Diss. 1897, St. Petersburg.

1043. Axenfeld, Th. Was wissen wir über die Entstehung der phlyktänulären Augenentzündungen. Ber. über die 26. Vers. der ophthalm. Ges. 1897, p. 197.

1044. Müller, J. Zur Bakteriologie der Trachoms. (Vorläufige Mitth.) Wiener klin. Wochenschr. 1897, No. 42.

1045. Stephens, G. T. Suggestions regarding on element in the etiology of trachoma. Ophthalm. Review XVI., No. 191 u. 268.

1046. Pick, L. H. Zur Histologie des Trachom's. v. Graefe's Arch. f. Ophthalm. XXIV., 3, p. 614.

1047. Kuhnt, H. Ueber die Therapie der Conjunctivitis granulosa mit besonderer Berücksichtigung der in den Provinzen Ost- und Westpreussen herrschenden Krankheitsformen. Jena 1897, Fischer.

1048. Fernandez. Injections sous-conjonctivales de permanganate de potasse dans le cul de sac contre le trachome. Rév. génér. d'ophtalm. 1897, No. 10, p. 443.

1049. Bentéjac, H. Traitement de l'ophtalmie granuleuse par le graiacol associé à la glycerine. Clin. Ophtalm. 1897. No. 5, p. 51.

1050. Snell, S. On the employment of electrolysis as a means of treating granular lids. Ophthalm. Rev. XVI., p. 202.

1051. Nenadovicz, L. Ueber die Bekämpfung und Behandlung des Trachoms im Volke. Wiener med. Presse 1897, No. 40.

1052. De Berardinis. Contributo anatomico sulla Xerosis epiteliale con particolare riguardo alla cheratojalnia. Lav. d. Clinica Ocul. d. R. Univ. di Napoli V., p. 194.

Digitized by Google

1053. Neznamow, E. A. Die Xerose des Auges und deren Behandlung. Wratsch 1897, No. 49.

1054. Silcock, A. J. Pemphigus or essential shrinking of the conjunctiva. Trans. Ophth. Soc. of the Unit. Kingd. XVI., p. 1.

1055. Armaignac. Tuberculose primitive de la conjonctive palpébrale et de la coroncule suivie de tuberculose pulmonaire et laryngée; mort. Annal. d'Ocul. CXIII., p. 81.

1056. Eyre, J. W. Tuberculosis of the conjunctiva. Trans. Ophth. Soc. of the N. K. XVII., p. 8.

1057. Vatude, M. Gomme tuberculeuse de la conjonctive et de la sclérotique; ablation, guérison. Annal. d'Ocul. CXVIII., p. 106.

1058. Duboys de Lavigerie. Chancre induré de la conjonctive, Annal. d'Ocul. CXVIII., p. 112.

1059. Nyel. Cysticerque sous-conjonctival. Annal. d'Ocul. CXVIII., p. 112.

1060. Rumschewitsch, K. Ein Fall von Papillom der Conjunctiva. Arch. f. Augenheilk. XXXVI., p. 131. Beschreibung eines Falles.

1061. Fehr, O. Ein Angiom der Conjunctiva bulbi. v. Graefe's Arch. f. Ophthalm. XLIV., p. 614.

1062. Burnett, S. M. Phlebolith of a varix of the conjunctival veins. Arch. of Ophthalm. XXVI., 1.

1063. Hübner, W. Der Lidspaltenfleck. Arch. f. Augenheilk. XXXVI, p. 70.

In einem Artikel tritt Howe (1030) wieder energisch für eine Gesetzgebung ein, welche der Gebrauch der Credé'schen Methode in öffentlichen Anstalten erzwingt, und er zeigt Statistiken vor, welche beweisen, dass dadurch die Erkrankung thatsächlich unterdrückt werden kann. Es wurde von der Amer. Ophth. Soc. ein Comité, und Howe als Vorsitzender ernannt, welches darüber in der nächsten Sitzung der Gesellschaft berichten soll. Burnett.

Cohn (1031) sucht den Grund des Zugrundegehens vieler Augen, die an Blennorrhoea neonatorum leiden, trotz der richtigen ärztlichen Behandlung, in der mangelhaften häuslichen Pflege. Es müssen geeignete Pflegerinnen ausgebildet werden, welche die häusliche Pflege der Kinder übernehmen.

Imre (1034) wendet das Argentamin an Stelle der 1—2%igen Lapislösung an und constatirte, dass es die Bindehaut viel weniger reizt. Ein weiterer Vortheil des Argentamin besteht darin, dass es sich mit dem Eiweiss der Gewebe nicht verbindet. Seine Wirkung ist bei Catarrhen der Bindehaut, bei Blennorrhoe und beim Trachom zumindest eine ebensogute, wie die des Argentum nitricum. Herrnheiser.

Leber (1035) führte bei der gonorrhoischen Conjunctivitis der Erwachsenen die Ausspülung des Bindehautsackes mit grossen Mengen verdünnter Lösung von Kalium hypermanganicum nach Kalt mit Erfolg aus. In der

Digitized by Google

Regel wurden dieselben 3 bis 4 Mal täglich gemacht. Bei der Blennorrhoea neonatorum empfiehlt er indessen immer noch die alte Behandlung, regelmässiges Touchiren mit 2—3 %iger Höllensteinlösung.

Bruns (1038) berichtet über drei Fälle von membranöser Conjunctivitis von mildem Verlauf, bei welcher der Klebs-Loeffler'sche Bacillus in grosser Menge gefunden wurde. Burnett.

Fridenberg (1039) hatte Gelegenheit, einen Bulbus mikroskopisch zu untersuchen, der in Folge von Diphtherie phthisisch geworden und enucleirt worden war. Durch die getrübte Cornea führte ein Fistelgang in das Innere des Auges. Im Innern des Auges fand sich noch ein kleiner abgekapselter Abscess. In den die Perforationsöffnung erfüllenden Rundzellen, im Granulationsgewebe der Iris, in den die Abscesshöhle ausfüllenden Exudat waren Staphylococcen, Streptococcen und Diphteriebacillen nachweisbar.

Greeff.

Harlan (1040) berichtet über einen Fall von chronischer, membranöser, einseitiger Conjunctivitis. Sie wurde durch Glüheisen und alle möglichen Kaustika entfernt, kehrte aber immer wieder. Schliesslich wurde Jequirity angewandt und sofort trat echte Diphtherie des Auges, der Nase und des Rachens auf. Im ersten Exudat zeigte sich der Klebs-Loeffler'sche Bacillus nicht. Die Membran blieb nach dem Verschwinden der diphtheritischen Entzündung auf der Bindehaut bestehen. Burnett.

Müller (1044) züchtete aus dem Conjunctivalsecrete von Trachomkranken einen Bacillus, der sich morphologisch und culturell analog dem Influenzabacillus verhielt. Es ist ein sehr feines Stäbchen, das nur auf bluthaltigem Nährboden wächst, z. B. auf mit blutbestrichenem Agar, sowie in mit Blut gemischter Bouillon.

Auf Grund der mikroskopischen Untersuchung von 57 excidirten trachomatösen Bindehautparten giebt Pick (1046) eine Beschreibung der Epithelveränderungen, der Histologie der Follikel, der Veränderungen des übrigen Conjunctivalgewebes und der secundären Veränderungen in der Umgebung der Conjunctiva bei Trachom.

Zunächst bespricht Kuhnt (1047) das Wesen, den Verlauf, die Diagnose und Verbreitung der Conjunctivitis granulosa. Man muss eine acute und eine chronische Form unterscheiden, die gewöhnliche Art ist die letztere. Der Charakter derselben wird durch Aufsprossen solider, rundlicher Gebilde, Granula, im Gewebe der entzündlich veränderten Bindehaut der Augenlider gekennzeichnet. Die Conjunctivitis follicularis und die Conjunctivitis granulosa sind ganz verschiedene Erkrankungen. — Bei der acuten Granulosa wende man den antiphlogistischen Heilapparat und zwar in Form der Kälte an. Daneben spüle man den Bindehautsack mit schwachen keimtödtenden Lösungen, Sublimat ($^1/_{10}$ %) etc. aus und scarificire unter Umständen die Bindehaut. Nach Aufhören der acut entzündlichen Erscheinungen pinsele man eine 1—2 %

Digitized by Google

Pumb. acet. neutr. oder Argentum nitricum-Lösung ein. Proportional dem nun meist schnellen Schwinden der Bindehauttumescenz treten die Granula deutlicher hervor. Jetzt sind Sublimatbepinselungen (1 : 500—1000) sehr wirksam, abwechselnd mit Lapis mitigatus. In besonders günstigen Fällen kann so vollständige Resorption der Körner, Heilung ohne Narbenbildung eintreten; meist aber ist dieselbe nicht vollständig, die acute Granulose wird eine chronische. — In Betreff der Therapie der chronischen Granulose gehen die Ansichten weit auseinander. In Hinblick auf die Wahl der Therapie sind folgende Punkte von Bedeutung: Das Stadium und die Ausdehnung der Affection, das Verhalten des übrigen Lides, der Zustand des thränenableitenden Apparates, das Alter des Individuums, der Wohnort des Kranken, die äusserlichen Verhältnisse desselben und sein allgemeiner körperlicher Zustand. Nicht minder wichtig erscheint die richtige Reihenfolge der anzuwendenden Mittel oder Eingriffe. Bedeutende Krampfzustände im Gebiete der Orbicularis mit oder ohne phimotische Verengerungen der Lidspalte, Stellungsanomalien der Lider, insbesondere der Lidränder und Erkrankungen im thränenableitenden Apparat müssen zunächst beseitigt werden. Ist dies geschehen, so muss man sich der Bekämpfung der Granulose selbst voll und ganz widmen. Die medicamentöse Behandlung reicht in nicht durchseuchten Gegenden bei sehr lange fortgesetzter Anwendung allenfalls aus, die isolirte Ausrottung der Granula durch Excision, Ansätzung und vor allen durch Galvanokaustik versagt bei schweren Fällen in durchseuchten Gegenden vollständig. Einen ungleich höheren Werth bei Behandlung der Granulosa haben die auf mechanischen und chirurgischen Principien beruhenden Behandlungsmethoden. Das Verfahren der Gebrüder Keining, Abreibung der erkrankten Bindehaut mittelst eines mit Sublimatlösung (1 : 1000) angefeuchteten Wattebäuschchen liefert gute Resultate, die Massage nach Panas eignet sich besonders bei der Nachbehandlung und bei Pannus. Die Scarification der Conjunctiva, das Abtragen der Granulakuppen mit nachfolgender Abspülung von Sublimat hat Kuhnt nicht ausgeführt, ebenso nicht die Methode von Johnson, die in Anlegung vieler und langer Einschnitte mit nachfolgender Einwirkung der Elektrolyse besteht. Mit der Abschabung des Epithels nach Peters erzielt man keine energische Wirkung; das Ausbürsten der Granula mit Metallbürsten nach Schröder, ebenso Darier's Brosage ist nur für vereinzelte Fälle geeignet, die Ausrollung nach Knapp leistet Vorzügliches, besonders nach tiefen Scarificationen mit folgender Sublimatabreibung, jedoch nur bei dem sulzigen Trachom. Um der Gefahr vorzubeugen, grössere Schleimhautstücke auszureissen, hat Kuhnt eine in durchlöcherten Platten auslaufende Pincette construirt, den Expressor construirt, mit welchem er ohne einen Zug auszuüben die Granula ausquetscht. Von den rein chirurgischen Methoden ist die, mit dem scharfen Löffel die einzelnen Granula auszulöffeln, wegen der langen Dauer der Behandlung und baldiger Recidive nicht zu empfehlen, doch ist

Digitized by Google

für viele Fälle das Ausschneidungsverfahren am Platze. Es ist allenthalben da anzuwenden, wo auf andere Weise nicht oder nur in ungenügender Weise genützt werden kann. Durch die Excision wird die Heilung ausserordentlich abgekürzt, die secundären Hornhauterkrankungen werden verhindert, bezw. am sichersten geheilt, die bedeutenderen Stellungsanomalien des Lidrandes, entzündliche Nachschübe, Recidive und Reinfectionen mit Wahrscheinlichkeit hintangehalten. Die prophylaktische Excision von Walther ist zu verwerfen. Die Behandlung der Granulosa mittelst Erzeugung einer acuten Ophthalmie, sei es durch Einimpfung eines blenorrhoischen Secretes oder durch Jequirityinfus, ist zu gefährlich und den anderen Mitteln keineswegs überlegen. Doch scheint zuweilen alter dicker Pannus durch die Jequirity-Ophthalmie günstig beeinflusst zu werden. Bei Kerectasie empfiehlt Kuhnt die Ausführung einer schmalen Iridectomie an der Steile der klarsten Hornhautpartie. Bei Xerophthalmos ist die Verkleinerung der Lidspalte nach Rudin am Platze.

Nenadovicz (1051) hat bei 130 Trachomatösen das citronensaure Silber angewandt. Der Erfolg soll ein sicherer sein, das Trachom in etwa 4 Monaten ohne Narbenbildung heilen.

Neznamow (1053) analysirt die wesentlichen Züge der Xerosis Bulbi, besonders in den späteren Trachomstadien und stellt der Therapie die Aufgaben: 1) die fettige Oberfläche der Hornhaut und Bindehaut der Anfeuchtung durch die Thränen zugänglich zu machen und 2) die verminderte Thränenabsonderung durch Reizung der Trigeminusästchen zu steigern. Zum Zwecke der Entfernung des heftigen Ueberzuges der Cornea und Conjunctiva wäscht N. das Auge zuerst mit einer physiologischen Kochsalzlösung, der etwas Soda beigefügt ist, und darauf mit Aether ab. Die Hornhaut wird danach viel durchsichtiger, erlangt ihren Glanz wieder. Zur Steigerung der Thränenabsonderung lässt N. dann Ammonium liquidum oder ein reizendes Oel (Ol. sinapis u. a.) öfters (alle 2—3 Stunden) riechen. N. hofft dadurch nach längerem Gebrauch dieses Reizmittels eine Hypertrophie der Thränendrüse und Vermehrung der Thränen zu erlangen. In einem schweren Falle von Xerose, wo nur Lichtschein vorhanden war, erlangte N. durch diese Behandlung und eine Iridectomie vor dem helleren Theil der Hornhaut, Verbesserung des Sehens bis Fingerzählen auf 5—6 Fuss. Hirschmann.

Silcock's Patientin (1054), ein Mädchen von 8 Jahren, leidet an Verschrumpfung der Conjunctiva mit Ulcerationen der Cornea; ungefähr 1 Jahr später traten Blasen an den Füssen, den Vorderarmen und im Gesicht auf. Dr. Plimmen hat die Pemphigusblasen bakteriologisch untersucht. Er fand in 3 Fällen Micrococcen, welche genau den von Demme 1886 beschriebenen glichen. Sie sind etwas grösser als Gonococcen, färben sich mit basischer Anilinfarben und nach Gram intensiv. Werner.

Eyre's Schrift (1056) enthält die Beschreibung von 3 Fällen von Tuberculosis der Conjunctiva mit 4 bunten Illustrationen der verschiedenen

Digitized by Google

Arten der Erkrankung, ferner eine vollständige Bibliographie aller publicirten Fälle seit Koch's Entdeckung des Tuberkelbacillus im Jahre 1882. Die Fälle des Autors sind nach Sattler's Vorschlag gruppirt. 1. Miliares Ulcus, hauptsächlich palpebral sitzend, 1 Fall; 2. graugelbliche Knötchen subconjunctival sitzend, Sagokörnern ähnlich, 2 Fälle; 3. Floride hypertropische Papillen und rundliche Neubildungen im Fornix, 2 Fälle; 4. Lupus der Conjunctiva mit hahnenkammähnlichen Excrescenzen, 1 Fall. Diesen wird eine neue Gruppe zugefügt, mit deutlich gestielten Tumoren, wie Papillome oder Polypen aussehend. Tuberkelbacillen werden bei Gruppe 1, 2 und 5 meist gefunden. Bei Gruppe 3 werden sie in der Regel nicht gefunden, auch Verfasser war nicht im Stande sie im Secret nachzuweisen. Die Patienten standen im Alter von 16 Monaten bis zu 30 Jahren. Die Conjunctiva palpebrarum ist häufiger afficirt als die des Bulbus. Gelegentlich kommt Keratitis und Iritis hinzu. Einimpfungen in die vorderen Kammern von Kaninchen gaben in den Fällen positive Resultate, bei denen keine Tuberkelbacillen nachzuweisen waren. Werner.

Eine 30jährige Patientin hatte, von Burnett (1062) berichtet, bereits seit 13 Jahren eine varicöse Anschwellung, welche von der unteren Uebergangsfalte sich auf die Conjunctiva bulbi erstreckte. Sie enthält einen resistenten Körper, der sich nach Excision als doppelten Venenstein von concentrisch geschichtetem Bau erwies. Greeff.

Der Lidspaltenfleck ist nach Hübner (1064) als ein dem Verwitterungsprocess der äusseren Haut analoger Vorgang anzusehen.

1064. Burnham, G. H. The indolent, creeping, corneal ulcer. Arch. of Ophthalm. XXVI, 2, p. 268.

1065. Valvis. Un cas d'ulcère infectieuse de la cornée. Rec. d'Ophthalm. 1897, p. 507.

1066. Bentéjac. Ulcère rougeant superficiel de la cornée d'origine, palustre déterminé par une plaie opérataire. Rec. d'Ophtalm. 1897, p. 511.

1067. Andrejew, A. Ueber die Entstehung des Hypopyon bei Keratitis. Ing.-Diss. 1897, St. Petersburg.

1068. Rohmer, M. De la suture conjonctivale en bourse contre les solutions de continuité de la cornée. Annal. d'Ocul. CXVIII, p. 321.

1069. Geirsvold, Magnus. Een Karbolsyre ved Ulcera corneae. Norsk. May, f. Laeger. 1897. No. 5, p. 569.

1070. Kohl, W. Zur Pathologie und Therapie des Ulcus corneae serpens. Ing.-Diss. Giessen 1897.

1071. Harlan, G. S. Trophische Keratitis in einem Falle in Folge Caison-Erkrankung. Trans. Amer. Ophth. Soc. 1897, p. 107.

1072. Finlay, C. E. Keratitis variolosa. Arch. of Ophth. XXVI, 3, p. 131.

Digitized by Google

1073. Petrasco, J. Ueber eine eigenthümliche Form von Keratitis. Wiener med. Presse 1897, No. 43.

1074. Leber, Th. Ueber die bandförmige Hornhautentzündung. Ber. über d. 26. Vers. d. ophth. Ges. 1897, p. 53.

1075. de Schweinitz, G. E. Resorption des Pigments nach Blutfärbung der Hornhaut. Ophthalm. Rec. 1897, No. 12.

1076. Steinheim. Zur Kenntniss der angeborenen Staphylome. Centralbl. f. prakt. Augenheilk. XXI. p. 353.

1077. Ginsberg. Ein Fall von intracornealer Retractionscyste bei einem Hühnchen. Centralbl. f. prakt. Augenheilk. XXI. p. 359.

1078. de Wecker. Le tatouage cornéen optique. Annal. d'Ocul. CXVIII, p. 88.

1079. Langie. On tatouage des tais de la cornée pour corriger la vue. Rec. d'Ophthalm. 1897, No. 9, p. 515.

Burnham (1064) beschrnibt ein oberflächliches Cornealgeschwür, das sich oft bei allgemeiner Asthenie einstellt. Er lässt Carbolsäure 1 : 20 ungefähr ein Dutzend Tropfen alle zwei Stunden Tag und Nacht auf die Oberfläche der Cornea einträufeln, ferner Eserin und Chinin 3 gr. ein Mal täglich. Greeff.

Impfung der Hornhaut bei Kaninchen mit Culturen des Staphylococcus aureus und Staphylococcus pyogenes gab, wie Andejew (1067) berichtet. Hypopyon Keratitis, deren Intensität von der Quantität und Eigenschaft der eingeimpften Culturen abhängig war. Die das Hypopyon bildenden Leucocyten kommen aus der Gegend des Schlemm'schen Kanales aus dem Kammerwinkel und aus der Iris. Durch die intacte Membrana Descemetii dringen weder die Microben, noch die Leucocyten. Hirschmann.

Geirsvold (1069) empfiehlt bei Hypopyon Keratitis als eine sehr leichte und wirksame Methode Kauterisation mit reiner Carbolsäure, durch eine Bowmann'sche Sonde applicirt. Ein Mal täglich in 3 Tagen genügt gewöhnlich. In 12 Fällen, einige mit Blennorrhoe des Thränensackes complicirt, zeigte die Behandlung sich so wirksam, dass in keinem Saemische Operation, subconjunctivale Injectionen nach Darier oder Thermocauter nothwendig wurde. Eine leichte Kauterisation nach Entfernung von Fremdkörpern in Cornea könnte vielleicht von prophylactischer Bedeutung sein. Die Methode ist einfach, man braucht dazu keine besondere Apparate und in functioneller Beziehung sind die Resultate ebenso gute, als bei anderen Methoden. Schiötz.

Wie Kohl (1070) berichtet, ist bei kleinen in der Entwickelung begriffenen Ulcera serpentia zunächst die conservative Behandlung mit Atropin, feuchtwarmem oder trockenem aseptischem Druckverband zu empfehlen. Schreitet das Ulcus fort, so kommt zunächst die Kauterisation des progressiven Randes und bei grossem Hypopyon die Punktion der Kammer im unteren Limbus in Betracht. Scheint der Process sehr bedenklich, so wird die Querspaltung nach Saemisch allein oder in Verbindung mit der Kauterisation geübt.

Digitized by Google

Harlan's Fall (1071) war eine eitrige Keratitis mit Anästhesie der von den Augen- und Oberkieferzweigen des Quintus versehenen Theile des Gesichts. Der Mann hatte in einem Versenkungskasten gearbeitet und litt an Symptomen, welche gewöhnlich bei den unter hohem atmosphärischem Druck Arbeitenden beobachtet werden. Burnett.

Finlay (1072) studirte die Hornhauterkrankungen, welche bei Pockenerkrankungen in Havanna vorkamen. Die Keratitis tritt am Ende der 2. oder 3. Woche auf. Die Hornhaut zeigt zuerst einen dunklen Fleck in der Mitte unter dem Epithel. Dann breitet sich der Fleck weiter aus, wird weissgelblich und das Epithel darüber schuppt sich ab. Der ganze Verlauf erstreckt sich über 3—4 Monate. Greeff.

De Schweinitz (1075) berichtet über die weitere Geschichte eines Falles von Blutfärbung der Hornhaut, welcher beweist, dass das effundirte Blut nach einiger Zeit ganz resorbirt werden kann, wenn es auch 1 bis 2 Jahre dauert. Burnett.

Steinheim (1076) beobachtete unter 5 Kindern eines gesunden Ehepaares 3 Mal eine angeborene staphylomatöse Entartung der Hornhaut, ein Mal starke Trübung derselben, nur ein Kind hatte normale Augen.

1080. Terson, A. Episcérite traitée par l'éléctrolyse. Clin. ophtalm. 1897, No. 8.

1081. Boström, H. Casuistische Beiträge zur Kenntniss der epibulbären Neubildungen. Ing.-Diss. Giessen, 1897.

1082. Lagrange, F. Tumeur épithéliale épibulbaire. Récidive et envahissement de la paupière supérieure. Arch. d'Ophtalm. XVII, 12, p. 763.

1083. Oliver, Ch. A. A clinical et histologic study of a case of epithelioma of the corneoscleral junction. Arch. of Ophth. XXVI, 2, p. 270.

1084. de Lapersonne, F. et Curtis. A propos d'une tumeur sarcomateuse du limbe scléro-cornéen. Arch. d'Ophtalm. XVII, 12, p. 757.

1085. Strouse, N. Sarkoma of the corneal limbus. Arch. of Ophthalm. XXVI, 2, p. 217.

Die Beobochtung von Lagrange (1082) bstraf eine 34jährige Frau, bei welcher ein sehr laugsam gewachsenes zwischen innerem Cornealrand und innerem Augenwinkel gelegenes Epitheliom entfernt und nach Jahresfrist recidivirt war. Dabei war die Conjunctiva des oberen Lides sowie dieses selber ergriffen, sodass der Augapfel und ein Theil des Augenhöhleninhaltes mit entfernt werden musste. Wie die Untersuchung ergab war der Bulbus völlig intakt, und hatte die Sclera dem Eindringen der Geschwulstelemente in den Bulbus widerstanden, wie stets, wenn nicht gerade die Grenzlinie zwischen ihr und der Cornea mitergriffen ist, welche Stelle bekanntlich leicht die Eintrittspforte der epibulbären Geschwülste ins Augeninnere abgiebt.

v. Mittelstaedt.

Digitized by Google

Oliver's Patient (1083) bemerkte seit 1 Jahr ein kleines Bläschen am äusseren unteren Rand der Cornea des rechten Auges; dasselbe wuchs später und wurde mehrfach fortgebrannt. Es besitzt jetzt die Grösse einer grossen Erbse und bedeckt den äusseren unteren Quadranten der rechten Cornea. Der Tumor wurde abgeschnitten und der Grund kauterisirt. Die mikroskopische Untersuchung ergab einen epithelialen Charakter.

Nach drei Monaten war ein Recidiv vorhanden, grösser als vorher, das wiederum sorgfältig entfernt wurde. Trotz dieser radicalen Opreation war nach 4 Monaten ein noch grösseres Recidiv vorhanden, so dass die Enucleation gemacht werden musste. Bisher ist kein Recidiv wieder aufgetreten. Die Untersuchung ergab charakteristische polynucleäre Zellformationen und epitheliale Zellnester. Greeff.

De Lapersonne (1084) entfernte bei einem etwa 60jährigen Manne einen am Limbus corneae gelegenen 3—4 mm hohen und breiten sowie 13 mm langen Tumor, der sehr rasch entstanden und auf den ersten Blick die bei diesen Tumoren nicht seltene Structur einer Mischform von Epitheliom und Sarcom darbot. Die genauere durch Curtis vorgenommene Untersuchung zeigte jedoch, dass die zwischen den in Faserzügen angeordneten Sarcoelementen sich findenden Alveolen nicht mit Epithel, sondern Endothelzellen angefüllt waren. v. Mittelstaedt.

Strouse (1085) fand bei einer 72jährigen Patientin einen Tumor von der Grösse einer Haselnuss, der zwei Drittel der Cornea bedeckte. Es sass mit schmaler Basis an dem cornea-scleralen Limbus fest. Der weiche Tumor wurde mit der Scheere abgeschnitten, und nach Stillung der profusen Blutung der Grund mit den Galvanokauten ausgebrannt. Nach 8 oder 9 Monaten war ein fast gleich grosses Recidiv vorhanden, das auf dieselbe Weise entfernt wurde. Nach etwa 2 Jahren wurde ein zweites Recidiv abgetragen und jetzt nach wieder 1 Jahr ist ein drittes vorhanden. Mikroskopisch zeigt sich der Tumor bestehend aus Zellen verschiedener Grösse, vorwiegend grossen Spindelzellen. Die Zellen liegen in einem feinen Stroma. Strouse stellt die Literatur über die beschriebenen Fälle von Sarcom des Limbus zusammen. Er schliesst mit folgenden Sätzen: 1. Das Sarcom des Limbus ist eine verhältnissmässig seltene Erkrankung. 2. Es geht niemals in das Innere des Auges über. 3. Metastasen kommen so gut wie niemals vor. 4. Recidive sind häufig, sind jedoch keine Contraindication für conservative Behandlung. 5. Radicale Operationen, Enucleation oder Exenteration sind nur gerechtfertigt in Fällen, bei denen die Geschwulst besonders grosse Dimensionen angenommen hat oder die Sehschärfe erloschen ist. Greeff.

1086. Leber, Th. Ansammlung von Fett im oberen Theil der vorderen Kammer. Ber. über die 26. Vers. d. ophthalm. Ges. 1897, p. 253.

Digitized by Google

Vermischtes.

Privatdocent Dr. E. v. Hippel in Heidelberg ist zum ausserordentlichen Professor daselbst ernannt worden.

Dr. Grunert, erster Assistent an der Augenklinik in Tübingen, hat sich als Privatdocent daselbst habilitirt.

Am 5. März starb in Rom in Folge eines Schlaganfalles unser langjähriger Mitarbeiter, der Referent für die italienische ophthalmologische Litteratur, Dr. Giovanni Battista Dantone im Alter von 56 Jahren. Wir werden demselben stets ein treues Andenken bewahren.

Digitized by Google

Systematischer Bericht

über die

Leistungen und Fortschritte der Augenheilkunde

im vierten Quartal 1897.

Erstattet von

Privatdocent Dr. St. Bernheimer in Wien, Professor Dr. C. Horstmann in Berlin, Professor Dr. P. Silex in Berlin,

unter Mitwirkung von

Dr. S. M. Burnett in Washington, Dr. Dantone in Rom, Dr. Herrnheiser in Prag, Professor Dr. Hirschmann in Charkow, Dr. P. von Mittelstaedt in Metz, Dr. Sulzer in Paris, Dr. Werner in Dublin, Dr. C. H. A. Westhoff in Amsterdam Dr. Schiötz und Dr. Ole B. Bull in Christiania, Professor Dr. R. Greeff in Berlin, Dr. Deus in Berlin, Prof. Dr. Da Gama Pinto in Lissabon etc.

Redacteur: C. Horstmann.

Für Abschnitt XII—XXI Referent: Prof. **Silex.**

XII. Iris.

1087. Weill, J. Tuberculose der Iris und des Corpus ciliare mit Bacillenfärbung. Arch. f. Augenheilk. Bd. XXXVI, p. 96.

1088. Fage, M. Tuberculose du corps ciliaire et son traitement. Ann. d'ocul. CXVIII, p. 384.

1089. Marshall, C. D. Sarcoma of the Iris. Trans. ophth. Soc. U. K., Vol. XVII, p. 30.

1090. Bruns, H. D. Lepröse Iritis. Amer. Journ. of Ophth. Dec. 1897.

1091. Krassnizug, A. W. Ein Fall von Iritis gonorrhoica. Wojenno. Med. Journ. Nov. 1897.

1092. Woodward, J. Isolated Ruptures of Iris and Choroid. Arch. of Ophth., Vol. XXII, 2, p. 214.

1093. Posey, W. C. Someunusual congenital Defects of the Iris. Arch. of Ophth., Vol. XXVI, 3, p. 350.

1094. de Wecker. La sphinctérectomie de l'iris. Ann. d'ocul. CXVIII, p. 429.

Zu den wenigen Fällen von Iristuberkulose, bei denen es möglich war, Bacillen nachzuweisen, fügt Weill (1087) einen neuen hinzu von einem 6jähr. Mädchen. Nach Wochen langem Suchen fand er in 6 Präparaten 11 Tuberkelbacillen. Er empfiehlt die von ihm angegebene Färbemethode künftig zu benutzen.

Digitized by Google

Marshall's (1089) Patient ist 21 Jahre alt; vor 3 Jahren bekam er einen leichten Schlag gegen das Auge, der keine Verletzung machte. Jetzt bestand eine Schwellung in der Iris, hauchförmige Hornhauttrübung, T + 2. Nach der Iridectomie erschien in dem Colobom eine breite, opake Masse, welche sich nicht entfernen liess. Das Auge wurde enucleirt. Die Masse war ein unpigmentirtes Sarcom, das von der Hinterfläche der Iris ausging.

Werner.

In den beiden Fällen unzweifelhafter Lepra, welche Bruns (1090) in seiner Klinik in New-Orleans beobachtet hat, sah er eine Iritis mässigen Grades. Es war für die Entzündung der Iris kein anderer Grund, als die Dyskrasie zu eruiren. Burnett.

Die eitrige Iritis trat am 28. Tage einer acuten Uretritis gonorrhoica ein. Im durch Paracenthese erhaltenen Eiter wurden Neisser's Gonococcen nachgewiesen. Die Iritis verlief günstig. Vis. $= \frac{20}{22}$. Die Synovialmembranen, das Endocardium, die Gefässe blieben gesund. Krassnizug (1091) glaubt daher, dass die Uebertragung auf die Iris durch den Thränensack vermittelt wurde (? Ref.). Hirschmann.

Woodward's (1092) Patient wurde vor zwei Monaten von einem Stock in das rechte Auge getroffen. Er wurde betäubt und als er zu sich kam, bemerkte er, dass das rechte Auge blind war.

Das Auge ist äusserlich normal, nur in der Iris findet sich ein Riss, der von dem Pupillarrand nach unten zu durch etwa die Hälfte der Iris reicht. Auch nach Erweiterung der Pupille kann der Fundus wegen einer starken Glaskörpertrübung, wahrscheinlich Blutung, nicht gesehen werden.

Es wurde eine Schwitzkur mit Pilocarpin und Jodkali verordnet. Nach etwa 5 Wochen war die Blutung verschwunden und der Fundus deutlich sichtbar. Es fand sich auf der nasalen Seite von der Papille ein etwa $1^1/_2$ Papillendurchmesser langer Riss in der Chorioidea, über den die retinalen Venen und Arterien unverändert wegzogen. Greeff.

Posey (1093) beobachtete und bildet ab einen Fall von partieller Iridectomie oder Aniridie, einen Fall von Pseudo-Colobom (es handelt sich um ein colobomartiges Segment der Iris, in dem die Pigmentschicht derselben frei zu Tage liegt) und einen Fall von Policorie, drei accessorische kleine Pupillen.

Greeff.

XIII. Chorioidea.

1095. Chevallereau, M. Tuberculose de la choroide. Soc. d'opht. de Paris, séance du 5 Oct. Ann. d'ocul. CXVIII, p. 384.

1096. Meisling, A. Om propagation med »nervus opticus« af Sarkomer opotaaede in denfer bulbus oculi. Nord. med. Arkiv Bd. VII, Heft 1, No. 1, 1897.

Digitized by Google

1087. Fromaget et Ulry. Choroidite séreuse à répétitions coincidant avec des poussées d'ostéo-périostite alvéolo-dentaire. Soc. d'anatomie et de physiologie de Bordeaux. Ann. d'ocul. CXVIII, No. 44.

1098. Lagrange, M. Panophtalmie jugulée par une injection sous-conjunctivale de cyanure de mercure. Soc. d'anatomie et de physiol. de Bordeaux. Ann. d'ocul. CXVIII, p. 46.

Meisling (1096) referirt 3 Fälle von Chorioidal-Sarcom an dem einen Auge, bei denen später (in einem Falle nach 12 Jahren) Sehschwäche an dem anderen Auge aus extrabulbären Ursuchen auftrat, wie der Verf. annimmt, durch Propagation der Geschwülste längs des Nervus opticus.

Schiötz.

XIV. Glaucom.

1099. v. Hippel, E. Ueber Hydrophthalmus congenitus nebst Bemerkungen über die Verfärbung der Cornea durch Blutfarbstoff. v. Graefe's Arch. f. Ophth. Bd. XXXXIV, 3, p. 539.

1100. Smith, Pr. Diminished Secretion as a factor in the Causation of primary Glaucoma. Ophthalm. Review Vol. XVI, p. 199.

1101. Fortunato. Del glaucoma simpatico. Bull. d'ocul. XIX, 1. p. 1.

1102. Lavagna, M. Sur l'emploi du bromhydrate d'arécoline comme myotique et antiglaucomateux. Ann. d'ocul. CXVIII p. 305.

1103. Wagner, M. Traitement opératoire du glaucome. Ann. d'ocul. CXVIII, p. 304; cf. Arch. f. Augenheilk. Bd. XXXV, 4, p. 373.

1104. Chibret, M. La ponction scléro-cyclo-irienne dans le traitement chirurgical du glaucome. Ann. d'ocul. CXVIII, p. 198.

Hippel (1099) untersuchte die Augen eines mit Hydrophthalmus behaftet gewesenen 4 Wochen alten Kindes. Es fand sich eine starke Ausdehnung der Hornhaut und Sclerocornealzone, Vertiefung der vorderen Kammer, vollständiges oder nahezu vollständiges Fehlen des Schlemm'schen Plexus, Zeichen abgelaufener Irido-cyclitis, parenchymatöse Keratitis mit hochgradiger Quellung der Hornhautsubstanz bei Vorhandensein eines Ulcus internum corneae, Ectropium des Pupillarrandes, auffallende Kleinheit der Linse, starke Spannung und Hypertrophie der Zonula, nicht randständige Excavation der Pupille mit Rückwärtsdrängung der Lamina cribrosa. Im vorliegenden Falle ist der Hydrophthalmus das Product einer intrauterinen Entzündung, bei der die Entzündungserreger das Ulcus internum verursachten. Er berichtet dann über

Digitized by Google

ein Auge mit starkem Hydrophthalmus congenitus, das alle characteristischen Veränderungen des hochgradig myopischen hatte, und setzt auseinander, dass die grünlich-blaue Verfärbung der Cornea, wie wir sie bei intraocularen Blutungen finden, entweder auf diffuser Imbibition mit Blutfarbstoff oder auf der Einlagerung von Hämosiderinkörnchen beruht.

Smith (1100) lenkt die Aufmerksamkeit auf die Ansicht Czermaks von der Ursache der Enge der vorderen Kammer, die sich vor dem Glaucomanfall einstellt. Obgleich das Glaucom zum Theil durch eine zu grosse Linse und subnormale Dimensionen des Augapfels bedingt ist, so ist der Autor der Ansicht, dass in vielen Fällen auch veränderte Secretion von den Processus ciliares ein sehr plausibler Grund ist. Werner.

Fortunato (1101) bespricht einige in der Litteratur als sympathisches Glaucom veröffentlichte Fälle und warnt vor Uebereilung bei Aufstellung einer solchen Diagnose. Verf. wurde zu dieser Ansicht geführt durch ein Glaucom, welches von einem Collegen als sympathisch erregt aufgefasst und durch Enucleation des zuerst erkrankten und erblindeten Auges behandelt worden war. Die Operation hatte nicht die geringste Wirkung auf den Verlauf der Krankheit des zweiten Auges und erst die in einem schon vorgeschrittenen Stadium des Leidens ausgeführte Iridectomie bewahrte das Auge vor dem vollständigen Zugrundegehen. Dantone.

XV. Sympathische Ophthalmie.

1105. Dor, L. Traitement de l'ophtalmie sympathique par l'extract du corps ciliaire. Soc. des sciences médicales de Lyon. Séance de Juin. Annal. d'ocul. CXVIII, p. 49.

1106. Kochler. Ueber reine Papillo-Retinitis sympathica mit Berücksichtigung eines Falles aus der Greifswalder Universitäts-Augenklinik. Dissert. inaug. Greifswald 1897.

1107. Mulder, E. Ein Fall von Papillitis sympathica. Zehender's klin. Monatsbl. f. Augenheilk. Bd. XXXV, p. 413.

1108. Runk, Th. Beitrag zur Genese der sympathischen Ophthalmie. Dissert. inaug. Würzburg 1897.

1109. Ballard, W. L. Ein Fall von sympathischer Ophthalmie nach erfolgreicher Staaroperation. Ophthalm. Record. Vol. 97.

Nach ausführlichen einleitenden Bemerkungen, die fast ausschliesslich in einem Referate der Arbeit von O. Schirmer »Pathogenese der sympath. Augenentzündung« bestehen, giebt Kochler (1106) die Krankengeschichte eines Falles von reiner sympathischer Papillo-Retinitis, der in der Greifswalder Klinik zur Beobachtung kam.

Der Fall betraf ein 19 Jahre altes Mädchen, das an Phthisis bulbi rechts und Leukoma adhaer. links, beides Folgen einer gon. Infection, in die Klinik

Digitized by Google

kam. Hier erkrankte das linke Auge unter Schmerzen und bot das typische Bild der Papillo-Retinitis dar; es fehlte jede Miterkrankung der Iris und des Ciliarkörpers. Nach der sofort ausgeführten Enucleation trat Heilung ein.

Mulder (1107) hebt unter Beibringung einer eigenen Beobachtung hervor, dass bei der sympathischen Papillitis immer kurze Zeit nach der Enucleation Heilung erfolgte. Die Ursache sucht er in einer sympathischen Irritation.

Auf dem Boden der Ciliarnerventheorie von Schmidt-Rimpler und Bach stehend, theilt Runk (1109) einen Fall von sympathischer Ophthalmie mit, die 24 Tage nach perforirender Verletzung des anderen Auges in der Ciliarkörpergegend zum Ausbruch kam. Der Fall hat ein erhöhtes Interesse dadurch, dass Verf. als prädisponirendes Moment für die sympathische Ophthalmie hereditär luetische Belastung nachweisen konnte und eine energische Schmierkur den trotz Enucleation des primär erkrankten Auges weiter fortschreitenden Verfall der Sehkraft des zweiten Auges nicht nur aufhielt, sondern erhebliche Besserung erzielte.

Bullard (1109) berichtet über einen Fall von acuter Manie und sympathischer Ophthalmie nach einer ganz glatten Staaroperation mit Iridectomie. Die Störung begann etwa vier Wochen nach der Operation nach einer Erkältung. Das schliessliche Ergebniss in Bezug auf das Sehen ist nicht angegeben. Burnett.

XVI. Linse.

1110. Manca et Ovio. Studi intorno alla cataratta artificiale. Arch. di Ottalm. Bd. V, 3—6, p. 112 u. 141.

1111. Antonelli, M. Le croissant linéaire du cristallin dans certaines formes de cataracte; confirmation anatomopathologique. Ann. d'ocul. CXVIII, p. 17.

1112. Addario. Su di un vizio confermazione del cristallino con contributo allo sviluppo dell' occhio nei vertebrati. Arch. di Ottalm. Bd. V, 1—2, p. 51.

1113. Mulder, E. Ein von Lenticonus posterior, anatomisch untersucht. Zehender's klin. Monatsbl. f. Augenheilkunde Bd. XXXV, p. 409.

1114. Bach, F. Beitrag zur Histologie und Entstehung des Lenticonus posterior. Arch. f. Augenheilk. Bd. XXXVI, p. 161.

1115. Baas, K. Ueber eigenartige Krystalldrusen in der cataractösen Linse. v. Graefe's Arch. f. Ophth. Bd. XXXXIV, 3, p. 457.

1116. Gilbert Sourdille. La section de Daviel l'après des textes démonstratifs. Arch. d'opht. T. XVII, p. 657.

1117. Schiötz. Statistish Meddelelse. Nord. Mag. f. Lageridsk. Forhandl. Christiania 1897, p. 159.

Digitized by Google

1118. Schweigger, C. Extraction mit Lappenschnitt nach unten. Arch. f. Augenheilk. Bd. XXXVI, 1—2, p. 1.

1119. Knapp, H. Notizen über die Staarextraction auf Grund zahlreicher neuer Fälle. Vortrag, gehalten in der ophthalm. Section d. XII. internat. Congresses in Moskau. Wjestn. Ophthalm.

1120. Cassiani Ingoni. Dell' estrazione capsulo-lenticolare della Cataratta. Ann. di Ottalm. Bd. XXVI, p. 460.

1121. Angelluci. Una modificazione ad processo di estrazione semplificata della cataratta. Arch. di Ottalm. Bd. V, 3—4, p. 71.

1122. Pflüger. Beobachtungen über die Verhütung des Irisprolapses bei der einfachen Extraction des Altersstaars. Verhandl. der ophth. Section d. XII. internat. Congresses. cf. Arch. f. Augenheilk. Bd. XXXV, 4, p. 362.

1123. Knapp, H. Some remarks on the conservatione Treatment of certain prolapses of the Iris. Arch. of Ophth. Vol. XXVI, 1.

1124. Pflüger. Der Irisvorfall bei der Extraction des Altersstaars und seine Verhütung. Zehender's klin. Monatsbl. f. Augenheilk. Bd. XXXV, p. 332.

1125. Fage, M. Extraction d'un cristallin subluxé et déterminant du glaucome. Soc. médicale d'Amiens. Ann. d'ocul. CXVIII p. 49.

1126. Chevallereau, M. Guérison spontanée de la cataracte. Ann. d'ocul CXVIII, p. 117.

1127. Nicati. Expulsions spasmodigues du vitré dans les opérations de la cataracte. Contributions à la physiologie du muscle tenseur oculaire. Arch. d'opht. T. XVII, p. 767.

1128. Ayres, S. C. Glaucoma after cataract Operations. Arch. of Ophth. Vol. XXVI, 2, p. 208.

1129. de Schweinitz. Glaucom, drei Jahre nach Staarextraction mittelst der combinirten Methode; Zusammenziehung des Gesichtsfeldes mit allmählichem Verlust des Sehens trotz Eserinbehandlung und Paracenthese der Hornhaut. Ophth. Record. Dec. 1897.

1130. Velhagen. Ein Fall von Scheingeschwulst im Augeninnern nach Cataractextraction. Centralbl. f. prakt. Augenheilk. Bd. XXI, p. 363.

Durch zahlreiche Versuche konnte Mulder (1113) in Uebereinstimmung mit anderen feststellen, dass Traumen des Auges keine Veranlassung geben zu anormaler Entwickelung des nämlichen Organs bei den Nachkommen. Verstümmelungen etc, die gleichzeitig mit Infection einhergehen, haben möglicherweise einen Einfluss. In einer grösseren Versuchsreihe letzterer Art fand er zwei mit Lenticonus posterior behaftete Kaninchenaugen. Die hintere Linsenkapsel zeigte bei der mikroskopischen Untersuchung in der Mitte eine

Digitized by Google

kleine Oeffnung, durch welche die Linsenmasse nach aussen getreten war. Mit diesem Vorgange hatten sich regressive Metamorphosen eingestellt.

Bach (1114) fand bei Lenticonus, wie der Untersucher vor ihm, eine Oeffnung in der Linsenkapsel und meint, dass darin die Ursache der Linsenveränderung zu suchen sei. Als Grund für die Kapselveränderung müssen Vorgänge bei Rückbildung der Arteria hyaloidea und der Membrana vasculosa lentis, als deren Ueberreste ein zur Papille ziehender Strang aufzufassen war, angesehen werden. Die Fasern verlieren an der betreffenden Stelle ihre normale Gestalt, sie weichen auseinander, nehmen ein gequollenes Aussehen an und bergen in den so entstehenden Lücken und Hohlräumen theils glasige Schollen, theils feinkörnige Detritusmassen.

Baas (1115) fand mikroskopisch im Linsenkern zwischen den Linsenfasern Krystalldrusen. Dieselben zeigten um ein kreisförmiges, heller schattirtes Centrum radiär gestellte längliche Nadeln, die im ungefärbten Präparat eine leicht gelbliche Farbe hatten und hellen Glanz aufwiesen. Vielleicht handelt es sich um Leucin.

Gilbert Sourdille (1116) zeigt unter Wiedergabe einiger auch hinsichtlich des gesammten Operationsverfahrens sehr interessanter Stellen aus bisher unbekannten Schriften, dass die Ansichten von de Wecker und Sulzer, nach welchen der Schnitt Daviel's zuerst $^2/_5$ bezw. $^2/_3$ des Hornhautumfanges betrug, irrig und auf die Ungenauigkeit und Unzuverlässigkeit der benutzten Texte zurückzuführen sind. Die Quellen Sourdille's bilden zuerst ein Brief von Vermale aus dem Jahre 1751, in welchem derselbe über die von Daviel in Mannheim ausgeführten 23 Extractionen berichtet, welche nunmehr die alleinige Operationsmethode bildete, während Daviel von 1745, wo er zum ersten Male die Extraction machte, bis 1750 zwischen dieser und der Reclination schwankte. Die weiteren Beweise bildeten zwei Dissertationen von 2 Schülern Daviel's, Thurand in Paris und Siegwart in Tübingen, beide aus dem Jahre 1752. Aus beiden Arbeiten geht hervor, dass Daviel's Schnitt die Hälfte des Hornhautumfanges umfasste. Erst nach dem Erscheinen der Thurand'schen Arbeit, in welcher dieser die Priorität des Verfahrens Daviel's Palucci gegenüber wahrt, d. h. im August und November 1752 trat Daviel mit seinem Verfahren vor die Académie de chirurgie, deren Berichte in den Mémoires dieser Gesellschaft 1753 erschien. Anlass zu den oben erwähnten Irrthümern gab die in den Memoiren vorhandene ungenaue Abbildung, sowie der gleichzeitig mit den Memoiren erschienene »Rapport« der von der Academie eingesetzten Commission, welcher von einem $^2/_3$ des Hornhautumfanges betreffenden Schnitt spricht, welcher sich aber nicht auf Daviel's, sondern auf Payet's Verfahren bezieht. In allen anderen Schriften ist nur von einem lambeau demi-circulaire die Rede. v. Mittelstaedt.

Digitized by Google

Schiötz (1117) berichtet über 101 Staarextractionen. In 1 Fall kam primär Infection mit Panophthalmie, in 5 Fällen secundär Infection, in 3 von diesen wurde der Process durch Galvanokaustik gehemmt, 2 bekamen gute Sehschärfe, 1 nur Fingerzählen in $^1/_2$ M., die 2 übrigen gingen durch Panophthalmie zu Grunde. In 4 andern Fällen ging das Gesicht durch andere Ursachen verloren, 2 mal durch Glaucom, 1 mal durch Blutung in die Cam. ant. mit nachfolgender Iridocyclitis, 1 mal durch grossen Verlust von dünnflüssigem Glaskörper. Die 5 letztoperirten Fälle sind annäherungsweise nach Prof. Hiorts Methode mit offener Wundbehandlung behandelt, und er will später die neue Methode allein anwenden, glaubt, dass es ein grosser Vorschritt in der Nachbehandlung ist und hofft, dass dadurch die secundären Infectionen viel seltener auftreten werden. Um die Primäre zu verhüten, gilt es das Auge rein zu bekommen, wie früher beschrieben worden ist. Es werden immer die Cilien mehrere Tage vor der Operation epilirt, der Conjunctivalsack ein oder mehrmals täglich mit physiologischer Kochsalzlösung ausgespült. und wenn ein Thränensackleiden da ist, wird nach Schweigger der Thränensack gespalten und tamponirt. Schiötz.

Nach einer geschichtlichen Einleitung über die Schnittführung bei der Staaroperation weist Schweigger (1118) an der Hand der Statistik nach, dass die Behauptung, die Operation mit Iridectomie ergebe ebenso gute Sehschärfen wie ohne Iridectomie, falsch ist. Verarbeitet wurden die Fälle der Privatklinik: 194 Operationen mit und 208 ohne Iridectomie. Verluste fanden sich bei ersteren in 3,6 %, bei letzteren in 2,4 %. Die erzielten Sehschärfen waren besser bei Fortfall der Iridectomie (29 % mit S. = $^1/_2$ — 1 gegen 6 %). Bevorzugt wird der Lappenschnitt nach unten mit Benutzung eines von Schweigger modificirten Richter'schen Messers, fixirt wird mit einer dem Pamard'schen Spiess nachgebildeten Gabel. Für die Nachbehandlung macht es keinen Unterschied, ob mit oder ohne Iridectomie operirt wurde. Hervorzuheben ist, dass die Nachstaare jetzt mit einer von Schweigger angegebenen Iridotomiescheere durchschnitten worden. Wie für eine Art von Nachstaar ist die Zweinadeloperation immer noch das beste Verfahren, nämlich für Fälle von schwerer Iritis, welche zum Verschluss des Papillargebietes dnrch Exsudatmembranen führen. Irisvorfall kam in 12,5 % der Fälle und nach vorausgeschickter Iridectomie in 9,7 % vor. Die Abtragung erfolgte 1—10 Tage nach dem Nachweis des Unfalles. Wesentliche Nachtheile aber, und das ist die Hauptsache, resultirten daraus nicht. Die vordere Synechie bringt keine ins Gewicht fallende Störungen, denn es ist weder die Annahme, dass sich Glaucom in Folge dessen entwickele, noch dass es leicht zu eitriger Iridochorioiditis komme, bewiesen. Zur Vermeidung von Irisprolaps wurden die Kalt'sche Hornhautnaht und der Desmano'sche Conjunctivallappen in Anwendung gezogen. Beide aber brachten keine guten Resultate. Unter 100 zuletzt operirten Fällen gab es nur 2 Prolapse bei Benutzung des zur

Digitized by Google

Zeit von Schweigger geübten Verfahrens: Nach der Extraction wird 3 % Lösung von Troppacocain in die vordere Kammer gespritzt. Die Iris wird jetzt hervorgezogen und dicht an der Hornhautwunde mit einem geeigneten Messer durchschnitten, also eine Iridodialyse angelegt: Eserininstillation. Der Irisschnitt verwächst in der Regel vollständig und spurlos.

Knapp (1119) giebt in Kürze die characteristischen Grundzüge der von ihm jetzt in den meisten Fällen geübten Extraction und deren Resultate. Der Schnitt wird im durchsichtigen Hornhautrande geführt, mit kleinem Conjunctivallappen, nach oben. Die Capsel wird mit einem feinen Cystotom, nahe dem Aequator, 6—7 mm. weit eröffnet, die Linsenmassen durch Druck auf den unteren Theil der Hornhaut entfernt, die Iris, wenn vorgefallen, mittelst einer gekrümmten Sonde reponirt. Auf 400 Extractionen hatte Prof. Knapp 6 Mal Iritis, 2 Mal Iridocyclitis, 1 Mal Blutung in die Vorderkammer, 1 Mal langsame Wundheilung, 2 Mal partielle Wundinfection, 4 Mal Hornhauteiterung. Nachträglicher Irisvorfall kam in 7,8 % vor. Nachoperationen wurden in 40 % vorgenommen, wovon 38 % auf Discision des Nachstaares kommen. Während der letzten 10 Jahre machte Prof. Knapp in 90 % aller Staaroperationen die einfache Extraction, ohne Iridectomie und erhielt dabei höhere Sehschärfe, weniger Verluste, schönere und dauerhaftere Augen. Hirschmann.

Die von Angelucci (1121) eingeführte Modification bei der Cataract-Extraction besteht darin, dass beim Schnitt nach oben die Fixation des Bulbus ebenfalls nach oben, etwa 3—4 mm vom Hornhautrande angebracht wird. Die Pincette wird erst nach dem Austritte der Linse entfernt. Es werden dadurch die Lidsperre und die Hand des Assistenten überflüssig. Iridectomie macht Verf. nur ausnahmsweise und zwar nur dann, wenn nach der Entbindung der Cataract Corticalreste, Kapselauflagerungen, Schwierigkeiten m Reponiren der Iris weitere Eingriffe erheischen, welche Umstände etwa in einem Drittel der Fälle eintreten. Bei der Iridectomie fixirt Verf. das Oberlid mittelst des kleinen Fingers der linken Hand, während der Daumen und der Zeigefinger die Irispincette handhaben. Dantone.

Die meisten Fälle von Irisprolaps führen zu einem adhaerirenden Leucom ohne weitere Folgen, manche werden ectatisch, es gesellt sich Glaucom zu ihnen, manche führen sogar zur Panophthalmie. Letztere wird durch Abtragung des Prolapses, der gerade dem Vordringen der Infection ins Innere des Auges eine Grenze setzt, begünstigt. Knapp (1123) trägt daher bei infectiösen Conjunctival- und Cornealerkrankungen den Irisprolaps nie ab. Auch nach traumatischen Prolaps hat Knapp niemals einen Fall von sympathischer Ophthalmie beobachtet, wenn nur die Iris im übrigen intact blieb. Er entfernt dagegen in den letzten Jahren den Irisprolaps nach Cataractextraction, weil derselbe zuweilen Entzündung des Auges und sehr häufig hochgradigen Astigmatismus nach sich zog. Zur Erläuterung der guten Erfolge

Digitized by Google

einer conservativen Behandlung dient die Krankengeschichte eines Knaben, bei welchem durch eine die ganze Breite der Cornea einnehmende Wunde die Iris prolabirt war. Die in Bettruhe und Verband bestehende Behandlung führte zur völligen Rückbildung des Prolapses. Im Gegensatze hierzu erforderte ein traumatischer Ciliarkörpervorfall die Abtragung, da er ebenso wie Irisvorfälle in der Ciliargegend in eine cystische Ectasie mit Neigung zu fortschreitender Vergrösserung verwandelt wurde.

Irisvorfall lässt sich nach Pflüger (1124) bei der einfachen Extraction, falls sie eklektisch geübt wird, mit ziemlicher Sicherheit vermeiden. Sie ist aber zu befürchten, wenn die Pupille nach der Extraction nicht ganz ruhig steht, wenn die Iris ein zweites Mal reponirt werden muss, Linsenreste an der Kapsel hängengeblieben sind, und wenn der Gesundheitszustand dem Patienten ein ruhiges Verhalten nicht gestattet. Da die Wirkung der Miotica trügerisch ist, macht er in diesen Fällen nach der Extraction eine niedrige (1—1,5 mm), 2—3 mm breite peripherische, den Spincter intact lassende Iridectomie.

Ebenso wie der M. Tensor Choroïdeae nach Nicati's (1127) Ansicht die zur gleichmässigen Capillarcirculation geeignete Spannung reflectorisch vermittelt, so kann durch Reizung dieses Muskels (sogar am enucleirten Auge) Druckerhöhung und nach Cataractextractionen Glaskörperverlust hervorgerufen werden. Im ersten Falle trat dieser ein, unter heftigen Schmerzensäusserungen des Patienten, bei geschlossenem Auge nach vollendeter Operation, bei welcher das Herausbefördern der Staarreste etwas schwierig und die Spincterecken mit dem Spatel reponirt worden waren. Im 2. Falle trat nach der Kapselspaltung, als beim Einstellen des Linsenrandes in die Wunde jeder Druck vermieden wurde, die Linse schnell heraus und nach ihr fast der ganze Glaskörper. In beiden Fällen waren es die Berührung der Iris und die Zerrung der Kapsel und damit des Corp. ciliare, welche diesen plötzlichen Krampf des Tensor auslösten, dessen Auftreten zur Vorsicht bei der Endtoilette des staaroperirten Auges mahnt. v. Mittelstaedt.

Ayres (1128) bringt die Krankengeschichten von 5 Patienten, bei denen sich Glaucom nach der Staaroperation entwickelt hatte. Im ersten Fall handelt es sich um einen Patienten, der im 25. Lebensjahre auf dem linken und 8 Jahre später auf dem rechten Auge mit Iridectomie extrahirt worden war. Es trat Glaucom nach 11 resp. nach 20 Jahre auf. Tiefe Excavation der Papille, fast gänzlicher Verlust des Sehvermögens. Es ist bemerkenswerth, dass das linke Auge, bei dem sich am inneren und äusseren Winkel der Hornhautwunde cystoide Vernarbung eingestellt hatte, zuerst von dem Glaucom befallen wurde. Fall 2: Extraction mit Iridectomie bei einem 62jährigen Patient; S. = $^1/_5$; zwei Jahre später Glaucom, Excavation und S. = 0. Fall 3: Patientin 38 Jahre alt, hatte immature Cataract, deshalb wurde eine praeparatorische Iridectomie gemacht. Zwei Monate später Extraction. Die Iridectomie wurde durch Nach-

Digitized by Google

staar verlegt, sonst guter Verlauf. Etwa 7 Wochen nach der Extraction Glaucom. Ohne Erfolg wurde noch eine Iridectomie nach unten gemacht. Das Auge musste enucleirt werden. Bei den beiden letzten Fällen traten die glaucomatösen Anfälle acut wenige Tage nach der Extraction auf. Greeff.

Das Hauptinteresse in dem Falle von de Schweinitz (1129) beruht darauf, dass das Glaucom 3 Jahre nach der Operation anftrat, währenddessen der Patient sich vollkommenen Sehens erfreute und das Auge ruhig war. Es bestand ein kleiner Irisprolaps im Wundwinkel. Burnett.

In der von Velhagen (1130) mitgetheilten Beobachtung fand sich auf dem an Cataract operirten Auge eines 76jährigen Mannes $3\,^1/_2$ Wochen nach der glatt verlaufenen Operation bei völlig reizlosem Zustand eine von der vordersten Bulbuswandung entspringende fast bis zur Fixationslinie herein ragende Geschwulst, deren vorderste Theile auch bei focaler Beleuchtung sichtbar waren. Nach 14 Tagen war nur noch eine kleine Wulstung bei S. $= {}^1/_5$ zu constatiren. Es handelt sich nach ihm nicht um Retinal- oder Choroidealablösung, sondern um Blasenbildung unter dem Epithel des Strahlenkranzes.

XVII. Glaskörper.

1131. Termatola. Ueber die Entstehung von Glaskörperfäden. Verhandl. der ophth. Sect. des XII. internationalen Congresses zu Moskau, cf. Arch. f. Augenheilk. Bd. XXXV, 4, p. 374.

1132. Finlay, C. E. A case of spontaneous Orbital and intraocular Hemorrhage Occurring in the Course of typhoid fever. Arch. of Ophth. Vol. XXVI, 1, p. 42.

1133. Batten. R. D. Bilateral spontaneous Hemorrhage into the vitreous. Trans. Ophth. Soc. U. K. Vol. XVII. p. 58.

Bei einem 10jährigen Knaben traten in der 3. Woche einer Typhus-Erkrankung Blutungen unter der Haut, aus der Nase und dem Zahnfleisch auf. Ferner zuerst am linken und zwei Tage später auch am rechten Auge ungewöhnlich intensive Blutungen, zu subconjunctivalen Ecchymosen gesellte sich eine enorme Schwellung der Lider, Chemosis und Exophthalmus. Pupille starr, ophthalmoskopisch nur ein weisslich-grauer Reflex sichtbar. Scarificationen der Conjunctiva und Eisumschläge beförderten zwar die Abnahme der Schwellung, die Cornea trübte sich jedoch mehr und mehr, es kam zur Zerstörung beider Corneae und blutiges Gerinnsel entleerte sich aus dem Innern des Auges. Der Knabe, der vom Typhus genas, verlor beide Augen. Finlay (1132). Greeff.

Batten's Patient war ein sonst gesunder junger Mann von 26 Jahren. Herz und Lunge normal, Puls regelmässig, kein Nasenbluten. Es trat eine beiderseitige spontane Blutung in den Glaskörper ein. Später sah man weisse Flecken und partielle Netzhautablösung. Werner.

Digitized by Google

XVIII. Netzhaut und Functionsstörungen.

1134. Gloor, A. Ein Fall von angeborener abnormer Schlängelung der Netzhautvenen beider Augen. Arch. f. Augenheilk. Bd. XXXV, 4, p. 328.

1135. Marshall, C. D. Subhyaloide Blutungen. Ophthalm. Record, Nov. 97.

1136. Baudry. Eine leichte und sichere Methode monoculäre Diplopie mit Hilfe eines einfachen Prismas hervorzurufen zum Zwecke der Aufdeckung von Simulation. Bericht d. Ophth. Section des XII. internat. Congresses zu Moskau, cf. Arch. f, Augenheilk. Bd. XXXV, 4. p. 363.

1137. Parent. Plaques fibreuses à double contour. Soc. d'ophth. de Paris Séance du 6. Juillet 1897. Ann. d'ocul. CXVIII, p. 112.

1138. Michel, M. Anatomie pathologique de la rétine. Douzième congr. à Moscou. Ann. d'ocul. CXVIII, p. 302.

1139. Adamück, E. Ueber traumatische Netzhautdegeneration. Arch. f. Augenheilk. Bd. XXXVI, p. 114.

1140. Holthouse and Batton. A case of superficial Chorio-Retinitis of peculiar form. Trans. ophth. Soc. U. K. Vol. XVII, p. 62.

1141. Griffith, J. A case of so-called Retinitis punctata albescens. Trans. ophth. Soc. U. K. Vol. XVII, p. 51.

1142. Goerlitz, M. Mittheilung eines weiteren Falles von Chorioretinitis striata. Zehender's klin. Monatsbl. für Augenheilk. Bd. XXXV, p. 361.

1143. Markow, J. Hyalitis striata et retinitis proliferans. Wjestn. ophth. 1897, 4.

1144. Kastalsky, K. Ein Fall von doppelseitigem Colobom der Macula lutea. Arch. f. Augenheilk. Bd. XXXVI, p. 58.

1145. Batten, R. D. Two brothers with symmetrical disease of the macula. Trans. ophth. Soc. U. K. Vol. XVII, p. 43.

1146. Baas. Ueber die anatomische Grundlage des Ringscotoms, v. Graefe's Arch. f. Ophth., Bd. XXXIV, 3, p. 642.

1147. Hertel, E. Ein Beitrag zur Kenntniss des Netzhautglioms. Zehender's klin. Monatsblatt für Augenheilk., Bd. XXXV, p. 323.

1148. Clark, C. Partial Embolism of the Artery of the Retina. Arch. of Ophth. Vol. XXVI, 3.

1149. Lawford. Embolism of lower division of central artery of retina. Trans. Ophth. Soc. U. K. Vol. XVII, p. 55.

1150. Pansier, M. L'amaurose hystérique; dédoublement de la vision consciente et de vision polygonale. Ann. d'ocul. CXVIII, p. 401.

1151. Korsdriaczew. Hemeralopia epidemica unter eingewanderten landwirthschaftlichen Arbeitern. Verf. d. ophth. Section des XII. internat. Congresses, cf. Arch. f. Augenheilk. Bd. XXXV, 4, p. 380.

1152. Eliasberg. Ein Fall von Chininamaurose. Ibid. p. 380.

1153. Manz, W. Zur Casuistik der doppelseitigen homonymen Hemianopsie. Arch. f. Augenheilk. Bd. XXXVI, $^1/_2$ p. 35.

Digitized by Google

1154. Zimmermann, W. Ueber einen Fall von Netzhautablösung beim Hund. Zehender's klin. Monatsbl. f. Augenheilk. Bd. XXXV, p. 346.

1155. Duclos, J. Un cas du rupture double circulaire suivant le méridien horizontal de la choroide, avec décollement rétinien. Ann. d'ocul. CXVIII, p. 427.

1156. Knaggs, R. A case of spontaneous Recovery of a retinal detachement. Trans. Ophth. Soc. U. K. Vol. XVII, p. 38.

1157. Schmidt-Rimpler. Ueber die Ursache der Netzhautablösung. Verh. d. ophth. Section des XII. internat. Congresses zu Moskau, cf. Arch. f. Augenheilk. Bd. XXXV, 4, p. 369.

1158. Bourgeois. Constitution du corps vitré comme point de départ du traitement du décollemat de la rétine. Rec. d'opht. Oct. 1897, p. 566.

1159. Horstmann, C. Ueber den Verlauf der spontanen Netzhautablösung. Arch. f. Augenheilk. Bd. XXXVI.

1160. Lagrange. Le décollement de la rétine et l'électrolyse. Soc. de méd. et de chirurg. de Bordeaux-Séance du 27. Mais. Ann. d'ocul. CXVIII, p. 47.

Gloor (1134) beobachtete die Schlängelung bei einem jungen, lungenkranken Manne, der an haemorrhagischer Chorioretinitis litt, und ist geneigt die Anomalie als den Ausdruck eines activen Längenwachsthums aufzufassen.

Marshall (1135) hat durch Untersuchung eines enucleirten Auges bewiesen, dass das Blut bei subhyaloiden Blutungen aus einem geplatzten Blutgefäss der Netzhaut stammt. Burnett.

Adamück (1139) berichtet über einen 15jährigen Gymnasiasten, dem beim Entladen eines Gewehrs kleine mit dem Augenspiegel nicht sichtbare Kupfersplitter in beide Augen drangen. Mässiger Reizzustand. Nach 3 Wochen Iridochorioiditis simplex. Nach mehreren Monaten fand sich links eine totale und rechts eine partielle Ablatio retinae. Letztere ging wieder zurück und es hielt sich ein leidliches Sehvermögen. 9 Jahre später nahm unter Einschränkung der Gesichtsfeldgrenzen das Sehvermögen allmählich ab und es entwickelten sich radiär zur Gegend der Macula zusammengehende weisse Streifen, die sehr an das Bild der Retinitis albuminurica erinnerten. Im 12. Jahre der Erkrankung sank der Visus auf $\frac{18}{cc}$ und es zeigte sich eine ungemein starke Pigmententwickelung in demjenigen Theile des Augenhintergrundes, in dem keine Ablösung gewesen war. Hemeralopische Erscheinungen fehlten, wurden jedoch 5 Wochen später bemerkbar, nachdem einige Male abends das Sehen vorübergehend völlig geschwunden war. Kurze Zeit hinterher Exitus an Typhus abdominalis. Aus dem Falle zieht er folgende Schlüsse: a) Fremdkörper können eine heftige Entzündung des Organs bewirken, so dass die Enucleation nothwendig wird; b) sie können zu einer Netzhautablösung führen; c) sie können ausschliesslich im Gebiet der Macula Veränderungen

Digitized by Google

erzeugen, ähnlich denjenigen bei Retinitis albuminurica und sie können d) ausgedehnte Pigmentinfiltrationen der Netzhaut hervorrufen.

Die Patienten Holthouse's (1140) war eine 25jährige Frau. Der Fundus war besät mit kleinen weissen Flecken, besonders dicht um den Sehnerv und die Macula. Der breiteste Fleck war 4 Mal so breit als die breitesten retinalen Venen und die kleinsten sahen wie kleine Stippchen aus. Die Macula war dunkel und pigmentirt. Es bestand weder Syphilis noch Tuberkulose. Die Thyreoidea war vergrössert und Herzbeschwerden bestanden. Ihre Geschwister starben alle an Hirnerkrankungen dunklen Ursprungs. Es bestand keine Consanguinität der Eltern. Werner.

Griffith's (1141) Patient, ein Mann von 43 Jahren, litt von Jugend auf an Nachtblindheit. Seine Eltern waren Vetter und Cousine. $S = {}^{6}/_{36}$; Gesichtsfeld für Weiss und Farben normal bei intensiver Beleuchtung. Kein Scotom. Papille wachsgelb-weiss. Der ganze Fundus, jedoch ganz besonders die Umgebung der Papille und der Macula mit gelben Flecken bedeckt.

Der Präsident (Nettleship) glaubt, dass dieser Fall sich nicht aus der Gruppe der Retinitis pigmentosa abtrennen lässt. Collins hat einen ähnlichen Fall gesehen bei einer jungen Frau, deren Eltern verwandt waren. Ihre drei Brüder litten an denselben Symptomen. Werner.

Goerlitz (1142) berichtet ausführlich über einen hierher gehörigen Fall bei einem 27jährigen Mädchen und schliesst sich in Bezug auf die Genese der Ansicht Caspar's an, die dahin geht, dass die Streifen im Anschluss an eine Netzhautablösung aus subretinalen Gerinnungsmassen sich bilden. Die Chorioidea kann mitbetheiligt sein.

Markow (1143) beschreibt ausführlich sechs in der Charkow'schen Universitäts-Augenklinik des Ref. beobachtete und von Markow sehr aufmerksam untersuchte Krankenfälle, in denen Bindegewebsneubildung in der Retina und im Glaskörper vorhanden war, die aber zum Referiren nicht geeignet sind. Die genaue Analyse dieser Fälle mit Bezugnahme auf die entsprechende Litteratur führt Markow zu folgenden Schlüssen: 1. Ein Theil der Fälle, die unter dem Namen der Retinitis proliferans beschrieben und durch Bindegewebsneubildung im Glaskörper charakterisirt sind, haben mit einer Retinalerkrankung nichts gemein und sollten daher auch nicht als Retinitis bezeichnet werden. Es ist eine selbständige Neubildung von Bindegewebssträngen im Glaskörper als Folge wiederholter Blutungen aus anomalen, durch den Glaskörper nach vorn ziehenden, von Retinalgefässen entspringenden Blutgefässen. Markow würde für diese Form den Namen Hyalitis striata wählen. 2. In der Mehrzahl der Fälle stationärer Bindegewebsneubildung in der Netzhaut und im Glaskörper sind recidivirende spontane Blutungen die Ursache. 3. Die Theilnahme der Macula lutea führt in Folge ihrer Structur (Abwesenheit des bindegewebigen Stromas) meistens nur zur Bildung atrophischer Herde. 4. In keinem von Markow beobachteten Fällen existirte irgend welche Abhängigkeit des

Digitized by Google

Processes von Nasenbluten, Verstopfungen, Herzfehlern, Nervenleiden etc. 5. Wenn solche Bindegewebsbildungen sogar in den Augen von Syphilitikern auftreten, so sind sie doch nicht für specifische Bildungen zu halten. 6. Der Name »Retinitis« (proliferans oder interstitial. hyperplastica) sollte bloss für die Fälle beibehalten werden, wo die Theilnahme der Netzhaut an der Bindegewebsneubildung zweifellos ist. Hirschmann.

Kastalsky (1144) ist geneigt, ihren Fall von doppelseitigem Colobom der Macula lutea, weil sich in der Nachbarschaft keine Herde fanden, auf eine ihrem Wesen nach nicht genauer eruirte Entwickelungsstörung zurückzuführen. Die Sehschärfe des rechten Auges betrug 0,2, die des linken 0,4. Retinalgefässe waren in dem Bezirk nicht sichtbar.

Bei den Eltern von Batten's (1145) Patienten bestand Syphilis. Der jüngere Bruder war 14 Jahre alt und hatte eine Sehschärfe von $^6/_{60}$. In der Macula zeigten sich rothe birnförmige Flecken mit feinem retinalen Pigment, umgeben von unscharf begrenzten gelblich-weissen Herden, der Aeltere war 21 Jahre. Er zeigte weiter vorgeschrittene Chorio-Retinitis mit stärkerer Pigmentation. Werner.

Baas (1146) konnte feststellen, dass das Ringscotom seine Grundlage findet in einer Netzhautdegeneration, welche von aussen her die percipirenden Elemente zerstört, aber noch zulässt, dass über die functionsunfähigen Parthien die in der Peripherie gewonnenen Eindrücke hinüber geleitet werden. Das ganze retinale Gefässsystem ist nur in secundärer Weise an den mit der Degeneration einhergehenden Pigmenteinwanderungen betheiligt. Die Chorioidea ist der Sitz der Grunderkrankung.

Hertel (1147) theilt mit, dass das von ihm nach der Golgi-Cajal'schen Methode untersuchte Gliom aus gewucherten Gliazellen bestand, in deren Faserfilz Ganglienzellen eingelagert waren. Sie waren von mittlerer Grösse und ganz verschiedener Gestalt, überwiegend mehrkantig mit sich verjüngenden Protoplasmafortsätzen und mehr oder weniger deutlichem Nervenfortsatz.

Clark (1149) berichtet über 3 Fälle von partieller Embolie der Arteria centralis retinae. In einem derselben sass der Embolus im oberen Aste der Retinalarterie. Bei zwei Fällen war ein deutlicher Herzfehler vorhanden. Greeff.

Bei Lawford's (1149) Patient ist das Gesichtsfeld von dem grössten Interesse. Neben dem Verlust der oberen Hälfte des Gesichtsfeldes bestand eine beträchtliche Einengung in der unteren Hälfte (6 Tage nach dem Eintritt der Embolie). $S = {}^6/_{60}$; einen Monat später $S = {}^6/_{12}$; die obere Hälfte des Gesichtsfeldes normal. Die untere Theilungsstelle der Arteria centralis ist in allen Theilen verengt. Werner.

Manz (1153) berichtet über einen 65jähr. Mann, der plötzlich zuerst nach der rechten Seite nichts mehr sah und nach 3 Jahren auch die linke

Digitized by Google

Gesichtsfeldhälfte einbüsste. Kopfweh und Schwindel fehlten, nach dem zweiten Anfall lag eine geringe Schwäche in der rechten Hand vor, in beiden Gesichtsfeldern war der Fixirpunkt und ein nach oben gelegener Streifen erhalten. Die Orientirung und der Farbensinn blieben intact. Im Verlaufe der Zeit vergrösserte sich das Gesichtsfeld ein wenig. Verf. nimmt eine Gefässthrombose an und hält es für wahrscheinlich, dass auf der einen Seite ein Herd sich in der Hirnrinde und auf der anderen in den zu dieser verlaufenden Sehfasern, den sogen. Gratiolet'schen Faserbündeln befunden habe. Jedenfalls muss auf einer Seite das Centrum der Macula, d. i. die Spitze der Fissura calcarina von der Zerstörung frei geblieben sein.

Zimmermann (1154) fand als Ursache der Netzhautablösung eine primäre degenerative Entzündung des Glaskörpers, welche durch den Zug der Fibrillenbildung ihre schädliche Wirkung entfaltete. Das subretinale eiweissreiche Exsudat stammte aus den Aderhautgefässen. Ob locale Einflüsse das Glaskörperleiden herbeigeführt oder ob constitutionelle Störungen vorlagen, blieb unentschieden.

Knagg's (1156) Patientin, eine Frau von 21 Jahren, erhielt eine Contussion des Auges. Es waren danach zwei Chorioidealrisse sichtbar, über und unter der Macula, einige Hämorrhagien und Oedema retinae. Zwei Monate später trat eine keilförmige Netzhautablösung auf mit der Spitze nach oben. Es bestand ein entsprechender Defect im Gesichtsfeld. Vier Monate später war die Netzhautablösung wieder verschwunden und hatte nur zwei oder drei weisse Flecken in der Peripherie zurückgelassen. Das Gesichtsfeld wurde normal. Werner.

Horstmann (1159), der im Verlaufe von 18 Jahren 106 Fälle von spontan entstandener Netzhautablösung beobachtet hat, war in 35 Fällen in der Lage, die Entstehung und den Verlauf des Leidens genauer zu beobachten. Fünf Mal sah Verf. vollständige Heilung eintreten. Bei diesen war die Ablösung niemals stark aufgetrieben, sondern eher flach und stets handelte es sich um Personen in jüngeren und mittleren Lebensjahren und mittleren Graden von Myopie (4,0—7,5 D). In zwei weiteren Fällen legte sich der abgelöste Netzhauttheil zwar wieder an, nahm aber seine Function nicht wieder auf und in abermals 2 Fällen, wo die Netzhaut spontan sich wieder anlegte und functionirte, trat die Netzhautablösung von Neuem auf, um mit totaler Netzhautablösung abzuschliessen. Weiter beobachtete Verf. 11 Fälle, wo die Ablösung partiell und ein Rest des Sehvermögens erhalten blieb; alle Augen waren zwischen 12 und 4 Jahren in dauernder Beobachtung. 10 hatten myop., 1 emmetrop. Refractionszustand. Am häufigsten, in fünfzehn Fällen, wurde die Netzhautablösung eine totale. Mit Ausnahme eines Falles von Hypermetr. und eines anderen von Emmetropie handelte es sich überall um myop. Augen (3,0—25,0 D). Im abgelösten Theil liess sich mit einer Ausnahme stets ein Einriss nachweisen, die Tension war ausser in 2 Fällen

Digitized by Google

allemal deutlich herabgesetzt. Im Folgenden erörtert Verf. ausführlich die verschiedenen Theorien über das Zustandekommen der Netzhautablösung und die zu ihrer Heilung bisher angewandten operativen Methoden. Diese werden vom Verf. ausnahmslos verworfen und allenfalls der scleralen Punction der subretinalen Flüssigkeit eine vorübergehende Heilwirkung zugeschrieben. Im Uebrigen beschränkt sich Verf. darauf, die Samelsohn'sche Behandlung, Druckverband in Rückenlage, verbunden mit Schwitzkur, aufs Neue zu empfehlen.

XIX. Sehnerv.

1161. Kniess. Ueber den Verlauf der centripetalen Sehfasern des Menschen bis zur Rinde des Hinterhauptlappens nehst Bericht über einen weiteren Fall von beiderseitiger homonymer cerebraler Halbblindheit mit erhaltenem Gesichtsfeldrest auf beiden Augen. Zeitschr. f. Biologie XXXIV

1162. Loktew, W. Zwei Fälle von Colobom des Sehnerven. Wjestn. Ophtalm. 1897, VI. (Zum Referat nicht geeignet.)

1163. Brixa. Angeborene Sichel nach unten aussen von der Papille. Centralbl. f. prakt. Augenheilk. XXI, p. 387. (Casuistik.)

1164. Zimmermann, C. Laceration of the optic Nerve and the central retinal Blood-Venels; Retinitis proliferans. Arch. of Ophth. Vol. XXVI, 1, p. 51.

1165. Discussion on retro-ocular Neuritis. Trans. Ophth. Soc. U. K. Vol. XVII, p. 107.

1166. Ware, L. Syphilitic Neuro-Retinitis. Arch. of Ophth. Vol. XXVI, 3, p. 345.

1167. Deyl, W. Neue Erklärung der Entstehung der Stauungspapille. Botkin's Hospital-Zeitung 1897, No. 43.

1168. Dogelaisky. Ein Fall von Stauungspapille mit Herstellung des Sehvermögens nach dreiwöchentlicher vollkommener Blindheit. Wochenschr. d. prakt. Medicin 1897, No. 45.

1169. Deyl. Ueber die Genese der Stauungspapille. Verh. der ophthalm. Section des XII. internationalen Congresses in Moskau. cf. Arch. f. Augenheilk., Bd. XXXV, 4, p. 361.

1170. Kollock, C. W. Ein Fall von Atrophie des Sehnerven mit Inhalation von Amylnitrit behandelt. Amer. Journ. of Ophth. Nov. 1897.

1171. Terson, A. Atrophie partielle des nerfs optiques à la suite d'une brulure cutanée, traitée par l'iodoforme. Arch. d'opht. T. XVII, No. 10, p. 615.

1172. Snell, S. A series of cases of optic atrophy following injury, chiefly of the anterior part of the head. Trans. Ophth. Soc. U. K. Vol. XVII, p. 81.

1173. Snell, S. Hereditäry or congenital optic Atrophy and allied cases. Ibid. Vol. XVII, p. 66.

Digitized by Google

1174. Burnett, Swan. Vervollständigung der Krankengeschichte eines Falles von Geschwulst des intervaginalen Raumes der Sehnervenscheide, berichtet in den Verhandlungen für 1894. Trans. Amer. Ophth. Soc. 1897.

1175. Scalinci. Di un mixo-sarcoma del nervo ottico asportato con conservazione del bulbo. Lav. d. Clinica Ocul. delle R. Univ. di Napoli. Bd. V, 2, p. 121.

Zimmermann's (1164) Patient erlitt einen schweren Schlag gegen Nase und rechtes Auge. Es bestand Ptosis und Beweglichkeitsbeschränkung nach aussen, unten und oben. Ophthalmoskopisch waren die Ränder der Papille verwaschen, dieselbe ist nur aus dem Verlauf der Gefässe zu erkennen. Im Uebrigen findet sich neben Blutungen in der Retina im Fundus dasselbe milchige Aussehen wie bei Embolie der Centralarterie. Im Verlauf mehrerer Monate sank die Tension des Bulbus, die Gefässe wurden zum Theil in weisse Stränge verwandelt. Die Papille von prominentem grauen Bindegewebe bedeckt, auf dem einige neugebildete Blutgefässe sichtbar sind. Verfasser ist der Ansicht, dass eine Ruptur des Sehnerven vorlag.

Greeff.

In der Oph. Soc. of U. K. fand zwei Abende lang eine Discussion über retrobulbäre Neuritis (1165) statt, die 110 Seiten in den Transactions einnimmt. Sie wurde eröffnet durch Gunn und Buzzard. Gunn stellte als die hauptsächlichsten Charakteristica dieser Erkrankung fest: Plötzliches Nachlassen der Sehschärfe, gewöhnlich auf einem Auge, oft begleitet von Schmerzen im Auge oder seiner Nachbarschaft, keine ophthalmpskopischen Veränderungen und Neigung zur Heilung. Sie unterscheidet sich von hysterischer Amblyopie dadurch, dass die Reaction der Pupille auf Licht herabgesetzt. Bei Alterationen der Retina durch excessive Belichtung findet sich ebenfalls ein centrales Scotom, doch kann man aus der Anamnese, aus der Mikropsie und den oft bestehenden leichten ophthalmoskopischen Veränderungen in der Macula lutea leicht die Diagnose stellen. Wenn die Neuritis sichtbar ist, so unterscheidet sie sich von der gewöhnlichen Neuritis dadurch, dass das Sehvermögen so rasch verloren geht, durch das centrale Scotom und die nachfolgende Abblassung der temporalen Hälfte der Papille. Der Nachlass des Sehvermögens wird bedingt durch die constringirende Wirkung der Sehnervenscheiden oder des Foramen opticum und das centrale Scotom entsteht dadurch, dass die maculären Fasern am activsten sind und die Regeneration nach der Action in ihnen gehindert ist. Ein centraler Farbendefect ist die feinste Probe für gehinderte Nervenleitung. Manchmal findet sich dabei auch eine leichte concentrische Einengung des Gesichtsfeldes. Die Sehschärfe ist bei greller Beleuchtung schlechter. Manchmal geben die Patienten an, dass sich die Buchstaben beim Lesen zu bewegen scheinen, es mag dies durch die

Digitized by Google

unvollständige Isolirung der Axencylinder bedingt sein, wodurch der Strom von einem Faser zum andern springt. Der Lichtsinn ist herabgesetzt. Es giebt zwei Formen der Erkrankung; die erste ist chronisch, meist beiderseitig und entsteht durch Tuberkelvergiftung; die zweite ist häufiger acut, einseitig und entsteht durch locale Läsion, Rheumatitmus, Syphilis, Influenza etc. Einige Fälle von retrobulbärer Neuritis beobachtete Dr. Buzzard bei disseminirter Sclerose. Werner.

Ware (1166) berichtet über 3 Fälle von syphilitischer Neuro-Retinitis. Zur Verhütung secundärer Erscheinungen bei Syphilis wird eine lange antisyphilitische Behandlung empfohlen, mit Intervallen sich bis zu 10 Jahren erstreckend. Als Heilmittel ist allein Quecksilber anzusehen, Jodkali ist ein Palliativmittel. Ware empfiehlt am meisten die hyperdermatische Injection von Quecksilber. Greef.

An Schnitt-Serien durch Stauungpapillen, die in Folge von Geschwülsten im Gehirne und in der Orbita, wie auch bei Meningitis tuberculosa entstanden waren, weist Deyl (1167) nach, dass die Centralvene weder in der Papille oder im Sehnervenstamme, noch im Intervaginalraume zusammengedrückt werde, sondern in der Duralscheide der Sehnerven. Die Duralscheide werde durch die, im Intervaginalraume angehäufte Flüssigkeit vom Sehnervenstamme abgeschoben, wobei die durch die Duralschicht in das Orbitalgewebe knieförmig austretende Centralvene geknickt und eingeklemmt werde. Der im Intervaginalraume befindliche Theil der Vene ist dabei erweitert, der die Dura durchbohrende Theil ist so stark zusammengedrückt, dass das Blut kaum durchfliessen kann. In einzelnen Fällen kann die Vene auch im Intervaginalraume gedrückt werden, durch Granulationsgewebe oder durch Geschwulst der Nerven, bei Neuritis retrobulbaris. Bei anhaltender venöser Stauung tritt eine zellige Infiltration ein, die aber auf das Sehvermögen wenig einwirkt. Hirschmann.

Neuritis optica syphilitischen Ursprungs. Vis. beiderseits = 0. Mydriasis. Pupillenreaction fehlt Frictionscur. Im rechten Auge kehrt Vis. bis 0,2 wieder. Im linken nur Reaction auf Licht. Dogelaisky (1168) verwerthet hier ein am Chiasma sitzendes Gumma. Hirschmann.

Kollock's (1170) Patient genoss Taback fortwährend und trank ihn sogar. Atrophie des rechten Sehnerven mit V. = $^{15}/_{300}$. Inhalation von Amylnitrit verbesserte V. bis $^{15}/_{30}$ und nach täglicher, vier Tage lange gebrauchter Inhalation wurde es auf $^{15}/_{30}$ erhöht, wobei es stehen blieb. Dabei bestand weder Gesichtsfeld-Beschränkung noch ein Scotom. Taback- und Alkoholgenuss waren schon früher ohne Erfolg aufgegeben worden. Burnett.

Terson (1171) beobachtete bei einer 48jährigen Frau mit ausgedehnter Verbrennung der Haut, der Arme, Schenkel und des Bauches 3 Wochen nach Beginn der Behandlung der Wunden mit Jodoform eine in

Digitized by Google

8 Tagen den Höhepunkt erreichende Verminderung des Sehvermögens. Dasselbe betrug später, als partielle Sehnervenatrophie eingetreten, auf dem rechten Auge $^1/_8$, auf dem linken $^1/_6$. Dabei bestand ein centrales relatives Farbenscotom bei freier Gesichtsfeldperipherie. Allgemeine Vergiftungserscheinungen fehlten. Verf. bespricht kurz die nach Verbrennung beobachteten Veränderungen der Netzhaut und des Sehnerven, die meist entzündlicher Art, aber in seltenen Fällen auch in Form der partiellen Sehnervenatrophie der Intoxicationsamblyopieen auftreten können. Im vorliegenden Falle handelte es sich aber um eine der bereits von anderer Seite beobachteten Intoxicationen durch Jodoform. v. Mittelstaedt.

Snell (1172) berichtet über 18 Fälle von Atrophia nervi optici nach Verletzung. Die ersten 4 Fälle entstanden durch direkte Verletzung und bei zwei Fällen war die Verletzung nachweislich nahe dem Eintritt der Arteria centralis, da die Blässe des Sehnerven sofort nach der Verletzung sichtbar war. Bei den übrigen Fällen lag eine Zeit zwischen der Verletzung und der Verfärbung des Sehnerven. 7 weitere Fälle betrafen Verletzungen gegen die Augenbrauen, je einer eine Verletzung in der Gegend des Oberkiefers, des Os frontale, des Os parietale und des Os occipitale. Bei 15 Fällen wurde der linke Sehnerv atrophisch, obgleich die Verletzung auf der rechten Seite erfolgt war. In einem Fall bestand eine beiderseitige Lähmung des sechsten Gehirnnerven. Werner.

Snell's (1173) Fälle sind sehr vollständig mitgeteilt und die Anamnese besonders sorgfältig aufgenommen. Es wird beschrieben: Congenitale Amblyopie bei drei Brüdern und zwei Schwestern; Amblyopie bei zwei Brüdern; Amblyopie bei zwei Brüdern und einem Vetter; Amblyopie bei zwei Brüdern und einer Schwester; Amblyopie bei drei Brüdern, Rauchern. Die Fälle ordnen sich in 3 Gruppen: 1) »Congenitale Amblyopie, unveränderlich, Farbenblindheit, freies Gesichtsfeld, kein Scotom, Sehschärfe Nachts besser, Pupille blass. Ein Patient mit normaler Sehschärfe war farbenblind. 2) Dies ist die grösste Gruppe und entspricht dem, was von Leber als hereditäre Atrophia nervi optici beschrieben ist. Das Alter der beginnenden Krankheit beträgt 18 bis 23 Jahre, oft besteht dabei Kopfweh oder Epilepsie. In einigen Fällen besteht ein centrales Scotom. Der Autor constatirte bei drei Fällen bei jungen Männern den Beginn der Abnahme der Sehschärfe direct nach der Hochzeit. 3) In der dritten Gruppe befinden sich Fälle, wie sie von Edjor Brown in Vol. VIII, p. 235 dieser Transactions beschrieben worden sind, sie waren alle starke Raucher. Werner.

Der Fall, dessen Krankengeschichte Burnett vervollständigt hat, war ein Myxom der Sehnervenscheide, welche nur wenige Rundzellen enthielt. Ungefähr zwei Jahre nach der Enucleation des Auges und der Geschwulst, trat Exophthalmus und Blindheit des andern Auges auf, dann schliesslich

Digitized by Google

Lähmung der Muskeln, des Halses, rechten Armes und Beines und zuletzt der Tod. In der ursprünglich afficirten Augenhöhle war kein Rückfall eingetreten. Burnett.

XX. Verletzungen, Fremdkörper (Parasiten).

1177. Friedmann, A. Ueber die Anwendung von Röntgenstrahlen zur Feststellung von Fremdkörpern im Auge. Zehender's klin. Monatsbl. f. Augenheilk. Bd. XXXV.

1178. Fridenberg. Ein Fall von Schrotschussverletzung beider Augen. Deutsche med. Wochenschrift 1897, N. 46.

1179. De Licto Vollaro. Sulla peuchozione di corpuscoli Vossi del sangue nella capsulla anteriora del cristallino. Lav. d. Clinica Ocul. delle R. Un. di Napoli. Bd. V, 2, p. 179.

1180. Levinsohn, G. Beitrag zur Casuistik der perforirenden Augenverletzungen. Zehender's klin. Monatsbl. f. Augenheilk. Bd. XXXV, p. 416.

1181. Müller. Ueber die Behandlung grösserer Perforationsverletzungen des Bulbus durch die Naht. Diss. inaug. Giessen 1897.

1182. Hansen. Ueber die Contusionen des Bulbus. Verh. der ophth. Section des XII. internation. Congresses zu Moskau. cf. Arch. f. Augenheilk. Bd. XXXV. 4, p. 333.

1183. Laws, W. G. A. Case of temporary Myopia following a blow on the eye. Ophth. Rev. Vol. XVI, p. 204.

1184. Hirschberg, J. Bericht über die im Jahre 1896 bei mir vorgenommenen Magnetoperationen. Deutsch. med. Wochenschrift 1897, No. 31.

1185. Bjerrum. El Tilfeelde of corpus alienum bulbi oculi. Hospitalstidende No. 51, 1897, p. 1213.

1186. Weeks, J. E. The removal of a Piece of steel from the Interior of the eye by the use of the Electro-Magnet of Haab. Arch. of Ophth., Vol. XXVI, 1, p. 85.

1187. Grolmann v. Der gegenwärtige Stand der Unfallentschädigungsfrage bei Augenverletzungen. Zeitschr. f. prakt. Aerzte, 1897, No. 17.

1188. Wolffberg. Unfallversicherung und operatives Heilverfahren. Wochenschr. d. Therapie u. Hygiene des Auges. 1897, No. 7.

1189. Bobrik. Ueber Erwerbsverminderung bei Augenverletzungen. Diss. inaug. Berlin 1897.

1190. Hirsch. Ein Fall von Cysticercus subretinalis. Prager med. Wochenschrift 1897, No. 19, 20.

Digitized by Google

Friedmann (1177) fand mit Hilfe der Röntgenstrahlen im ersten Falle einen Eisensplitter am hinteren Rande des Thränenbeins und im zweiten Falle eine Revolverkugel ungefähr zwei Finger breit hinter dem äusseren unteren Orbitalrand und im dritten einen Eisensplitter im Innern des Auges.

Fridenberg (1178) gelang es, bei einem Fall von Schrotschussverletzung beider Augen die Fremdkörper mittels der Röntgen-Photographie nachzuweisen und zu localisiren. Er liess 2 länglich schmale Carbuttplatten entsprechend den knöchernen Vorsprüngen des inneren Orbitalrandes abstutzen und diese mit schwarzem Papier umwickelt und auf die mit Watte bedeckten Augen gelegt, mittels einer Binde festhalten, um so auch die minimalsten Kopfbewegungen möglichst zu neutralisiren. Es musste auf diese Weise bei jeder Lageveränderung auch eine gleichnamige der empfindlichen Platte bewirkt werden. Verfasser liess die vom Hinterkopf kommenden Strahlen im rechten Winkel auf die Platte stossen. Bei dem nach halbstündiger Exposition auf diese Weise erhaltenen Bilde konnte man in der linken Augenhöhle fünf kleine dunkle Schatten erkennen, alle in der Peripherie der Orbita. In der rechten Augenhöhle befanden sich 2 Schrotkörner, von denen eins fast in der Mitte, das andre dicht am untern Rande sass. Da nach dem rechten Bilde die Möglichkeit eines Fremdkörpers im Auge vorhanden war, liess Verfasser eine Profilansicht aufnehmen, indem er den Patienten auf die rechte Seite legte und die empfindliche Platte unter die rechte Gesichtshälfte schob. Das nach 35 Minuten langer Exposition erhaltene Bild zeigte, dass die 2 Körner in der rechten Augenhöhle hinter dem Bulbus in den Weichtheilen der Orbita sassen. Das Auge selbst war als grau-weisse Scheibe zu erkennen.

Levinsohn (1180) berichtet über einen Fall einer Verletzung des Auges durch einen spitzen Eisendraht, bei dem man auf Grund des Befundes: »Corneoscleralriss, Hyphaema, Glaskörpertrübungen, Veränderungen an der Netzhaut« einen Fremdkörper im Bulbus vermuthen konnte, was aber nicht der Wirklichkeit entsprach. Trotz der Schwere des Unfalls hatte das Auge volle Sehschärfe. Die Linse war intact geblieben. Ob der fixe zur Netzhaut hinziehende Glaskörperstrang einstens durch Netzhautablösung das Auge gefährden wird, muss abgewartet werden.

Müller (1181) theilt aus dem Material der Giessener Klinik 80 Fälle von Perforationsverletzung des Bulbus mit, die durch die Naht behandelt wurden. Bei 61 Patienten konnte der Bulbus so erhalten werden, bei 17 musste er nachträglich enucleirt resp. exenterirt werden, und zwar 6 Mal wegen Glaskörpereiterung, im übrigen wegen eingekapselter Corpora aliena, Ruptur am hinteren Pol etc. Durch die Naht wurde die nachträgliche Infection und nachträglicher Glaskörperverlust verhindert, eine schnelle und glatte Verheilung der Wundränder und somit eine Abkürzung des Heilungsprocesses erzielt.

Digitized by Google

Lows' (1183) Patient, einer Frau von 24 Jahren, war ein Bierkork heftig gegen das Auge geflogen. Nachdem eine geringe Schwellung und Schmerzen vorbei waren, bemerkte er, dass er nicht mehr so gut sehen konnte. Als Lows die Patientin nach 7 Tagen sah, war die Pupille etwas erweitert, es bestand aber gute Reaction auf Licht; kleines Hyphhaema. — 6,0 D S = $^5/_{12}$. Linkes Auge E. S = $^5/_5$. Zwei Tage später: Rechts — 2,0 D S = $^5/_{18}$; wieder zwei Tage später 0,5 D S = $^5/_9$.

Werner.

Nach einer ausführlichen Schilderung seiner Einrichtungen zur Magnetoperation gibt Hirschberg (1184) eine Uebersicht über die 12 im Jahre 1896 operirten Fälle. Jedesmal wurde der Eisensplitter ohne die geringste Schwierigkeit entfernt, 2 Mal allerdings vergeblich, da der Bulbus wegen zu starker Zerfetzung nicht erhalten werden konnte. In 3 schwierigen Fällen, wo der Eisensplitter im Glaskörper (2 Mal), in der Retina (1 Mal) gesteckt hatte, ist das Auge durch das Verfahren gerettet und die Sehkraft normal geworden; auch in einem weiteren Falle wurde fast volle Sehschärfe erreicht. Die übrigen 6 Fälle waren leichterer Art, liessen den Eisensplitter bequem entfernen und gingen in vollständige Heilung aus. »Die Magnetoperation ist heute bei guter Einrichtung und Uebung ein ganz sicheres Verfahren.«

Ein 28jähriger Patient hatte 5—6 Wochen einen Eisensplitter in corp. vitr. gehabt; traumatische. Cataract. Mit dem Riesenmagneten wurde der Splitter nach vorn gezogen, wobei man die Iris sich an der Stelle hervorbuckeln sah. Durch einen linearen Schnitt in der Cornea wurde von Bjerrum (1185) der Staar entfernt, und die Spitze eines kleinen Magneten in die Cam. ant. eingeführt, durch welchen der Splitter ohne Verlust des Corp. vitr. herausgeholt wurde.

Schiötz.

Weeks (1186) Patient war ein von einem eisernen Hammer abspringender Splitter in das linke Auge geflogen. Durch eine kleine Wunde am inneren Limbusrand war etwas Glaskörper und ein Stück Iris prolabirt; vordere Kammer und Glaskörper zum Theil von Blut erfüllt; S. Lichtschein. Nach Erweiterung der Wunde wurde das Auge dem grossen Electromagneten genähert, und ein 2,5 mm langer Stahlsplitter flog durch die Wunde heraus. Die Heilung ging glatt von Statten, die Linse blieb durchsichtig, es wurde eine Sehschärfe von $^{20}/_{30}$ erreicht.

Greeff.

Die ausführliche Arbeit Grolmann's (1187), die zu einem kurzen Referate nicht geeignet ist, beschäftigt sich zunächst mit den rein theoretischen, mathematischen Methoden, aus der jeweilig vorhandenen Sehschärfe eine Rentenberechnung für Augenverletzte abzuleiten. Nach einer Kritik derselben kommt Verfasser zu dem Schluss, dass sie alle keinen praktischen Werth haben und besser durch solche ersetzt werden, die aus der Casuistik lehrreicher Einzelfälle oder aus statistischen Massenerhebungen ihre Schlüsse ziehen. No. 20. 21. Es

Digitized by Google

wird zunächst der Einfluss der einzelnen optischen Functionen und ihrer Störungen auf die Erwerbsfähigkeit gesondert besprochen. 1) Die centrale Sehschärfe, 2) der binoc. und monoc. Sehact, 3) das Gesichtsfeld, 4) die Thätigkeit der Augenmuskulatur, 5) der Lichtsinn, 6) Reizzustände und nervöse Affectionen. Den Schluss der Arbeit bildet ein Capitel über die Erwerbsfähigkeit des Einäugigen und die Bemessung der Erwerbsfähigkeit nach Verletzung Einäugiger, Schwachsichtiger etc.

Im Anschluss an eine in der Monatsschrift »Unfallversicherungspraxis« (Novemb. 1897) mitgetheilte Besprechung »Pflicht zur Duldung einer Operation« von Dr. jur. Peters und an eine öffentliche Aufforderung des Reichsversicherungsamts »Die Rechtswirkungen der Ablehnung einer Operation« von Professor Endemann, erörtert Wolffberg (1188) die Frage, ob in bestimmten Fällen auch gegen den Willen der Patienten ein operativer Eingriff statthaft sei (z. B. wenn dadurch mit bestimmter Aussicht auf Erfolg der fragliche Schaden beseitigt und so eine höhere Erwerbsfähigkeit und Herabsetzung der vorher bezogenen Rente bewirkt werden könnte). Verf. spricht sich entschieden dafür aus, dass [illegible]freiheit des Individuums, über seinen Leib dem Arzte gegenüber zu verfügen, unbedingt gewahrt werden müsse.

Wenn man in der Arbeit von Bobrik (1189) die theoretisch herausgerechnete Unfallsrente, welche einzelne Autoren aus complicirten Formeln bei Verlust eines Auges oder verminderter Sehschärfe eines oder beider Augen erhalten haben, vergleicht mit der thatsächlich erhaltenen an der Hand von 25 Fällen, die Bobrik genauer beschreibt, so ergiebt sich, dass die Arbeiter durchschnittlich in genügender Weise entschädigt sind, denn während dieselben im Durchschnitt 21,9 % an Arbeitsverdienst verloren hatten, so erhielten 16 Arbeiter durchschnittlich 34,3 % Rente. Wenn bei den übrigen 9 Arbeitern die Rente in ihrem Jahresbetrage zu gering erscheint, so liegt dies eben nicht an der geringen Höhe der procentual festgestellten Verminderung an Erwerbsfähigkeit, sondern an dem an und für sich geringen Einkommen.

Ein Fall von Cysticercus subretinalis bei einer 35jährigen Frau, bei dem durch Extraction Heilung herbeigeführt wurde, wird von Hirsch (1190) beschrieben. Die ophthalmoscopische Untersuchung des erkrankten linken Auges ergab beim Durchleuchten im ganzen Glaskörper zahlreiche, träg bewegliche Membranen mit feineren und gröberen schwarzen Punkten und Strichen besetzt. Beim Blick nach oben kam aus der Pupille ein intensiv gelb-grüner Reflex. Die genauere Untersuchung ergab ungefähr 5 Papillendurchmesser vom Papillenrande nach aussen oben entfernt eine scharf umschriebene blasige Netzhautablösung, die durch ihre grünlich schillernde eigenthümliche Farbe, sowie durch die Anwesenheit einer hellweissen, glänzenden Partie in einer dellenförmigen Vertiefung der Blasenoberfläche — nach Ansicht des Verfassers dem Scolex entsprechend — als Cysticercus subretinalis diagnosticirt wurde. — Nach genauer Localisation des Gebildes wurde dasselbe extrahirt,

Digitized by Google

welches sich als etwa linsengrosse, eiförmige, mit fast völlig durchsichtiger Flüssigkeit gefüllte Blase erwies, in der ein hirsekorngrosser, kreideweisser Körper, der einer Stelle der Innenwand der Blase aufsass, mit Hilfe der Lupe deutlich als Cysticercus der Taenia solium erkannt werden konnte. 5 Monate nach der Operation war der Bulbus noch normal gross und geformt, nur in Folge der Operation etwas nach aufwärts schielend; Hornhaut, Kammerwasser, Linse waren klar, Pupille rund und prompt reagirend. S—Lichtschein.

Verfasser berichtet ausserdem noch über eine subconjunctivale Cysticercusblase bei einem 12jährigen Mädchen. Die Geschwulst hatte die Grösse einer Vogelkirsche und befand sich unter dem äusseren Lidwinkel des linken Auges. Durch die Bindehaut schimmerte sie gelb-weiss hindurch. Ihre Form war ziemlich regelmässig ellipsoid. Auf der Sclera war sie ziemlich deutlich verschiebbar. Spiegelbefund und Sehschärfe war normal. — Der durch einen Conjunctivalschnitt leicht entfernte Parasit zeigte sich als eine etwas über erbsengrosse, zuerst gräulich-weisse, durchsichtige Blase mit klarem Inhalt. An einer Stelle der Innenwand war der Scolex in Form eines stecknadelkopfgrossen, weissen Körpers sichtbar. Die Patientin wurde nach völlig reactionslosem Verlaufe nach 10 Tagen als geheilt entlassen. Herrnheiser.

XXI. Augenstörungen bei Allgemeinleiden.

1191. Laqueur. Ueber hereditäre Erkrankungen des Auges. Zeitschr. f. pract. Aerzte 1897, No. 21.

1192. Ostwalt. Intraoculare Complicationen der cyclischen Albuminurie. Wien. klin. Rundschau 1897, No. 41.

1193. Doyon. Troubles trophiques de l'oeil après section du grand sympathic au cou. Ann. d'ocul., CXVIII, p. 48.

1194. de Gouvea. Les manifestitions oculaires de l'épilepsie. Ibid., p. 96.

1195. Nieden. Ueber die Folgeerscheinungen der Ankylostomiasis auf das Auge. Verh. der ophth. Section des XII. internationalen Congresses zu Moskau. cf. Arch. f. Augenheilk., Bd. XXXV, 4, p. 362.

1196. Eulenburg. Ueber die Pathogenese und die Behandlung des Morbus Basedowii, Internat. Congress f. Neuralgie, Psychiatr. u. s. w., Brüssel 1897.

1197. Raudnitz, R. Zur Lehre vom Spasmus nutans. Jahrb. f. Kinderheilk. XLV.

1198. Querenghi u. Beduschi. Contributo alla casuistica clinica dell' acromegalia. Ann. di Ottalm., Bd. XXVI, 4, p. 323.

1199. De Schweinitz. Entstehung von Myopie als ein Symptom von Diabetes mellitus. Ophth. Record., Dec. 1897.

1200 Risley, S. Zwei Fälle beträchtlicher und rascher Refractionsveränderung bei Glycosurie mit dem Schwanken des Zuckergehaltes im Urin. Trans. am. Ophth. Soc. 1897.

Digitized by Google

1201. Wallach, H. Zwei Fälle von metastatischer Ophthalmie bei Sepsis. Dissert. inaug.. Kiel 1897.

1202. Conkey, C. Panophthalmitis und Meningitis bei Influenza. Ophth. Record., Dec. 1897.

1203. Dreyer-Dufer. Essai sur la méningite à forme ophtalmoplégique. Son diagnostic précoce. Arch. d'opht. T. XVII, No. 11, p. 689.

1204. Terson, M. Essai sur la méningite à forme ophtalmoskopique, son diagnostic précoce. Ann. d'ocul., CXVIII, p. 385.

1205. Schwarz, O. Die Bedeutung der Augenstörungen für die Diagnose der Hirn- und Rückenmarkskrankheiten. Monographie 1898. S. Karger.

1206. Thomsen. Ueber den diagnostischen Werth der Prodromalsymptome, welche längere Zeit den Erscheinungen der allgemeinen Paralyse vorausgehen. Internat. Congress für Neuralgie, Psychiatrie u. s. w. Brüssel 1897.

1207. Noisc[illegible]ki. Ueber optische Ataxie und monoculäre Polyopie. Vers. [illegible]phth. Section des XII. internat. Congresses. cf. Arch. f. Augenheilk., Bd. XXXV, 4, p. 379.

1208. Werthheim, Salomonson. Tabes dorsalis. Geneesk. Tydschrift, Th. II, p. 1081.

1209. Lemy, M. Zwei Fälle von corticaler und Seelenblindheit. Deutsche med. Wochenschrift 1897, No. 38.

1210. Meisling. Om Hemianopsi. Hospitalstidenale 1897, No. 33, p. 777, Kjöbenhavn.

1211. Pontoppidan, R. Et tilferlde of bitemporale Hemianopiske Scotoma. Ibid. p. 1137.

1212. Hubbel, A. Hysterische oder funktionelle Blindheit. Trans. amer. Ophthalm. Soc. 1897.

1213. Thompson, A. Vollständige Blindheit in Folge von acuter Vergiftung mit einer zu grossen Dose von Jamaica-Ingwer. An die Wiederherstellung schloss sich toxische Amblyopie der gewöhnlichen chron. Form mit möglicher Atrophie an. Ophthalm. Record., November 1897.

1214. Wolffberg. Ein Fall von chronischer Aconitin-Intoxication. Wochenschr. f. Phar. Hygiene d. Auges, No. 9, 1897.

1215. Dembar, Roy. Die Wirkung starker elektrischer Lichtblitze auf das Auge. Amer. Journ. of Ophth., December 1897.

1216. Noyon. Oogaandoening door gasgloeilicht. Geneesk. Tydschrift, Th. II, p. 1058, 1897.

1217. Dallwig, K. Ueber das Vorkommen von Torticollis bei Höhenablenkung eines Auges. Arch. f. Augenheilk., Bd. XXXVI, p. 103.

Digitized by Google

1218. Hauptmann. Ein Fall von progressiver, traumatischer Lähmung des III.—VII. Hirnnerven. Diss. inaug. 1887, Greifswald.

1219. Vollare, L. Centributo clinico ed anatomo patologico alla tuberculosi bulbare. Lav. d. Clin. Ocul. d. R. Univ. di Napoli, Bd. V, 2, p. 177.

Einen hereditären Ursprung der Krankheiten resp. Bildungsfehler der Augen konnte Laqueur (1191) am häufigsten bei Retinitis pigmentosa und Cat. congen. nachweisen; es folgen dann der Albinismus, die Irideremia totalis und partialis, der Microphthalmus, die Cat. juvenilis, das Coloboma mac. lut., die Ectopia lentis, die extreme Myopie und der Buphthalmus. — Die Retinitis pigm. sei fast immer auf Consanguinität der Eltern zurückzuführen, während sich für die Cat. congen. meist eine directe Uebertragung nachweisen liesse; für Albinismus und Buphthalmus congen. spiele wiederum die Consanguin. der Eltern die Hauptrolle. Exquisit hereditär von Generation zu Generation erweisen sich die angeborenen Bildungsanomalien der Iris. — An der Hand einer 48 Familien mit zusammen 244 Kin[illegible]fassenden Statistik kommt Verfasser zu dem Schluss, dass die Viert- und [illegible]rgeborenen als ganz besonders gefährdet, die Zweitgeborenen als relativ ge[illegible]ützt anzusehen sind.

Ostwalt (1192) stellt folgende Thesen auf: Eine Gefässwandveränderung spielt sicherlich eine wichtige Rolle in der Erzeugung der cyclischen Albuminurie. 2. Häufig geht die Gefässwanderkrankung dem Ausbruch der Pavy'schen Krankheit voraus. 3. Es scheint die Wanderkrankung die Folge einer Stoffwechselanomalie (Oxalurie etc.) zu sein. 4. In Folge der functionellen Insufficienz der Gefässwandungen tritt Eiweiss in den Harn über, sobald sich die Nierengefässe unter ungünstigen hydrostatischen Bedingungen befinden. 5. Die Gefässwandveränderung kann auch anderwärts als in den Nieren zu pathologischen Störungen führen, sei es in Form von Blutungen, sei in Form von perivasculären Entzündungsherden.

Eulenburg (1196) sucht das Wesen des Morbus Basedowii in einem Parathyroidismus, d. i. eine qualitative und quantitative Veränderung des Glandularsecretes, die wiederum die Folge von Abnormitäten in dem zur Drüse gelangenden Blute ist. Möglicher Weise ist aber auch eine Aenderung der Drüsensecretion vorhanden. Die toxische Substanz greift das Nervensystem und ganz besondsrs dessen Centraltheile an. Klimatische Kuren, Wasser- und Electrotherapie gaben bis jetzt die besten Erfolge.

Unter dem Namen Spasmus nutans fassen die Kinderärzte — wie aus der Analyse Raudnitz's (1197) hervorgeht — zwei ganz verschiedene Erkrankungen zusammen, abgesehen von weiteren als Sp. n. bezeichneten Fällen, welche zum Tic, zur Hysterie u. s. w. zu rechnen sind. Die eine Krankheit ist eine schwere Epilepsie und wurde zuerst von Newnhaur (1849) beschrieben und von Charles Clarke damals Salaamkrämpfe genannt. Sie

Digitized by Google

hat für den Augenarzt kein Interesse. Die andere ist zuerst von Eberth (1850) bearbeitet worden. Raudnitz fügt den 44 Fällen der ausführlich mitgetheilten Literatur 15 eigene, eingehend beobachtete bei, deren klinisches Bild folgendes ist: Bei höchstens 3jährigen Kindern treten am häufigsten zwischen dem 6. und 12. Lebensmonate Kopfbewegungen in Form von Nicken, Schütteln oder Drehen auf, an denen der Rumpf keinen Antheil nimmt. Schiefe Kopfhaltung und Zurückbleiben des Kopfes bei bestimmten Blickrichtungen sind in einzelnen Fällen zu beobachten. Auf der Höhe der Erkrankung zeigt sich immer Nystagmus, sehr häufig nur eines oder vorwiegend eines Auges (15 fremde, 7 eigene Fälle). Der Nystagmus tritt später auf als die anderen Erscheinungen und verschwindet in der Regel früher als die krampfhaften Kopfbewegungen, doch giebt es Fälle, wo der Nystagmus das Bild beherrscht, vielleicht selbst solche, wo überhaupt der Nystagmus allein auftritt. Augenzittern und Kopfbewegungen lösen sich sehr häufig derart ab, dass ersteres bei gewollter oder erzwungener Ruhe des Kopfes auftritt. Eigenthümliche, vorübergehend eingenommene Augenstellungen, Adduction, seltener Abduction des Auges, krampfhafte Bewegungen der Lider sind ein häufiges, Thränen der Augen ein selteneres Vorkommniss. Alle diese Erscheinungen sind an das Blickrichten, sehr häufig nur an einzelne Blickrichtungen gebunden. Die krampfhaften Kopfbewegungen und die schiefe Kopfhaltung hören auf, wenn — in Fällen, wo nur ein oder vorwiegend ein Auge nystagmisch ist — dieses, in den übrigen, wenn beide Augen verbunden sind. Die Krankheit endet mit vollkommener Genesung, kann sich aber unter deutlichen Rückfällen oder Steigerung in der dunklen Jahreszeit durch zwei Jahre hinziehen. Immerhin bleibt es aber für den Augenarzt beachtenswerth, dass von Raudnitz's 15 Fällen (von denen 4 an intercurrenten Krankheiten starben), trotzdem der älteste jetzt erst 6 Jahre alt ist, bereits 2 Strabismus convergens bekamen (im 4., beziehungsweise 5. Lebensjahre). — Zur Differentialdiagnose ist eigentlich nur der juvenile Nystagmus herbeizuziehen, wenn sich derselbe, wie in Rählmann's und Gordon Norrie's Fällen, mit krampfhaften Kopfbewegungen verbindet. Die Unterscheidung liegt eben darin, dass der juvenile Nystagmus im Auge eine ganz bestimmte Veranlassung erkennen lässt und die Remissionen und Exacerbationen fehlen. — Es handelt sich beim Sp. n. um einen durch den Versuch der Fixation hervorgerufenen Reflexkrampf. Raudnitz hat grobe Störungen in der Sehbahn — Herrnheiser hat 9 Fälle Raudnitz's ophthalmoskopisch, andere Augenärzte 14 Fälle der Literatur untersucht — Paresen der Augenmuskeln, Erkrankungen der halbzirkelförmigen Canäle, der Oberfläche des Bulbus, sowie eine »autochthone«, d. h. eine nicht von der Peripherie her erzeugte Localisation im Gehirn ausgeschlossen. Dagegen hausten alle seine Fälle in dunklen, die meisten in stockfinsteren Wohnungen, deren Pläne Raudnitz wiedergiebt. Zwei Fälle entstanden nacheinander in ein und derselben Wohnung, zwei

Digitized by Google

andere in demselben Hause. Nach Uebersiedelung in helle Räume hörte zweimal die Krankheit rasch auf. Sie beginnt immer in den dunkelsten Monaten des Jahres und recidivirt in denselben. Raudnitz analogisirt deshalb den Sp. n. mit dem Nystagmus der Bergleute und zieht auch Fälle von Hoor und Magnus heran, welche erworbenen und wieder verschwindenden Nystagmus bei Säuglingen beschrieben und eine ähnliche Aetiologie angenommen habon. Als »innere« Bedingungen des Sp. n. nimmt er allgemein Ermüdbarkeit und dieselben Factoren an, welche den Strabismus erzeugen. Er dachte daran, bei Säuglingen durch Tragenlassen dunkler Brillen mit am Rande befindlichem hellem Ausschnitte den Sp. n. experimentell hervorzurufen, doch fand er dafür kein Material. Versuche an Thieren sind aussichtslos, weil selbst albinotische Thiere keinen Nystagmus haben, im Gegensatze zum Menschen. Das neugeborene Thier bringt viel mehr ererbte (instinctive) Associationen des Sehens mit Bewegungen der Augen auf die Welt als der Mensch. Beim Thiere sind diese Associationen nur geringer Ausbildung fähig und bedürftig, beim Menschen dagegen entwickeln sie sich allmählich und werden von den Besonderheiten des Einzelwesens [illegible]usst. Als deshalb Raudnitz bei 3 neugeborenen Hündchen central[illegible]ken durch Kauterisation erzeugte und diese Flecken immer aufs Neue [illegible]erholte, zeigten die Thiere auch in der Folge keine Störungen der Augenbewegungen. — Raudnitz führt den Nystagmus der Bergleute, sowie den Sp. n. auf eine »chronische« Ermüdung, d. h. auf eine Veränderung der Ganglienzellen, zurück. Die Veranlassung dieser Ermüdung beim Sp. n. sucht Raudnitz darin, dass gewisse Säuglinge in dunklen Räumen nach einem beleuchteten Flecke »förmlich reflectorisch« starren. In Folge dieser Veränderung breitet sich die Willenserregung von den Ganglienzellen der Agonisten auf jene der Antagonisten aus, und so komme es zum Augenzittern. Durch Ausbreitung auf die functionell benachbarten Gebiete kommt es zum Lidkrampf, zum Thränen und zu den krampfhaften Kopfbewegungen. Dass letztere dem juvenilen Nystagmus gewöhnlich fehlen, bezieht Raudnitz auf Grund einer Beobachtungsreihe darauf, dass sich die functionelle Verknüpfung der Kopf- und der Augenbewegungen erst nach dem dritten Lebensmonate festigt. — Es finden sich weiters in Raudnitz's Mittheilung noch einige Bemerkungen, welche für den Augenarzt von Interesse sind. So hat er an den Augen zweier, an intercurrenter Erkrankung verstorbener Fälle (7 Monate 1 Jahr alt) die Lage der Muskelinsertionen nach einem besonders ausgearbeiteten Verfahren gemessen und bemerkt unter anderem, dass die Insertionen der Musculi recti laterales und mediales sowohl bei Kindern, aber auch, wenn gleich geringer, bei Erwachsenen nach vorne convex sind, während Merkel ihnen eine nach vorne concave Gestalt gab. Die Messungen werden an den mit Glyceringelatine injicirten und in Formalin aufbewahrten Bulbis mittels Fäden vorgenommen, und der horizontale Meridian in dem einen Falle, wo die Horn-

Digitized by Google

haut beinahe kreisrund war (horiz. Hornhautbogen 12,5 mm, verticaler 12,0), durch die Mitte der Insertion des R. lateralis gelegt. Im zweiten Falle war eine solche Construction des horiz. Meridians wegen der elliptischen Gestalt der Hornhaut (horiz. Hornhautbogen 14,0, verticaler 11,5) nicht nöthig. — Ferner hat Raudnitz 14 Kinder zwischen 2 und 30 Monaten beobachtet, denen er einseitig ein Prisma von 10° vorsetzte. Es trat keine Schiefhaltung des Kopfes auf. Dagegen war vom 18. Monate an Danebengreifen nachzuweisen, doch wurde das Prisma durch Adduction jedesmal, durch Abduction oder Höhenablenkung niemals überwunden. — Endlich stellt Raudnitz für das Zustandekommen des juvenilen Nystagmus in Folge von Albinismus, angeborenen Fehlern des Sehvermögens, folgende Hypothese auf: »Das menschliche Kind beantwortet den Lichteinfall in das empfindliche Auge mit dem Bestreben nach scharfer Wahrnehmung. Führt keine der möglichen Augenbewegungen zu vollkommenem Erfolge, so wiederholt sich die Ausbreitung der Erregung immer wieder auf das ganze Innervationsgebiet, und an Stelle der erfolgreichen Reflexbewegung tritt der erfolglose und eben deshalb fortdauernde Reflexkrampf in Form des Augenzitterns«. Raudnitz macht dabei aufmerksam, dass die Zeit des Auftretens des juvenilen Nystagmus noch nicht erforscht und bei verschiedenen Menschen verschieden sei. Nach Herrnheiser zeigen albinotische Neugeborene schon in den ersten Lebenstagen Augenzittern. Schmidt sah bei seinem frühgeborenen Kinde (1490 gr Geburtsgewicht) mit Pupillarmembran, welche in der 3. Woche verschwand, am 34. Tage Nystagmus auftreten und mit einem Jahre aufhören. Raudnitz sah bei einem Falle von angeborenem (vielleicht traumatischem — schwere subconjunctivale Blutung) Strabismus im 92. Lebenstage beim Versuche der Einstellung zum binocularen Sehacte einseitigen Nystagmus auftreten, welcher im 15. Monate fast vollkommen verschwand.

Herrnheiser.

De Schweinitz (1199) erzählt zwei Fälle von Zunahme der Myopie bei Diabetikern. In dem einen Falle war der Augengrund normal, in dem anderen bestand Oedem der Choroidea und Hyalitis. Die Refractionszunahme war von 1,75 D auf 5,0 D. Burnett.

Bei beiden Diabetikern Risley's (1200) schwankte die Refraction in kurzer Zeit um 2—3 D. Die Vermehrung des Zuckers erhöhte die Refraction, indem eine Verminderung der Stärke der früher passenden Convexgläser nöthig wurde. Burnett.

Conkey (1202) berichtet über einen Fall von Panophthalmie des rechten Auges, welcher sich an einen Influenzaanfall anschloss und später von Meningitis begleitet war, an welcher der Patient starb. Die Section ward nicht gestattet. Burnett.

Die Beobachtung von Dreyer-Dufer (1203) betrifft ein 26 jähriges Mädchen, welches 3 Tage vor ihrem Eintritt in die Behandlung plötzlich an

Digitized by Google

heftigen Kopfschmerzen, Erbrechen und einer äusserst schnell aufgetretenen Schwellung des rechten oberen Lides erkrankt war. Als die Lidschwellung nach 3 Tagen ebenso schnell wieder verschwunden war, zeigte sich Doppelsehen. Unter leichtem Fieber, andauerndem Kopfschmerz blieb als Hauptsymptom eine rechtsseitige Lähmung des Levator, Rectus externus, Obliquus superior und inferior bestehen. Die Pupillen waren gleich und reagirten gut. Gegen das Ende trat auch links eine Abducenslähmung auf, während sie rechts zurückging. Ophthalmoskopisch fand sich auf beiden Augen eine sehr starke venöse Hyperämie. Die Diagnose, welche im Anfang der Erkrankung, als die einseitige Ophthalmoplegie die hervorragendste Erscheinung bildete, sehr schwierig war, wurde erst durch die auf beiden Augen sich findende hochgradige Erweiterung der Venen, welche im Gegensatze zu dem Befund bei chronischen Hirnerkrankungen nicht geschlängelt waren, gesichert, und bildet das Vorhandensein dieses Befundes das wichtigste Kennzeichen für die Diagnose Meningitis in sonst zweifelhaften Fällen.

v. Mittelstaedt.

Activlegitimation für die Abfassung der vorliegen[illegible]beit hat Schwarz (1205) auf Grund seiner ausgedehnten literarischen [illegible], vor allem aber durch seine langjährige Thätigkeit als Vorstand der n[illegible]ischen Abtheilung der Leipziger medicinischen Poliklinik. Aus jeder Zei[illegible] liest man heraus, dass er den Stoff beherrscht. Dieser ist in der Art verarbeitet, dass nach einer Einleitung, die diagnostische Winke und Untersuchungsrichtungen enthält, sämmtliche Gehirn- und Rückenmarkserkrankungen genannt und gleich im Anschluss an jede einzelne unter Berücksichtigung der für die Differentialdiagnose wichtigen Momente die Augensymptome erörtert werden. In einer bisher nicht vorliegenden Ausführlichkeit werden die bei der Hysterie vorkommenden Augenstörungen besprochen, ein Capitel, aus dem bei der schwierigen und ihren Folgen sehr bedeutsamen Diagnose, ob Hysterie oder Simulation, praktisch Nutzen gezogen werden kann. Der Verleger hat das Buch musterhaft ausgestattet.

Thomsen (1206) bezeichnet als Augensymptome das Argyll-Robertson'sche Phänomen, das Westphal'sche Zeichen, die vorübergehenden Ophthalmoplegien, die paralytischen Anfälle und die Opticusatrophie, die oft viele Jahre dem Ausbruch der allgemeinen Paralyse vorausgehen können.

Eine Augenmuskellähmung war bei Erbrechen plötzlich entstanden. Salomonson (1208) fand leichte tabische Erscheinungen, Aufhebung des Patellar-Reflexes, Romberg's Phänomen, geringe Störung der Harnentleerung und Defaecation, und typische totale Oculomotoriusparalyse links. Bei dieser Patientin konnte Verf. Entartungsreaction im N. oculomotorius nachweisen. Setzte er die Electrode hart unter dem Rande der Orbita auf, so konnte er eine geringe Contraction im M. levator palp. sup. hervorrufen. Dies ist nur allein möglich im Stadium der erhöhten Reizbarkeit bei Entartungsreaction;

Digitized by Google

wo dieses Stadium schon vorbei ist oder wo die Dauer der Paralyse zu kurz ist, konnte er keine Contraction der M. levata palp. sup. mehr hervorrufen. Die Ursache hiervon ist die Fixation des Auges durch die anderen Augenmuskeln und nicht die grosse Leitungsfähigkeit des Bulbus und der Orbita wie von Ziemssen will, welcher bei Versuchen an Thieren fand, dass nur die Iris gereizt werden kann und nicht die Augenmuskeln, und dies durch die Annahme erklärte, dass bei Benutzung electrischer Ströme in der Nähe des Auges der grösste Theil des Stromes durch den Bulbus geht.

Westhoff.

Lang (1209) berichtet über folgende Fälle. 1. Eine 55jährige, zeitweise dem Trunke ergebene Patientin bot als Hauptsymptome Blindheit und psychische Schwäche dar. Die optischen Erinnerungsbilder waren stark beeinträchtigt, die optischen Vorstellungen gänzlich erloschen. Periarteriitis bei scharf begrenzter Papille. Autopsie. Ausgesprochene Arteriosclerose der basalen Gefässe, gelbe Erweichung der zwei inneren Drittel des rechten Occipitallappens, welche in die Tiefe bis an den Boden und die innere Wand des Hinterhorns reicht, daneben ein kleiner Herd an der Spitze des linken Occipitallappens. 2. 36jähriger M[illegible] vor 16 Jahren inficirt, erkrankte unter Kopfschmerzen und verlor plötzlich die Besinnung. Bald hinterher Schwindel und Gedächtnisschwäche, Schwäche der rechten Hand u. s. w. In wenigen Tagen sank die Sehkraft auf 0 und es zeigte sich ein Unvermögen der Orientirung in dem ihm bekannten Raume. Ophthalm. normal. Schmierkur brachte Besserung; dann totale linksseitige Hemianopsie mit bedeutender Verschmälerung in den rechten Hälften. Als Erscheinungen der Seelenblindheit traten hervor: Das Erblassen früherer optischer Erinnerungsbilder, exquisite Farbenamnesie und die Unfähigkeit neue optische Eindrücke mit den früheren zu indentificiren. Die psychische Thätigkeit war normal. Die Störungen werden auf eine Alteration der Gefässwände zurückgeführt.

Die Krankheit in Pontoppidans (1211) Fall hat 6 Jahre lang gedauert. Im Anfang stellte sich ein Anfall von Schwindel, Kopfschmerzen und Erbrechen ein, welche Erscheinungen immer häufiger wurden. Bald bemerkte der Patient auch eine Abnahme des Gesichts, und an einer Klinik wurden ziemlich grosse bitemporale Scotome, ca. 20^0 horizont. und 40^0 in vert. Richtung, in dem sonst normalen Gesichtsfeld gefunden. Unter abnehmender Sehschärfe trat später ein Anfall von Bewusstlosigkeit mit Zuckungen in den Extremitäten auf. Der Patient wurde mehr und mehr blödsinnig. $^3/_4$ Jahre vor dem Tode zeigten die Gesichtsfelder sich ziemlich unverändert. Bei der Section wurde ein Tumor Baseos cerebri, Hydrocephalus chron. int., Atrophia nervorum et papill. optic. gefunden. Die Geschwulst (Sarcom) hatte ihren Sitz in der Mittellinie vom vordersten Ende der Pons Varoli bis zum Chiasma, deren vordere Besprengung stark ausgedehnt und verdünnt war. Die Tract.

Digitized by Google

opt. zeigten sich auch sehr verschmälert, der linke zum Theil in den Tumor aufgegangen. Schiötz.

Hubbell 1212 berichtet über drei Fälle von einseitiger Blindheit, welche bei Frauen plötzlich ohne auffindbare Ursache auftreten. Es bestand keine pathologische Veränderung im Fundus, und die Pupillen waren von normaler Grösse und reagirten auf Licht. Das Sehen wurde allmählich wieder hergestellt. Burnett.

Thompson's (1213) Fall betraf einen 32 jährigen Seemann, welcher in 2 Tagen $1^1/_2$ Quart gewöhnl. Jamaica Rum's trank. In vier Tagen begann er sein Sehen zu verlieren und einen Tag später war er vollständig erblindet. Dies dauerte 7 Tage, worauf das Gesicht langsam zurückkehrte und in ungefähr vier Wochen in einem gewissen Grade wieder hergestellt war. Drei Wochen später bemerkte er eine beginnende Abnahme, welche fortschreitend wurde, sodass jetzt R. nur auf 1 Meter Finger gezählt werden konnten während L. V $= \frac{1}{100}$ bestand. Die Papille ist blass mit [illegible] der papillo-makulären Fasern. Es besteht ein grosses centrales Scot[illegible] eine etwas unregelmässige Gesichtsfeldeinschränkung für Gestalt und [illegible] Burnett.

Der Fall betrifft einen Wolffberg (1214) von früher her bekannten 40 Jahre alten Hypermetropen von 2,5 D, der mit der zuletzt verschriebenen Brille seit einiger Zeit nicht mehr auskommt und + 4 D benöthigt, um kleinen Druck in 20 cm Entfernung zu lesen, während er vorher nur + 2,5 dazu brauchte. Es handelte sich demnach um eine Accomodationsparese von 1,5 S. Die Ursache derselben wurde bei dem Fehlen aller sonstiger ätiolog. Momente darin gefunden, dass der betr. Pat. seit 7 Wochen aconitinhaltige Pillen nahm, die von einem Nervenarzte gegen heftige Kopfschmerzen verordnet worden waren; auch andere Beschwerden (vermehrte Speichelsecretion, Durst- und Kältegefühl etc.) stimmten zu dieser Annahme.

Roy (1215) berichtet über zwei Fälle, in welchen die Augen starkem electrischen Lichte ausgesetzt waren. Bei beiden entstand zuerst plötzliche, vollständige Blindheit, welche in wenigen Monaten verschwand. Die Hauptklage bestand in Schmerzen und Augenröthe, circumcornealer Congestion und Hornhauttrübung, die mit Lichtscheu verhunden war. Die Pupillen waren immer contrahirt. Alle in diesen und ähnlichen Fällen angegebenen Symptome scheinen dem Recensenten von Verbrennung des Epithels der Binde- und Hornhaut durch die starke Hitze herzurühren. Die Abschilferung des abgestossenen Epithels legt die Nervenfasern bloss und ruft dadurch Schmerzen und Lichtscheu hervor. Burnett.

Ein 30jähriger Patient Noyon's (1216) klagte über Schmerz, Lichtscheu und geringe Schleimabsonderung. Die sichtbare Conjunctiva bulbi war sehr roth und chemotisch. Die durch das obere und untere Augenlid be-

Digitized by Google

deckte Conjunctiva war normal, ebenso die Conjunctiva palpebrarum. Cornea, Iris und Medien waren normal, Sehschärfe 1. Patient hatte diese Augenentzündung seit der Zeit als er den ganzen Tag mit Gasglühlicht beschäftigt war. Als er dies einige Tage mied, war er, ohne Medicamente zu gebrauchen, geheilt. Später arbeitete er mit einer Brille mit gefärbten Gläsern und bekam keine Recidive. Das an ultravioletten Strahlen reiche Licht des Gasglühlichtes war hier also die Ursache der Entzündung. Westhoff.

Dallwig (1217) berichtet über 2 Fälle von functionellem Torticollis, d. i. diejenige Form des Schiefhalses, welche durch Höhenablenkung eines Auges bedingt wird, indem der Patient bemüht ist, die aus der Muskelanomalie resultirenden Sehstörungen durch eine Kopfdrehung auszugleichen. Muskeldurchschneidungen und Vorlagerungen und die Verwendung einer Papphalscravatte kommen therapeutisch in Betracht.

Die Lähmung in dem von Hauptmann (1218) beschriebenen Fall wird auf eine durch einen Hufschlag verursachte Basisfractur zurückgeführt, die ihren Verlauf durch den Türkensattel durch den Sinus cavernosus und das Felsenbein genommen haben dürfte.

Digitized by Google

Alphabetisches
Namenregister des Literatur-Berichtes 1897.

Die Zahlen bedeuten die Nummer des Referates.

Abadie. Glaucome 527. 783.
— Goître exophtalmique 1025.
Abbe. Traumatic expulsion of both lenses 223.
Abelsdorf. Sehpurpur. 401.
Abrahamsz, S. Klinik te Maastricht 627.
Adamük, E. Lichtempfindender Apparat des Auges 1.
— Traumatische Netzhautdegeneration 1139.
Addario. Injezioni di sublimato etc. 355.
— Occhio nei vertebrati etc. 1112.
Adjémian. Ectropion cicatriciel 708.
Adler, H. Verwechslungssehproben 27.
— Farbenstiftprobe 361.
— s. Weichselbaum.
Agababow. Recidiv. intraocul. Blutergüsse 545.
Ahlström. Thränensackexstirpation 91.
Albertotti. Bevenuto 613.
— Rocchetto portafilo 356.
Alexandrow. Trachom 153.
— s. Tornatola.
Alfieri. Choroidite metastatica 595.
Allen. Blendende Wirkung der Lichtstrahlen 46.
Alt, A. Tumor of the lacrymal gland 89.
— Glaucom 530.
Ammann, E. Augendiphtherie und Heilserum 133, 294, 362.
— Iristuberkulose 516.
Ammann. Pediculi capitis an Cilien und Brauen 695.
— Blennorrhoea neonatorum 734.
— Retinitis circinnata 813.
Andogsky. Ganglienzellen der Iris 823.
Andrejew, A. Hypopyon bei Keratitis 1067.
Angelucci. Sifilide oculare 353.
— Edema di papilla etc. 354.
— Oedème de la papille 554.
— Buftalmo 779.
— Cataratta 1121.
Antonelli, A. Dissociation de la vision binoculaire etc. 562.
— Amblyopie transitoire 832.
— Croissant linéaire du cristallin etc. 1111.
Armaignac. Tuberculose etc. 696, 1055.
— Emploi des fiches etc. 905.
Aschheim, St. Astigmatismus 71.
Augéras. Sécrétions conjunctivales 469.
Aurand. Tuberculose de l'iris 190.
Axenfeld, Th. Diplobacillen conjunctivitis 127. 480.
— Ophthalmometrie an Leichenaugen 675. 790.
— Sympathische Ophthalmie 787.
— Phlyctaenulaere Augenentzündungen 1043.
— s. Uhthoff.
Ayres, S. C. Glaucom 526. 1128.

Digitized by Google

Baas. Ringscotom 814. 1146.
— Krystalldrusen in der cataractösen Linse 1115.
Bach, C. Augenmuskellähmungen 1006.
Bach, F. Lenticonus posterior 1114.
Bach, L. Anti- und Asepsis 23.
— Bakteriolog. Untersuchungen 348.
— u. Neumann. Eitrige Keratitis 499.
Bach, St. Trachom in Oberhessen 141.
Ballaban. Hemianopsie 861.
Ballard, W. L. Sympath. Ophthalmie nach Extraction 1109.
Baquis. Accrescimento dei cigli 417.
— Riassorbimento spontaneo della cataratta 537.
— Immagine visiva cerebrale? 658.
Basso. Emeralopie con xerosi etc. 587.
Batten. Astigmatism 188.
— Hemorrhage into the vitreous 1133.
— Disease of the macula 1145.
— s. Holthouse.
Bauby, D. Sinus maxillaire etc. 1017.
Baudry. Diplopie monoculaire à l'aide du prisme etc. 642. 911. 912. 1136.
Baxter. Foreign body in the canaliculus 92.
Beard. Blepharoplastik 710.
Becker. Bindehautdiphtherie 735.
Beduschi s. Querenghi.
Beiwel, A. Orenburgsche Kosaken 886.
Belilovsky, W. Bericht 2.
— Beobachtungen 471.
Benedikt, M. Beiträge zur Augenheilkunde 334.
Benoit. Humeur aqueuse etc. 513. 759.
Bentéjac, H. Guaiacol 1049.
— Ulcère rougeant etc. 1066.
Bentzer, F. „Stoerstikker" 284.
Berardinis, de. Xerosis 1052.
Berger, E. Troubles oculaires etc. 858.
— Holocaine 930.
Bergh, van den. Rétino- choroidite maculaire etc. 523.
Berlin, E. Brechungsindex der Linse 388.
Berlin, R. Strab. converg. bei Myopie 98.
Bernheimer, St. Aseptik und Antiseptik 340.
Bernheimer, St. Localisation im Oculomotoriuskern 389.
Bernstein, M. Blennorrh. neonat. 130.
Bertten, B. Hereditary optic Atrophy 279.
Berry, G. A. Strabismus 435.
Bettrémieux, P. Tic douloureux 718.
Bielschewski. Monocul. Diplopie 831.
Bietti. Tessuto elastico nell'occhio 370.
— Fibre nervoso nel corpo ciliare 371.
— Arecolina 920.
— Fibre nervoso della coroidea 941.
Bihler s. Gelpke.
Bissis, J. Oculomotoriuslähmung 444.
Bistis. Epithélioma du limbe 186.
Bitzos. Glaucome en orient 214.
— Cataractes spontanement guéries 535.
Bjerrum. Tilfeelde of corpus alienum 1185.
Blaskovics, F. Vorfall des Bulbus-Inhaltes 239.
Block. Epithelioma 699.
— Verwonding van het oog 841.
Bobrich. Erwerbsverminderung bei Augenverletzungen 856. 1189.
Boch, L. Spindel- u. Kapselstaar 539.
Bocchi. Imagine visiva cerebrale 657.
— Fibromioma dell'orbita 726.
Bock, E. Röntgenstrahlen 33.
— Holocain 649.
Bode, H. Astigmatismus katoptrischer Anamorphosen 676.
Boedecker s. Siemerling.
Bogmann, Anomalies lenticulaires 538.
Bono, de Macropsia isterica 608.
Bordier s. Fromaget.
Boström, H. Epibulbäre Neubildungen 1081.
Boucheron. M. Sérotherapie 995.
Bourgeois. Rétard de cicatrisation etc. 231.
— Énucleation 347.
— Décollement de la rétine 1158.
Bouvin. Verslag 622.
Brandenburg, E. Granulose 145.
Brault, E. Lipomes 698.
Briliantow, A. Parachlorphenol 24.
Brixa, J. Mitbewegung der Oberlider 105.

Digitized by Google

Brixa, J. Fehlende Pupillarreaction bei vorhandener Lichtempfindung 758.
— Sichel nach unten aussen 1163.
Broca. Persistances des impressions lumineuses 47.
Brodzki, J. Ophthalmomalacie 769.
Bronner, A. Tubercular growth of the conjunctiva 161.
Brugh, van der. Cylinderglazen von Maddox 38.
Brunner, W. E. Traumat. Enophthalmus 731.
Bruns, H. D. Chininamaurose 245.
— Diphtherische Conjunctivitis 1038.
— Lepröse Iritis 1090.
Bull, G. J. Visuel effects of refractive error 56. 402.
Bull, C. Augencomplicationen des Abdominaltyphus 584.
Bullot. Chlorure d'ethylene 16.
Bunzel, R. Ankyloblepharon 702.
Burchardt. Körnerkrankheit 139.
Burnett, S. M. Papilloide Geschwulst 495.
— Phlebolith of the conjunctival veins 1062.
— Geschwulst der Sehnervenscheide 1174.
Burnham, H. Pilocarpine 929.
— Creeping corneal ulcer 1064.
Burzew. Parenchymatöse Hornhautentzündung 508.

Cabannes et Ulry. Amblyopie (chute sur la tête) 252.
— Phlegmon de l'orbite 454.
— Néoplasme oculaire 583.
— s. Sabrazès.
Campos. Nerfs sécreteurs des larmes 659
Cant, W. Cyst of the orbit 111.
Capei. Servizio oftalmologico in Arezzo 615.
Capellini. Nervi della cornea 372. 942.
Cargill. Gumma of the ciliary body 196.
Carhart, W. Traumatische Blindheit 854.
Chalupecki. Cataractoperationen 227.
— Röntgenstrahlen 345.
Cheatham, M. Gonorrhoeal Iritis 192.
Chevallereau, M. Tuberculose de la choroide 1095.
— Guérison spontanée de la cataracte 1126.
Chibret, P. Lavage de la chambre postérieure etc. 803.
— Glaucome 1104.
Chochrjakow. Netzhaut bei acuter Urämie 253.
Claibome. Partielle Netzhautembolie 811.
Clark, C. Röntgenstrahlen 282.
— Partial embolism of the artery of the retina 1148.
Clarke, J. F. Basedow'sche Erkrankung 1024.
Cohart, W. Refraction of the eyes (Bericht) 688.
Cohn, H. Dreissig Jahre Lehrthätigkeit 11.
— Tafeln zur Sehprüfung 935.
— Blennorrhoea neonat. 1031.
Collins, T. Paralysis of both internal recti muscles 101.
— Bilateral Glioma 269.
— Development of Descemetis 511.
Conkey, C. Influenza 1202.
Conners. Amblyopie ex anopsia 246.
Cook, S. Netzhautarterien 553.
Coover, D. Ausgang einer Augenoperation 232.
Coppez. Conjunctivites infectieuses 124.
— Conjunctivite pseudomembraneuse 476.
— Diphtérie et sérum 504.
Cosse s. Lagrange.
Couétoux. L'origine nasale des affections oculaires 431.
Cowl u. Levy-Dorn. Röntgenstrahlen 827.
Cramer. Verletzungen der Augenhöhle 464. 848.
Cross, R. Hydrophthalmos 778.
Crzellitzer. Zonularspannung und Linsenform 41.
Curtis s. Lapersonne.
Czermak, W. Glaucom 212.

Dahlfeld. X-Strahlen 570.
Dalén, A. Desinfektionen af opats bindehinna 895.

Digitized by Google

Dallwig, K. Torticollis bei Höhenablenkung eines Auges 1005. 1217.
Darier. Strabisme 437.
— Tétanos 711.
— Frühjahrscatarrh 747.
— Ptosis 984.
— et Rochon-Duvigneaud. Tumeurs intraoculaires 204.
Debogory-Mokriewitsch. Trachom (Kautschukstift etc.) 488.
Deil, J. W. Colobom der Macula lutea 945.
Dembar, R. Elektr. Lichtblitze und Auge 1215.
Demicheri. Cristallin cataracté 237. 238.
— Syphilis cérébrale 308.
Deneffe. Ophtalmie granuleuse 146.
— Holocaïne 359.
Denti. Mailand (Bericht) 324a. 882.
Despagnet. Astigmatisme 972.
Deyl, W. Stauungspapille (Erklärung) 1167. 1169.
Dianoux. Dacryoadénite 86.
Dikauskaja. Transkaspien (Bericht) 617.
Dimmer, J. Oculist. Unterricht 8.
— Skioptikon 28.
— Astigmatismus 414.
— Exophthalmus 864.
Discussion on retro-ocular Neuritis 1165.
Distler. Hochgradige Myopie 407.
— Grauer Staar 543.
Dobczynski. Contagiöse Augenentzündung 154. 349.
Dörnig. Acute Dacryoadenitis 428.
Dogelaisky. Stauungspapille 1168.
Dolganow, W. N. Eucain 34.
— Augenveränderungen nach Ligatur der Gallenblase 303.
Donaldson. Sympathetic inflammation etc. 789.
Dor, L Amblyopie monoculaire; vision binoculaire 250.
— Myopie 405.
— Corps ciliaire de boeuf (Essai therapeutique) 597. 1105.
Dorbitz, J. Frühjahrscatarrh 157.
Doyen. Goitre exophthalmique 1029.
— Troubles trophiques de l'oeil etc. 1193.
Dransart. Myopie 410.
Dreyer-Dufer. Strabisme 436.
— Essai sur la méningite 1203.
Duane. Paralysis of the ocular muscles 1011.
Duclos. Leucämie 255.
— Rupture de la choroide etc. 1155.
Dufour. Ulcère rougeant de la cornée 503.
Dunn, H. P. Grass spikeles in the conjunctival sac etc. 496.
Dunn, J. Mycosis of the inferior canaliculus 989.
— Netzhautstreifung 550.
Duyse, van et Rutten. Colobome double des paupières etc. 83.
— et van Schevensteem. Leucosarcome de l'iris 517.

Eales and Sinclair. Cyste of the iris 198.
Ebner. 400 Extractionen 229.
— Jahresbericht (München) 889.
Einthoven, W. Cardinale punten van het oog etc. 669.
Eliasberg. Bitzos „Glaucom primitif en Orient" 531.
— Chininamaurose 1152.
Elinsen, A. Vasomotor. Nerven der Retina 40.
Elschnig, E. Syphilis der Conjunctiva 490.
— Ciliarretinale Gefässe 656.
— Molluscum contagiosum etc. 736.
Elze. Rhachitis u. Scrophulose 304.
— Plasmodien bei Trachom 485.
— Neue Behandlung der Blennorrh. neonat. 1032.
Enko, P. u. Katz A. Licht. Vorrathscoefficient 953.
Epinatiew. Airol bei Trachom 744.
Erismann. Beleuchtung der Schulzimmer 630.
— u. Ostroplasow. Dasselbe 5.
Eulenburg. Morbus Basedowii 1196.
Ewetzky. Cyclitis nach Typhus recurrens 15.
— Cyclitis nach Spirochaeten 519.
Ewing s. Green.

Digitized by Google

Eyre, H. Supernumerary caruncle 992.
Eyre, J. W. Tuberculosis of the conjunctiva 1056.

Faber. Skiaskopie 39.
— Botryomycose der Oogleeden 73.
— Schynbeveging 665.
Fage. Ophthalmie sympathique etc. 219.
— Ruptures de la choroide 524. 771.
— Tuberculose du corps ciliaire 1088.
— Cristallin subluxé etc. 1125.
Fedorow. Anatomie der folliculären Conjunctivitis 138.
Fehr. Angiom der Conjunctiva 1061.
Fernandez, S. Injéctions de cocaine 360.
— Trachom 1048.
Ferri. Pneumococchi di Fränkel 586.
Feuer, N. Trachom in Ungarn 140.
— Mischinfection der Conjunctiva 147.
Fick, E. Hydriaskop u. Contactglas 363.
— Entwickelung des Auges 633.
Fikinadse. Augenpraxis 427. 505.
Finlay, C. E. Keratitis variolosa 1072.
— Hemorrhage in typhoid fever 1132.
Fischer. Hühnerlaus in der Cornea 183. 288.
— Airol 29.
— Stirnlappen 425.
— Thränenstein 434.
— Glaskörperblutung 544.
Fister. Haemorrhage subhyaloid. 816.
Fleet, van. Alkoholamaurose 825.
Flintzer, A. Retrobulbäre Neuritis 839.
Fortunati. Lenti isometropi 919.
— Glaucoma simpatico 1101.
Foster. Paresis of the external rectus muscle 1012.
Fournier et Sauveneau. Hérédosyphilis 307.
Fowler, Wm. Scopolamin 926
Franke, E. Asepsis u. Antisepsis 22.
— Pulsirender Exophthalmus 732.
Frensch, C. G. Gonorrhoische Ophthalmie 473.
Freyer, B. Technik der Staarextraction 802.
Friedenberg, P. Glaucoma hämorrhagicum 216.
— Fremdkörper u. X-Strahlen 571.
— Schrotverletzung (Röntgen-Strahlen) 851. 1178.
— Diphtheritic infection 1039.
Friedenwald, H. Glaucoma 215.
Friedmann, A. Röntgenstrahlen 641. 1177.
Fröhlich, C. Tätowirung 650.
— Hochgrad. Myopie 691.
Fromaget et Laffay. Cyanure de mercure 343.
— Salicylade de soude 932.
— et Bordier. Acuité visuelle etc. 969.
— et Ulry. Choroidite séreuse etc. 1097.
Frost, W. A. Annullar opacity of cornea 177.
Fuchs, E. Lehrbuch 14
— Initialsclerose am Augenlid 415.
Fünfstück, W. Retinitis proliferans 549.
Fukala, Myopieoperationen 68.
Fynvandraat. Influenza 867.

Galezowski. Scrofule oculaire etc. 305.
— Rayons Roentgen 313.
— Influenza 590.
— Glaucom 777.
Gallenga. Caruncula lacrimali 991.
Gallus, E. Orbitalverletzung 1019.
Garnier, R. Pterygium 497.
Gasparrini. Gomma del corpe ciliare 600.
Gatti. Résorption du sang dans le corps vitré 49. 377.
— Raggi Röntgen etc. 955.
Gayet. Sclero-Iridectomie 218.
— Renversement temporaire de la cornée etc. 540.
Geirsvold, M. Karbolsyre ved Ulcera corneae 1069.
Gelpke u. Bihler. Myopische Schwachsichtigkeit 409.
Germaix. Kératite sclérosante 509.
Gessner. Syphilis 598.
Geuns, van. Katarakt na onterbinding der Venae vorticosae 910.

Digitized by Google

Giebler, M. Recidivirende Oculomotoriuslähmung 1007.
Gielen, G. Affection der Urethra (Conjunctivitis) 132.
Gifford, N. Fränkel'scher Diplococcus 128.
— Schleimhaut und Hautlappen 901.
Giles, J. E. Paralyse des Rect. externus 724.
Ginsberg, S. Tuberculose ähnliche Augenerkrankungen etc. 350.
— Seröse Bindehautcysten etc. 492.
— Retractionscyste 1077.
Gloor, A. Abnorme Schlängelung der Netzhautvenen 1134.
Goering. Ablösung der Bindehaut nach Verletzung 167.
— Eiterheerde der Hornhautgrundsubstanz 171.
Goerlitz, M. Chorioretinitis striata 1142.
Goertz, B. Bericht (Landshut) 338.
Goh. Retinitis septica etc. 298.
Goldzieher. Bilateraler Irismangel etc. 195. 522.
— Retinitis pigmentosa etc. 213. 532.
— Retinitis circinata Fuchs 260.
— Ptosis amyotrophica 423.
— Trophoneurose nach Herpes zoster 725. 880.
Gomez, V. Einseitiger Epicanthus 424.
Gorecki. Lesion du vitré 1018.
Gosetti. Venezia (Bericht) 883.
Gossmann, L. Verletzungen der Cornealfläche 510.
Gouvea, de. Epilepsie 1194.
Gradle, H. Astigmatismus 57.
— Arterie der Macula lutea 552.
Graefe, A. Sehen der Schielenden 96. 998.
— Gesichtsfelddefect. — Embolie (2 Fälle) 267.
Grawehr. Keratitis parenchymatosa 506.
Greeff, R. Keratitis interstitialis 171a.
— Bau der Choroidea 339.
— Zwillingsganglienzellen der Retina 655.
Green, T. and Ewing, A. Hypopyonkeratitis 170.
Griffith, J. Retinitis punctata albescenz 1141.
Grolmann, v. Unfallentschädigung 1187.
Gromakowsky. Acute epidem. Conjunctivalcatarrhe 1042.
Grocz, E. Papillitis bei Gehirngeschwülsten 876.
Grosz, M. E. de. Vision de personnal des chemins de fer 904.
Gruber, R. Augendruck und Augenspannung 670.
Gruening, E. Chininamaurose 558.
Grunert, C. Tuberculose der Conjunctiva 160.
Grussendorf, W. Metastatische Ophthalmie 768.
Guarnieri. Retina nella malaria 589.
Guillery. Netzhautcentrum 382.
— Lichtsinn 390.
— Doppelsehen 560.
— Centrale Sehschärfe 671.
— Empfindungskreise der Netzhaut 677.
Gullstrand, A. Lähmung eines Augenmuskels 103.
— Hornhautrefraction 950.
Gunn, M. Acute bullous eruption etc. 162.
Gunning. Verslag (Amsterdam) 623.
Gutmann, G. Histologie der Ciliarnerven 376.
Gygax s. Landolt.

Haab, O. Croupöse Conjunctivitis 134.
— Atlas der Ophthalmoskopie 336.
— Sympathische Iridochorioiditis 788.
— Maculararerkrankung durch elektrischen Strom 815.
Haas, de. Myopie 70.
— Membrana palpebralis perseverans 84.
— Cornea conica 180.
— Verslag (Rotterdam) 621.
Hähnle, E. Lebensdauer bei Retinitis albuminurica 555.
Haitz, E. Netzhautblutungen nach Glaucomoperation 546.
Hale, B. Arterienpuls etc. 817.
Hanke, V. Peritheliom der Lider 79. 609.
Hansen. Contusionen des Bulbus 1182.

Digitized by Google

Harlan, H. Chininamblyopie 244.
— Conjunctivitis etc. nach Jequirity 1040.
Harlan, G. S. Trophische Keratitis bei Caison-Erkrankung 1071.
Harlem, G. C. Pupillarreaction bei Blindheit 17.
Hartridge. Retinitis circinata 257.
Hartwell, Braine. Optic neuritis in Enteric fever 837.
Hauptmann, H. Progressive traumatische Lähmung 452. 1218.
Hawkes, C. Scopolamine 931.
Heine. L. Schreiner'scher Versuch etc. 391.
— Accommodative Linsenverschiebungen 960.
Heinersdorf. Glaucom 217.
– Abscesse im Occipitallappen; Amaurose 596.
Heinz, R. Holocain 364.
— u. Schlösser, C. Holocain 365.
Helfreich. Oculäre Antiseptik 645.
Helmbold. Ektropium 419.
— Perimeter 938.
Hemi. Glaskörperverletzungen 807.
Hennicke. Isolirte Ruptur der Iris 762.
Hermann, Th. Syrien und Palästina 737.
Hersing, F. Compendium 337.
Hertel, E. Siderosis bulbi 906.
— Netzhautgliom 1147.
Hervé. Zona ophthalmique chez un tuberculeux 602.
Hess, C. Linse während der Accommodation 51, 383.
— Partielle Ciliarmuskelcontraction 58.
— Hochgradige Myopie 408.
— Glaucomfälle 776.
Heymann, v. Bericht (Dresden) 335.
Heymanns, G. Zöllner'sche und Löb'sche Täuschung 961.
Higier. Familiäre Opticusaffectionen 840.
Hignett. Gumma of the ciliary region 197.
Hilbert. Iritis toxica 193.
— Farbensinn 392.
— Sehen farbiger Flecke 397. 567. 672.
— Geschmacksphotismen 828.
Hinshelwood. Recovery from albuminuric retinitis 812.
Hippel, A. von. Operation hochgrad. Myopie 406.
— Hydrophthalmus 781. 1099.
Hirsch, C. Cysticercus subretinalis 579. 1190.
— Pulsirender Exophthalmus 733.
— Astembolie der Netzhaut 810.
— Ruptura sclerae etc. 187. 842.
— Phlegmone orbitae 1014.
Hirsch, G. Trachom 482.
Hirschberg, J. Operation der Myopie 64.
— Körnerkrankheit in Ost- und Westpreussen 143.
— Geographische Verbreitung der Körnerkrankheit 481.
— Kupfersplitter im Augengrunde 573. 575.
— Angeborener grauer Staar als Familienübel 793.
— Entartung sämmtlicher Netzhautvenen 818.
— Magnetoperationen (Bericht) 1184.
Hirschfeld, H. Holocain 366.
— Lidplastik 983.
Hirschmann. Acromegalie 612. 866.
Hitzig, E. Hysterie (Strabismus) 312.
— Pupillendifferenz bei Oesophaguscarcinom 860.
Hjort. Staarbehandlung (offene Wundbehandlung) 18. 899. 907.
Hoche. Stauungspapille 834.
Hölzer. Retinitis haemorragica 548.
Hoffmann, F. W. Glaucom 784.
Holmes, C. R. Sphenoidal cavity etc. 121.
Holmgren, F. Partiel makropsi 948.
Holthouse and Batton. Chorioretinitis 1140.
Hoor. Argentamine 1033.
Hormann, W. Dauersonden 994.
Horstmann, C. Verlauf der Netzhautablösung 1159.
Hotz, J. C. Pterygion 166.
— Holocain und Cocain 925.
Howe, L. Credé's Methode 1030.
Hubbel, A. Hysterische oder functionelle Blindheit? 1212.
Hübner, W. Der Lidspaltenfleck 1063.

Digitized by Google

Jaboulay, M. Goître exophthalmique 1026.
Jackson, E. Lenses for operation 916.
— Auto-Skiaskopy 917.
Jänisch, M. Dacryo-Adenitis tuberculosa 87.
Jakowlew, C. Trachom (Jod) 148.
Jaqueau. Tumeurs de chiasma 270.
Jastrebord, G. A. Bericht (Tula) 3.
Jaure s. Reclus.
Jener, N. Distichiasisoperation 703.
Jenckel. Luxatio lentis (akutes Glaukom) 533.
Jennings, J. E. Carcinom der Thränendrüse 433.
Jesler. Névro-rétinite syphilitique 569.
Jess. Statistik (Kiel) 291. 331.
Jilley, H. Frontal sinus; antral suppuration 120.
Imre, T. Argentamin 1034.
Ingoni, C. Cataratta 1120.
Inouye, J. Augenverletzung 577.
Intrzenka. Netzhautablösung 822.
Ioelson, A. Akromegalie 301.
Johnsohn, L. Macula lutea 44.
Jonnesco. Goître exophthalmique 123.
Isbruch. Schrotverletzungen des Auges 852.
Ischreyt, G. Trachom 484.
— Krause'sche Drüsen (Cysten) 750.
Israelsohn. Trichiasis und Entropium 706. 936.
Issekutz, L. Echinococcus retrobulbaris 287.
Juksch, L. Keratitis neuroparalytica 501.
Juler, H. Névro-rétinite syphilitique 838.
Iwanow. Bericht (Kasan) 616.

Kalt. Antisepsie préopératoire 470.
— Sarcome du nerf optique 568.
Kastalskaja. Panophthalmie 635.
— Colobom der Macula lutea 1144.
Kater, B. Puerperale Ophthalmie 201.
Katz, R. Rotirende Scheiben etc. 379.
— Lichtstärke der Stearinkerze etc. 380.
— Vorrathscoëfficient der Beleuchtung etc. 681. 954.
— Lichtempfindung 959.
— s. Enko.
Kempner. Ptosisoperation 81. 248.
Keyser. Subjective Sehempfindungen 566.
Kibbe. Pulsating exophthalmus 1020.
Kirchner, M. Trachom 142.
Klapp, P. Innervation der Thränendrüse 393.
Klein, S. Keratitis hypotonica 174.
Klingelhöffer, W. Orbitalcyste 458.
— s. Weiss.
Kljatschkin. Recidivirende Oculomotoriuslähmung 322.
Kluge, J. Traumat. Iriscyste 199. 515.
Knaggs, R. Recovery of retinal detachement 1156.
Knapp, H. Ophthalmia nodosa 765.
— Jahresbericht (New-York) 884.
— Staarextraction 1119.
— Prolapses of the Iris 1123.
Kniess. Centripetale Sehfäsern 1161.
Kochler. Papillo-Retinitis sympathica 1106.
Kocsis, E. Asthenopia muscularis 453.
König, A. Sehschärfe u. Beleuchtung 682.
— Kératite parenchymateuse 507.
— Blaublindheit 683.
— Farben- und Helligkeitsgleichungen etc. 684.
Königshöfer, O. Thränenschlaucherkrankung 85.
— Neuritis optica (Rheumatismus) 272.
— Tuberculose des Auges 299. 329.
Kohann, M. Entropium-Operation 418.
Kohl, W. Ulcus corneae serpens 1070.
Kollock, C. Atrophie der Sehnerven (Amylnitrit) 1170.
Kolt. Sarcome du nerf optique 277.
Korsdriaczew. Hemeralopia epidemica 1151.
Koslowsky, M. Bericht (Kiew) 327.
Kosow, W. A. Keratitiden u. Eserin 169
Koster, W. Ptosis 709.
— Erythropsie 829.
— Kritik 962.
— Mechanisme der accommodatie 967.
Kraisky. Chelodonium majus bei Carcinom der Lider 357.
Krassnizug, A. W. Iritis gonorrhoica 1091.
Krause. Gesichtstäuschung bei Geisteskranken 607.

Digitized by Google

Krautschneider. Crystallbildung in der Linse 235. 796.
Kreiwitzki, W. Astigmatismus nach Operationen 230.
Kries, J. v. Farbensysteme 394.
— Abhandlungen 678.
— Farbenblindheit d. Netzhautperipherie 963.
Krückmann. Stauungspapille 835.
Krutowski, W. Staarextractionen (Bericht) 228.
Kudisch, J. Haemorrhagie beim Kinde 310.
Kümmel, W. Thränen- und Mundspeicheldrüsen 712. 878.
Kuhut, H. Conjunctivitis granulosa 486. 1047.
Kunn, C. Angeborene Beweglichkeitsdefecte der Augen 106.
— Theorie des Schielens 443.
— Athetose 450.
— Tetanie 451.
Kuschew. Lidektropion 979.
Kyle, J. S. Gas bei Trachom 746.

Laffay s. Fromaget.
Lagrange. Ophtalmies métastatiques 202.
— Sarcome de l'orbite 455.
— Ophtalmie à bacilles diphtéritiques 1037.
— Tumeur épibulbaire 1082.
— Panophtalmie 1098.
— Décollement de la rétine et l'électrolyse 1160.
— et Cosse. Holocaine 933
Landolt, G. Ptosis 82.
— Strabisme 97. 439.
— und Gygax. Taschenbuch 888.
Lange, O. Mikrophthalmus 637.
— Choroidaltumor. — Spontanresorption der Cataracta senilis 770.
Lange, de. Nerveuse gezichtsstoornissen 859.
Langie. Tatouage de la cornée 1079.
Lanz, A. Corticale u. Seelenblindheit 863.
Lapersonne. Hemianopsie 557.
— Méningitis après des opérations 585.
— et Curtis. Tumeur sarcomateuse 1084.
Laqueur. Hereditäre Erkrankungen des Auges 1191.
Lassay. Anastomose nerveux etc. 374.
Laschtschenko, P. Medic. Fakultät in Charkow 971.
Laure s. Valude.
Laurenti, K. Theorie der skiaskop. Schatten 45.
Lavagna, M. Arécoline 1102.
Lavigerie, de. Chancre de la conjonctive 1058.
Lawford. Retinitis circinata 258.
— Embolism 1149.
Laws, W. Retinitis circinata 259.
— Temporary myopia etc. 1183.
Leber, Th. Sehschärfe bei hochgrad. Myopie 69.
— Kal. hyp. bei gonorrh. Conjunctivitis 1035.
— Bandförmige Hornhautentzündung 1074.
— Fett in der vorderen Kammer 1086.
Lechner, C. S. Einseitige Abductionsfähigkeit d. Auges 100.
— Cyclitis 518.
— Abnorme willkürliche Augenbewegungen 1003.
Leitner, W. Neuritis retrobulbaris acuta 275.
Lejors. Goître exophthalmique 122.
Lemy, M. Corticale und Seelenblindheit 1209.
Lenz, A. Contusionscataract 222.
Lesshaft. Selbstentbindung der ungetrübten Linse nach Glaucom-Iridectomie 786.
Levinsohn, G. Perforirende Augenverletzungen 1180.
Levy-Dorn s. Cowl.
Lewis, G. Sarcom der Choroidea 207.
— Anomalies musculaires de l'oeil 1002.
Lewtschekko. Follikulosis-Epidemie 151.
Liebrecht. Doppelsehen 249.
Linde, M. Pupillarmembran 194.
— Contusion des Bulbus 576.
Lipps, Th. Bemerkungen zu Heymann's Artikel 678.
Lodato. Tuberculosi della glandula lagrimale 429.

Digitized by Google

Loewenstamm. Holocain 368.
Lohnstein, Th. Brechungsindex der Hornhaut 55.
— Hydrodiascop 646.
— Akkomodaton bei Aphakie 679.
Loktew, W. Colobom des Sehnerven 1162.
Lor. Conjonctivite pseudomembraneuse 137.
Lorenzo, di. Injezioni di sublimato etc. 921.
Lubowski, O. Tuberkulose des Auges 638. 766.
Luchting. Arteria hyaloidea persistens 809.
Lübbe, F. Transitorische Amaurose 251.
Lübbers, A. Disseminirte Heerdsklerose 611. 872.

Machek, Plastik 80.
Mac Soren. Aneurysma 319.
März, T. J. Refraction u. Schiessen 59.
Magnani. Catarro primaverile 923.
Magnus, H. Begutachtung von Unfallschäden (Leitfaden) 631.
Maker, W. O. Trichiasis 981.
Maklakow, A. Carcinom der Conjunctiva 165.
Manca et Ovio. Cataratta artificiale 1110.
Mantey, G. Maligne Tumoren der Carunkelgegend 95. 717.
Manthe, A. Word-blindness etc. 862.
Manz, W. Hemianopsie 1153.
Marina, A. siehe Kunn: „Beweglichkeitsdefecte“ 445.
Markow, J. E. Augenneuralgie 108.
— Embolie 581.
— Echinococcus der Orbita 729.
— Galvanisation des Augapfels 754.
— Glaucomstatistik 773.
— Hyalitis striata et retinitis proliferans 1143.
Marple, W. B. Traumat. Abducensparalyse 446.
Marshall, C. D. Detachment of the Choroid 200.
— Intraocular tumors 210.
— Pathological examination of the eyeball 342.
Marshall, C. D. Interstitielle Keratitis 753.
— Extraction with the electromagnat 849.
— Meningitis following operation etc. 877.
— Sarcoma of the Iris 1089.
— Subhyaloide Blutungen 1135.
Massach. Jahresbericht 6.
Masselon. Chorio-rétinite; décollement rétinien 551.
— Holocaine 927.
Matin. Diabète 591.
Mayweg. Irissarcom 764.
Mazet. Epithelioma 700.
Medem, B. Elektr. Beleuchtung und Schüleraugen 958.
Meisling, A. Om propagation med. „nervus opticus etc.“ 1096.
— Hemianopsi 1210.
Mellinger, K. Jahresbericht (Basel) 628.
Merz, H. Gallicin 369.
Mesmet. Épithéliome de la cornée etc. 50.
Meyer, W. Auge von Schaf und Hund 680.
Michel, M. Anatomie pathologique de la rétine 1138.
Miller, M. Trachom in Oberfranken 742.
Mingazzini. Paralisi recidivante del nervo oculomotorio 1009.
— Paralisi alternante dei muscoli oculari 1010.
Mitvalsky, M. Pathologie der Meibom'schen Drüsen 78.
— Pathologie der Thränenkanälchen 713.
— Luxation du cristallin 801.
— Inflammation tarso-conjonctivale etc. 1041.
Modestow. Retina bei Nicotinvergiftung 243.
Mohr. Siderose der Hornhaut 175.
— Blepharoplastik 421.
Mokriewitsch s. Debogory.
Moll, van. Angiomata etc. 116.
— Verslag (Rotterdam) 624.
— Glaucoom by pneumonie 775.
Molodowsky, A. Gelber Staphylococcus bei Operationen am Augapfel (Dissertation) 897.
Mooren, A. Operation der Myopie 63.

Digitized by Google

Morax. Conjonctivite subaigue 125.
— Diagnostic microscopique des conjonctivites 468.
Morgan. Word blindness 323.
Moritz, E. Sehnervenatrophie 281.
Morton, H. M. Tenotomy 438.
Moses, F. Thrombose der Vena centralis 266.
Motais. Ptosisoperation 422.
Moty. Syphilis oculaire primitive 309.
Mowat, W. Lymphangiectasie 74.
Moyart et van Duyse. Méningo-encéphalocèle etc. 456,
— Enophthalmie et exophtalmie intermittente 461.
Müller. Naht bei Perforationsverletzungen 1181.
Müller, G. E. Psychophysik der Gesichtsempfindungen etc. 395. 964.
— Galvanische Gesichtsempfindungen 398.
— Trachom 1044.
Mündler. Diplococcus lanceolatus im Auge 908.
Münsterberg, H. Die verschobene Schachbrettfigur 685.
Mulder. Sarcoma choroideae 205.
— Papillitis sympathica 220. 1107.
— Cataracta polaris posterior en lenticonus 236.
— Verslag (Groningen) 625.
— Rotation compensatrice de l'oeil 660. 667.
— Lenticonus posterior 1113.
Murrell, T. E. Scopolamine 928.
Muttermilch. Cataracta 541.

Nagel, E. Multiple Heerdsclerose 873.
Nathanson, A. Behaarte Raupen im Auge 289. 330.
— Holocain 643. 651. 934.
Neese, E. Sarcoma choroideae 209.
— Angioma orbitae 727.
— Trachom 743.
Nenadovicz, L. Trachom 1051.
Nesnamow, G. A. Trachom (Jodbehandlung) 487.
— Xerose 1053.
Neulen, W. Enophthalmus traumaticus 114. 730.
Neumann, G. Papilloretinitis bei Chlorose (Dissert.) 836.
Neumann, H. Kinder- und Zahnkrankheiten 610.
— s. Bach.
Neuschüler. Oftalmocromoscopia 918. 940.
New-Orleans. Jahresbericht 7.
Nicati. Expulsions du vitré etc. 1127.
Nicodemi. Evisceratio bulbi 352.
Nieden. Emmerich-Scholl'sches Krebsserum und Formol bei inoperablen Augengeschwülsten 19.
— Anchylostomiasis und Auge 868. 902. 1195.
Nobbe, W. Lipodermoide d. Conjunctiva 751.
Noell. Sarcome des Uvealtractus 208.
Noischewski. Optische Ataxie etc. 1207.
Nonne. Hirn-Sinusthrombose 320.
Norrie, G. Staarbehandling 900.
Nottbeck, B. Pseudoneuritis 833.
Noyes, H. Pemphigus der Conjunctiva 494.
Noyon. Ophthalmologische Diagnose zander Oogspiegel 636.
— Gasgloeilicht 1216.
Nuel, J. P. Amblyopie sympathique 221.
— Cysticerque 1059.

Obersteiner. Centraler Sehapparat und Diagnostik 315.
Oeller, J. Atlas der Ophthalmoskopie 894.
Ogilvie. Atrophy in three brothers 280.
Ohlemann, M. Farbenblindheit 9.
— Blennorrhoea neonatorum 129.
Oliver, C. A. Traumatischer Enophthalmus 113.
— Chorioretinitis maculae luteae nach Blitzstrahl etc. 262.
— Ruptur der Vena temporalis retinae 263.
— Kleinhirngeschwulst 316.
— Narbenektropium 420.
— Dislocation der Linse 578.
— Gicht am Auge 869.
— Fractur der Schädelbasis 875.

Digitized by Google

Oliver, C. A. Traumat. Ptosis 1013.
— Epithelioma 1083.
Onisi, Y. Trachom 741.
Ostmann. Auge und Ohr 314.
Ostroplasow s. Erismann.
Ostwalt. Infection postopératoire 346. 909.
— Cyclische Albuminurie 1192.
Otto, J. Operation der Myopie 65.
Ovio. Fenomeni di fatica oculare 561.
Ovio s Manca.

Pabst, A. Helligkeit der farbigen Papiere 284.
Pagano. Vie associative del nervo ottico 378.
Pagenstecher. Jod in der Augenheilkunde 939.
Panas. Traitement chirurgical de la myopie 62.
— Autoinfection 344. 879.
Pansier, M. Amaurose hystérique 1150.
Parengo. Farbenunterscheidung 952.
Parent. Plaques fibreuses à double contour 1137.
Parinaud. Ptosis 985.
— Vision simultanée etc. 951.
Parisotti. Lavori eseguiti nel 1897. 324.
Park, J. W. Anophthalmus 115.
Passera. „Arteriae recurrentes Chorioideae" 373.
Pêan. Goitre exophtalmique 1027.
Peltesohn. Missbildung 521.
Percival. Length of aphakic eyes etc. 968.
Pergens, Ed. Bericht 10. 333.
— Farbige und farblose Augengläser 35. 48.
— Buphthalmus 780. 529.
— Favus der Lider 416.
Perles, M. Neue Bestimmungen bei den preuss. Staatsbahnen 629.
Perts, A. Photometrische Untersuchungen 385.
Pes. Gluandole palpebrali 976.
Petella. Schiascopia 403.
Peter, M. Convexgläser bei glaucomatösen Prodromalerscheinungen 782.
Peters, A. Xerose- und Diphtheriebacillen etc. 477.
Peters, A. Chron. Diplobacillenconjunctivitis 479.
— Pathol. Anatomie der Conjunctiva 738.
Petrasco, T. Keratitis 752. 1073.
Pfeiffer. Augenlepra 293.
Pflüger. Verhütung des Irisprolapses bei der Extraction 1122. 1124.
Pick, F. Hemianopsie bei Urämie 593.
Pick, L. H. Trachom 1046. 483.
Pickema. Gezichtsscherpte etc. 965.
Piccoli. Cisti dell' orbita da cisticerco 855.
Pietsch. Gesichtsfeld und Refraction 242. 386.
Piqué. Exophthalmos pulsatile 118.
Plantenga. Diepte der oogkammer 966.
Plaut, R. Spontane Aufhellung einer Cataract 536.
Pnybernau. Extraction des glandes lacrymales 90.
Polano. Chorioidalrupturen 772.
Pominiane. Conjunctivite infectieuse 475.
Pontoppidan. Hemianopiske Scotoma 1211.
Popow, S. W. Tabaksamblyopie 826.
Posey, W. C. Congenital defects of the Iris 1093.
Prentice, Ch. Strabismus theories 442.
Priestley-Smith. New method of mounting ophthalmic Specimens 37.
Preyer, W. Farbenunterscheidung etc. im Kindesalter 399.
Progress in Ophthalmology 326.
Puccioni. Ectasia del sacco lagrimale 716.
— Lussazione spontanea della lente 799.
Purtscher. Angeb. grauer Staar als Familienübel 794.
— Aderhautblutung nach Extraction 805.
Pylkow, W. N. Jod bei Trachom 149.

Querenghi. Abscès de l'orbite 1015.
— und Beduschi. Acromegalia 1198.

Raas. Hornhauthorn 181.
Radswitzky. Enophthalmos u. Exophthalmos 462.
— Aniridia bilateralis 520.

Digitized by Google

Randolph, R. L. Alkohol als Desinficiens 26.
— Bacteria in the normal conjunctiva etc. 896.
— Mumps of the lacrymal gland 987.
Ranvier. Rôle physiologique des leucocytes etc. 168.
— Rôle de l'épithélium antérieur etc. 178
Raudnitz, R. Spasmus nutans 1197.
Raulin. Corps étrangers de l'oeil 572.
Rauschenbach. Cataracta traumatica 224.
Reclus, P. Eucaine et cocaine 25.
— et Jaure 1028.
Reddingius. Haag'sche Poliklinik (Verslag) 620.
— Scheelzien 719. 720. 999.
— Gezichtszinling 664.
— Orienteering 663.
Reichenberger. Schulkinder-Untersuchung 970.
Reid, Thomas. Keratometrie 662.
Reuss, A. v. Trachom in Cisleithanien 740.
Risley, S. Ablösung der Chorioidea u. Retina durch Erschütterung 261.
— Cyste der Papille 278.
— Refractionsveränderung bei Glycosurie 1200.
Rochon-Duvigneaud. Glaucome (action des miotiques) 528.
— Abscès froid du grand angle 996.
— s. Darier.
Rockliffe, W. Leuco-Sarcoma of the choroid 206.
— Cataract-Extraction and Gout 798.
Rogens, F. Persistirender Netzhauteindruck 565.
Rogmann. Kyste de la sclérotique 185.
— Anomalies lenticulaires, colobomes etc. 795.
Rohmer, M. Suture conjonctivale etc. 1068.
Rolles, M. Suppurations orbitaires etc. 1016.
Roth, A. Diagnostik der Sehstörungen 247. 563.
— Sehproben-Beleuchtungsapparat 647.
— s. Ziel.
Rotgans. Oculomotoriuslähmung 723.
Rumschewitsch, K. Ectropium sarcomatosum 77.
— Cavernöses Angiom des Oberlides 728.
Rumschewitsch, K. Cystoide Bildung in der Bindehaut 749.
— Papillom der Conjunctiva 1060.
Runk, Th. Sympath. Ophthalmie 1108.
Rutten s. van Duyse.

Sabrazès et Cabannes. Ophthalmoplégies nucléaires 318.
Sachs, M. Das Sehen der Schielenden 440.
— Erklärung der Mikropie 674.
— Augenmuskellähmungen 722.
Sachsalber, A. Rankenneurom der Orbita 459.
Salva. Champ visuel dans l'amblyopie toxique 556.
— Sarcome de l'orbite 1023.
Salzmann. Brechungsverminderung durch Verlust der Linse 67. 693.
Sattler, H. Die elastischen Fasern der Sclera 42. 946.
— Ectopia lentis 804.
Sattler, R. Ivory exostosis of the orbit 109.
Sauveneau s. Fournier.
Sbrana. Osteoma della palpebra superiore 697.
Scalinci. Criptotalmo cicatriziali 986.
— Mixo-sarcoma del nervo ottico 1175.
Scellingo. Bericht (Roma) 881.
Schanz, Fr. Familie mit juveniler Cataract 792.
— Diphtheriebacillus 1036.
Schapringer, A. Polykorie und Iriscolobom 761.
Scheffels, O. Netzhautvenenerkrankung etc. 264.
Schevensteen s. van Duyse.
Schimanowski, A. Pulsirender Exophthalmus 119.
— Cysten der Lider 701.
Schimmelpfennig, W. Conjunctivalxerose etc. 163.
Schjötz, Hj. Accommodationskrampe 974.
— Statistik 1117.
Schirmer, O. Pathologie d. Pupillenweite 757.
Schleich, G. Frühjahrscatarrh 156.
— Rudolf Berlin † 890.

Digitized by Google

Schlodtmann, N. Luxation d. Linse 800.
Schloesser, C. Gesichtsfeldmessung und Allgemeindiagnose 21.
— s. Heinz, R.
Schlottmann, W. Sulzige Infiltration der Conjunctiva 158.
Schlub, St. Fibrombildung bei Frühjahrscatarrh 748.
Schmelew, P. Trachom 150.
Schmey, F. Contagiöse Augenentzündungen 144.
Schmidt, H. Doppelspatel für Lidoperationen 36.
— Intermittenzzahl bei Lichtempfindung 240. 387.
Schmidt, W. Papillo-retinitis bei Chlorose 271.
Schmidt-Rimpler. Semidecussationsfrage 43.
— Sehstörungen beim Schiessen 582.
— Theorie der Netzhautablösung 824. 1157.
Schmitz, R. Ulcus corneae serpens 502.
Schnabel. Strabismus 1000.
Schön, N. Staar nach Krämpfen 797.
Schön, W. Brechungsverlust myopischer Augen 411.
Scholz, v. Sphincterolysis anterior 189.
Schreiber. Bericht 112. 332.
Schreiner, M. Tumor des Thalamus opticus 874.
Schwarz, O. Willkürliche einseitige Augenbewegungen 104.
— Augenstörungen bei Hirn- u. Rückenmarkskrankheiten 1205.
Schweigger, C. Extraction mit Lappenschnitt 1118.
— R. Netzhautblutungen (Dissert.) 547.
Schweinitz, de. Perniciöse Anämie 297.
— Stahlstück im Ciliarkörper (Röntgenstrahlen) 574.
— Angioide Streifen in der Netzhaut 812.
— Resorption des Pigments nach Blutfärbung der Hornhaut 1075.
— Glaucom 1129.
— Myopie bei Diabetes mellitus 1199.
Scott, K. Keratitis in Leprosy 182.
— Obliteration of the nasal canal 715.
Seggel. Beleuchtung, Sehschärfe und Myopie 404.
Senn, A. Hornhauttrübung bei Anilinfärbern 176.
Sgrosso. Kératocône 179.
Shaw, E. Neuritis optica nach Perforationswunde 844.
Shymoway. Staaroperationen (New-York) 328.
Siemerling und Boedecker. Progressive Paralyse 321. 871.
Silcock, A. J. Pemphigus of the conjunctiva 1054.
Siklosy, F. v., jun. Distichiasis und Entropium 707.
Silex, P. Dauersonden 94.
— Amblyopie und Amaurose bei Schwangeren etc. 254.
— Keratitisformen 498.
— Eucain 652.
— Bericht 689.
Silvestri. Sarcoma del sacco lacrimale 997.
Simi. Injezioni di sublimato 351.
— Fistola del sacco lacrimale 432.
— Malattie oculari 614. 887.
Simonsky. Skiaskopie 687.
Sinclair s. Eales.
Sirotkin, W. Entropium-Operation 978.
Siethoff. Seemann's autoptisches Phänomen 400. 666.
Smith, Pr. Glaucoma 1100.
Snell. S. Carcinoma of eyelid 76.
— Sarcoma of the caruncle 993.
— Electrolysis 1050.
— Optic atrophy 1172. 1173.
Snellen, H. Prof. Dr. Dojer 12.
— Keratoconus 512.
— Verslag (Utrecht) 619.
— Erythropsie 241. 830.
Söhngen. Fechner's Klewien etc. 668.
Somya. Flimmerscotom 606.
Sourdille, G. Section de Daviel 1116.
Sous. Pseudomélanose oculaire 285.
Spanbock und Steinhaus. Hemianopsie und Diabetes insipidus 592.
Spicer, H. u. Ormerod, J. Recurrens paralysis of ocular nerves 102.
— Spurious optic Neuritis 274.

Digitized by Google

Ssolowiew. Toxine und Reinkulturen (Dissert.) 898.
Ssütschew, A. Bericht (Kasan) 618.
Staelin s. Wilbrand.
Stark, J. Gliosarkoma orbitae 110. 268.
Steiger, A. Astigmatismus 973.
Steiner, F. Hysterische Affectionen bei Kindern 311.
— Cysten am Orbitaleingang 457.
— Basedow bei Kindern 463. 865.
Steinhaus s. Spanbock.
Steinheim. Angeborene Staphylome 1076.
Steinhoff. Spontanresorption des Altersstaars 234.
Stephan, Th. Seelenblindheit 605.
— Strabismus 721.
— Trachom 739.
Stern, E. Keratitis parenchymatosa 173.
Stevens, G. F. Tropometer 381.
— Directions of the Vision etc. 956.
— Directions of the retina etc. 947.
— Trachoma 1045.
Stiel, A. Tuberculose des Auges 525.
Stilling, J. Grundzüge der Augenheilkunde 13.
Stirling. Geschwulst der Hirnhäute 317.
Stölting. Retinitis hämorrhagica mit Glaucom 256.
— Intracranieller Druck 774.
Stoewer. Cyste der Uebergangsfalte 493.
— Iridotomie bei Pupillarverschluss 760.
Straub, M. Aangeboren verlamming van de beweging der oogen 107.
— Pathologische vaatvorming 755.
— Amsterdam 893.
Straeten, van der. Conjonctivite pseudomembraneuse 136.
Strzeminsky, J. Behring's Serum 135.
— Acromégalie 300.
— Maladies du foie 302.
— Syphilis 306..599.
— Entropium und Trichiasis 980.
— Paralysie oculomotrice récidivante 1008.
Strouse, N. Sarkoma of the limbus 1085.
Stülp, O. Papillom d. Conjunctiva 164.
— Astembolie der Art. cent. ret. nach Wochenbett 265.
Süsskind, J. Tuberculose d. Thränendrüse 88.
Sujew, L. J. Methoden d. Refractionsbestimmung 4.
Sulzer. Astigmatisme 184.
— Glaucome 211.
Swoboda. Angeborene Keratitis parenchymatosa etc. 191.
Szili, A. Augenverletzungen 283.
— Magnetoperationen 846.
— Weiss. Bericht (Pest) 891.
Szumann. Psychosen nach Augenverletzungen 290.

Takashi, H. Staaroperationen (Diss.) 542.
Talko Mélanose 159.
Taylor, L. N. Foreign body in the canaliculus 93.
Termatola Glaskörperfäden 1131.
Terrien, F. Artère hyaloide 944.
Terson, A. Exstirpation de la glande lacrymale 430. 714.
— Episclérite 1080.
— Atrophie partielle des nerfs optiques etc. 1171.
— Méningite etc. 1204.
Thillier. Adénoide de la conjonctive 491.
Thomas, P. De'collement de la rétine 821.
Thomsen. Prodromalsymptome bei Paralyse 1206.
Thompson, A. Loss of conjugate movement of the eyes etc. 449.
— Blindheit nach Jamaica-Jngwer 1213.
Thompson, E. S. Myopie nach Glaucomiridectomie 694.
Thorington, J. Keratoconus 915.
Tilley, R. Persönliche Gleichung bei Eisenbahnbeamten 661.
Tornatola e Allessandro. Cloruro di Sodio 922.
— Origine del vitreo 943.
Transactions ophthalmic 885.
Trantas-Syphilis 203.
Treutler, B. Euphthalmin 653.
Trousseau. Cataracte 226.
— Hémorrhagie après extraction etc. 233.
— Ophthalmie sympathique 534.

Digitized by Google

Trosseau Greffe d'éponges après l'énucleation 903.
Truc. Vision chez les criminels etc. 325.
— Scotomètre 913.
— Blépharites sèches 975.
— Ectropion 982.
Trussow. Trachom 745.
Trzebisky, R. Dermoidcysten 460.
Tutilow. Trachom 152.
Tweedy. Foreign bodies etc. 847.

Ueberhorst, K. Theorie der Gesichtswahrnehmung 52.
Uhthoff, W. Keratoskop 30.
— Sehenlernen blindgeborener Operirter 396. 564.
— u. Axenfeld, Th. Bacteriologie der Keratitis 500.
Ulcy. Epithélioma 75.
Ulrich, R. Flüssigkeitsbewegung im Auge 54.
Ulry, s. Cabannes.
— s. Fromaget.

Vacher. Extraction (Myopie forte) 412.
Valenti. Jnjezioni sotto-congiuntivali 644.
Valude. Hématome orbito-palpébral etc. 117.
— Kératite interstitielle syphilitique 172.
— Conjonctivite et Kératite 478.
— Gomme tuberculeuse de la conjonctive etc. 1057.
— et Laur. Chancre de la conjonctive 489.
Valvis. Ulcère de la cornée 1065.
Vamossy, Z. Cocain u. Tropacocain 31.
— Anesin 358.
Varese. Echinococco dell'orbite 580.
Veasey, C. Sarcoma of the caruncle 990
Velhagen. Scheingeschwulst nach Extraction 1130.
Vennemann. Ophthalmie du Congo 292.
Vian. Ophthalmie purulente etc. 474.
Vignes. Asthénopie musculaire 1004.
Vincentiis, de. Elefantiasi 704.
Vincentiis, de. Su di una palpebra superiore sifatta per auto-ed eteroplasica 705.
Violet, P. Strabisme 441.
Visser. Accomoderen van astigmatic 72.
— Neue Refractionsbestimmung 639, 686.
Vogel, de, W, T. Bacillen von Conjunctivitis 126.
Vold, J. M. Gesichtsbilder im Traum 53.
Vollaro. Peuchezione di corpuscoli Vossi etc. 1179.
— Tuberculosi bulbare 1219.
Vossius. Mikrophthalmus 20.
— Augenaffectionen durch Raupenhaare 601.
— Operation der excess. Myopie 690.
— Intermittirender Exophthalmus 1021.

Wagenmann. Augenerkrankungen bei Gicht 296
— Hämophilie 808.
— Netzhautgefässe 819. 820.
— Zündhütchenverletzungen 850.
Wagner, M. Glaucome 1103.
Waldhauer. Trichiasis 977.
Wallach. Metastat. Ophthalmie 1201.
Walter. Tumor of optic nerve 273.
— Accomodation bei Aphakie 806.
— Organisation augenärztlicher Hülfe 892.
Wandless. Irisscheere 914.
Ware, L. Syphilitic Neuro-Retinitis 1166.
Warrington. Congenital abducens paralysis 448.
Webster. Restoration of vision in a blind eye 286.
— Prolaps der Netzhaut nach Iridectomie
— Névrites rétrobulbaires et sérum 559.
Wecker, L. de. Ablation de la glande lacrymale etc. 988.
— Tatouage cornéen optique 1078.
— Sphinctérectomie 1094.
Wechsler, E. Frühjahrscatarrh 155.
Weeks, J. E. Actinomykose der Augenhöhle und des Augapfels bei einem Papagei 341.

Digitized by Google

Weeks, J. E. Oculomotoriusverletzung 447.
— Electromagnetoperation 1186.
Wertheim, S. Tabes dorsalis 1208.
Weichselbaum u. Adler. Epidemie acuter Conjunctivitis in Nieder-Oesterreich 472.
Weil, M, Hysterische Sehstörungen im Kindesalter 604.
Weill, J. Tuberculose der Iris etc. 1087.
Weinland, G. J. Myopie 60.
Weiss, L. Ektasieen bei Myopie 413.
— Wachsthum des Auges 654.
— Gesichtsfeld der Schielenden 1001.
— u. Klingelhöfer. Arthritis mit Conjunctivitis blennorrhoica 131. 295.
Wessely, K. Autophthalmoskopie 937.
Westhoff. Verslag (Amsterdam) 626.
— Operative behandeling der Myopie 692.
Wettendorfer. Iuveniler Totalstaar 225. 791.
Wiegmann, E. Instrument für Sclerotomie 648.
Widmark, J. Rörande närsyntheden 61.
— Papillo-makulära knippet 276.
— Synliga spektrum 949.
Wilbrand u. Staelin. Syphilis 870.
Wilder, W. Iridoplegie 514.
Williams, C. H. Sehschärfe beim Eisenbahndienst 957.
Winselmann. Holocain 367.
Wintersteiner. Partielle stationäre Staare 632.
Wolffberg. Unfallversicherung und operatives Heilverfahren 1188.
— Chron. Aconitin-Intoxication 1214.
Wolkowitsch. Bacteriologie der normalen Bindehaut 634.
Woodward. Ruptures of iris etc. 1092
Worrel. Schuss durch den Augapfel 853.
Wood, C. Bleivergiftung 588.
Würdemann. Holocain 924.
Wüstefeld. Eucain 32.

Zehnder, J. Kochsalz-Injectionen 640.
Ziel u. Roth, O. Gehirntumor (Operation) 594.
Zimmermann, W. Operation der Myopie 66.
— Thränensackleiden 426.
— Blennorhoea neonator. 467,
— Intensives Licht und Sehorgan 603.
— Cornea und Sclera eines Hundes 756.
— Melanotische Tumoren 763.
— Tuberculöse Iritis 767.
— Augenleiden und constitutionelle Erkrankungen 857.
— Netzhautablösung beim Hund 1154.
Zimmermann, C. Traumatic exophthalmus 1022.
— Laceration of optic nerve etc. 1164
Zirm, E. Contusio bulbi 845.
Zoth, O. Augenmuskeln 99.

Digitized by Google

Druckfehlerverzeichniss.

Es ist gedruckt:

863 statt 363.
1087 „ 1097.

Dëus.

Digitized by Google

BERICHT

ÜBER DIE

LEISTUNGEN UND FORTSCHRITTE

DER

AUGENHEILKUNDE

IM JAHRE 1898.

FÜR KNAPP UND SCHWEIGGER's ARCHIV FÜR AUGENHEILKUNDE

ERSTATTET VON

PRIVATDOCENT DR. **ST. BERNHEIMER** IN WIEN, STABSARZT DR. **O. BRECHT**, PROF. DR. **R. GREEFF**, PROF. DR. **C. HORSTMANN** UND PROF. DR. **P. SILEX** IN BERLIN

UNTER MITWIRKUNG VON

DR. G. ABELSDORF IN BERLIN, DR. S. M. BURNETT IN WASHINGTON, DOCENT DR. DALÈN IN STOCKHOLM, PRIVATDOCENT DR. HERRNHEISER IN PRAG, PROF. DR. HIRSCHMANN IN CHARKOW, DR. KRAHNSTÖVER IN ROM, DR. P. VON MITTELSTÄDT IN METZ, PROF. DR. DA GAMA PINTO IN LISSABON, DR. RICHARD SCHWEIGGER IN BERLIN, PROF. DR. SULZER IN PARIS, DR. L. WERNER IN DUBLIN, DR. C. H. A. WESTHOFF IN AMSTERDAM U. A.

REDIGIRT VON

PROFESSOR DR. **C. HORSTMANN**
IN BERLIN.

WIESBADEN.
VERLAG VON J. F. BERGMANN.
1899.

Digitized by Google

Alle Rechte vorbehalten.

Druck von Carl Ritter in Wiesbaden.

Digitized by Google

INHALTS-VERZEICHNISS.

Abtheilung A.

Referent: Professor Dr. C. Horstmann.

	Seite
Allgemeine ophthalmologische Litteratur	1. 61. 131. 206
Allgemeine Pathologie, Diagnostik und Therapie	3. 65. 133. 208
Heilmittel und Instrumente	9. 68. 142. 215

Abtheilung B.

Referent: Privatdocent Dr. St. Bernheimer.

Anatomie	14. 74. 145. 218
Physiologie	14. 75. 148. 220
Refractions- u. Accommodations-Anomalien	17. 77. 155. 224
Muskeln u. Nerven	19. 78. 157. 226

Abtheilung C.

Referent: Professor Dr. P. Silex.

Lider	23. 80. 158. 229
Thränenapparat	26. 84. 162. 231
Orbita u. Nebenhöhlen	26. 86. 163. 323
Conjunctiva	29. 92. 167. 235
Cornea, Sclera, vordere Kammer	36. 100. 175. 242

Abtheilung D.

Referent: Stabsarzt Dr. O. Brecht.

Linse	40. 106. 180. 245
Iris	43. 108. 183. 248
Chorioidea	45. 109. 184. 250
Glaskörper	48. 111. 185. 251
Glaucom	48. 112. 185. 252
Sympathische Ophthalmie	49. 115. 189. 254

Abtheilung E.

Referent: Professor Dr. R. Greeff.

Netzhaut- u. Funktionsstörungen	50. 116. 190. 255
Sehnerv	52. 119. 193. 258
Verletzungen, Fremdkörper (Parasiten)	52. 119. 196. 260
Augenstörungen bei Allgemeinleiden	55. 123. 199. 262

Digitized by Google

Digitized by Google

Systematischer Bericht

über die

Leistungen und Fortschritte der Augenheilkunde

im ersten Quartal 1898.

Erstattet von

Privatdocent Dr. St. Bernheimer in Wien, Stabsarzt Dr. O. Brecht, Professor Dr. R. Greeff, Professor Dr. C. Horstmann, Professor Dr. P. Silex in Berlin,

unter Mitwirkung von

Dr. G. Abelsdorf, Berlin, Dr. S. M. Burnett in Washington, Docent Dr. Dalèn in Stockholm, Privatdocent Dr. J. Herrnheiser in Prag, Professor Dr. Hirschmann in Charkow, Dr. Krahnstöver in Rom, Dr. P. von Mittelstaedt in Metz, Professor Dr. Da Gama Pinto in Lissabon, Dr. Richard Schweigger in Berlin, Dr. Sulzer in Paris, Dr. L. Werner in Dublin, Dr. C. H. A. Westhoff in Amsterdam etc.

Redacteur: C. Horstmann.

Für Abschnitt I—III Referent:
Professor Dr. C. Horstmann, Berlin.

I. Allgemeine ophthalmologische Literatur.

Lehrbücher, Monographien, Abhandlungen allgemeinen, bibliographischen, historischen Inhalts. Statistische Schriften.

1. Schmidt-Rimpler, H. Die Erkrankungen des Auges im Zusammenhang mit andern Krankheiten. Specielle Phathologie und Therapie herausgegeben von H. Nothnagel. XXI. Band. Wien 1898. A. Hölder.
2. Czermak, W. Die augenärztlichen Operationen. 11. u. 12. Heft. Wien 1898. C. Geroldt Sohn.
3. Reddingius, R. A. Das sensumotorische Sehwerkzeug. Leipzig. W. Engelmann. 1898.
4. Königshöfer. Die Geschichte der vergleichenden Augenheilkunde, insbesondere ihre Entwickelung unter dem Einfluss der thierärztlichen Fachschule in Stuttgart. Zeitschr. f. Thiermedicin II. p. 81.
5. Golowin, S. S. Ueber die Erblindungsursachen nach dem statistischen Material aus den Blindenanstalten Russland's. Centralbl. f. prakt. Augenheilk. XXII. p. 39.
6. Wolffberg. Beitrag zur Blindenstatistk. Wochenschr. f. Therap. u. Hygiene des Auges 1898.
7. Greeff, A. Ueber Blindenfürsorge. Zeitschr. f. Krankenpflege. 1898. April.
8. Ischreyt, G. Bericht über die Thätigkeit der »fliegenden Ophthalmologen-Kolonne« von Dürtülli im Gouv. Ufa. Petersburger med. Wochenschr. 1898 No. 1.

Digitized by Google

9. Dagilaisky. Zur Thätigkeit der mobilen (oculistischen) Kolonnen. Jeschenedelnik 1898 No. 5.

10. Belitowsky. Bericht über meine oculistische Thätigkeit vom 1. Januar 1897 bis 1. Januar 1898. Wjestnik. Ophthalm. 1898 No. 2.

11. Brszosowsky, A. Kurzer Bericht über die Augenkranken im Terzin'schen Kreise. Wjestnik. Ophthalm. 1898 No. 2.

12. Bayer, Franz. Kurzer Bericht über die Wirksamkeit der Augenabtheilung (Augenheilanstalt) des Stefan's Hospitales in Reichenberg im Jahre 1897. Corr. Bl. d. Vereins deutscher Aerzte in Reichenberg und Umgegend 1898 No. 1.

13. Mulder. Vyfde jaarlysch verslag von de inrichting tot behandelingen en verpleginq van beholftige en minvermogende ooglyders te Groningen over 1897.

14. Bouvin. Achtste verslag der vereeniging Inrichting vor ooglyders te s'Gravenhage over 1897.

15. de Haas. Tweendertigste verslag der vereeniginp tot het verleenen van hulp aan minvermogende ooglyders voor Zuid Holland gevestigd te Rotterdam over 1897.

16. Bock. Siebenter Bericht über die Abtheilung für Augenkranke im Landesspitale zu Laibach. (Vom 1. Januar bis 31. Dezember 1897.)

17. Goblot. La vision droite. Rec. d'Ophthalm. 1898 No. 1.

18. Tailor, S. J. The vision of railway officials. Brit. med. Journ. 1898. March. p. 815.

Schmidt-Rimpler (1) giebt eine umfassende Darstellung des Zusammenhang's der Augenerkrankungen mit andern Körper- und Organleiden. Durch eine reiche Casuistik werden die Krankheitsbilder illustrirt. Die Litteratur ist ausgiebig zusammengestellt, um für specielle Studien einen bequemeren Anhalt zu bieten.

Das 11. und 12. Heft des vortrefflichen Werkes von Czermak (2) enthält den Rest der Operationen an der Sklera und die Operationen an der Iris.

Unter 522 Zöglingen aus 18 Blindenanstalten war, wie Golowin (5) berichtet, bei 55,3 % die Blindheit in Folge allgemeiner Körpererkrankungen eingetreten, bei 26,2 % nach selbstständigen Augenerkrankungen, bei 7,1 % war die Blindheit angeboren und bei 4 % durch ein Trauma veranlasst. Nach Variola trat Blindheit bei 28,5 % ein, nach Blennorrhoea neonatorum 16,6 %.

Nach dem Bericht von Ischreyt (8) behandelte die fliegende Ophthalmologen-Kolonne von Dürtülli 1348 Kranke, darunter 994 Trachomatöse, und machte 549 Operationen und kleine operative Eingriffe, darunter 41 Staaroperationen. Unter den 1348 Patienten fanden sich 284 unheilbar Blinde, die Mehrzahl 122 hatte das Trachom verursacht, nächst demselben das Glaukom 41.

Digitized by Google

Bayer (12) behandelte im Jahre 1897 in der Reichenberger Augenheilanstalt 830 Kranke (438 Männer, 392 Weiber). Die Zahl der grösseren Operationen belief sich auf 200, darunter 63 Cataractextractionen, 34 Iridectomien (15 wegen Glaucom), 15 Enucleationen, 15 Schieloperationen.

Die Erfolge bei den Staaroperationen sind:

ganzer: 90 %,
mittlerer: 8,4 %,
0 : 1,6 %, Herrnheiser.

Mulder (13) behandelte 1609 Patienten und machte 157 Operationen, darunter 32 Staaroperationen, 19 Iridectomien und 18 Schieloperationen.

Bouvin (14) behandelte 1897 4328 Augenkranke und machte 188 Operationen, darunter 22 Staaroperationen, 26 Iridektomien und 56 Schieloperationen.

de Haas (15) hatte 1897 5086 Patienten. Unter den 203 Operationen waren 43 Staaroperationen, 18 Iridectomien und 78 Schieloperationen.

Im Landesspitale zu Laibach behandelte Bock (16) im Jahre 1897 914 Augenkranke und machte 81 Staaroperationen, 65 Iridektomien, 7 Schieloperationen, 14 Enucleationen und 205 anderweitige Augenoperationen.

Tailor (18) berichtet über 2 Fälle. Der erste Mann, ein Lokomotivführer hatte gemischten Astigmatismus auf beiden Augen und eine Macula auf einem. Der andere besass Myopie, beträchtlichen Astigmatismus und toxische Amblyopie. Werner.

II. Allgemeine Pathologie, Diagnose und Therapie.

19. Uhthoff, W. Ueber die neueren Fortschritte der Bakteriologie auf dem Gebiete der Conjunctivitis und Keratitis der Menschen. Samml. zwangl. Abhandl. aus dem Gebiete der Augenheilk. Herausgegeben von A. Vossius. II. 5.

20. Randolph, C. E. Bakterien in der normalen Bindehaut und ihre Beeinflussung durch aseptische und antiseptische Irrigation. Journ. Amer. Med. Assoc. 1898. Jan. 8.

21. Tanja. Influenza-Bacil. Geneesk. Tydschr. 1898, L. p. 736.

22. Straub. Over pathologische vaatoormin. Ibid. p. 574.

23. Ulrich. Ueber die Durchlässigkeit der Iris und der Linsenkapsel für Flüssigkeiten. Arch. f. Augenheilk. XXXVI, p. 197.

24. Liebrecht. Untersuchungen über die Adaption der gesammten Netzhaut im kranken Auge. Arch. f. Augenheilk. XXXVI, p. 211.

25. Bullot. La régénération de l'epithélium cornéen sous influence de la morphine. Soc. Belge d'Ophthalm. 1897, Nov. 28.

26. Ranvier. Influence histogénétique d'une forme antérieure à propos de la regénération de la membrane de Descemet. Tribune méd. 1898. févr. 2.

Digitized by Google

27. Bach, L. Pathologisch-anatomische Studien über verschiedene Missbildungen des Auges. v. Gräfe's Arch. für Ophthalm. XLV, p. 1.

28. Truc. Lesions obstétriciales de l'oeil et de ses annexes. Ann. d'Ocul. CXIX, p. 161.

29. Conner, Leartus. Amblyopie in Folge von Unterdrückung, congenitaler Unvollkommenheit oder Erkrankung. Welcher Zustand? oder alle? Journ. Amer. Med. Accos. 1898. Jan. 22.

30. Katz, R. A. Der Beleuchtungsvorrath und die individuellen Schwankungen des zur Arbeit nothwendigen Beleuchtungszimmer. Wratsch. 1898, No. 1.

31. Stöckl, A. C. Fremdkörper im Bulbus, Localisation mit Röntgen-Strahlen. Wien. klin. Wochenschr. 1898, No. 7.

32. Hansell, H. E., Die Röntgen-Strahlen in der Augenchirurgie. Journ. Amer. med. Assoc. 1898, Jan. 1.

33. Kibbe, A. B., The utility of the X Rays in detecting and weating metallic particles in the eye. Arch. of Ophthalm. XXIV, p. 512.

34. Gunsberg. Versuch die Röntgen'schen Strahlen zur Constatirung eines Fremdkörpers im Auge zu verwenden. Wjess. Ophthalm. 1898, No. 2.

35. Dunlavy, G. C. Wann ist die Evisceration der Enucleation vorzuziehen. Journ. Amer. med. Assoc. 1898, Jan. 1.

36. Fox, L. W. Implantation einer Glaskugel zur Stütze eines künstlichen Auges und Mules Operation zur Ersetzung der Enucleation des Augapfels. Journ. Amer. med. Assoc. 1898, Jan. 8.

37. Pick, Albert. Ein Experiment an einem Kaninchenauge zur Erhaltung eines unzerbrechlichen, elastischen künstlichen Glaskörpers nach Evisceration. Ibid.

38. Schmidt. Nachtrag zu dem Artikel Enucleatio bulbi mit beweglicher Prothese. Zehenders klin. Monatsbl. f. Augenheilk. XXXVI, p. 67.

39. Berry, G. On the treatment of some of the more common eye affections. Edinburgh. med. Journ. 1898, p. 50, p. 168, p. 272 u. p. 358.

40. Guttmann, E. Die Hydrotherapie in der Augenheilkunde. Wochenschr. f. Therap. u. Hygiene des Auges I No. 12 u. 13.

41. Herrnheiser, J. Wann sind Verbände, wann kalte oder warme Umschläge bei der Behandlung von Augenkrankheiten angezeigt? Die ärztliche Praxis XI, No. 1—3.

42. Hjort. Zur offenen Wundbehandlung am Auge. Wochenschr. f. Therap. u. Hygiene des Auges. I, 14, p. 107.

43. Galezorski. De la thérmométrie oculaire et de son utilité dans le diagnostic de certaines maladies des yeux. Rec, d'Ophthalm. 1898, No. 1, p. 12.

44. Snegirew, K. Der therapeutische Werth der Vibrations-Massage bei verschiedenen Augenkrankheiten. Wjest. Ophthalm. XV, 1, p. 1.

Digitized by Google

45. Snegirew. Ueber den Einfluss der Vibrations-Massage auf die Diffusion aus dem Conjunctivalsack in die vordere Kammer. Medic. Obos. 1898, No. 3.

Nach Uhthoff (19) sind als Erreger von Conjunctivalaffektionen beim Menschen folgende Mikroorganismen anzuerkennen. Der Neisser'sche Gonococcus, der Fränkel-Weichselbaum'sche Diplococcus (Pneumococcus), der Koch-Week'sche Bacillus, der Streptococcus pyogenes, der Klebs-Löffler'sche Diphtheriebacillus, der Diplococcus (Morax) die Staphylokokken und die Diplokokken (Pseudogonokokken) acuter Follikularkatarrhe der Conjunctiva. Als vereinzelte Befunde sind noch anzuführen der Mikrococcus minutissimus (Bach) und ein Bacillus (nach Gram färbbar), ganz neuerdings bei epidemischer Conjunctivitis beschrieben von Gromakowski, ferner einzelne Fälle von Conjunctivalinfektion durch Bacterium Coli. Die Tuberkelbacillen, Leprabacillen, Bacillen des Rhinoskleroms, Actinomyces, Soor, Leptothrix buccalis, Streptothrix u. s. w. hommen, obwohl bei Conjunctivalerkrankungen gefunden, als Erreger einer Conjunctivitis im eigentlichen Sinne nicht in Betracht. Die Xerosebacillen haben keine pathogene Bedeutung für die Aetiologie der Conjunctivitis. Die Frage nach dem Erreger der Trachoms ist noch ungelöst, einstimmig aber besteht die Ansicht, dass die Erkrankung auf Grund bestimmter Mikroorganismen entstehen müsse.

Als Mikroorganismen, welche bisher als Erreger von Keratitis beim Menschen gefunden, sind zu nennen der Fränkel-Weichselbaum'sche Kapsel-Diplococcus, die Streptokokken, die Staphylokokken, der Pfeiffer'sche Kapselbacillus, der Bacillus pyogenes foetidns, das Bakterium Coli, der Bacillus pyoceaneus, der Diplobacillus, der Ozaenabacillus, der Aspergillus fumigatus, die Tuberkelbacillen und Leprabacillen.

Als Ergebniss einer Anzahl sorgfältig ausgeführter Experimente, schliesst Randolph (20), dass die normale Bindehaut immer Bakterien enthält, aber dass sie nur von geringer oder gar keiner pathogener Natur seien. Es wird jedoch zugegeben, dass dieselben unter gewissen Bedingungen, wie z B. einer Quetschung der Bindehaut pathogenetisch und darum schädlich werden können. Waschungen des Conjunctivalsackes mit antiseptischen Flüssigkeiten können denselben daher von Bakterien nicht befreien. Burnett.

Bei einem 28jährigen Manne, seit dem 3. Jahre blind durch maculae, entsand, wie Tanja (21) berichtet, nach Influenza plötzlich Panophthalmie mit nachfolgender Perforation. Aus dem Eiter wurden Culturen gemacht und nach 24 Stunden entwickelten sich Reinkulturen von Influenza-Bacillen.

Westhoff.

Nach den Versuchen von Ulrich (23) kann der Humor aquens durch die Iris hindurch filtriren. Die Filtration durch die Iriswurzel ist aber nicht der einzige Comunicationsweg zwischen vorderer und hinterer Kammer, viel-

Digitized by Google

mehr existirt noch ein zweiter unter der Pupille hindurch. Auch konnte er feststellen, dass Flüssigkeit durch die Linsenkapsel unter einem gewissen Druck durchtreten kann.

Unter Adaption versteht man die Zunahme der Empfindlichkeit des Auges für Licht in der Dunkelheit und zwar in der gesammten Ausdehnung des Gesichtsfeldes. Liebrecht (24) fand, dass die Adaption des Auges nicht wesentlich gestört ist bei den einfachen uncomplicirten Trübungen der sonst klaren Medien. Bei Retinitis albuminurica, diabetica, circinata, Chorioiditis disseminata und plastica findet sich normales oder fast normales Adaptionsvermögen der Netzhaut. Chorioretinitis, Pigmentdegeneration der Netzhaut (Rétinitis pigmentosa), Ablatio retmae. Netzhantblutungen und Myopia excessiva bewirken Störungen derselben. Bei dem paremchymatösen Erkrankungen des Sehnerven und zwar sowohl bei den primären, wie den secundären tritt Adaptionsstörung ein, vermisst wird dieselbe bei den interstitiellen Erkrankungen, wenn sie oder so lange sie nicht die Nervenfasern selbst zerstören. Die Untersuchungen Liebrechts bei Erkrankungen der centralen optischen Leitungsbahn haben kein einheitliches Resultat geliefert. Die Hemeralopie ist nicht die Folge eines Adaptionsmangels. Die Adaption ist aber exquisit verlangsamt und regionär verschieden.

Bullot (25) hat bei zwei Serien von Kaninchen gleichgrosse Epithelscheiben der Hornhaut ausgeschnitten. Eine Serieerhält in regelmässigen Zwischenräumen Morphineinspritzungen, während die andere Serie zum Vergleich dient. Die erhaltenen Resultate zeigen, dass das Morphium den Epithelregenerationsprocess verlangsamt. Sowohl die Ausbreitung der benachbarten Epithelzellen auf die entblössten Stellen als die Zelltheilungsprocesse gehen langsamer vor sich.

Sulzer.

Ranvier (26) hat die nach Verletzungen des Descemet'schen Membran auftretenden Regenerationsvorgänge näher beobachtet Die erste Stufe derselben ist eine Wucherung der Endothelzellen die zur Bildung mehrschichtiger Zellenhäufungen Anlass giebt. Die Basalmembran erscheint zwischen dem Endothel und dem Hornhautgewebe — die Endothelwucherung hat die Lücke in der Endothellage geschlossen — aber nicht überall zu gleicher Zeit, wie beim Embryo, sondern erst nur längs der Ränder der in der ursprünglichen Basalmembran geschaffenen Lücke. Von da breitet sie sich allmälich bis zur Mitte der Wunde aus. Die durchschnittene Basalmembran krümmt sich in der Richtung der Hornhaut, sodass die Convexität der gekrümmten Ränder nach der vorderen Kammer gerichtet ist. Die Neubildung der Descemet'schen Basalmembran nimmt ihren Anfang an der gekrümmten Convexität und nicht an den Schnitträndern. Es handelt sich also nicht um ein Auswachsen der durchschnittenen Membran, sondern um eine Neubildung. Diese Neubildung entsteht durch den Einffuss der alten Membran auf die wuchernden Endothelzellen. Sulzer.

Digitized by Google

Bach (27) bespricht in seiner Abhandlung die Orbitalcyste, typisches und atypisches Iriscolobom, Korektopie, Mikrophthalnuss, typisches und atypisches Linsencolobom, Colobom der Zonula Zinnii, Colobom der Sehnerven mit vollständigem Mangel der Lamina cribrosa, Arteria hyaloidea persistens und Lenticonus.

Truc (28) giebt eine Zusammenstellung der hauptsächlich in der geburtshülflichen Litteratur zerstreuten Beobachtungen über die während des Geburtsactes auftretende Augenlesionen. Dieselben bestehen in Muskellähmungen, Netzhautblutungen, Conjunctivalsuffusionen. Maggrier hat eine Anreissung des Augapfels in Folge Anwendung der Zange bei stark verengtem Becken auftreten sehen. Sulzer.

Aus dem sorgfältigen Studium seiner Fälle schliesst Conner (29), dass unzweifelhafte Fälle von Amblyopie in Folge kongenitaler Affektionen bestehen. Dieselben können schielen oder nicht. Diese Augen können durch Nichtgebrauch noch weiter geschwächt werden, und der Gebrauch bringt das für das Auge normale Sehen wieder zurück. Es giebt keinen Sehverlust durch Unterdrückung oder Hemmung des Sehcentrums. Es giebt Fälle von Mangel anhaltenden Sehens, in Folge von Nichtgebrauch oder vermindertem Gebrauch. Sie sind aber nie kongenital und werden oft durch geeignete Behandlung verbessert. Alle Fälle von Amblyopie mit oder ohne Schielen müssen vom ersten Augenblick an studiert, und jede Abweichung vom Normalen in der Refraktion oder Bewegung korripirt werden. Burnett.

Katz (30) stellte eine neue Reihe von Versuchen an 37 Schülerinnen an und überzeugte sich dass 1) das zum Lesen nöthige Beleuchtungsminimum, bei Individuen des Schulalters, zwischen 1 und 16 Meter-Kerzen schwankt, dass 2) die zum Lesen nöthige mittlere Beleuchtungsstärke 4 bis 5 Meter-Kerzen beträgt, und 3) dass man bei den verschiedenen Individuen bei verschiedener auszuführender Arbeit, den nöthigen Beleuchtungsvorrath leicht bestimmt, wenn man den Beleuchtungsgrad wählt, bei dem, in der geforderten Arbeitsentfernung, beim Vorstellen eines, die Beleuchtung ungefähr um das 25fache herabmindernden Rauchglases das Arbeitsobject noch eben erkennbar ist. Hirschmann.

Stöckl (31) gelang es in 2 Fällen wo Fremdkörper in der Sclera sassen, welche auf keine andere Methode localisirt werden konnten, durch die Röntgen'schen Strahlen zu localisiren, sodass sie entfernt werden konnten.

In Hansell's (32) beiden Fällen wurde der X-Strahl für die Entdeckung der Gegenwart und Lage von Fremdkörpern im Ange erfolgreich angewandt. Dr. Stern stellte die Bilder dadurch her, dass er die Platte an der Schläfe befestigte und die Lampe unter einem Winkel von 45° auf der entgegengesetzten Seite anbrachte. Burnett.

Kibbe (33) hat eine Anzahl von Experimenten an Augen solcher Patienten gemacht, in deren Augen Metallsplitter entweder sicher vorhanden

Digitized by Google

waren oder vermuthet wurden, um festzustellen, was bei der Diagnose solcher Fälle X-Strahlen leisteten. Er kommt zu folgenden Schlüssen:

1. Metallische Fremdkörper mit Ausnahme von Aluminium können mit sehr seltenen Ausnahmen sicher festgestellt werden.
2. Ihre Lage lässt sich so genau feststellen, dass dadurch ein Weg zum operativen Vorgehen gegeben ist.
3. Der Erfolg hängt in hohem Masse ab von der Beschaffenheit des Apparates, von der Geschicklichkeit und Erfahrung des Operateur's und von dem Verhalten des Patienten.
4. Man muss ein zu langes Exponieren vermeiden, damit keine Dermatitis erfolgt. Greeff.

Günsberg (34) gelang es in einem von zwei Fällen bei einem Fremdkörper im Auge durch die Röntgen'schen Strahlen ein taugliches Bild zu erhalten. Hirschmann.

Dunlavy (35) kommt nach seiner Erfahrung zu dem schliesslichen Ergebniss, dass wenigstens zwei Zustände bestehen, bei denen die Evisceration die Stelle der Enukleation annehmen muss: bei Anfüllung des Augapfels mit Eiter und bei Existenz einer acuten Entzündung. Burnett.

Fox (36) hat vierzehn Mal eine Glaskugel hinter die Bindehaut des Stumpfes nach Enukleation eingepflanzt, um eine festere und bessere Stütze für ein künstliches Auge zu gewinnen. Zwei Kugeln fielen zehn Monate nach der Operation wieder heraus. Die Ränder der Bindehaut werden durch 5 oder 6 Nähte vereinigt; die Operation hat keine Schmerzen im Gefolge. Er giebt auch das Ergebniss seiner Erfahrung mit der Operation von Mules, bei der er jetzt eine silberne statt einer gläsernen Kugel in den entleerten Bulbus einsetzt. Dies war in den 82 Fällen, in welchen er diese Operation ausgeführt hat, äusserst zufriedenstellend. Burnett.

Pick (37) schlägt vor, eine weiche oder harte Gummikugel an Stelle der gläsernen oder silbernen Kugel zu setzen, welche dazu gebraucht wird, die Höhle des Augapfels nach der Evisceration auszufüllen. Sie ätzt nicht, ist schmiegsam und bricht daher nicht leicht. Burnett.

Hernheiser (41) bespricht zunächst die Indicationen für das Anlegen des Druckverbandes, sowie des Schutzverbandes, darauf die für kalte und warme Umschläge. Erstere sind am Platze bei starken Entzündungserscheinungen von Seiten der Bindehaut, bei Episcleritis, die letzteren bei acuten Erkrankungen des Uvealtractus, dem acuten Glaukomanfall, der Panophthalmie, den Neuralgien der Trigeminus und den Erkrankungen des Sehnervs.

Galezowski (42) hat ein Ophthalmo-thermometer construiren lassen (Péchant, opticien, 31 quai des Grands-Augustins) dazu bestimmt, die Temperatur des lebenden Auges zu bestimmen. Das Quecksilberseservoir hat eine Form die erlaubt dasselbe in die untere Uebergangsfalte einzubringen, wo es

Digitized by Google

während drei Minuten verbleibt. Die normale Temperatur der untern Umschlagsfalte schwankt zwischen 35° 7 und 36° 2.

Snegirew (44) wandte die Vibrations-Massage, mittelst des Edisson'schen Vibrations-Apparates, nach Maklakow's Angabe bei 21 Kranken an 127 Augen, bei verschiedenen Augenerkrankungen an, und erhielt vortreffliche Erfolge. Er erzielte vollständige Heilung an 24 Augen mit follicularer Entzündung nach 4 bis 6 Sitzungen, an 15 Augen mit Phlyctänen in 2 bis 5 Sitzungen, an 3 Augen mit Iritis serosa, 8 Fällen von Scleritis und Episcleritis, nnd in 3 Fällen von Hypopyon-Keratitis; an 36 Augen mit Hornhautfleken und Leucomen erlangte er bedeutende Besserung des Sehvermögens. Beim Glaucom bewirkte die Massage eine Herabsetzung des intraocul. Druckes. Bei traumatischer Cataract begünstigt die Vibrations-Massage die Aufsaugung der Staarmassen. Hirschmann.

Zur Bestimmung des Diffusionsgrades benutzte Snegirew (45) die calorimetrische Methode von Beljarminow. Die Versuche wurden an 6 — 12 monatlichen Kaninchen angestellt, 12 Versuche an lebenden, 3 an durch Chloroform getödteten Thieren. Die Massage wurde, nach Eintröpfelung der Fluorescinlösung in den Conjunctivalsack beider Augen, an einer begrenzten Stelle der Hornhaut, oder an der ganzen Hornhaut, 2 bis 20 Minuten lang applicirt, immer blos am rechten Auge (das linke Auge blieb als Contralauge). Die Diffusion war jedesmal am massirten Auge stärker. Die Vibrationsmassage begünstigt die Diffusion bedeutender, als einfache Massage. Sie übt eine directe Wirkung auf die Hornhaut selbst; die der Massage unterworfene Hornhaut war jedes Mal intensiver gefärbt, als die des Contrallauges und, bei partieller Massage, die massirte Hornhautstelle intensiver als die übrige Hornhaut. Das Hornhausepithel blieb intact. Hirschmann.

III. Heilmittel und Instrumente.

46. Emmert, E. Hyoscin (Scopolamin) und Hyoscamin. Centralbl. f. prakt. Augenheilk. Bd. XXII, p. 10.

47. Meyer, Otto. Scopolamin und Atroscin. Zehender's klin. Monatsbl. f. Augenheilk. Bd. XXXIV, p. 19.

48. Parier, A. Die Indicationen des Eucain's und Cocain's. Ophth. Klinik Bd. II, 2, p. 29.

49. Pinner, A Die Chemie der Atropin-Alkaloide, Centralbl. f. prakt. Augenheilk. Bd. XXII, p. 1.

50. Pergens, E. Protargol bei Augenleiden. Zehender's klin. Monatsbl. f. Augenheilk. Bd. XXXVI, p. 129.

51. Alt, A. Note on Protargol in ophhalmic practice. Anmer. Journ. of Ophth. Bd. XV, 1, p. 22.

52. Eberson, M. Ueber die Anwendung des Ichthyols bei Augenkrankheiten. Aerztl. Rundschau 1898, No. 20.

Digitized by Google

53. Coleman, W. F. Antinosein bei der Behandlung von Erkrankungen des Auges und des Ohres. Journ. Amer. med. Assoc. 1898, Jan. 27.

54. Darier, A. Des nouveaux sels dargent en thérapeutique oculaire. Clin. Ophth. 1898, No. 1, p. 1.

55. Pagenstecher, H. Ueber die gelbe Quecksilbersalbe. Zehender's klin. Monatsbl. f. Augenheilk. Bd. XXXVI, p. 73.

56. Schanz, F. Unsere gelbe Salbe. Centralbl. f. prakt. Augenheilk. Bd. XXII, p. 18.

57. Mitchell, F. E. Proper preparation of the yellow oxide of mercury ointment. Ophth. Rec. Bd. VII, 2, p. 74.

58. Brackebusch, E. Unguentum ophthalmicum Pagenstecher. Wochenschr. f. Ther. u. Hygciene des Auges 1898, No. 27.

59. Dujardin. Du clavecin oculaire. Annal d'Ocul. Bd. CXIX, p. 25.

60. Kotter, W. Een omvouwbaer Brilestel. Nederl. Oogheelk. Bydragen Bd. V, p. 27.

61. Snellen, H. Een systeem van brillestellen. Bd. V, p. 44.

62. Wilson, H. On the equivalent refraction of two cylindrical lenses. Arch. of Ophth. Bd. XXVII, p, 19.

63. Oliver, C. A. Eine verbesserte Form des Stereoskops. Ophthalm. Rec. 1898, Bd. 1, p. 22.

64. Bater, W. E. Eine Methode zur Prüfung der Augenmuskeln für die Entfernung. Ophthalm. Rec. 1898, Bd. II, p. 39.

65. Hinschelwood, J. On the advantage of Reid's portable Ophthalmometer. Ophthalm. Rev. Bd. XVI, p. 327.

66. Schoute, G. J. Waarnemingen met een enkelen netolies kegel. Ing Diss. 1898, Leyden.

67. Koster, W. Een nieuwe ooglidhander. Nederl. Oogheelkund. Bydr. Bd. V, p. 8.

68. Praun, E. Ueber die Verwendbarkeit des von Prof. Fuchs zur Nachbehandlung von Staaroperirten angegebenen Drahtgitters. Centralbl. f. prakt. Augenheilk. Bd. XXII, p. 65.

69. Wolffberg, J. Bindespange. Eine neue Befestigungsart von Bindeenden. Wochenschr. f. Ther. u. Hygiene des Auges, 1898.

70. Ascher, J. Ein transportabler Kugelperimeter aus Celluloid für den Handgebrauch. Ophthalm. Klinik 1898, No. 5.

71. Fox, W. New ophthalmic operating table. Arch. of Ophthalm. Bd. XXVI, p. 508.

72. Asmus, E. Das Sideroskop und seine Anwendung. Wiesbaden 1898. J. F. Bergmann.

73. Weeks. J. E. Der Elektromagnet von Haab bei der Entfernung von Stahlsplittern aus dem Augeninnern. Amer. Med. Accos. 1898, Jan. 1.

74. Haab, O. Skizenbuch zur Einzeichnung von Augenspiegelbilder. München 1898. J. F. Lehmann. 2. Aufl.

Digitized by Google

Nach Emmert (46) sind Hyoscïn und Scopolamin, chemisch, physiologisch und klinisch identisch. In einer Lösung 1 ; 1000 ist dasselbe sowohl wegen der Beständigkeit seiner Wirkung, als auch wegen anderer hervorragenden Eigenschaften das zur Zeit beste Mydriaticum. Scopolamin und Atroscin sind, wie Meyer (47) berichtet, nahe verwandte Substanzen. Das Unterscheidende liegt nur in ihrem verschiedenen Gehalt an Krystallwasser und an ihrem verschiedenen optischen Verhalten. Es verhält sich das optisch aktive Hyoscyamin, das sog. Atroscin zum aktiven Scopolamin ähnlich wie das optisch aktive Hyoscyamin zu dem optisch inaktiven Atropin. Unter denselben Bedingungen, unter denen chemisch das Hyoscyamin in Atropin übergeht, geht das aktive Scopolamin in das inaktive Scopolamin oder Atroscin über. Einige Tropfen einer 0,4 $^0/_0$ igen Lösung in das Auge geträufelt, veranlassen nach 7 Minuten eine Erweiterung der Pupille, welche nach 25 Minuten ihr Maximum erreicht und 6 bis 8 Tage dauert. Das Scopolamin zeigt dasselbe Verhalten wie das Atroscin. Die Lähmung der Accommodation erfolgte bei letzterem 10 Minuten und war vollständig 30 bis 35 Minuten nach der Instillation. Toxische Wirkungen in Form von Schwindel, Pulsbeschleunigung und Trockenheit im Halse kamen zuweilen nach Atroscin vor. Bei pathologischen Fällen wurde eine intensivere Wirkung der Atroscin gegenüber dem Scopolamin beobachtet. Auffallend bleibt die Häufigkeit leichter toxischer Erscheinungen, sowie das zuweilen vorkommende Versagen der Wirkung auf die Accommodation.

In den verschiedenen Solanaceen aus den Gattungen Atropa, Hyoscyamus, Datura, Mandragora, Solanum, Anisodus sind nach Pinner (49) zwei Alkaloide enthalten, das Hyoscyamin, welches sich durch die Einwirkung von Alkalien in eine isomere Base, Atropin, verwandelt und das Hyoscin oder Scopolamin. Das Duboisin enthält neben Hyoscyamin Hyoscin und noch andere nicht genügend erforschte Alkaloide.

Pergens (50) behandelte eine Reihe von Conjunctivalleiden mit einer 2 bis 20 $^0/_0$ igen Protargollösung, bei welchen allen ein günstiges Resultat erreicht wurde.

Nach Eberson (52) ist das Ichthyol ein sicheres Mittel zur Beseitigung der Trachoms, indem es den Verlauf dieser Krankheit bedeutend abkürzt und eine glatte Heilung herbeiführt. Diese Behandlung ist besonders bei Kindern warm zu empfehlen. Das Ichthyol bringt Bindehautkatarrhe mit und ohne Complicationen seitens der Hornhaut in kürzester Zeit zur Heilung. Es ist ein mächtiges Mittel zum Aufhellen von Narbenbildungen der Cornea.

Coleman (53) fand, dass Antinosin in 1 bis 2 $^0/_0$ iger Lösung ein gutes Ersatzmittel für Formalin bei katarrhalischer, palpebraler und follikulärer Konjunktivites sei. Es reizt nicht wie Formalin. Burnett.

Digitized by Google

Das gelbe Quecksilberoxyd der sog. Pagenstecher'schen Salbe muss nach Pagenstecher (55) in der Art bereitet werden, dass man eine Lösung von stark verdünntem Quecksilberchlorid mit einer Lösung von Aetzkali fällt mit der Vorsicht, dass man die Chloridlösung unter beständigem Umrühren zur Kalilösung fügt und nach Beendigung der Fällung Kali im Ueberschuss vorhanden ist. Der Niederschlag wird mit rein destillirtem Wasser sofort und so lange unter Abschluss des Lichtes ausgewaschen, bis die Ablaufflüssigkeit mittelst salpetersaurem Silberoxyd keine Spur von Chlor zu erkennen giebt, und hierauf bei sehr gelinder Wärme getrocknet. Das Quecksilberoxyd muss sehr fein verrieben werden. Als Constituens wird am besten Vaselin verwandt. Am meisten eignet sich eine 5 bis 10 $^0/_0$ ige Praecipitalsalbe.

Die Aufgabe die Refraction von zwei cylindrischen Gläsern zu bestimmen, die mit ihren Axen in irgend einem Winkel aufeinandergelegt sind, lässt sich auf verschiedene Weise lösen. Die Lösung von Donders ist verhältmässig einfach und die Resultate werden in Krümmungsradien gegeben. Aehnlich ist die Methode von Weiland, nur sind die Resultate in Dioptrien gegeben. Jachsen und Hay erreichen das Ziel mit elementarer Mathematik. Die Methode von Heath ist elegant, erfordert aber beträchtliche mathematische Kenntnisse. Wilson (62) bringt eine neue Methode vor, zu deren Verständniss die Kenntniss der höheren Mathematik erforderlich ist, so dass sich hier eine Wiedergabe nicht eignet. Greeff.

Unter andern Verbesserungen des Stereoskops, die von Oliver (63) ausgeführt und für den Ophthalmologen von Werth sind, befinden sich folgende: 1. Sphero-prismatische Oculare, in separaten Zellen gehalten, jedes wie bei Probierbrillen graduiert, mit hinzugefügten halbkreisförmigen Furchen für andere Linsen und Prismen. 2. Jedes Ocular ist so in eine Grube eingepasst, dass es unabhängige zirkuläre Rotation in irgend einem angebenen Meridian gestattet; 3. genaue Messung der interpupillären Distanz; 4. Anpassung für vertikale Unterschiede der pupillären Zentren; 5. Verbesserungen in den Prüfungshaltern und Prüfungskarten. Burnett.

Baxter's Methode (64) besteht darin, vor jedes Auge einen Stab und ein Prisma zu setzen (wie bei Prince's oder Holmes'Phorometer), welche einen entfernten Lichtpunkt mit einer mit beiden Augen gesehenen Linie verbinden. Wenn dabei die schrägen Muskeln normal functioniren, so werden diese Linien horizontal gesehen, andernfalls erscheint die eine oder die andere gesenkt, grade wie nach der Methode von Savage bei der Prüfung für die Nähe. Die Drehung der Prismen im Phorometer, welche nothwendig ist um die gesenkte Linie wieder horizontal zu machen, gibt den Grad dér Insufficienz der schrägen Muskeln an.

Digitized by Google

Es ist dem Rezensenten immer so vorgekommen, als ob diejenigen Beobachter, welche sich mit den schrägen Muskeln beschäftigen, die rotirende Wirkung der senkrecht wirkenden Muskeln bei diesen Erscheinungen in Rechnung gezogen haben. Burnett.

Die Beschreibung des Instrumentes von Hinschelwood (65) ist enthalten in den Transactions of the Royal Soc. Vol. XIII, Es ist im Prinzip ebenso wie das Ophthalmometer von Javal und Schiötz, nur wird ein einfacher Bogen benutzt. Der Bogen kann durch ein Iris-Diaphragma verstellt werden, so dass die Doppelbilder in Contact gebracht werden können. Werner.

Praun (68) empfiehlt das von Fuchs zur Nachbehandlung von Staaroperationen angewandte Drahtgitter. Er hat dieselbe nach einer grossen Zahl von Operationen sowie bei Verletzungen mit gutem Erfolge verwendet.

Das Äscher'sche (70) Perimeter ist eine kleine Hohlkugel aus Celluloid, das der Patient selbst in der Hand hält. Dasselbe empfiehlt sich infolge seines geringen Gewichts, ausserdem ist die Beleuchtung infolge seines transparenten Mantels in allen seinen Theilen dieselbe.

Fox (71) beschreibt einen neuen Operationstisch für Augenärzte, der nur aus Eisen und Glas besteht. An der Seite ist aus dem Glas ein Halbkreis ausgeschnitten, in den der Operateur hineingeht, damit er nie dem Gesicht des Patienten direkt gegenüber steht. Am Kopfende sind seitlich gekrümmte Eisenstangen, durch welche der Kopf festgestellt wird. Der Tisch wird in Philadelphia bei Yarnell u. C. gemacht. Greeff.

Asmus (72) giebt eine genaue Beschreibung des Sideroskop's, eines magnetischen Instrumentes, welches die Aufgabe hat, Eisen- und Stahlsplitter im Innern des Auges nächzuweisen und zu localisiren.

Weeks (73) berichtet über zwei Fälle von Entfernungsversuchen von Stahlstückchen aus dem Augeninnern durch den grossen Magneten von Haab.

In einem bereits früher in diesem Archiv veröffentlichten Falle war die Entfernung nach Erweiterung der ursprünglichen Wunde erfolgreich. Der andere Fall schlug fehl, weil der Fremdkörper durch das Auge hindurch gegangen und auf der Aussenseite der Sclera nahe dem Sehnerven gelegen war. Burnett.

Das Haab'sche Skizzenbuch (74) soll das rasche Festhalten wichtiger Augenspiegelbilder möglichst einfach und leicht macheu, und ist daher sowohl den Anfängern wie auch den Geübteren in hohem Masse empfehlenswerth.

Digitized by Google

Für Abschnitt IV—VII Referent
Dozent **Dr. St. Bernheimer**, Wien.

IV. Anatomie.

75. Laffay. Anastomose nerveuse entre le nerf nasal et le nerf lacrimal; anomalie du ganglion ophthalmique. Gazette des hopitaux de toulouse. Fev. 1898.

76. Wieling, J. Zur Anatomie des menschlichen Chiasma. v. Graefe's Archiv f. Ophthalm. Bd. XLV, 1, p. 75.

Der von Laffay (75) constatirten Anastomose zwischen dem Nervus nasociliaris und dem Nervus lacrymalis liegt eine complicirte Anomalie des Ganglion ciliare zu Grunde. An der Bifurcationsstelle dieser Anastomose trägt der Nervus nasociliaris ein kleines Ganglion, welches zwei feine Aeste zu den kurzen Ciliarnerven sendet. Es handelt sich also um eine Verdoppelung des Ganglion ciliare. Sulzer.

Wieting (76) hat zwei Fälle von einseitiger Atrophie der Sehnerven untersucht und an Horizontal- und Sagittalschnitten durch das Chiasma (Weigert-Pal) die partiell gekreuzten Sehnervenfasern, wie so viele vor ihm, nachgewiesen. — (Dass die Entwicklungsgeschichtlichen Forschungen betreffend des Nervus opticus noch zu keinem sicheren Resultat geführt haben, ist doch nicht richtig. Ref. hat schon 1888 und 89 (Arch. f. Augenheilk. Bd. XX. Wiener klin. Wochenschrift 1896 No. 34 u. a. O.), durch das Studium der Entwicklung der Markscheide im Chiasma des Menschen, den Nachweis der partiellen Sehnervenkreuzung erbracht; desgleichen an zwei pathologisch-anatomisch untersuchten Fällen (Weigert'sche F.). die Michel-Köllicker'sche Totalkreuzung widerlegt).

V. Physiologie.

77. Reddingius. L'organe de la vue envisagé comme système d'organes sensitivs-moteurs. Annal. d'ocul. TCXI., p. 174.

78. Bernheimer, St. Ein Beitrag zur Kenntniss der Beziehungen zwischen dem Ganglion ciliare und der Pupillarreaction. A. v. Graefe's Arch. f. Ophthalm. Bd. XLIV, 3, p. 526.

79. Guillery. Bemerkungen über Raum- und Lichtsinn. Zeitschrift f. Psych. u. Phys. der Sinnesorgane Bd. XVI, Heft 4, p. 242.

80. Fukala, V. Was ist die Aufgabe des Brücke'schen Muskels? Arch. f. Augenheilk. Bd. XXXVI, 1 u. 2, p. 65.

Digitized by Google

81. Hess, C. Experimentelle Untersuchungen über die Nachbilder bewegter leuchtender Punkte. v. Graefe's Arch. f. Ophth. Bd. XLIV, 3, p. 445.

82. Loeb, J. Ueber Contrast-Erscheinungen im Gebiete der Raumempfindungen. Zeitschr. f. Psych. u. Phys. der Sinnesorgane Bd. XVI, H. 4, p. 298.

83. Koster, W. Nachtrag zu meinem Aufsatze; «Zur Kenntniss der Mikropie und Makropie». v. Graefe's Arch. f. Ophthalm. Bd. XLV, 1, p. 90.

84. Holder, W. A. The Flattering produced by the juxta position of certain colors and of black and white. Arch. of Ophthalm. Bd. XXVI, p. 1.

85. Duane, A. Lissing's law. What does it mean what is its practical value in diagnoses. Arch. of Ophthalm. Bd. XXVI, p. 492.

86. Weiland, C. Are our present ideas about the mechanism of the eye movement correct? Arch. of Ophthalm. Bd. XXVII, p. 46.

87. Buller, J. Anomalies in the functions of the extrinsic ocular muscles. Ophthalm. Rev. Bd. XVI, p. 363.

Bernheimer, (78) gelang es mit der Nissel'schen Methode der drimären Reizung durch Experimente am Affen: (Zerstörung der Hornhaut, mit Schonung der Descemeti) nachzuweisen, dass im Ganglion ciliare Nervenfasernwurzeln, welche nicht allein die Iris und den Ciliarkörper, sondern sicherlich auch die Hornhaut versorgen. Ein wichtiger Umstand, der mehr gegen die rein sympathische Natur des Ganglion ciliare spräche. Man müsste denn annehmen, dass die im Ganglion vorgefundenen Degenerationen nach Zerstörung der Hornhaut auf die eventuell vorhandenen, spärlichen Gefässnerven zurückzuführen sein.

Die in letzer Zeit aufgestellte Behauptung, es könnte sich in gewissen Fällen von isolirter Pupillenstarre um eine primäre Erkrankung des Ganglion ciliare, gleichsam dem primären, peripheren Centrum der Pupillarreaction, handeln, wird durch die beschriebenen Experimente hinfällig, da bei krankhafter Zerstörung des Ganglion ciliare darnach auch irgendwelche Veränderungen in der Hornhaut auftreten müssten, was noch niemals beobachtet wurde.

Nach den bemerkenswerthen, interessanten Versuchen von Hess (81) zeigen die nach kurzdauernder Reizung des Sehorgans auftretenden Nachbilder auf den stäbchenhaltigen und stäbchenfreien Netzhautbezirken im wesentlichen gleichen Verlauf.

Digitized by Google

Der Verlauf dieser Nachbilder ist in den wesentlichen Punkten unabhängig von dem Adaptationszustande des Auges.

Die Farbe des positiven Nachbildes nach kurzdauernder Reizung mit farbigem Lichte stimmt im Allgemeinen mit der Farbe des zur Reizung benutzen Lichtes überein.

Die v. Kries'sche Darstellung des Nachbildverlaufes übergeht vollständig die negative Phase, die regelmässig zwischen der primären Erregung und dem positiven Nachbilde wahrgenommen wird, sowie auch jene, die bei Anwendung etwas grösserer Lichtstärken nach dem positiven Nachbilde sich häufig noch beobachten lässt.

Hess meint, dass die von v. Kries'sche Hypothese, wonach in den Zapfen die Empfindung Weiss (trichromatisch nach Young-Helmholtz) zu Stande komme, in den Stäbchen dagegen monochromatisch, durch beliebige Erregung derselben, unhaltbar sei; denn es lasse sich durch des Verf's Versuchsanordnung (s. O.) zeigen dass diese v. Kries'sche Hypothese die einschlägigen Thatsachen zum einen Theile nicht zu erklären vermag, zum anderen mit denselben direct im Widerspruch stehe.

Nach der Hering'schen Theorie lasse sich hingegen die ganze Gruppe von hierher gehörigen Erscheinungen in zureichender Weise erklären.

Das Flattern, welches auftritt, wenn man gewisse Farben ansieht, die neben einander gelegt sind, ist nach Holder (84) zuerst von Whentstore 1884 beschrieben worden und ist lange unser dem Namen der flatternden Herzen beschrieben worden. Meyerhausen hat es »Chromato-Kinogesia« genannt und Schapringer »Metamorphopsie« durch Farbendifferenz.

Wenn zwei Farben von ziemlich gleicher Helligkeit neben einander gelegt werden, so scheint eine Farbe über die andere dahinzugleiten, und die Grenzen zwischen beiden verschieben sich fortwährend, wenn man die Augen oder die Farben bewegt. Dies Flattern wird bedingt durch die negativen Nachbilder von einer jeden Farbe, die auf die andere Farbe projicirt werden; es wird am besten gesehen, wenn beide Farben so ziemlich gleiche Helligkeit haben, weil das Nachbild eines Gegenstandes am leichtesten entsteht, wenn die umgebenden Gegenstände von derselben Helligkeit sind. Ein Nachbild von kurzer Dauer giebt den Eindruck des Flatterns.

Schwarz auf einem reinen weissen Grund giebt leicht weisse Nachbilder, die entweder ein Blitzen oder Leuchten hervorbringen, je nach ihrer Dauer. Schwarze Gegenstände scheinen also auf weiss zu flattern, ebenso wie neben einander gelegte Farben von gleicher Helligkeit. Solche Nachbilder, welche entstehen durch die cumulative Ermüdung der Retina beim Lesen von aufeinander folgenden Druckreihen, geben Veranlassung zu dem Unbehagen, welches beim Lesen schlechten Druckes entsteht, und es ist die Aufgabe des Druckers, so zu drucken, dass das Unbehagen durch die Nachbilder auf ein Minimum reducirt wird. Greeff.

Digitized by Google

Listings Gesetz, das vor 40 Jahren aufgestellt wurde, wird von allen Autoritäten acceptirt, jedoch sehr verschiedenartig ausgelegt. Hauptsächlich stehen sich zwei Interpretationen gegenüber, die eine vertreten Autoritäten wie Donders, die beiden Graefe, Mauthner u. A., die andere ganz entgegengesetzte Helmholtz, Hering u. A.

Duane (85) kommt auf Grund genauer Untersuchungen zu der Ansicht der ersten Autoren. Listing's Gesetz hat keine Bedeutung für die Diagnose musculärer Lähmungen am Auge. Greeff.

Weiland (86) in seiner gründlichen, schönen und ausführlichen Arbeit führt aus, dass in der Physiologie der Augenbewegungen noch viele Probleme enthalten sind, und dass die Bewegungen in viel complicirterer Weise vor sich gehen, als in den Lehrbüchern dargestellt ist. Seine eingehenden Untersuchungen und Betrachtungen über diese Frage eignen sich nicht für ein kurzes Referat. Wir werden auf die Arbeit unter den »Originalartikeln« zurückkommen. Greeff.

VI. Refractions- und Accommodationsanomalien.

88. Jackson, Ed. Entfernung der durchsichtigen Krystalllinse wegen hochgradiger Myopie. Ophtham. Record, Febr. 1898.

89. Schreiber, P. Die Indication der Myopie-Operation. Aus der Festschrift zur Feier des 50jährigen Bestehens der Med. Gesellschaft zu Magdeburg 1898.

90. Haedike, J. Beitrag zur operativen Behandlung hochgradiger Kurzsichtigkeit. Dissert. Berlin (Potsdam, Hayn's Erben) 1898.

91. Wilmer, W. H. A case of excessive myopia treated by extraction of the transparent lens. Arch. of Ophth. XXVII, p. 65.

92. Schön. Ueber Staphyloma posticum, Conus und Myopie. Zeitschr. f. Heilkunde 1897, Bd. XVIII.

93. Reddingius. Verhoogde irritabiliteit der accommodatie. Nederl. Oogheelk. Bydragen V, p. 30.

94. Rählmann. Ueber die Anwendung der hyperbolischen Linsen bei Keratokonus und unregelmässigem Astigmatismus. Zehender's klin. Monatsbl. f. Augenhlk. Bd. XXXVI, p. 33.

95. Reche. Einige Bemerkungen zur Messung der Sehschärfe. Arch. f. Augenhlk. Bd. XXXVI, 1 u. 2, p. 143.

96. Steiger, A. Zur Aetiologie und Variabilität des Hornhautastigmatismus. Arch. f. Augenhlk. Bd. XXXVI, 1 u. 2, p. 128.

97. Magen, O. Der heutige Stand der operativen Behandlung hochgradiger Myopie nach Fukala. Wiener med. Presse 1898, No. 1 u. ff.

98. Ostwalt, F. Beiträge zur Dioptrik des Auges. A. v. Graefe's Archiv f. Ophth. Bd. XLIV 3, p. 565.

Digitized by Google

Jackson (88) berichtet über einen erfolgreichen Fall von Operation an der durchsichtigen Linse wegen Myopie. Die durch Skiaskopie bestimmte Refraction war R. — 13.50, J. — 3.25—55°; V. = $^5/_{30}$. L. — 18.50, J. — 1.50, 100°; V. = $^5/_{25}$. Beide Augen wurden nach Fukala's Methode operirt und schliesslich war V. wie folgt: R. + 2.50, J. + 2.75 = $^5/_9$; L. + 2, J. + 2—160° = $^5/_9$. Es folgt eine allgemeine Betrachtung der ganzen Frage, einschliesslich eines Berichts über die Veränderung der Grösse des Netzhautbildes, welche durch die Entfernung der Linse herbeigeführt ist. Die Incision zur Enfernung der Kortikalis soll nach seinem Vorschlage in solcher Richtung angelegt werden, dass sie nach der Heilung zu mehr oder weniger vollständiger Verbesserung des bestimmten Astigmatismus der Hornhaut führen soll. Burnett.

Schreiber (89) hat durch seine Fälle operativ behandelter Myopie und durch jene Anderer belehrt, mit vollem Recht sich Jenen angeschlossen, welche die Indicationen zur Myopieoperation bedeutend einschränken. Die äusserste Myopiegrenze, bis zu welcher operativ vorgegangen werden darf, muss unbedingt 16.0 D. bleiben. Sollte indessen der betreffende Myop mit dieser Kurzsichtigkeit noch arbeitsfähig sein, so ist keinesfalls die Operation vorzunehmen.

Einäugige hochgradige Myopen sind überhaupt nicht zu operiren, da die Operation dann doch nicht absolut gefahrlos ist.

Die jugendlichen Myopen bis 14 Jahre sind einfach zu discindiren. Bei älteren Myopen kommt man damit gewöhnlich nicht aus, sondern wird die Linearextraction nachschicken müssen.

Für ältere (Erwachsene) Myopen empfiehlt Verf. die auch von Anderen vorgeschlagene und ausgeführte Extraction der durchsichtigen Linse.

Haedike (90) hat die an der Schweigger'schen Klinik operirten Fälle von hochgradiger Kurzsichtigkeit, 50 an der Zahl, tabellarisch zusammengestellt und kritisch verwerthet. Hervorgehoben muss werden, dass diese Patienten immer nur auf einem Auge operirt wurden, der Werth dieses Materials immerhin eine ungleich grösserer ist, als wenn es sich um eine viel grössere Zahl doppelseitig operirter handelte.

Verf. kommt auf Grund dieser längere Zeit beobachteten Fälle zur Ueberzeugung, dass bei hochgradiger Myopie die krankhaften Veränderungen des Augenhintergrundes ganz unabhängig von einer Extraction der Linse in beiden Augen gleichmässig progressiv bleiben.

Auch glaubt er, dass die Entfernung der Linse aus hochgradig myopischen Augen keinen Einfluss auf die Entwickelung einer Netzhautablösung nehme.

Schön (92) bespricht die im XVI. Bande der Zeitschrift für Heilkunde veröffentlichte Arbeit von Schnabel und Herrnheiser. Er nimmt zunächst für verschiedene darin festgestellte Thatsachen die Priorität für sich

Digitized by Google

in Anspruch. So z. B. soll Verf. schon 1885 das Zustandekommen der Verzerrung des myopischen Sehnerven durch das anatomisch nachgewiesene Umklappen der Sehnervenscheide erklärt haben. Die daraus folgende anatomische Beschaffenheit des Conus will Schön auch schon in seinen späteren Arbeiten vor den Verfassern, wie diese selbst, dargestellt haben. Trotzdem ist er der Ansicht, dass der gangbare Name Scleralring beibehalten und nicht dafür Scheidenring gesagt werde. Die von den Verfassern angestellten Messungen am myopischen Leichenauge hält Schön nicht für einwurfsfrei und glaubt nicht, dass die von ihnen gezogenen Schlüsse richtig sind.

Wolmer's (91) Patientin war eine Lehrerin von 35 Jahren. Sie hat Rechts — 25 D. und 2,5 J. Astigmatismus. Links 18,0 D. und 2,5 D. Ast. Das rechte Auge wurde operirt. Sie erhielt eine runde Pupille und konnte ohne Glas $^{20}/_{50}$ lesen. Das linke Auge benutzte sie für die Nähe.

Greeff.

Ostwalt (98) sucht in seiner Arbeit, die sich leider nicht im Detail referiren lässt, nachzuweisen, dass es für die Praxis dringend geboten sei, zu der von Donders üblichen numerischen Bestimmung der Refractionsanomalien durch die Brechkraft des corrigirenden Glases, ohne jegliche Umrechnung zurückzukehren.

VII. Muskeln und Nerven.

99. de Wecker. La proportion des cas guérisables dans le strabisme. Ann. d'ocul T. C. XIX, p. 1.

100. Simonson, A. C. Ein Fall von Amblyopia ex anopsia. Journ. Amer. Med. Assoc. 22. Januar 1898.

101. Bannistu, J. M. Ein Beitrag zum Studium der Dynamik der Augenmuskeln. Annals of Ophth. Januar 1898.

102. Marlow, F. W. Zwei ungewöhnliche Fälle von Strabismus. Ophth. Recond. Febr. 1898.

103. Reynolds, J. O. Eine Methode zur Anwendung der Koangorasehne bei der Operation zur Verkürzung der Augenmuskeln. Journ. Amer. Med. Assoc. Januar 1898.

104. Bernheimer, St. Experimentelle Studien zur Kenntniss der Innervation der inneren und äusseren vom Oculomotorius versorgten Muskeln des Auges. A. v. Graefe's Archiv f Ophth., Bd. XLIV 3, p. 481 (Jg. XLIII) und Bericht der XXVI, Vers. d. ophthalm. Gesellschaft zu Heidelberg 1897, Wiesbaden, J. F. Bergmann.

105. Giebler, M. Uber recidivirende Oculomotoriuslähmung. Inaug-Diss. Jena 1897.

106. Graefe, A. Erörterunngen, das Sehen der Schielenden betreffend. Arch. f. Augenhlk., Bd. XXXVI, p. 30.

107. Elschnig, A. Augenmuskellähmungen durch Geschwulstmetastasen. Wiener klin. Wochenschr. 1898. No. 5, p. 102.

Digitized by Google

108. Reddingius, R. A. Das Schielen. Arch. f. Augenhlk., Bd. XXXVI, 1 u. 2, p. 92.

109. Weiss, L. Ueber das Verhalten des Gesichtsfeldes der Schielenden. Bericht über die XXVI. Versammlung der Ophthalm. Gesellschaft zu Heidelberg 1897, Wiesbaden, J. F. Bergmann, p. 104.

110. Lechner, C. S. Abnorme willkürliche Augenbewegungen. v. Graefe's Archiv f. Ophthalm., Bd. XLIV, 3, p. 596.

De Wecker (99) schlägt vor, in der Behandlung des Schielens verschieden vorzugehen, je nachdem Aussicht vorhanden ist, das Binocularsehen wieder herzustellen, oder wenn es sich allein darum handelt, einen kosmetischen Effect zu erzielen. An der Hand einer 3002 Fälle von Strabismus umfassenden Statistik sucht er festzustellen, welche Fälle die Wiederherstellung des Binocularsehens voraussehen lassen. In diese Classe reiht Wecker in erster Linie den Strabismus alternans (15 %) ein, in welchem die Sehschärfe beider Augen gleich ist. Er fügt allerdings bei, dass es sich mit dieser Behauptung mehr um ein Desideratum, als um ein wirklich erreichtes Resultat handle.

Das periodische Schielen des Hypermetropen mit guter Sehschärfe beider Augen (11 %) heilt durch das Tragen der corrigirenden Gläser mit vollkommener Wiederherstellung des Binocularsehens. Die Heilung kann auch spontan eintreten. Wenn die Sehschärfe des schielenden Auges weniger als $^1/_4$ beträgt, so kann nicht auf die Wiederherstellung des binoculären Sehastes gezählt werden. Dasselbe ist der Fall beim periodischen Schielen der Kurzsichtigen, wo überdies die chirurgische Beseitigung der Ablenkung nöthig und oft schwierig ist. Bei der häufigsten Form des Schielens, dem permanenten einseitigen Strabismus, findet die Wiederherstellung des Binocularsehens nur in etwas mehr als dem vierten Theil aller Fälle statt. Es ist also unnütz, diese Kranken mit Sehübungen zu belästigen, wenn das schielende Auge eine belangreiche Herabsetzung der Sehschärfe aufweist. Sulzer.

Simonson's (100) Fall betraf ein 8jähriges Mädchen mit linksseitigem Schielen und V. weniger als Fingerzählen auf 4¹. R. V. = $^{16}/_{30}$ mit + 2. Mit + 2 wurde V. L. auf $^{16}/_{60}$ gebracht. Mit Correction beider Augen (+ 2.5) beständig getragen, verschwand der Strabismus und V. kam L. permanent auf $^{16}/_{16}$. Burnett.

Bannistu (101) untersuchte sorgfältig den Zustand der Augenmuskeln von 100 Soldaten der Armee der Vereinigten Staaten, von denen keiner über Sehstörungen oder Asthenopie klagte, und jeder physisch vollkommen war. Die Ergebnisse dieser Untersuchungen sind sehr genau aufgezeichnet. Sie sind sehr werthvoll, dass sie den, sozusagen, normalen Zustand der Augenmuskeln bei durchschnittlich gesunden Menschen zeigen. Seine Schlüsse sind folgende:

Digitized by Google

1. Der Grad von Adduktion (prismatische Konvergenz), welcher von den meisten Autoren als für 6 Meter passend, angegeben wird, kann von gesunden Augen nicht erreicht werden, es sei denn nach Uebung im Gebrauche von Prismen. — Daher ist die zu erreichende Norm für die erste Untersuchung in der Sprechstunde zu hoch, und deshalb ist die Methode zur Messung der Konvergenz durch adduktive Prismen unzuverlässig und irreführend. —

2. Prismatische Konvergenz (33 cm.) für die Nähe ist ebenfalls irreführend, und ist keine genaue Probe für die wirkliche Kraft der Konvergenz.

3. Die Bestimmung des Nahepunktes der Konvergenz und die Berechnung des Konvergenzmaximums nach Landolt, sind die einzig richtigen Proben für die wirkliche Konvergenzkraft und die positive Konvergenz.

4. Im Gegensatze zu den allgemeinen Ansichten kann Abduktion (prismatische Divergenz) für die Entfernung weit unter 6° in gesunden Augen fallen, und folglich ist es falsch auf dieser Basis allein anzunehmen, dass solche Fälle pathologisch sind.

5. Es besteht für gesunde Augen keine positive bestimmte Beziehung zwischen prismatischer Konvergenz und Divergenz, und es ist nicht richtig, zu behaupten, dass solche Augen ohne Uebung mit Prismen bei 6 m. ein Verhältniss zwischen diesen Funktionen von 3: 1 oder 7: 1 zu Gunsten der Konvergenz zeigen müssen, wobei dte Abduktion nicht unter 6° fallen darf.

6. Wir können Sursumduction nnd Deorsumduction, für die Entfernung ungefähr dasselbe, dem Grade nach in etwa 70% gesunder Augen erwarten, wobei jede Funktion den Betrag von 2° erreicht.

7. Bei gesunden Augen besteht Orthophorie in etwa 60% der Fälle für die Entfernung, und die Behauptung ist unrichtig, dass Orthophorie für die Nähe abnorm und verdächtig ist.

8. Bei etwa 40% der gesunden Individuen, welche niemals Symptome von Augenstörungen hatten, kann man eine geringe Heterophorie für die Entfernung finden, und desshalb müssen wir nicht annehmen, dass jeder Patient mit einem leichten Grade von gestörtem Gleichgewicht der Augenmuskeln aus diesem Grunde allein, sich gleich in einem ernsten Zustande befinde.

Burnett.

Marlow's Fälle (102) waren, wie folgt:

1. Divergenz nach Tenotomien, die in der Kindheit ausgeführt waren. Herstellung von binoculärem Einfachsehen im Alter von 18 Jahren, vielleicht ursprünglich ein Fall von doppeltem vertikalem Strabismus.

2. Konvergenter Strabismus in Folge von traumatischer Paralyse beider Abducenten während der Kindheit. Verbesserung durch Operation.

Burnett.

Um einen Augenmuskel zu verkürzen, wenn eine Tenotomie des entgegengesetzten Muskels nicht genügend korrigiert, greift Mc. Reynolds (103) alle Gewebe, einschliesslich der Bindehaut, Tenon'schen Kapsel und Muskel-

Digitized by Google

sehne mit einer starken Zange, so dass er in der Sehne eine Schlinge bildet. Eine Kangorov-Naht wird dann eingelegt und geknüpft, während man die Gewebe in der Lage erhält. Dieselben vereinigen sich und die Kangorov-Naht wird resorbiert. Burnett.

Bernheimer (104) konnte durch zahlreiche Versuche am Affen (Nissl'sche Methode s. O) die Localisation der einzelnen inneren und äusseren, vom Oculomotorius versorgten Muskeln feststellen. Da die anatomischen Verhältnisse der Oculomotorius-Kerngruppe des Affen jener des Menschen vollkommen gleichkommt, so sind die Befunde ohne Weiteres auf den Menschen übertragbar. Die beiden beigegebenen chematischen Zeichnungen erläutern die Lage der Einzelkerne und den Verlauf der Fasern.

Von hinten nach vorne, in sagittaler Richtung gruppirt, liegt im distalsten Theile des Seitenhauptkerns, anschliessend an den Trochleariskern und in den zugehörigen Lateralzellen die Wurzelstätte des Rectus inferior des gekreuzten Auges.

Daran reiht sich unmittelbar die Zellgruppe für den Obliquus inferior des gekreuzten Auges. Aus dem dickeren ventralwärts gelegenen Kernantheil entspringen Fasern, welche den Obliquus inferior des gleichseitigen Auges versorgen.

Es folgt darauf die Zellgruppe für den Rectus internus des gleichseitigen Auges. Aus dem breiten dorso-lateralen Antheile dieser Zellgruppe entspringen Fasern, welche zum selben Muskel des gekreuzten Auges ziehen.

Darauf folgen nacheinander erst die Zellgruppe für den Musculus rectus sup. derselben Seite und im vordersten Theile des Kernes, die Zellgruppe für den gleichseitigen Lidhebers.

Die an und in der Mittellinie zwischen diesen beiden Seitenhauptkernen, im vorderen Antheile des Kerngebietes liegenden Nebenkerne: der paarige kleinzellige und der unpaarige grosszellige Mediankern sind die alleinigen Wurzelstätten der Binnenmuskeln des Auges; und zwar versorgt der rechte kleinzellige Mediankern den gleichseitigen Sphinkter Iritis, der grosszellige Mediankern beide Accommodationsmuskel.

Der sog. obere Oculomotoriuskern von Darkschewitsch hat mit den 3 Gehirnnerven gar nichts zu thnn.

Somit liegen entsprechend die häufig isolirten Lähmung der Binnenmuskeln des Auges die Centren derselben um die Medianlinie gruppirt von den sie umgebenden Centren der übrigen äusseren Muskeln deutlich getrennt; nur das Gebiet des Rectus internus tritt in Fühlung mit dem Accommodationskern (grosszelliger Mediank.) und dieser mit den beiden Sphinkterkernen (kleinzellige Mediank.), so dass die gelegentliche Zusammenwirkung von Convergenz, Accommodation und Pupillenspiel anatomisch erklärlich wird.

Graefe (106) vertheidigt gegenüber Steffan (d. Archiv B. 35 H. 2 u. 3) seine bekannte und in der letzten Monographie »Das Sehen der Schie-

Digitized by Google

lenden.« J. F. Bergmann 1897 ausführlich begründete und dargelegte Exclusionstheorie.

Den Einwand Steffan's, dass Verf. das normale binoculäre Sehen als eine angeborene Zwangseinrichtung betrachte, weist er als vollkommen unbegründet zurück, da er ja bei jeder Gelegenheit seiner Anschauung Ausdruck gegeben, dass bei der definitiven Gestaltung des binoculären Sehacts das empiristische Princip, die Uebung, die Gewöhnung einen hochbedeutenden, erziehenden Einfluss ausübe. Das Zustandekommen desselben ist allerdings nur auf Grund angeborener Einrichtungen möglich.

Für Abschnitt VIII—XII, Referent: **Prof. P. Silex.**

VIII. Lider.

111. Fehr. Ein Fall von Liderschlaffung, sog. Blepharochalasis. Centralbl. f. Augenheilk. Bd. XXII, p. 74.

112. Silex. Eigenartige Sehstörungen nach Blepharospasmus. Arch. f. Psychiatr. u. Nervenkrankh. Bd. XXX, 1.

113. Gradle. Ein Fall von Tarsitis. Ophth. Record. 1898, No. 3.

114. Guth, H. Ein Fall von Sepsis nach einem Hordeolum. Prag. med. Wochenschr. 1898, No. 3.

115. Gazzow, R. Ein Fall von luetischem Primäraffect der Augenlider. Deutsche med. Wochenschr. 1898, No. 6.

116. Wood, C. A. Primäres Sarkom des Augenlides. Ophthalm. Record. 1898, No. 3.

117. Coppez, H. Quelques considérations sur les noyeaux des nerfs moteurs de l'oeil à propos d'un cas de ptosis avec mouvements associés de la paupières et du maxillaire inferieur.

118. Péchin. De l'opération du ptosis. Arch. d'opht. T. XIII, No. 2, p. 88.

119. Van Milligen, E. Van Milligen's Operation zur Heilung von Trichiasis und Entropion. Ophth. Record. 1898, No. 3.

120. Waldhauer, C. Zur Operation der Trichiass des oberen Lides. Zehenders klin. Monatsbl. f. Augenheilk. Bd. XXXVI, p. 47.

121. Dimmer. Zur Operation des Ectropium senile. ibidem p. 1.

Fehr (111) berichtet über ein 21jähriges junges Mädchen, bei dem sich nach recidivirenden Oedemen an den Lidern die sog. Blepharochalasis, d. i. Lidhauterschlaffung einstellte. Durch die Excision der Falten wurde Heilung erzielt. Die mikroskopische Untersuchung der Haut ergab eine Atrophie in allen Theilen der Haut mit Ausnahme der Blutgefässe, die erweitert und strotzend mit rothen Blutkörperchen gefüllt waren.

Nach einer Zusammenstellung der in der Litteratur bekannten Fälle von Sehstörungen nach Blepharopasmus berichtet Silex (112) ausführlich über 2

Digitized by Google

eigene Beobachtungen, um im Anschluss daran die Art und Weise der Entstehung dieser eigenthümlichen Sehstörung und ihren Sitz näher zu erörtern. Verf. wendet sich gegen die Ansicht Schirmers, der die Sehstörung als Folge des äusseren Druckes auffasste, dann gegen die Samelsohns, nach der es sich um eine Affection des Sehnerven oder der Netzhaut handelt. Die Erkrankung ist fraglos als eine centrale und zwar functionelle aufzufassen; welcher Art dieselbe sei, wird vom Verf. von den verschiedensten Gesichtspunkten aus beleuchtet, besonders auch der Begriff der Amblyopie aus Nichtgebrauch, und die Lehre von dem Verlernen, die vielfach zur Erklärung der Sehstörung nach Blepharospaomus herangezogen wird, einer Kritik unterzogen. Der wahre Zusammenhang der eigenthümlichen Sehstörung ist noch in keiner Weise zu erklären.

Gradle (113) beschreibt bei einer 24jährigen Frau einen typischen Fall von Tarsitis, welcher auf das rechte Oberlid beschränkt war. Er betrachtete den Fall als syphilitischen Ursprungs, ebenso wie alle zwanzig Fälle, über welche er seitdem in der Litteratur Berichte fand. Magawly hat zuerst im Jahre 1867 die Aufmerksamkeit darauf gelenkt. Localbehandlung mit Pyrogallussalbe scheint sehr wirksam zu sein. Innerliche specifische Behandlung wurde angewandt. Der Fall war in seinem Verlaufe sehr chronisch.

Burnett.

Einen tödtlich verlaufenden Fall von Sepsis, ausgehend von einem Hordeolum des rechten oberen Lides, beobachtete Guth (114). Bei einem Mädchen entwickelte sich drei Tage vor Aufnahme in die Klinik am rechten Auge ein Gerstenkorn. Zwei Tage später stellten sich Kopfschmerzen ein und trat Bewusstlosigkeit auf. Es zeigte sich ferner starke Schwellung der Lider und Protrusion der Bulbi und am Augenhintergrunde ein Befund, wie er bei den septischen Allgemeinleiden in der Netzhaut gemacht wird.

Die klinische Diagnose lautete: Meningitis suppurativa, Thrombosis sinus cavernosi et Sepsis. Die Section lieferte die Bestätigung der gestellten Diagnose. Man fand nebst der rechten Orbitalphlegmone beiderseitige Sinusthrombose, eitrige basilare Meningitis, zahlreiche Lungenabscesse und Blutaustritte in der Haut und den Pleuren. Aus dem Eiter wurde Staphylococcus pyogenes aureus in Reincultur gewonnen.

Herrnheiser.

Gazzow (115) berichtet von einem 15 Monate alten Knaben, der am rechten inneren Augenwinkel und den zunächst gelegenen Partieen beider Lider einen ca. 1 cm. grossen Primäraffect aufwies. Das Auge selbst, sowie das ganze linke Auge waren normal. Drüsenschwellung am rechten Ohre. Unter Behandlung mit Jodoformverband sowie Schmiercur (nur 8,0 bis zur Entlassung) vernarbte das Geschwür innerhalb von 4 Wochen, auch die Drüsenschwellung ging zurück.

Die Infection fiel jedenfalls dem Vater zur Last, der $^3/_4$ Jahr vorher sich angesteckt und durch Kuss auf das Auge des Kindes letzteres inficirt hatte.

Digitized by Google

Wood's (116) Fall betraf ein 7 monatliches Kind, an dessen rechtem Oberlide eine Geschwulst zuerst beobachtet wurde, als es erst sechs Wochen alt war. Dieselbe vergrösserte sich und war zur Zeit der Excision ungefähr bohnengross, hart und beweglich. Sie hatte offenbar mit dem Tarsus keine Verbindung. Bei der mikroskopischen Untersuchung fand sie sich aus Rund- und Spindelzellen, etwas Grundsubstanz und einer Arterie mit ungewöhnlich dicken Wänden zusammengesetzt Burnett.

Coppez (117) hat einen eigenthümlichen Fall einseitiger angeborener Lidsenkung beobachtet. Nach erfolgreicher Operation fielen folgende Eigenthümlichkeiten auf: Das Lidschlag beider Augen ist nicht synchronisch; wenn der Blick nach oben gerichtet wird, so contrahiren sich beide Stirnmuskeln. Das rechte obere Lid — die Ptosis war rechtsseitig gewesen — folgt erst, sinkt aber bald herab. Es hebt sich jedesmal, wenn der Unterkiefer gesenkt wird. Sulzer.

Péchin (118) unterzieht die verschieden Arten der Ptosisoperation einer Kritik und findet, dass das Verfahren von Pagenstecher und Dransart die ihm gemachten Vorwürfe keineswegs alle verdiene. Wenn man nicht Misserfolge haben wolle, sei in jedem Falle die passenste Methode sorgfältig zu erwägen. Beim Fehlen oder Schwäche des Levator passe das Panas'sche Verfahren oder dessen Abänderungen; in allen anderen die Excision eines tarsomusculären Lappens (Gillet de Granmont, Bowmann, Eversbusch) oder das Verfahren von Pachenstecher—Dransart. Ueber die Methode von Parinaud-Motais, (Uebertragung der Wirkung des M. rectus sup. auf den Levator) müsste die Zukunft noch entscheiden. v. Mittelstädt.

Van Milligen's (119) Operation, welche im Allgemeinen wohl bekannt ist, wird hier von ihm selbst beschrieben. Er macht den Randraum des Lides durch Abpräparieren der Haut frei, wobei er sich in Acht nimmt, die offene Wunde flach und nicht rautenförmig herzustellen. In diese passt er ein transplantiertes Schleimhautstück von der Innenseite der Lippe hinein, wovon alles Fett entfernt worden ist. Die Lidwunde wird durch Nähte, welche durch die Haut dicht am vorderen Rande der Augenbrauen und wiederum durch eine Hautfalte nahe der Wurzel der Augenwimpern geführt werden, offen gehalten. Der Lappen muss dicht an den Boden der Wunde eingefügt werden. Es werden keine Nähte gebraucht. Das ganze wird mit einem mit Jodoformvaselin bedeckten Leinwandlappen verbunden. Letzterer und die Stiche im Lide werden in 48 Stunden entfernt. Burnett.

Waldhauer (120) macht mit einem von ihm angegebenen Messerchen einen intermarginalen Schnitt, der schräg verläuft und einige Linien oberhalb des Lidrandes die äussere Haut durchtrennt. Es erfolgt die Excision eines Hautstückes, das später in den Spalt implantirt wird. Vernähung der beiden Hauptwundränder. Ein Absterben des die Cilien tragenden und nur an den

Digitized by Google

Seiten mit dem Gewebe noch zusammenhängenden Lidstückes hat er niemals beobachtet.

Nach Dimmer (121) führt die Excision eines Dreieckes aus der ganzen Dicke des Lides am sichersten zur Beseitigung des Ectropiums. Die Nachtheile der Adam'schen Operation vermeidet er dadurch, dass er die Excision der beiden Dreiecke aus Haut und Tarsus nicht an derselben Stelle macht. Das Nähen ist im Original einzusehen.

IX. Thränenapparat.

122. Parisotti. Polype du canalicule lacrymal supérieur. Rec. d'opht. 1898, p. 133.

123. Mitvalski. Zur Pathologie der Thränenkanälchen. Wien. klin. Rundschau 1897, Nr. 44.

Mitvalski (123) fand in einer Wandausstülpung der Thränenkanälchen zierliche farblose Nadeln, Fetttropfen, degenerirte Leucocyten und amorphes gelbes Pigment. Vielleicht hat es sich um eine primäre Ansiedelung des Strahlenpilzes gehandelt, der später wieder zu Grunde gegangen ist. Dann beschreibt er eine Abscessbildung am rechten Oberlide oberhalb des Thränenkanälchens. Der wesentliche Inhalt waren Weizenstärkemehlkörner. Die Patientin hatte beim Reinigen von Wäsche öfter mit Stärkemehl zu thun gehabt.

X. Orbita und Nebenhöhlen.

124. Leplat. Phlegmon orbitaire chez un enfant de quinze jours. Ann. d'ocul. T. CXIX. p. 42.

125. Schwarz. Beiträge zur Tenonitis. Beiträge zur Augenheilkunde 1898, Heft XXX, p. 34.

126. Lapeisonne. Pneumococcen-Meningitis nach Operation in der Orbita. Wien, kl. Rundschau 1897, No. 36.

127. Bouchéron. Radiographie d'un grain de plomb dans l'orbite après blessure perforante de l'oeil. Soc. d'opht. de Paris. 7. Dec. 1897.

128. Koster, W. Verwonding der Orbita door en pypesteel. Nederl, Oogheelk. Bydragen Bd. V, p. 28.

129. Shaw, A. J. Spontane Blutung in die Augenhöhle. Ophth. Record 1898, No. 1.

130. Werner. Myxo sarcoma of the lacrymal Gland. Brit. med. Journ. 1898, Jan.

131. Lawson, A. Case of orbital cyst, probably a dacryops. Trans. Ophth. Soc. U. K. Vol. Bd. XVII, p. 258.

Digitized by Google

132. Lee, C. G. Malignant tumour of orbit, partial removal, regrowth, recovery. Ophth. Rec. Vol. XVI. p. 296.

133. Katz, K. Ueber ein Rankenneurom der Orbita und des oberen Lides. v. Gräfe's Arch. f. Ophthalmologie Bd. XLV, 1, p. 153.

134. Moulton, H. Dermoidcyste der Augenhöhle. Ophth. Rec. 1898, Nr. 3.

135. Ayres, S. C. Angio-myxo-sarcom der Augenhöhle mit Bericht über einen Fall. Journ. Ann. med. assoc. 8. Jan. 1898.

136. Markow, J. Noch ein Echinococcus in der Orbita. Wjestn. Ophth. 1898, No. I.

Leplat (124) veröffentlicht die Krankengeschichte eines 14 Tage alten Säuglings, der ohne bekannte Ursache einen linksseitigen acuten Orbitalabscess durchmachte. Beinahe keine Allgemeinreaction. Der Eiter enthält Streptococcen in Reincultur. Der Eiter entleert sich am dritten Tage, erst durch das untere Augenlid, später auch durch die Nase. Vollständige Heilung mit Zurücklassung eines mehrere Wochen dauernden Strabismus sursum vergens. Sulzer.

Schwarz (125) berichtet über einen Fall von eitriger Tenonitis, die nur sehr selten zur Beobachtung kommt, und macht ausführliche Mittheilungen über den klinischen Verlauf und die Resultate der bacteriologischen und mikroskopischen Untersuchung. (Der Patient war an einer intercurrenten Pneumonie gestorben).

Das von Lapersonne (126) nach allen Regeln der Kunst enucleirte Auge hatte eitrige Iridochoroiditis in Folge von Stichverletzung mit einer Scheere. Am 3. Tage zeigte sich acute Meningitis, am 10. Tage war das Kind todt. Die Operationswunde war normal. In der Scheide des Nervus opticus und an dem an der Hirnbasis angesammelten Exsudat fanden sich Pneumococcen in Menge.

Shaw's (129) Fall betraf eine 47jährige Frau, welche ein Jahr vorher mit einer plötzlichen Blutung in die linke Augenhöhle ohne auffindbare Ursache in das Klimakterium eingetreten war. Exophthalmus bestand einen halben Zoll über das andere Auge hinaus. Im Augenhintergrunde wurde ausser einer geringen Schwellung der Papille keine Läsion gefunden. Die Heilung trat in ungefähr zwei Monaten mit normalem Sehen und geringen Beschränkung der Augenbewegungen ein. Burnett.

Werner's (130) Patient war ein Mann von 35 Jahren, bei dem sich in der Gegend der Thränendrüse ein weicher elastischer Tumor entwickelte. 15 Jahre vorher hatte er hier eine Verletzung gehabt. Es bestand dabei Ptosis, Proptosis und Neuritis optica. Der Tumor wurde entfernt und sah drüsenartig aus. Auf Schnitten sah man die Structur, die von Prof. Mc. Weesay als ein Sarcoma carcinomatodes bezeichnet wurde. Werner.

Digitized by Google

Lawson's (131) Patientin, eine Frau von 19 Jahren, zeigte eine dunkel-blaue cystisehe Schwellung im oberen Fornix. Es bestanden keine Verwachsungen mit der Haut, keine Drüsen-Absonderung und keine Schmerzen, nur fand sich etwas Proptosis und beträchtliche Ptosis. Die Cyste glich nach der Entfernung an Farbe, Grösse und Gestalt einem Taubenei. Die inneren Oberflächen waren rauh, die Wand bestand aus feinem areolärem Gewebe; nur wenige Zellen kleideten die innere Oberfläche aus. Der flüssige Inhalt enthielt Albumen, keinen Zucker, eine ganze Menge Kochsalz, etwas Blut und transparente Körper, die sich mit Haematoxilin färbten. Letztere bestanden aus Fibrin und einigen Leucocyten. Sie sind wahrscheinlich nur bei der Alkoholhärtung entstanden. Den besten Aufsatz über Dacryops, welchen Verfasser finden konnte ist von Hulke (Royal Lond. Oph. Hosp. Rep. Vol. 1). Werner.

Katz (133) theilt einen Fall von Rankenneurom des oberen Lides und der Orbita mit, das erst bei der Operation, die wegen der starken Verdickung des oberen Lides und der zugleich bestehenden Ptosis vorgenommen wurde, als solches erkannt werden konnte. Die Resultate der mikroskopischen Untersuchung bilden den Hauptttheil der Arbeit.

Die Lidhaut ist verdickt durch ein bis unter die Epidermis reichendes mässig zellreiches Bindegewebe, die regelmässige Anordnung der Meibom'schen Drüsen ist zerstört. Ueberall in diesem gefässreichen Bindegewebe sind Bilder von bald grösseren, bald kleineren, bald quer, bald längs und schräg getroffenen von concentrischem Bindegewebe umhüllten Nervenfaserbündeln nachweisbar. Auffallend war, dass oft um eine spärliche Anzahl von Nervenfasern ein dicker Bindegewebsmantel gehüllt war und in anderen Fällen sich innerhalb des concentrisch geschichteten Bindegewebes überhaupt keine markhaltigen Nervenfasern eingeschlossen fanden. Verf. meint, dass die Nervenfasern hier durch den Krankheitsprocess — durch Druckatrophie oder durch toxische Einflüsse — zu Grunde gegangen seien.

Moulton's (134) Patient, ein 32jähriger Mann, hatte seit der Kindheit eine Geschwulst am untern Rande der Augenhöhle, welche sich nach unten bis zur Wange ausdehnte und allmählich an Grösse zunahm. Der Augapfel war jetzt nach oben gedrängt und in seinen Bewegungen gehindert; Hornhaut durchsichtig; Pupille reagirt auf Licht. V = Finger auf 2. Die Geschwulst wurde freigelegt und nach hinten bis nahe zur Spitze der Augenhöhle abpräparirt, platzte aber, bevor sie als Ganzes herausgenommen werden konnte, wobei sich eine breiartige Substanz entleerte. Die Wände der Geschwulst wurden entfernt und die Ansatzstelle sorgfältig abgekratzt. Der Augapfel fand sich in Folge der grossen Erweiterung der Augenhöhle sehr verkleinert und man hielt es für angezeigt, denselben zu entfernen. Diese Augenhöhle war 45 mm hoch und 47 mm breit, die andere Augenhöhle 30 mm hoch und 37 breit. Burnett.

Digitized by Google

Der Fall von Ayres (135) betraf eine 64jährige Frau, welche vor 18 Jahren eine Geschwulst in der rechten Augenhöhle bemerkt hatte. Sie war am obern und äussern Winkel gelegen. Sie entwickelte sich langsam und füllte jetzt die Augenhöhle aus, indem sie den Augapfel nach unten drängte. Augenbewegungen ziemlich gut. Die Masse wurde entfernt und fand sich hauptsächlich an der äussern Wand befestigt. Der Augapfel wurde weggenommen. Die Geschwulst war ein Angio-Myxo-Sarcom, ganz ähnlich denjenigen, welche von der Thränendrüse ausgehen. Burnett.

Der in der Charkow'schen Universitäts-Augenklinik von Markow (136) operirte Fall, der 56. in der Litteratur, hatte die Eigenthümlichkeit, dass seine Blase vor der Operation mehrmals spontan durchbrach und für einige Zeit collabirte. Die Diagnose wird beim Echinococcus der Orbita begründet durch die Form (kugelförmig), die Consistenz und Fluctuation. Letztere ist deutlicher bei oberflächlicher Lage und schwindet, wenn die Blase in der Tiefe, neben dem Sehnerven liegt. Die Blase liegt fast ausschliesslich lateralwärts vom Augapfel. Der Echinococcus kommt meist bei jungen Personen vor, die mit Hausthieren in näherer Berührung stehen. Nach einjährigem Bestehen des Echinococcus in der Orbita ist die Hoffnung auf Wiederherstellung des Sehvermögens eine geringe. Nach zweijährigem Bestehen kehrt selbst keine Lichtempfindung mehr wieder. Hirschmann.

XI. Conjunction.

137. Mitvalski. Klinische Bemerkungen über einige mit Geschwürsbildung einhergehende Bindehautentzündungen. Wien. med. Wochenschrift 1898, No. 2, 3, 4, 5, 6, 7, 8.

138. Axenfeld. Lacrymale Streptococcen-conjunctivitis. München, med. Wochenschrift 1898, No. 14.

139. Mark, J. Ueber die Atropinconjunctivitis. Budapester med. chir. Presse 1897, No. 51.

140. Rogmann. Lipomes sousconjunctivaux. Ann. d'ocul. T. 119, p. 81.

141. Fehr. Ein Carcinom der Conjunctiva bulbi mit Einwucherung in die Hornhaut und natürlicher Injection ihrer Lymphbahnen. Centralbl. f. Augenheilk. Bd. XXII, p. 77.

142. Dagilaiski, W. Drei Fälle von syphilitischer Primärsclerose auf der Conjunctiva. Zehender's klin. Monatsbl. f. Augenheilk. Bd. XXXVI, p. 11.

143. Lagrange et Mazet. Du papillome de la conjonctive. Ann. d'oc. T. CXIX, p. 29.

144. Prionzeau. Étiologie du chalazion. Ann. d'ocul. T. CXIX, p. 126.

145. Fürst, L. Zur Prophylaxis und Behandlung der Ophthalmo-Gonorrhoea neonatorum. Fortschritt der Medicin 1898, No. 4.

Digitized by Google

146. Howe, L. Die Gründe für die staatliche, obligatorische Einführung der Credé'schen Methode zur Verhütung der Ophthalmie der Neugeborenen in öffentlichen Instituten. Amer. Journ. of Ophth., März 1898.

147. Szilli u. Weiss. Blennorrhoea neonatorum. Bericht über die Wirksamkeit der Abtheilung für Augenkranke am Spital der Post. cfr. Religionsgemeinde. Budapest 1897.

148. Eck. Ueber einen Versuch, den Vorschlag des Prof. Knies betreffend, Entzündungen gonorrhoischen Ursprungs durch heisse Dauerbäder zu bekämpfen. Wochenschrift f. Ther. u. Hygiene des Auges 1898, p. 178.

149. Merge. Die Anwendung des Itrol bei Augenleiden. Aertzl. Rundschau 1897.

150. Ohlemann. Zur Behandlung von Bindehaut-Anätzungen durch Kalk- und Schwefelsäure. Wochenschr. f. Chirurgie und Hygiene des Auges, 1898, p. 163.

151. Croskey, J. W. Achtmonatliches Verweilen eines Fremdkörpers von ungewöhnlicher Grösse unter der Umschlagsfalte des Oberlides. Ophth. Record Jan. 1898, No. 1.

152. Axenfeld. Wie weit sind die sog. Xerosebacillen der Conjunctiva mit dem Hofmann-Loeffler'schen Pseudodiphtheriebacillus identisch? Berl. kl. Wochenschr. 1898, No. 9.

153. Schanz, F. Ueber den Diphtheriebacillus. München, med. Wochenschr. 1898, No. 11.

154. Iwanow. Zur Frage von der Bakteriologie des Trachoms. Aus dem pathol. anatom. Cabinet des Prof. Ljubimow in Kasan. Wratsch 1898, Nr. 7.

155. Ellis, H. B. Trachom, seine relative Seltenheit im südlichen Kalifornien. Journ. am med. assoc. 1898, 15. Jan.

156. Raehlmann. Ueber den Heilwerth der Therapie bei Trachom. Mit 9 Abbildungen in Text u. 2 lithogr. Tafeln. Fischer's med. Buchhandlung. Berlin 1898.

157. Szilli u. Weiss. Trachom. Bericht über die Wirksamkeit der Abtheilung für Augenkranke am Spital der Pester isr. Gemeinde. Budapest 1897.

158. Burnett, S. M. Winke für Hygiene des Trachoms und der Einfluss von Höhe und Klima. Journ. Amer. med. Assoc. 1898, 15. Jan.

159. Richter. Wie haben wir uns die Bekämpfung des Trachoms zu denken. Zeitschrift f. Medicinalbeamte 1898, No. 4.

160. Cheatham. Das gegenwärtige Verhalten von Jequirity bei der Behandlung des Trachoms. Journ. Amer. med. assoc. 1898, 15. Jan.

161. Hotz, F. C. Die Behandlung der Verschiebung des Lidrandes bei Trachom. Journ. amer. med. assoc. 1898, 15. Jan.

162. Ziegler, L. Die chirurgische Behandlung des Trachoms. Ibid. 1898, 15. Jan.

Digitized by Google

163. Weeks. Die chirurgische Behandlung des Trachoms. Ibidem 1898, 15. Jan.

164. Markow, J. Die klimatische Behandlung des Trachoms. Wratsch, 1898, No. 12.

165. Hilbert, R. Zur Therapie des Trachoms. Zeitschrift f. Medicinalbeamte 1898, p. 114.

Ausser den mit Geschwürsbildung einhergehenden tuberculösen, syphilitischen und diphtheroiden Bindehautentzündungen, führt Mitvalski (137) eine als selbstständiges Bindehautleiden seines Wissens noch nicht hervorgehobene Erkrankung der Bindehaut an, die «Conjunctivitis pustulosa lata», bei der sich auf der Bulbusbindehaut oft zahlreiche Pusteln und daraus oft recht ausgedehnte Geschwüre bilden. Zu einigen dieser erwähnten Gruppen der geschwürsbildenden Bindehautleiden liefert Verf. im folgenden Beiträge: 1. Conj. pustulosa lata ist charakterisirt durch eine acute infectiöse Entzündung auf Bildung breiter pustelartiger Efflorescenzen im Bereiche des Bindehautlimbus. Die Entwicklung der Geschwüre wird, wie das ganze klinische Bild, die Aetiologie, Differentialdiagnose ausführlich besprochen. Die subjectiven Beschwerden sind die des acuten Trachoms. Durch drei ausführlich mitgetheilte Krankengeschichten wird das Krankheitsbild noch illustrirt. 2. Zur Kenntniss der diphtheroiden Conjunctivitis. Verff. unterscheiden diphtheritisch im bacteriologischen und pathologisch-anatomischen Sinne. Auch hier wird das klinische Bild, der Verlauf, Aetiologie und Diagnose besprochen und die Geschichte zweier hierher gehörender Fälle gebracht, von denen der eine mit Epithelialsclerose, der andere mit einer inoculirten Variolapustel complicirt war. 3. Ueber Conjunctivitis condylomatosa. Im Bereiche der Bindehaut kommen sowohl die Tertialsymptome wie Erscheinungen des secundären und tertiären Stadiums vor. Nach Besprechung dieser mehr oder weniger von einander abweichenden Krankheitsbilder wird eine eigene Beobachtung, die einen typischen Fall einer nur mit Condylomen der Lidränder complicirten condylomatösen Conjunctivitis betrifft, in extenso mitgetheilt. Dann wird über einen anderen Fall berichtet, wo es sich um kleine Condylome der Tarsal- und Bulbusbindehaut handelte, die jedoch mit anderen syphilitischen Entzündungen der Augapfelhäute und der Augenadnexe, ja sogar auch des Lidrandes und des Tarsus zusammen vorkamen.

Die 24jährige Patientin Axenfeld's (138) litt an einer Stenose des Ductus naso lacrimalis. Ohne das Hinzutreten von Dacryocystitis entwickelte sich ziemlich schnell eine heftige Conjunctivitis mit pericornealer Injection, iritischer Reizung und Schmerzhaftigkeit der Praeauriculardrüsen. Die Diagnose wurde durch den Nachweis von massenhaften Streptococcen gestellt. Auch Pneumococcen können ein ähnliches Bild hervorbringen. Die Mitbetheiligung der Iris u. s. w. wird als eine Toxinwirkung aufgefasst. Da die Streptococcen gern zur Bildung von Pseudomembranen und gelegentlich

Digitized by Google

zu tiefer Nekrose führen, so sind Aetzmittel zu vermeiden und antiseptische Ausspülungen und Atropin zu benutzen. Eine Uebertragbarkeit des Processes ist bisher noch nicht beobachtet worden.

In den von Mark (139) benutzten Atropinpräparaten waren, wie die chemische Untersuchung ergab, weder fremde Alkaloide noch Salze als Beimengungen zu finden. Bacterienverunreinigungen können die Ursache der Entzündung sein, doch kommt sie auch bei Benutzung steriler Lösungen vor. In einzelnen Fällen liegt eine individuelle Disposition vor, in anderen entwickelt sich langsam eine Erschlaffung der Gefässwände der Bindehaut, wodurch eine Empfindlichkeit und Widerstandslosigkeit gegen äussere Reize erzeugt wird. Schliesslich wird auf die lange Dauer der Erkrankung hingewiesen.

Das Carcinom in Fehr's (141) Beobachtung ging ohne scharfe Grenze in die Cornea über, hatte die Sclera durchbrochen und war in den Ciliarkörper und die angrenzende Chorioidea eingewuchert. Die Zellmassen des Tumors sandten zarte Ausläufer in das Hornhautgewebe, wo sie als zierliche, zum Theil einzellige Stränge in ihr verliefen. Er meint, dass in präformirten Räumen sich die Geschwulst vorgeschoben habe.

Während die syphilitische Primärsclerose an den Lidern nicht zu selten ist (sie nimmt die dritte Stelle unter den extragenitalen Primäraffecten ein), finden sich in der Litteratur erst 21 Fälle von Primärsclerose an der Conjunctiva. Am häufigsten sahen wir sie an der Uebergangsfalte des unteren Lides und am seltensten an der Augapfelbindehaut. Dagilaiska (142) bringt drei eigene Beobachtungen, von denen eine durch einen doppelten Sitz (Conjunctiva bulbi und Uebergangsfalte) ausgezeichnet ist.

Ein bei einem 61jährigen Patienten exstirpirtes Papillom der Sclerocornealgrenze giebt Lagrange u. Mazet (143) zu folgenden Bemerkungen Anlass: Vom pathologisch-anatomischen Standpunkt aus charakterisirt sich der Tumor durch die manifeste Hypertrophie der Papillen der Conjunctiva einerseits und durch die excessive Entwicklung der Epithelialbekleidung anderseits. In ersterer Beziehung verdient er also den Namen Papillom, während er durch die zweite Eigenthümlichkeit dem Epithelioma nahe steht. Die mikroskopische Untersuchung und das kurze Zeit nach der Exstirpation aufgetretene Localrecidiv führen uns zu dem Schluss, dass es sich um eine bösartige Geschwulst handelt, die sich schliesslich auf einem gutartigen Papillom entwickelt hat, das der Kranke während langer Zeit vernachlässigt hatte. Sulzer.

Es kommt relativ häufig vor, dass mehrere Glieder einer Familie zu gleicher Zeit oder kurz nacheinander Chalazien bekommen. Prionzeau (144) glaubt deshalb dieser Affection einen gewissen Grad von Contagiosität zuschreiben zu können. Seine bacteriologischen Untersuchungen haben 24 Mal in 28 untersuchten Fällen Staphylococcenculturen ergeben. 6 Mal wurde

Digitized by Google

dieser Microorganismus im Zustand der Reincultur aufgefunden, 18 Mal bewohnte er die inficirten Drüsen gemeinschaftlich mit dem Pneumococcus, dem Diplobacillus und andern Bewohnern der Conjunctiva. Der Tuberculosebacillus wurde dagegen nie im Inhalt des Chalazion aufgefunden. Selbst der von zwei notorisch tuberculosen Patienten herstammende Chalazioninhalt brachte, dem Meerschweinchen eingeimpft, keine Tuberculose hervor.

Sulzer,

Fürst (145) kommt zu folgenden Thesen: In der Prophylaxis und Therapie der Blennorrhoea neonatorum besitzt das Protargol in 10 % iger Lösung vor dem Argent. nitr. wegen seiner Unzersetzlichkeit, Reizlosigkeit und leichtern Anwendbarkeit den Vorzug. Prophylactisch genügt das Auswaschen mit Protargol, nach Ausbruch der Krankheit ist die Einträufelung nöthig. Die Protargol-Auswaschung sollte obligatorisch gemacht werden. Wenn Verf. sagt, dass alle seine Fälle in 5—10 Tagen glatt und regellos geheilt sind, so meint Ref., dass es sich in keinem einzigen Fall um gonorrhoische Conjunctivitis, sondern immer nur um Catarrh gehandelt hat.

Die Specialstatistik von Howe (146) ist für den Staat New-York berechnet, wo 438 Personen in Folge von Ophthalmia neonatorum erblindet sind, welche dem Staat jährlich Doll. 58,622 ‰ kosten. Er hat ferner durch Correspondenz erfahren, dass Credé's Methode in den Armenhäusern oder in den von grössern Städten entfernten Districten nicht allgemein üblich ist. Die meisten hervorragenden Mitglieder der New-Yorker geburtshilflichen Gesellschaft begünstigen die obligatorische Einführung der Credé'schen Methode in die öffentlichen Anstalten. Burnett.

Szilli u. Weiss (147) benutzen zur Säuberung bei der Blennorrhoe Sublimatlösung 1 : 5000 und touchiren mit 1—2 % iger Lapislösung. Hydrargyrum oxycyanatum wurde wieder aufgegeben, die Benutzung des Cuprumstiftes ist zu verwerfen.

Eck (148) hat bei einem Fall von gonorrhoischer Iritis gefunden, dass die Erhöhung der Körperwärme auf 40° durch warme Bäder sich nicht erreichen lässt, dass somit ein Erfolg bei Gonorrhoe in diesem Sinne von Kniess nicht zu erwarten ist.

Mergl (149) hat Itrol — d. i. citronensaures Silber — im Anschluss an Versuche von Credé bei den verschiedenartigsten Augenerkrankungen angewandt und rühmt seine gute Wirkung, namentlich bei Blennorrhoea neonatorum und acutem Trachom. Auch bei croupöser und diphtheritischer Conjunctivitis wurde es mit Erfolg gebraucht, desgleichen bei der blennorrhoischen Conjunctivitis Erwachsener. Bei Geschwüren der Hornhaut wirkt es merkwürdiger Weise sehr verschieden; Verf. fand nämlich, dass es auf der einen Seite schon nach einmaliger Anwendung eine vollkommene Reinigung des Geschwürs im Gefolge hatte, auf der anderen sah er danach eine ent-

Digitized by Google

schiedene Verschlimmernng und Progression des Ulcus eintreten. Im Ganzen glaubt Verf., auf Grund seiner Erfahrungen das Itrol empfehlen zu dürfen.

Ohlemann (150) empfiehlt, dass die Arbeiter, welche Kalkverletzungen ausgesetzt sind, Zucker bei sich tragen sollten, damit dieselbe bei einem Unfall sofort mit Zuckerlösung ausgewaschen werden könnte. Bei Schwefelsäureverletzungen soll so schnell als möglich mit Sodalösung neutralisirt werden.

In Croskey's (151) Falle war ein 18 mm langer, 6 mm breiter und 3 mm dicker Holzsplitter in der oberen Umschlagsfalte mit unbedeutender Unbequemlichkeit fast acht Monate lang zurückgehalten worden. Zuletzt trat aber eine seröse Conjunctivitis ein und der Fremdkörper wurde in einer Masse von Granulationen aufgefunden. Derselbe wurde entfernt, die Granulationen abgeschnitten und der Fall wurde rasch geheilt. Burnett.

Axenfeld (152) wendet sich gegen die Ansicht von Schanz, der die Xerosebacillen mit den Pseudodiphtheriebacillen identificirt hatte, und führt aus, dass sie ein verschiedenes Wachsthum auf den üblichen Nährböden zeigten. Danach dürften es 2 Spielarten einer Familie sein.

Die Arbeit von Schanz (153) beschäftigt sich im Wesentlichen mit einer Kritik der zwischen dem Pseudodiphtheriebacillus der Bacteriologen, der nach einer früheren Arbeit des Verf. mit dem Xerosebacillus des Ophthalmologen identisch ist, und dem Löffler'schen Diphtheriebacillus bestehenden differentialdiagnostischen Momente und läuft dahin hinaus, dass sie alle als nicht beweiskräftig anzusehen sind. Verf. spricht sich vielmehr für eine Idendität der beiden Bacterienarten aus, wofür auch die ihnen in gleicher Weise zukommende Bildung der »Ernst'schen Körner« eine Stütze bietet.

Iwanow (154) untersuchte und cultivirte die aus zerdrückten Trachomkörnern typischer Trachomformen erhaltenen Microben von 35 typischen Fällen, und erhielt meist bacilläre Formen, seltener Coccen. Die Mikroben lagen immer ausserhalb der Zellen. In Reinculturen erhielt er Coccen-Sarcine (4 Arten), alle Arten von Staphylococcus pyogenes (meist albus), Michel-Sattler'sche Diplococcen, 6 Arten der Luft- und Wasser-Coccen, 7 Arten nicht pathogener Bacillen. In Bezug auf specifische Trachommikroben waren die Resultate absolut negativ. Hirschmann.

Ellis (155) hat durch Sammelforschungen gefunden, dass der Procentsatz von Trachom im südlichen Californien zwischen 0,5 und 1 schwankt. Er unterscheidet zwischen Trachom und folliculärer Erkrankung. Fast alle Nationalitäten sind vertreten, aber es sind meist »Amerikaner«.

Burnett.

Aus der wegen des eingehenden Literaturstudiums, der vielen interessanten mikroskopischen Befunde und der klinischen Feinheiten sehr zu empfehlenden Arbeit Rählmann's (156) geht hervor, dass er von den 3 Arten der Therapie beim Trachom, der medicamentösen, der mechanischen und der

Digitized by Google

operativen der ersteren ein sehr grosses Feld einräumt. Das Argentum eignet sich besonders für die Schleimhauterkrankung mit chronisch blennorrhoischem Character und das Cuprum sulf. mehr für die hypertrophische granulöse Beschaffenheit der Trachomschleimhaut mit dem sulzig-sarcomatösen Aussehen der Oberfläche. Alle neuen Mittel, vielleicht mit Ausnahme des Sublimat und der Sattler'schen Borsalicylsäurelösung kommen gegen jene beiden nicht an. Das Kupfer zeichnet sich dadurch aus, dass nach seiner Anwendung die Säure in statu nascendi verhältnissmässig tief in das Gewebe hinein seine Wirkung entfaltet. Von der Excision der Schleimhaut hat er oft eine derartige Verkürzung gesehen, dass daraus Entropium, Distichiasis und Pannus entstanden. In Folge dessen verwirft er diesen Eingriff, wie auch die Scarificationen und Auskratzungen. Die einzige rationelle chirurgische Therapie bestehe in dem Ausdrücken, nicht Ausbrennen, Auslöffeln, Ausätzen — der Follikel mit nachheriger Cuprumbehandlung. Der Pannus ist eine selbständige trachomatöse Erkrankung der Hornhaut. Ausdrücken der Follikel, Cuprum- und Lidspaltenerweiterung leisten auch hier das Meiste. Bisweilen ist die Peritomie von grossem Nutzen. Bei altem Pannus sind Reizmittel am Platze. Trichiasis wird mit Exstirpation des vorderen die falsch gerichteten Cilien tragenden Lidhautantheil und nachfolgender Plastik mit Lippenschleimhaut behandelt.

Szilli und Weiss (157) gehen gegen die Trachomkörner nur in den seltensten Fällen operativ vor und verwenden fast nur Abreibungen mit $^1/_2$—1 promill. Sublimatlösung.

Was auch immer die Ursachen des Trachoms sein mögen, so glaubt doch Burnett (158), dass schlechte hygienische Umgebung, besonders schlechte Luft und Staub gewöhnlich einen reizenden Einfluss haben. Staubige Beschäftigung oder Bezirke müssen vermieden werden. Die Höhe und das Clima scheinen an und für sich nicht viel Einfluss zu haben. Burnett.

Richter (159) wünscht regelmässige Untersuchung in den Schulen und unregelmässige, wenn von irgend woher eine Trachomanzeige gekommen ist. Für strenge Isolirung ist er nicht, sondern er legt einer geordneten ärztlichen Behandlung, die möglichst ambulant auszuführen ist, und einer sachgemässen häuslichen Pflege mehr Bedeutung bei. Schulschliessungen sollten selten vorgenommen werden, aus Massenquartieren, Herbergen u. s. w. sind Trachomotöse ohne Weiteres zu entfernen. An vielen Orten müssen von geschulten Aerzten geleitete Ambulatorien eingerichtet werden. Gegen die Einschleppung vom Auslande her sind Polizeimaassregeln in Anwendung zu bringen. Auch gegen die Freizügigkeit im Inlande giebt es in Bezug auf Trachomkranke wirkungsvolle Gesetzesparagraphen.

Cheatham (160) gebraucht immer noch mit befriedigendem Erfolg bei der Behandlung von Trachom eine schwache Lösung von Jequirity.

Digitized by Google

Manchmal stäubt er das Pulver einfach darauf, aber er sieht sich vor, dass die Reaktion nicht stark ist. Burnett.

Hotz (161) besteht darauf, die primäre Incision bei seiner Entropiumoperation so weit als möglich von den Lidern entfernt zu machen. Dies verleiht der abgelösten Hautbrücke eine grössere Vitalität. Der fehlende Raum am Lidrande wird durch ein der Gegend hinter dem Ohre entnommenen Hautstreifen ausgefüllt. Es sind keine Nähte erforderlich, aber beide Augen müssen verbunden werden, bis Heilung erfolgt ist. Burnett.

Ziegler (162) hält den Verschluss der Thränenkanälchen für ein wichtiges Moment bei dem hartnäckigen Bestehen des Trachoms und forcirt daher die Erweiterung derselben mit einer grossen Sonde. Ferner befürwortet er die Kanthotomie zur Linderung der Spannung auf den Augapfel. Burnett.

Week's (163) chirurgische Behandlungsmethode besteht darin, die ganze trachomatöse Fläche freizulegen und sie horizontal mit einem dreiblättrigen Demarres'schen Scarificator zu incidiren. Das Gewebe wird dann mit einer Pincette von Noyes oder Knapp ausgedrückt und Sublimat (1 : 500) mit einer weichen Zahnbürste eingerieben. Dies geschieht in der Narkose und der Patient wird wie nach einer schweren Operation behandelt. Burnett.

Markow (164) giebt eine statistische Uebersicht der Verbreitung des Trachoms, spricht gegen Race-Prädisposition oder Immunität, glaubt auch nicht, dass die meteorologischen Bedingungen auf die Verbreitung des Trachom's Einfluss üben. Zur Heilung tragen wesentlich bei: Höhenlage mit reiner Luft, günstige hygienische und Cultur-Verhältnisse. Den mobilen oculistischen Colonnen spricht er jede Bedeutung im Kampfe gegen das Trachom ab. Als klimatische Curorte beim Trachom weisst M. in Russland auf den Südabhang des taurischen Gebirges (die Südküste der Krim) hin, wo Trachom wenig verbreitet ist und überhaupt sehr günstig verläuft. Hirschmann.

Hilpert (165) wendet gegen Trachom die Rollpincette an, lässt mit Eis kühlen und reibt in den nächsten Tagen nach Keining ab, nimmt aber anstatt des Sublimats citronensaures Silber (Itrol) in einer Lösung von 0,5 : 1000,0.

XII. Cornea. Sclera. Vordere Kammer.

166. Lans. Experimentelle Untersuchung über Entstehung von Astigmatismus durch nicht perforirende Corneawunden. v. Graefe's Archiv f. Ophthalm., Bd. XIV, Abth. 1, p. 117.

167. Lohnstein, Th. Zur Behandlung des Keratoconus. Wochenschr. f. Therapie und Hygiene des Auges 1898, No. 15 u. 16.

Digitized by Google

168. Rählmann. Ueber die Anwendung der hyperbolischen Linsen bei Keratoconus und unregelmässigem Astigmatismus. Zehender's klin. Monatsschrift f. Augenhlk., Bd. XXXVI, p. 34.

169. Terson. L'infection intraoculaire dans le leucome adhérent. Ann. d'ocul. T. CXIX, p. 116.

170. Wheeloch. Trophoneurotische Keratitis. Ophth. Record 1898, No. 2.

171. Kuthe. Zur praktischen Behandlung der Hornhautschmelzung bei Kindern. Berl. ophth. Gesellschaft cf. Centralbl. f. prakt. Augenhlk., Bd. XXII, p. 80.

172. Salzer. Cornea arteficialis. Münch. med. Wochenschrift 1898, No. 11.

173. Hirsch. Ueber die sogenannte recidivirende Erosion der Hornhaut (Arlt) und ihre Behandlung. Wochenschr. f. Therapie und Hygiene des Auges 1898, p. 161.

174. Thompson. Foreign body retained in the cornea. Brit. med. Journ., Febr. 1898.

175. Ranvier. Premières modifications des nerfs des les plaies simples de la cornée. Arch. des sciences, 13. Dec. 1897.

176. Ranvier. Premières modifications survenant dans les cellules fixes de la cornée, au voisinage des plaies de cette membrane. Ibid. 6. Dec. 1897.

177. Hilpert, R. Keratitis parmchymatosa im Gefolge von Influenza. Ophth. Klinik 1898, No. 4.

178. Desvaux, G. Du rôle des maladies générales dans l'étiologie de la kératite parenchymateuse diffuse. Arch. d'ophth., T. XVIII, No. 2, p. 81.

179. Dransart. De la kératite pseudomembraneuse primitive chronique. Soc. d'ophth. de Paris. 7. Dec. 1897.

180. Moulton, H. Congenitale Trübung der Hornhaut. Journ. Ann. med. assoc, 29. Jan. 1898.

181. Fejér, J. Ein Glasfragment in der Vorderkammer. Ungar. med. Presse 1898, No. 15.

Die Thatsache, dass vielen Astigmatikern durch Gläser überhaupt nicht zu helfen ist, ferner die Schwierigkeiten, die sich aus dem Erforderniss eines genau centrirten Sitzes ergeben, haben Lans (166) zu Versuchen angeregt, ob man nicht auch, ebenso wie nach perforirenden Corneawunden oft Astigmatismus höheren Grades entsteht, durch operative Eingriffe einen bestehenden Astigmatismus beseitigen könne, und zwar, im Gegensatz zu allen bisherigen Verfahren, durch nicht perforirende Corneawunden.

Um zunächst die Gesetze von der Art und Richtung der Krümmungsänderung kennen zu lernen, stellt Verf. theoretische Betrachtungen an, und reiht diesen die Ergebnisse seiner Thierexperimente an. Für beide Theile der sehr interessanten Arbeit muss auf das Original verwiesen werden.

Lohnstein (167) bespricht alle Hilfsmittel, die uns zur Behandlung des Keratoconus gegenwärtig zu Gebote stehen, zunächst die operativen, wie

Digitized by Google

sie ihre Vertreter in v. Graefe und Mooren finden, dann die stenopäischen Apparate und die Gläserbehandlung. Hierbei theilt Verf. sehr ausführlich die Erfahrungen mit, die er an seinen eigenen keratoconischen Augen gemacht hat — zu einem kurzen Referat sind sie nicht geeignet — und bespricht besonders die Wirkung der Cylindergläser, in deren Anwendung man sich nicht auf die schwächeren Grade beschränken dürfe. Den Schluss der Abhandlung bildet die Besprechung derjenigen Methoden, die die Brechung der Lichtstrahlen an der unregelmässig gestalteten Hornhaut nach Möglichkeit auszuschalten bestrebten, die Behandlung mit Contactgläsern von A. E. Fick, die sich praktisch ohne Nutzen gezeigt hat, und mit dem vom Verf. angegebenen Hydrodiaskop, das in der That einige Dienste leisten dürfte.

Rählmann (168) führt dem absprechenden Urtheil Lohnstein's gegenüber aus, dass der optische Nutzen der hyperbolischen Gläser auf Grund der Erfahrung weder wegdiscutirt, noch weggerechnet werden könne. Zu bemerken ist, dass die optische Wirkung der Gläser sich nur dann äussert, wenn der wirksame Theil des Glases mit der Richtungslinie des Auges centrirt ist. Bisweilen bessern die Gläser bedeutend für die Nähe auch in solchen Fällen, bei denen sie in Bezug auf das Fernsehen wenig leisten, da sie beim Nahesehen eine beträchtliche Vergrösserung der fixirten Gegenstände bewirken. Auf jeden Fall verbessern sie das directe Sehen erheblich mehr, als alle anderen Correctionsmittel. Die Gläser erweitern das Gesichtsfeld, resp. bringen dasselbe zur Geltung, da sie die Brechungsverschiedenheiten zwischen dem hochgradig myopischen Centrum der Cornea und den Randpartien in hohem Maasse ausgleichen.

Wheelock (170) berichtet über eine Anzahl von Fällen von Hornhautentzündung verbunden mit subnormaler Empfindlichkeit, schwankender, aber immer negativer Spannung, contrahirter Pupille, geringen Schmerzen, aber mit wenig circumcornealer Injection. Nach seiner Meinung rührt alles dieses von einer Paralyse von Fasern des Ganglion Gasseri her, wofür Faradisirung und heisse Umschläge die besten Mittel waren. Burnett.

Kuthe (171) hat unter 34000 Fällen der Hirschberg'schen Klinik 26 Fälle (= 0,75 $^0/_{00}$) von Hornhautschmelzung (soll wohl das sein, was andere Keratomalacie nennen? Ref.) gesehen. Die Behandlung war folgende: Behandlung des Allgemeinbefindens und örtlich Collodiumwatteverband mit physiologischer Kochsalzlösung.

Salzer (172) berichtet über einen Patienten mit totalem Leucom, dem er eine künstliche Hornhaut (bestehend aus Bergkrystall und Platin) eingesetzt hatte. Zur Zeit der Publication trug der Kranke die Cornea ohne Beschwerden, das Sehvermögen war in Folge einer Membran, die sich an der Hinterfläche des Quarzes gebildet hatte, leider nur wenig gebessert worden. Die Transplantation mit Menschen resp. Thiercornea wird als eine keinen Erfolg versprechende Operation bezeichnet.

Digitized by Google

Hirsch (173) ist der Ansicht, dass die recidivirende Erosion (Arlt) eine locale traumatische Erkrankung der Nervenendigungen im Hornhautepithel ist, die bei einzelnen Exacerbationen auch trophische Störungen des Epithels hervorrufen kann. Szilli und Weiss bestreichen die Lider Nachts mit Salbe und lassen die Augen früh ganz langsam öffnen. Hirsch ist für Cocain und Verband und giebt innerlich Chinin, das den drohenden Anfall coupiren und Recidive hinausschieben resp. verhüten kann.

In Thompson's (174) Fall verweilte ein Stückchen Blei 22 Jahre in der Cornea. Es sass in dem Auge des Patienten, welches er hauptsächlich beim Arbeiten gebrauchte, und machte ihm keine Beschwerden bis Patient beim Melken von dem Kuhschwanz in's Auge geschlagen wurde. Thompson entfernte den Fremdkörper, danach S = $^6/_9$. Werner.

Ranvier (175) beobachtete an einer Schnittwunde der Kaninchenhornhaut Folgendes: in dem centralen Theil der Wunde verschwinden die Nervenfasern, während die Fasern des peripheren Theils, die mit ihren Ursprungszellen in Verbindung geblieben sind lebhaft sprossen. Die neugebildeten Ausläufer formen Verästelungen in der Epithelzellenanhäufung, die den Substanzverlust rasch ausfüllt. Die neugebildeten Fasern und ihre Endanschwellungen sind dicker als die alten Elemente. Ranvier sieht die Ursache der Chromatolysis der Ganglienzellen, welche mit durchschnittenen Axencylindern in Verbindung stehen, in den gesteigerten Wachsthumsvorgängen dieser letzteren. Das Chromatin verschwindet ebenfalls in Lymphzellen, welche an der Ernährung des umgebenden Gewebes einen gesteigerten Antheil nehmen. Sulzer.

Die vorhergehenden Mittheilungen Ranvier's (176) hatten die Epithelregeneration nach Schnittwunden der Hornhaut zum Gegenstand. In der vorliegenden Arbeit werden die nach Verletzungen auftretenden Veränderungen der Hornhautzellen des Kaninchens auseinandergesetzt. Achtundvierzig Stunden nach der Verletzung haben die Ausläufer der Hornhautzellen, die sich schon nach 24 Stunden zu bilden beginnen, das Niveau der Wundränder erreicht; hier biegen sie scharf um und bedecken die Wundfläche. Die Continuitätstrennung der Hornhaut wird so unterhalb der Epithelzellen, welche dieselbe rauh bedecken, von einer gefensterten Membran bekleidet, die selbst keine Zellkerne enthält, die aber mit den benachbarten fixen Hornhautzellen durch Protoplasmaausläufer in Verbindung steht.

Ranvier macht auf die Analogie aufmerksam, die zwischen dieser Erscheinung und dem Auswachsen des getrennten Axencylinders besteht.

Sulzer.

Desvaux (178) fand unter 71 Fällen parenchymatöser Keratitis, welche meist das Alter von 10—20 Jahren betrafen, 22 mal erbliche Syphilis und 12 mal Tuberculose als Ursache. Letztere, von welcher 3 Beobachtungen mitgetheilt, scheint demnach eine häufigere Ursache zu sein, als gewöhnlich angenommen wird. Einmal war erworbene Syphilis die Ursache und je einmal

Digitized by Google

war Parotitis epidemica, Diphtherie, Chorea und ein Trauma vorausgegangen. Scrofulose und Rhachitis fand sich in 5 Fällen. Als weitere Ursachen kommen Malaria, Influenza, Rheumatismus, Gicht, Uterinleiden nnd Schwangerschaft in Betracht. Die eigentliche Hutchinson'sche Zahndeformation war nur in 3 Fällen vorhanden, in anderen waren die Zähne schadhaft und unregelmässig, in den meisten Fällen aber in gutem Zustand und wohl gebildet. Die Behandlung hat das Allgemeinleiden zu berücksichtigen. Quecksilber und Jodkali heilen manche Fälle, bei denen Syphilis ausgeschlossen, und Tuberculose anzunehmen, während bei hereditärer Lues das Leiden durch diese Mittel zuweilen nur wenig beeinflusst wurde. v. Mittelstädt.

Moulton's (180) Fall war eine totale Hornhauttrübung bei einem 8jährigen Kinde, welche schon bei der Geburt vorhanden gewesen sein soll. Das andere (rechte) Auge ist myopisch und amblyopisch, aber die Hornhaut ist durchsichtig. Die getrübte Hornhaut ist kleiner als die andere. Die Eltern waren nicht syphilitisch. Burnett.

Für Abschnitt XIII—XVIII, Referent: Stabsarzt **Dr. O. Brecht.**

XIII. Linse.

182. Peters. Tetanie u. Starbildung. Ein Beitrag zur Pathologie und pathologischen Anatomie der Linse. Bonn 1898.

183. Natanson, A. Weiterer Beitrag zur Kenntniss der Selbstheilung des Altersstaars durch Resorption. Zehender's klin. Monatsbl. f. Augenheilk. XXXVI, S. 107.

184. Hirschberg, J. Ueber den Star der Glasbläser. Berl. klin. Wochenschr. 1898, Nr. 6, S. 113.

185. Bondi, M. Vollständige Linsendurchschlagung ohne folgende Cataracta; Einheilung eines Fremdkörpers im Augeninnern bei Erhaltung der Function des Auges.

186. Baeck, S. Beitrag zur Histologie und Entstehung des Lenticonus posterior. Arch. f. Augenheilk. XXXVI 2, S. 160.

187. Lor. Cataracte siliqueuse d'origine congénitale avec adhérences ciliaires. Soc. Belge d'ophth. 28, XI, 1897.

188. Pergens. Un cas de diplopie monoculaire des deux yeux. Soc. Belge d'ophthalm. 28. Nov. 1897.

189. Valvis. Rétard de cicatrisation après l'opération de la cataracte. Rec. d'ophth. 1898, p. 15.

190. Mulder, M. E. Nastaaroperatie. Nederl. Oogheelk. Bydragen V. S. 75.

191. Koster, W. Eene nieuwe methode ter verwydering van geluxeerde lenzen langs operatieven weg. Nederlandsche Oogheelkundige Bydragen V, S. 3.

192. Ulry, E. La nutrition du cristallin. Arch. d'Ophthalm. T. XVIII, Nr. 3 S. 145. März 1898.

Digitized by Google

193. Hjort, J. 100 Staarextractionen mit offener Wundbehandlung (100 starekstaktioner med aaben saarbehandling). Norsk magazin for lagevidenskapen 1898, Nr. 3.

194. Borthen, J. Ueber die offene Wundbehandlung bei Staaroperationen. (Am den aabne saarbehandling med starorperationer) Norsk. magazin for lagevidenskapen 1898, Nr. 3.

Peters (182) untersuchte 2 Linsen von einer 36 und einer 40jährigen Frau, deren Cataract sich klinisch von Altersstaar nicht unterschied und fand bei der einen eine perinucleare Zone kleiner Lücken wie beim Schichtstaar, bei der anderen ausgedehnte Spaltbildung an der Vorderfläche des Kernes. Beide Frauen litten an Tetanie. Die bei Tetanie auftretenden Ciliarmuskelkrämpfe führen eine zeitweise Aufhebung der Zufuhr normalen Ernährungsmateriales znr Linse herbei, worauf die centralen Theile der Linse mit einer Schrumpfung antworten. Kernschrumpfung führt ebenso zu Schichtstaar, bei dem Tetanie vermuthlich eine viel grössere Rolle spielt als Rachitis, wie zu Altersstaar. Man hätte somit für Schicht-, Tetanie- und die meisten Formen der secundären und Altersstaare als gemeinsame Ursache die Ernährungsstörung, als deren Folge Kernschrumpfung und Bildung von Lücken, Spalten und Tropfen, die sich später trüben d. h. Corticaltrübungen. Eine wirkliche Erkrankung der Linsenfasern spielt bei diesen Staarformen eine untergeordnete Rolle, das Hauptgewicht ist auf die rein mechanisch bedingten Veränderungen zu legen.

Hirschberg (184) stellt 5 Männer von 40 Jahren und darüber vor mit Linsentrübung, welche sie sich durch ihren Beruf als Glasbläser erworben haben. Hirschberg meint, dass die durchsichtige Linse, wenn sie häufig und lange einer starken Wärmestrahlung ausgesetzt wird, durch die Absorption der Wärme feine innere Veränderungen erleidet, die schliesslich zu einer Trübung der Durchsichtigkeit führen. Die Linsentrübung scheint in der hinteren Rindenschicht zu beginnen und anfänglich langsam später schnell fortzuschreiten. Die Heilbarkeit ist ebenso gut, wie sonst bei gesunden 40jährigen Individuen.

Bondi (185) fand zufällig auf dem guten Auge eines Schielpatienten eine Perforationsnarbe der Hornhaut, ihr entsprechend eine trübe Narbe der vorderen und hinteren Linsenkapsel mit schlauchartiger Verbindung zwischen beiden. Uebrige Linse klar. Am Fundus fand man unten innen von der Pap. eine hellere Partie mit weissen und schwarzen Flecken von der eine Netzhautfalte in den Glaskörper hineinragt, welche den spindelförmigen weissen Fremdkörper trägt. Anamnestisch konnte die Verletzung nicht festgestellt werden, $+ 0{,}75\ S = \frac{6}{12 - 8}$, Gesichtsfeld normal. Objectiv 3 D H.

Natanson (183) berichtet über 2 Fälle von spontaner Resorption einer 10 resp. 6 Jahre bestehenden Alterscataract bei intacter Kapsel. Verf. nimmt an, dass in den Stadien der regressiven Metamorphose des Altersstaars Structur-

Digitized by Google

veränderungen an der Linsenkapsel platzgreifen, welche dem Kammerwasser den Zutritt zur Linsenkapsel und die Resorption des Kernes erleichtern.

Baeck (186) berichtet über 2 Augen mit Lenticonus post. eines Kaninchens. Die eine Linse hat eine Dicke von 8,0 mm, eine Breite von 7,0 mm (während die normalen Zahlen 3,5 mm und 5—6,5 mm sind), an der hinteren Kapsel eine ausgedehnte Ruptur und einen conischen, zur Papille sich erstreckenden Verbindungsstrang, den Ueberrest der Art. hyaloidea. Die zweite Linse ist 7,0 mm dick, 7,5—8 mm breit. Die Oeffnung der hinteren Linsenkapsel und der conische Anhang fehlen. Beide Linsen zeigen mikroskopisch am hinteren Pol cataractöse Veränderungen, Auseinanderweichen der Fasern und Lücken mit körnigem Detritus angefüllt. Der Lenticonus entsteht durch Veränderung der hinteren Linsenkapsel, die durch die sich rückbildende Art. hyal. gezerrt und verdünnt wird und endlich platzt. Die eindringende Glaskörperflüssigkeit führt zur Quellung der Linse und die quellenden Massen drängen sich schliesslich hernienartig durch den Spalt hervor. Die Resorption der Linse wird durch das einen dichten Abschluss bildende Fasernetz verhindert. Den Befund an dem Auge, wo Kapsellüke und Strang fehlen, hält Baeck für ein Vorstadium des Befundes am anderen Auge, in dem die Missbildung durch die völlige Zurückbildung der Art. hyal. auf einer geringeren Entwickelungsstufe stehen geblieben ist.

Ulry (192) wendet sich gegen die Anschaunngen von Panas, welcher die durch Naphthalin entstehende Cataract auf eine dnrch die bekannten Netzhautveränderungen erzeugte Ernährungsstörung zurückführt. Er nahm zur Widerlegung dieser Ansicht die von anderen Autoren bereits ausgeführten Experimente über den Flüssigkeitswechsel im Auge wieder auf, ohne jedoch zu neuen Ergebnissen zu kommen. Er fand weiter, dass nach Durchschneidung der Sehnerven bei Kaninchen ohne Verletzung der Ciliarnerven Cataract nicht auftrat sich aber nach Naphthalinfütterung auf beiden Augen entwickelt, trotzdem auf dem operirten Auge die Netzhautveränderungen nur sehr gering waren. Auch kann beginnende Naphthalincataract wieder schwinden, während das Netzhautleiden weiter schreitet. Die Ernährung der Linse steht daher nicht unter dem Einfluss eines von hinten nach vorne gerichteten Lymphstromes und die Linsenveränderungen sind unabhängig von der Retinitis.

v. Mittelstaedt.

Hjort (193) giebt hier einen statistischen Bericht über den Heilungsverlauf bei 100 Staarextractionen (complicirte sowohl als nicht complicirte Fälle), wo die offene Wundbehandlung angewandt wurde.

Das Resultat gestaltet sich folgendermaassen: 1) 1 Fall von Panophthalmitis (nach Verf. hämatogenen Ursprungs), 2) 1 Fall von Iritis mit Occlusio pupillae (doch mit erhaltener Lichtperception), 3) 1 Fall von Iritis leichteren Grades, 4) 1 Fall von acuter Exacerbation einer früher vorhandenen exsudativen Chorioiditis, 5) Irisvorfall trat in 6 Fällen ein (61 Extractionen ohne

Digitized by Google

Iridectomie), 6) 5 mal stellte sich Glaskörpervorfall ein, doch ohne den Heilungsverlauf wesentlich zu beeinträchtigen. 7) In keinem Falle wurde Suppuration der Hornhaut beobachtet. Dalén.

Borthen (194) theilt einen Fall mit, wo er gegen seinen Willen genöthigt wurde, die offene Wundbehandlung anzuwenden. Eine 84 jährige Frau, die wegen Cataracta senilis an beiden Augen operirt worden war, riss kurz nach der Operation den Verband weg und wurde in der folgenden Zeit immer unruhiger, so dass nichts anderes übrig blieb, als sie zwei Tage nach der Operation ohne Verband und mit noch offenstehenden Vorderkammern nach Hause zu entlassen. Da dieser Fall trotz den erwähnten ungünstigen Bedingungen gut heilte, hat Verf. seitdem immer ohne Verband operirt und bis jetzt (13 Fälle) mit dem besten Erfolge. Er glaubt, dass der Verband die Adaptation der Wundränder störe. In 2 Fällen beobachtete er Vorfall des Glaskörpers, aber auch in diesen Fällen erwies sich die Methode als vortheilhaft. Zum Beweis des günstigen Einflusses der offenen Wundbehandlung erwähnt Verf. noch einen Fall, wo bei einem 71jährigen Greise mit Herzfehler, chronischer Bronchitis und Eversion der unteren Thränenpunkte extrahirt wurde und der Heilungsverlauf dessen ungeachtet ungestört war. Dalén.

XIV. Iris.

195. Terrien. Un cas de réspiration de Cheyne-Stokes à cycle absolument régulier, avec modification des pupilles perallèles aux mouvements réspiratoires et anestésie régulièrement intermittente de la face dans toute la sphère du trijumeau. Progrès méd. T. VII, Nr. 2, p. 18.

196. Weill, J. Tuberculose der Iris und des Corpus ciliare mit Bacillen-Färbung. Arch. f. Augenheilk. Bd. XXXVI, 1 und 2, p. 96.

197. Fage. Die Tuberculose des Ciliarkörpers und ihre Behandlung. Ophthalm. Klinik 1898, 2, p. 25.

198. Mc. Gillivray, Angus. Case of upward coloboma of the iris, associated with subluxation of the lens downwarts. Ophthalm. Review, Vol. XVIII, p. 1.

199. Ulrich. Ueber die Durchlässigkeit der Iris und Linsenkapsel für Flüssigkeiten. Arch. f. Augenheilk. Bd. XXXVI, 3, p. 197, conf. Ref. No. 23.

200. Valude et Duclos. Du débridement de l'angle iridien. Ann. d'oc., T. CXIX, p. 98 und 261.

201. Veasey, C. A. Primäres Sarcom der Iris. Journ. Americ. med. assoc. 22. Jan. 1898.

202. Benoit, F. Déscription anatomique d'une Gomme de l'iris. Arch. d'pht. T. XVIII, Nr. 3. p. 189 (mit Abbildungen).

Digitized by Google

Weill (196) berichtet über einen Fall von acuter primärer Tuberculose der Iris und des Ciliarkörpers des linken Auges eines sonst gesunden 6 Jahre alten Mädchens, bei dem es ihm gelungen ist, in der Iris, dem Ciliarkörper und der Sclera Tuberculbacillen nachzuweisen (in 6 Präparaten 11 T. B.). Ferner hat er den unlängst von Ammon in den klin. Mon. f. A. veröffentlichten Fall nachgeprüft und hat auch dort T. B. gefunden. Weill giebt eine genauere Beschreibung seiner Färbmethode.

Gillivray's (198) Patient hatte ein angeborenes Colobom nach oben mit einer subluxirten trüben Linse, deren oberer Rand ungefähr in der Mitte des Colobom's stand. Die Linse wurde ohne Glaskörperverlust entfernt und das Auge erhielt $S = {}^{6}/_{6}$. Verfasser bringt die Genealogie durch die Generationen, in welchen sich bei 5 weiblichen und einem männlichen Mitglied Coloboma iridis fand. Werner.

Veasey's (201) Fall von primärem Sarcom der Iris trat bei einem 46jährigen Mann auf. Bei seiner Vorstellung war das Auge entzündet und schmerzhaft. Die Geschwulst war nicht so lang als die Iris breit war und sowohl die Peripherie als der Pupillenrand waren frei. Die Geschwulst wurde mit dem umgebenden Irisgewebe extrahirt. Sie war 2,5 mm lang, 1,5 mm breit und 1,5 mm dick. Bei der Untersuchung stellte sie sich als ein pigmentirtes Rundzellensarcom heraus. Die Linse war nur leicht getrübt und trotzdem war $V = {}^{5}/_{9}$ 14 Monate nach der Operation. Eine Zusammenstellung der 45 bisher berichteten Fälle ist beigefügt. Burnett.

Im Anschluss an die anatomische Untersuchung eines Gumma der Iris, bei welchem es zu eitriger Schmelzung der centralen Partien der Geschwulst und Hypopyon gekommen war, bespricht Benoit (202) die zwischen Gumma und Condylom der Iris gewöhnlich aufgestellten Unterschiede und findet, dass ein solcher weder klinisch noch anatomisch zwischen diesen Formen besteht. Der Beginn beider Affectionen bildet ein durch embryonale Zellenanhäufung entstandenes an seiner Oberfläche vascularisirtes Knötchen, das sich entweder absorbirt und dann Condylom genannt, oder, nach dem es weiter gewachsen und regressive Umwandelungen erfahren, mit Gumma bezeichnet wird. Die Knötchen können selbst ohne dass klinisch Erhebungen an der Irisoberfläche beobachtet werden, im Parenchym der Iris vorhanden sein. Die Entwickelung des Knötchens zum eigentlichen Gumma, welches meist am ciliaren Theile der Iris sitzt, während das Condylom mehr den pupillaren Theil einnimmt, erfolgt um so eher, je bösartiger das Allgemeinleiden und je geringer die Widerstandsfähigkeit des Kranken ist.

v. Mittelstaedt.

Digitized by Google

XV. Chorioidea.

203. Wagenmann. Ueber metastatischen Aderhautkrebs. Correspondenz-Blätter des Allgemeinen ärztlichen Vereins von Thüringen 1898, Nr. 2.

204. Moore, William, Oliver(Columbia). Irido-choroiditis in the horse commonly called «Moon-Blindness». The Post-Graduate XII, p. 12.

205. Risley, S. D. Sarcoma of the choroid. Meeting of the ophthalmic section. Philadelphia, Jan. 8. 1898.

206. Posey, William Campbell. Metastatic uveitis in both eyes, causing blindness, resulting from an intense inflammation of the nose and its accessory sinuses. New-York med. Journ. Vol. LXVI, 4, 120.

207. Duclos, J. Un cas de rupture double circulaire suivant le méridien horizontal de la choroide avec décollement rétinien. Ann. d'Ocutist Bd. CXVIII, p. 427.

208. Alt, A. On the histology of a case of sudden blindness caused by an injury to the skull. The first case of fresh choroidal rupture histologically examined. Amer. Journ. of Ophth. Bd. XV, 1. 1.

209. Lagrange, Félix. Du carcinome métastatique de la choroïde. Arch. d'Ophtalm. T. XVIII, Nr. 1, p. 30. (Mit Abbildungen.)

210. Leber, Th. u. Krahnstöver, A. Ueber die bei Aderhautsarcomen vorkommende Phthisis des Augapfels und über die Bedeutung von Verletzungen bei der Entstehung dieser Geschwülste. v. Gräfe's Archiv für Ophthalm. Bd. XXXXV, Abt. 1, p. 164 und 2, p. 231 und 267.

211. Schieck, F. Ueber die Ursprungsstärke und die Pigmentirung der Chorioidealsarcome. v. Gräfe's Archiv für Ophthalm. Bd. XLV, Abt. 2, p. 433.

212. Nagel, G. Untersuchungen zweier Fälle alter Chorioretinitis specifica. Archiv für Augenheilk. Bd. XXXVI, Heft 4, p. 369 (Mit Abbildungen.)

213. Werner, L. Sarcoma of Chorioid. Brit. med. Journ. Jan. 1898.

Wagenmann (203) beobachtete an einer 45 Jahre alten Frau, der vor 1 Jahre ein Mammatumor exstirpirt war, auf dem rechten Auge schnell auftretende Erblindung an Netzhautablösung. Schon ophthalmoscopisch lag der Verdacht der Geschwulstbildung nahe, der nach Enucleation des Auges bestätigt wurde. Es handelte sich um metastatisches Chorioidealcarcinom. Ein Monat danach erkrankte auch das linke Auge und nach weiteren 4 Monaten trat Exitus letalis ein. Dies ist der 20. Fall von metastatischem Krebs der Aderhaut in der Literatur, von denen 7 doppelseitig sind. Das Auftreten der Metastasen im Auge ist prognostisch ein überaus schlechtes Zeichen; kein Patient hat danach länger als 1 Jahr gelebt.

Digitized by Google

Lagrange (209) beobachtete bei einer 48jährigen Frau 3 Jahre nach einem anscheinend operativ geheilten Mammacarcinom ein typisches Chorioidealcarcinom, welches rasch zur Erblindung und secundär Glaucom führte und deswegen die Enucleation erforderte. Bereits 2 Monate nach dieser erlag die Patientin den allgemeinen Metastasen. Es fand sich in dem enucleirten rechten Auge eine temporalwärts flächenhaft ausgebreitetes Carcinom der Chorioidea von vorwiegend alveolärem Bau und ein mit ihm nicht zusammenhängendes ebenfalls temporalwärts gelegenes Carcinom der Iris von der gleichen Structur. An einzelnen Stellen waren die Gefässe bei ihrem Durchtritt durch die Sclera von Krebszellen angefüllt. Die nicht ergriffene Retina war nur wenig abgelöst. — Anschliessend an diesen Fall giebt Verf. eine Uebersicht über die 19 bisher bekannten Beobachtungen des gleichen Leidens und bespricht den anatomischen Bau, sowie Sitz, Form, Entwickelung des Tumors, seine Beziehungen zu dem Grundleiden sowie Symptome und Diagnose. Aus der lesenswerthen Arbeit sei nur kurz hervorgehoben, dass das Leiden, welchem in den meisten Fällen (16 Mal unter 20 Fällen) ein Brustdrüsencarcinom zu Grunde liegt, aus demselben Grunde, wie Gehirnembolien meistens linkseitig sind, vorwiegend das linke Auge betrifft und hier entsprechend der Eintrittsstelle der kurzen hinteren Ciliararterien die Gegend der Macula lutca befällt, um sich als flacher Tumor temporalwärts sehr rasch auszubreiten. In wenig Wochen entwickelt sich aus der plötzlich aufgetretenen leichten Sehstörung völlige Erblindung. Zu Glaucom kommt es selten, da meist vorher schon der Tod eintritt. Es besteht hier sogar eher eine Spannungsverminderung des Bulbus. Nur wenn, wie in Verf's. Beobachtung, der Iriswinkel verlegt wird, kann Glaucom auftreten und die Enucleation nöthig werden, die sonst überflüssig ist, da der Augenmetastase rascher Verfall und das Ende bald folgt. Im Beginn finden sich ophthalmosc. neben den Erscheinungen von Sehnervenentzündung kleine graue oder gelbliche Küchelchen mit Pigmentanhäufungen in der Nähe der Papille und der Macula lut., welche Gegend auch gleichmässig vorgewölbt sein kann. Später tritt Netzhautablösung, Glaskörpertrübung und bei weiterem Wachsthum auch äusserliche Entzündung des Auges auf. Das metastatische Chorioidealcarcinom, welches durch sein Vorkommen, seine Symptome, Ausbreitung und Verlauf sich kennzeichnet, ist nicht schwer von anderen Tumoren oder den solche vortäuschenden Augenleiden zu unterscheiden, namentlich wenn der primäre Erkrankungsherd gefunden. Nach letzterem ist namentlich bei Angiosarcomen der Chorioidea sowie subacuter Chorioiditis zu suchen, mit welchen Leiden das metastatische Carcinom noch am ehesten verwechselt werden könnte. v. Mittelstaedt.

Nach Leber u. Krahnstöver (210) ist das Auftreten von Aderhautsarcomen an vorher phthisischen Augen lediglich ein Spiel des Zufalls, ihr Auftreten nach Verletzung noch nicht einwandsfrei bewiesen. Phthisis

Digitized by Google

bulbi ist vielmehr Folge des Sarcoms und kommt durch Iridochorioiditis zustande. Die Entstehung der letzteren wird durch den Tumor begünstigt insofern, als die dorthin gelangenden Microorganismen in den abgestorbenen Zellen des Tumors günstige Entwickelungsbedingungen finden, sodass es zu Totalnecrose des Tumors kommt. Hierauf nimmt die Entzündung durch Störung der Flüssigkeitsabsonderung ihren Ausgang in Phthisis bulbi.

Schieck (211) hat 20 Fälle von Aderhautsarcom pathologisch-anatomisch untersucht und kommt zu folgendem Ergebnis: »Weisse, mit der Oberfläche der Chorioidealsarcome in Verbindung stehende Geschwulstmassen, welche Einstrahlen von Bindegewebe aus den Resten der Choriocapillaris erkennen lassen und sich durch einen eigenartigen angiosarcomatösen resp. endotheliomatösen Bau von ihrer Umgebung abheben, sind aller Wahrscheinlichkeit nach primär aus der Choriocapillaris entstanden. Eine Wucherung der tiefen Chorioidealschichten ist in diesen Fällen als eine secundäre aufzufassen und das Fortschreiten des Tumors in der Schicht der grossen Gefässe keineswegs beweisend für die Entstehung der Geschwulst in diesen Lagen. Im späteren Verlaufe kann jedes primäre Leucosarcom der Choriocapillaris jederzeit Pigment zugeführt erhalten, indem der sarcomatöse Process auf die pigmentirten Lagen übergreift, hier Gefässe arrodirt und eine Abschwemmung von Chromatophoren sowie Embolie derselben in die leucosarcomatösen Bezirke hervorruft.«

Nach einem einleitenden Ueberblick über vorliegende anatomische Untersuchungen, berichtet Nagel (212) über 2 Fälle. In dem einen handelt es sich um einen an Paralyse verstorbenen Patienten, der klinisch einseitige abgelaufene Chorioretinitis syphilitica darbot. Die Untersuchung ergiebt herdförmige Verwachsung zwischen Chorioidea und Retina, Schwund des Pigmentepithels und der Choriocapillaris an diesen Stellen. Die Netzhaut ist stärker betheiligt: die äusseren Schichten sind verwischt, unregelmässig angeordnetes Pigment liegt in verschiedenen Tiefen, besonders um die Gefässe, deren Wandungen verdickt sind. Auch die Müller'schen Stützfasern erscheinen verdickt. Glaskörper frei.

Im zweiten Falle handelt es sich um einen 15 Jahre alten idiotischen Knaben mit Lues hereditaria, der ophthalmoskopisch das Bild der Chorioidealatrophie mit mächtiger Pigmentirung des Fundus zeigte. Die Section ergab luetische Veränderungen des Cerebrospinalsystems. Am Auge findet sich fast völliger Schwund der Pigmentepithelschicht, deren Pigment vereinzelt in die Retina, massenhaft in die Chorioidea eingewandert ist, herdförmige Verwachsung der Chorioidea und Retina, Schwund der Choriocapillaris bei Intactsein der Schicht der grösseren Gefässe und der Retinalgefässe. Schliesslich macht Verf. auf die Aehnlichkeit des Befundes seines ersten Falles mit dem bei Retinitis pigmentosa aufmerksam.

Digitized by Google

Werner (213) Patientin, eine Frau von 50 Jahren, gab an, dass sie seit 3 Jahren die Menschen mit dem rechten Auge nicht mehr recht habe unterscheiden können und dass von da ab das Sehvermögen immer mehr abgenommen habe. Jetzt war ein acuter Glaucomanfall aufgetreten. Werner fand eine weite Pupille, enge vordere Kammer, Ectropium des Irispigments S = 0. Der Augenspiegel zeigte eine schmale gelbliche Netzhautablösung, mit einigen kleinen Falten am Rande. Nach der Enucleation und Härtung in Formalin wurden Schnitte angelegt und es ergab sich ein spärlich pigmentirtes Spindelzellensarcom. Werner.

XVI. Glaskörper.

214. Groenouw. Ueber einen Parasiten (Distomum?) im Glaskörper des Frosches nebst Bemerkungen über die im Auge vorkommenden Entozoen. Zehender's klin. Monatsbl. f. Augenheilk. Bd. XXXVI, p. 60 u. 85.

215. Lewis, Franz N. (New-York) Circumscribed inflammation of the vitreous. The Post-Graduate. Bd. XII, 12, 715.

216. Tornatola. Orgine et nature du corps vitré. Revue génerale d'Opht. 1897, No. 12.

217. Schweinitz, G. E. de. Blood vessel formation in the vitreous. Ophthalm. Record. Vol. VII, Nr. 1, p. 1.

Groenouw (214) beschreibt einen Parasiten im Auge eines Frosches (Rana esculenta). Derselbe ist 0,5 mm lang und 0,1 mm breit, scheint mit dem einen spitzen Ende festzuhaften, während das dickere beweglich in den Glaskörper hineinragt. Brechende Medien klar. Das Entozoen ist von weisser Farbe, undurchsichtig, zeigt keine Einzelheiten am Körper, aber Eigenbewegung und Ortsveränderung. Verf. hält den Parasiten für eine Jugendform eines Distomum oder Monostomum. Folgt Besprechung der im Auge gefundenen Parasiten mit ausführlicher Literaturangabe.

XVII. Glaucom.

218. Ellett, E. C. (Memphis.) Hemorrhagic glaucoma. Report of a case, with nucro-photographs. Annals of Ophthalm. Bd. IV, p. 711.

219. Dujardin. Glaucome et blennorrhagie. Clinique Opht. 1898. No. 1, p. 25.

220. Weill, N. J. A contribution to the glaucoma question. American Journ. of Ophthalm. Vol. XV, Nr. 1, p. 12.

Digitized by Google

221. Pollak, S. 38jährige Erfahrungen in der Augenpraxis mit breiter Paracentese der Sclera mit Ciliotomie bei acutem Glaucom (Wm. Hancocks Methode). Amer. Journ. of Ophthalm. 1898, No. 3.

222. Ayres, S. C. Beginn acuten Glaucoms durch enorme conjunctivale Chemose und sehr schnellen Verlust des Sehens characterisirt: Iridectomie, Wiederherstellung des Gesichtes. Amer. Journ. of Ophthalm. 1898, No. 3.

Der interessante Punkt in dem Glaucomfalle von Ayres (222) ist der plötzliche Beginn mit äusserster Chemose der Bindehaut. In wenigen Stunden war V. auf Fingerzählen bis zu 10″ verringert. T + 2. Eine Iridectomie stellte das Sehen vollständig her. Burnett.

Pollak (221) berichtet, dass er 38 Jahre lang die breite Paracentese der Sclera verbunden mit Ciliotomie 60 bis 70 Mal ohne einen einzigen Misserfolg ausgeführt hat. Er hat die Methode von Hancock selbst gelernt, welcher ein Beer'sches Messer am untern und äussern Scleralrande eingeführt, und es nach unten und hinten geführt hat, bis die Sclera einen Schnitt von 3 mm zeigte. Burnett.

XVIII. Sympathische Ophthalmie.

223. Angelucci. Sur l'origine de l'ophtalmie sympatique. Revue gén. d'Ophth. 1898, 1.

224. Blumenfeld, Richard. Ein Fall von geheilter sympathischer Ophthalmie. Diss. Kiel 1898.

225. Ayres, S. C. u. Alt, A. Sympathische Ophthalmie; rapider Verlust des Sehens im verletzten und sympathisirenden Auge; Besserung nach Enucleation mit nachfolgendem Rückfalle und schliesslicher theilweiser Wiederherstellung des Sehens. Amer. Journ. of Ophthalm. 1898, No. 2.

Der klinische Theil dieses Falles ist von Ayres (225) und bildet die Geschichte einer perforirenden Wunde des linken Auges eines 10jährigen Mädchens, welches zehn Wochen vorher verletzt worden war. Die Narbe war am untern und innern Quadranten des Sclerocornealrandes, wo die Iris eingeklemmt war. V = Finger auf 6′. Sympathische Reizung mit starrer Pupille im rechten Auge, welche sieben Wochen nach dem Unfall aufgetreten war. V. wurde schnell verringert, bis die Finger nur noch auf 3′ gezählt wurden. Das verletzte Auge wurde enucleirt. V. besserte sich zu Fingerzählen auf 24′, aber verschlechterte sich wieder zu Fingerzählen auf 2′ nach einem zufälligen Schlag auf dieses Auge durch einen Spielgenossen. — Histologische Untersuchung von Alt (sehr ausführlich dargestellt). Sorgfältige Durchforschung lässt kein Zeichen eines Mikroorganismen auffinden. Die

Digitized by Google

gefundenen Veränderungen beruhten alle auf einer schweren Entzündung des Unvealtractus, Sehnerven und der Pialscheide. Diese hatte zu secundärer Schrumpfnng des Glaskörpers und schliesslich zur Bildung cystischer Höhlen in den hinteren Schichten der Iris und zur Ablösung der Netzhaut als ein Ganzes und an Stelle der Membrana limitans interna geführt. Burnett.

Für Abschnitt XIX—XXII Referent: **R. Greeff.**

XIX. Netzhaut und Functionsstörungen.

226. Elschnig, A. Anastomosenbildung an den Netzhautvenen. Zehender's klin. Monatsbl. f. Augenhlk., XXXVI, p. 55.

227. Axenfeld. Bemerkungen zu dem Aufsatz von Elschnig über »Anastomosenbildung an den Netzhautvenen«. Jbid., p. 106.

228. Schön, W. Die Ursache der Retinitis pigmentosa. Centralbl. f. pract. Augenhlk., XXII, p. 15.

229. Symondt, H. Two cases of Night-Blindness. Brit. med. Journ., Jan. 1898, p. 212.

230. Eyre, F. W. Albuminuric retinitis. Ophthalm. Rev., XVI, p. 269.

231. Werner, O. Glioma of retina. Brit. med. Journ., Jan. 1898.

232. Jensen, E. Ueber Retinitis circinata. Hospitaltidende. 1898, No. 5.

233. Markow, J. Endarteritis obliterans arteriae centralis retinae diffusa. Wjest. Ophthalm. 1898, No. 2.

234. Danif. Een eigenardig geval van commotio retinae. Oogheelk. Bydragen. V, p. 48.

Elschnig (226) ist der Ansicht, dass die von Gloor in Knapp und Schweigger's Archiv für Augenheilkunde, Bd. XXXV, beschriebene Gefässneubildung nicht auf einer congenitalen Anlage beruhe, wie Verfasser glaubt, sondern durch pathologische Vorgänge erworben sei. Er bringt dann ferner zwei neue ähnliche Fälle von hochgradiger Venenerweiterung und Venenschlängelung mit Anastomosenbildung bei alten Leuten vor, die vielfache senile Veränderungen am Auge aufweisen. Als Ursache der Gefässanomalien wird eine primäre Entartung der Netzhautgefässe angenommen, welche allein oder durch Vermittelung von Thrombenbildung in einzelnen Venenstücken zu hochgradigen Circulationsstörungen, dadurch zur Ausweitung praeexistirender capillarer Verbindungen der Netzhautvenen und Neubildung solcher Verbindungen Anlass geben.

Auch Axenfeld (227) ist der Meinung, dass der von Gloor beschriebene Fall von abnormer Schlängelung der Netzhautvenen mit »wunder-

Digitized by Google

netzähnlichen Bildungen nicht auf congenitaler Anomalie beruhe, sondern sich im Anschluss an eine Abflussbehinderung eingestellt habe. A. fügt hinzu, dass er zwei solche Fälle in der Berl. klin. Wochenschrift 1896, No. 41, beschrieben habe.

Schön (228) führt aus, dass man früher nicht gewohnt war, die vordersten Abschnitte des Auges zu durchmustern. Das regelmässige Absuchen derselben fördert so viele Fälle von Aderhautherden zu Tage, wo man sie nicht vermuthet hatte, dass die Angaben, es hätten in Fällen von Retinitis pigmentosa die Aderhautherde gefehlt, an Werth verlieren, weil sie sich nur auf die Gegend des Pigmentgürtels beziehen. Die Frage, ob regelmässig Aderhautherde bei der Retinitis pigmentosa vorkommen, muss noch einmal unter Berücksichtigung der vordersten Augenabschnitte untersucht werden.

Schön fand nun eine grosse Anzahl von Fällen mit Chorio-retinitis anterior bei Leuten, die an Retinitis gelitten hatten. Er glaubt, dass die dabei auftretenden Krämpfe nicht nur Schichtstaar, sondern auch durch Zerrung der hinteren Enden der Tonulafasern die Erscheinungen der Chorio-retinitis anterior hervorrufen können.

Symondt's (229) Patienten waren zwei Brüder von 12 und 5 Jahren. Im Hellen sahen sie gut, nach eingetretener Dunkelheit waren sie jedoch nicht mehr im Stande, ihren Weg allein zu finden. S. des älteren Knaben $= {}^{6}/_{5}$; Gesichtsfeld stark eingeengt, Papillen leicht abgeblasst, periarteritische Veränderungen, keine Pigmentalterationen. Die drei Schwestern der Brüder waren nicht befallen. Die Eltern waren in zweiter Linie blutsverwandt.

Werner.

Eyre (230) berichtet über zwei Fälle, bei denen Retinitis auftrat, ehe sich Albumen oder irgend ein Zeichen von Nephritis nachweisen liess. In einem Fall weist erst die Section eine acute Nephritis nahe. Die Fälle sind sorgfältig beobachtet und mitgetheilt. Werner.

Werner's (231) Patient war ein 3 Jahre alter Knabe. Schon seit einem Jahr hatte man einen weisslichen Schimmer aus der Pupille wahrgenommen. Fünf andere Kinder aus der Familie sind gesund. Das glaucomatös vergrösserte Auge wurde entfernt und die Orbita ausgekratzt. Nach einem Monat wurde berichtet, dass der Tumor wieder wachse, und dass das andere Auge blind sei. Das entfernte Auge war ganz mit Tumormassen ausgefüllt; die Linse war nach vorn gegen die Cornea gedrängt und nur noch eine schwarze Linie entlang der Sclera zeigte die Reste der Chorioidea an. Die Zellen, aus denen der Tumor bestand, enthielten nur spärliches Protoplasma um die Kerne und zeigten oft Mitosen. Es fanden sich verkäste Stellen mit einigen Mikroorganismen darin. Werner.

Jensen (232) erwähnt die verschiedenen Ansichten über Retinitis circinata (Goldzieher, Fuchs, de Wecker) und theilt einen Fall mit,

Digitized by Google

der, in Uebereinstimmung mit de Wecker's Ansicht, für die nahe Verwandtschaft zwischen Retinitis circinata und der hämorrhagischen Retinitis spricht.

Eine 26jährige Dame bot bei der ersten Untersuchung die Zeichen einer typischen Retinitis hämorrhagica dar, aber in der folgenden Zeit änderte sich das ophthalmoskopische Bild immer mehr, so dass es nach 8 Monaten mit demjenigen einer Retinitis circinata übereinstimmte. Nach der Ansicht des Verf. ist die Retinitis circinata somit nicht als eine selbständige Krankheitsform anzusehen, sondern gehört zu der hämorrhagischen Retinitis.

Dalén.

XX. Sehnerv.

235. Dagilaiski, W. Ein Fall von Stauungspapille mit Wiederherstellung des Sehvermögens nach dreiwöchentlicher totaler Erblindung. Zehender's klin. Monatsbl. f. Augenhlk., XXXVI, p. 63.

236. Weyl. Eine neue Erklärung für die Entstehung der Neuritis optica oedematosa. Ophthalm. Klinik II 2, p. 27.

237. Elze, K. Ueber einen durch Verabreichung von Eisen geheilten Fall von Neuroretinitis haemorrhagica. Wochenschrift f. Therapie und Hygiene des Auges I, 20, p. 153.

238. Ginzberg, J. Ein Fall von recidivirender retrobulbärer Neuritis. Wjest. Ophth. XV, 1, p. 32.

Es handelt sich in Dagilaiski's (235) Fall um einen sechsundzwanzigjährigen Patienten, der 3 Tage, ehe er eingeliefert wurde, plötzlich auf beiden Augen erblindet war. Die Pupillen sind ad maximum erweitert, ihre Reaction ist aufgehoben. Vis utr. cr = 0. Ophthalmoskopisch findet sich in beiden Augen das ausgesprochene Bild der Stauungspapille. Als Ursache ergiebt sich eine weit zurückliegende syphilitische Infection. Obgleich dem Patienten keine Aussicht auf Besserung gemacht werden konnte, wurde er einer antisyphilitischen Cur unterzogen. Anfangs wurde absolut kein Erfolg erzielt und Patient mit S = 0 entlassen. Später stellte sich Patient wieder sehend vor und eine weitere Schmiercur erzielte rechts S = 0,2, links blieb das Sehvermögen = 0. Zwei analoge Fälle sind auch schon von Uhthoff berichtet.

XXI. Verletzungen. Fremdkörper. Parasiten.

239. Eaton, J. B. Ausgedehnte Verletzung des Augapfels. Heilung mit gutem Sehen. Bemerkungen. Ophthalm. Record. 1898, No. 2.

Digitized by Google

240. Faber, E. Verplaatsing van corpus vitreum in het oog door trauma. Nederl. Oogheelk, Bydragen V, S. 33.

241. Mohr, M. Fremdkörper in der Netzhaut. Ungarische med. Presse, Vereinsberichte 1898, No. 16. (Nichts Neues.)

242. Mündler-Diplococcen (Fränkel-Weichselbaum) by Panophthalmie na verwonding. Nederl. Oogheelk., Bydragen V, S. 42.

243. Myers, H. L. An unusual Case of traumatic Paralysis of the right Abducens. Arch. of Oph., Vol. XXVII, p. 17.

244. Barkan, R. Four Cases of iron foreign bodies removed from interior of the eye with Haab's Electromagnet. Arch. of Oph., Vol. XXVII, p. 37.

245. Todd. Evulsion of eyeball by a blunt hook. Brit. Med. Journ. March 1898, p. 818.

246. Benson, A. H. A casein which a smally chip of iron had remained in the eye for 14 years. Brit. Med. Journ., Januar 1898, p. 21.

247. Alt, A. On the histology of a case of sudden blindness caused by an injury to the shall. Oph. Rew., Vol. XVI, p. 289.

248. Groenouw. Ueber einen Parasiten im Glaskörper des Frosches nebst Bemerkungen über die im Auge vorkommenden Entozoen. Zehender's klin. Monatsbl. f. Augenh. XXXVI, p. 60.

249. Ljutkewitsch. Drei Fälle von subretinalem Cysticercus cellulosae. Wratsch. 1898, No. 12.

250. Griffith, A. H. Some Cases of intra-ocular Cysticercus and one case of intra-ocular hydatid. Trans. Oph. Soc.. U. K. Vol. XVII, p. 220.

In Eaton's (239) Falle bestand eine ausgedehnte Wunde des vorderen Theiles des Augapfels, einschliesslich der sclero-ciliaren Gegend und der Hornhaut. Die Iris war auch lacerirt und der Glaskörper und die Linse waren ausgestossen. Trotz des Verlustes der Linse mit + 2,0 — 4.5 180° V. = $^{20}/_{40}$, wurde das Auge vollständig geheilt. Die Wunde wurde nach gründlicher Reinigung mit Conjunctivalnähten geschlossen.

Burnett.

Myers Patient (243), ein Knabe von 11 Jahren, rannte mit der Schläfe gegen die Stirne eines anderen Knaben. Er sah sofort doppelt; das Doppelsehen verschwand jedoch nach ungefähr einer Stunde, kehrte jedoch nach 24 Stunden wieder. Es fand sich eine isolirte Lähmung des rechten Abducens. Nach etwa 4 Wochen war dieselbe wieder verschwunden. Verf. ist der Ansicht, dass das erste einstündige Doppelsehen durch directe Erschütterung der Nerven hervorgerufen war, die bald zurückging. Diese war jedoch von einer leichten Entzündung gefolgt, die am folgenden Tag die länger dauernde Lähmung verursachte.

Barkan (244) berichtet über 4 Fälle, bei denen Eisensplitter aus dem Inneren des Auges vermittelst des grossen Haab'schen Magneten entfernt

Digitized by Google

wurden. Im ersten Fall wurde das Stück Eisen zwar gut durch die Eintrittsstelle entfernt, es kam jedoch zur Eiterung und zur Enucleation. In Fall 2 und 3 kam es zur Heilung, Fall 4 erhält fast volle Sehschärfe wieder.

Todd's (245) Patient glitt aus, als er einen Hundekarren herausbrachte und sein Auge wurde aus der Orbita ohne Ruptur der Wände von einem Haken ausgerissen, der an der Wand des Hauses hing. Alle Muskeln und der Nervus opticus waren dicht am Bulbus gerissen. Die Wunde heilte sehr gut. Bei der Abbildung, welche der Arbeit beigegeben ist, sieht man, dass ein langes Stück Sehnerv ausgerissen ist. Es stimmt dies mit den Beobachtungen, welche bei Auto-Enucleation gemacht sind. So sah Ref. einen Fall, einen Student der Medicin, der sich selbst beide Augen enucleirte.

Werner.

Benson (246) beobachtete einen Fall, bei dem ein Stück Eisen 14 Jahre lang in der Chorioidea und Sclera eingeheilt war. Das Auge war blind und schmerzhaft. T + 1. Vor der Enucleation bestand kein Zeichen dafür, dass sich ein Fremdkörper im Innern des Auges befände. Nach der Entfernung fand sich ein schwarzer Tumur in der Sclera, der ein Stück Eisen enthält. Klinisch hatte man ein Sarcom angenommen. Werner.

Alt's Fall (247) ist der erste Fall von Choriodealruptur, der histologisch untersucht worden ist.

Groenouw (248) sah in dem Auge eines im Augenspiegelcurs demonstrirten Frosches einen Parasit im linken Auge. Die Länge des Wurmes ist ungefähr gleich der Länge der Sehnervenpapille des Froschauges, also etwa gleich 0,5 mm. Der Parasit hat die Gestalt eines Blutegels und sitzt vor der Netzhaut im Glaskörper. Er zeigt Ortsveränderungen. Nach der äusseren Form gehört der Wurm zu den Trematoden und zwar zu dem Genus Distomum oder Monostomum.

Griffith (250) berichtet über 6 Fälle von intra-ocularem Cysticercus, die in dem Manchester Eye Hospital beobachtet wurden. Bei den meisten Fällen wurde die Diagnose mit dem Augenspiegel sicher gestellt, während bei anderen nur die bläuliche, längliche Masse von Lymphe im Glaskörper gesehen wurde. Die Häufigkeit des Cysticercus in Manchester betrug 1—36000.

Der letzte Fall war eine hydatische Cyste. Der Patient, ein Mädchen von 3 Jahren 8 Monaten, war blind. T. n., keine Injection, es fand sich ein Gebilde, das aussah, wie eine Cataracta polaris posterior. Es war eine weisse, opake, glänzende Substanz im Contact mit der Rückseite der Linse. Bei erweiterter Pupille konnten keine freien Enden entdeckt werden. Nach der Enucleation fand sich, dass das Innere des Auges ausgekleidet war mit einer continuirlichen Membran, die der Linse, dem Ciliarkörper und der Retina adhärent war. Die Cystenwand bestand aus zahlreichen structurlosen Zellen.

Werner.

Digitized by Google

XXII. Augenstörungen bei Allgemeinleiden.

251. Dunn, J. Ocular paralysis recuring in the course of Nephritis. Arch. of Oph. Vol. XXVI, S. 542.

252. Coggin, D. A case of exophthalmus without pulsation but with a bruit and wich ended in spontaneous recovery. Arch. of. Oph. Vol. XXVI, S. 89.

253. Uhthoff. Ein Beitrag zu den seltneren Formen der Sehstörungen bei intracraniellen Erkrankungen. Deutsche med. Wochenschrift 1898, No. 9 u. 11.

254. Hinschelwood, J. A case of »Word« without »letter« Blindness. Trans. Ophthalm. Soc. N. K. Vol. XVI.

255. Kingdon und R. Russel. Infantile cerebral degeneration, with symmetrical changes at the Macula. Trans. Medico-Chirurg. Soc. London Vol. XXX, 1897.

256. Pel, P. K. Augenkrisen bei Tabes dorsalis. Berl. klin. Wochenschrift 1898, No. 2.

257. Strenzeminski. Complications oculaires du zona ophtalmique. Rec. d'opht. Jan. 1898, p. 19.

258. Gorschkow, J. P. Ein Fall von Amaurose corticalen Ursprungs auf der Basis degenerativer Organisation.

259 Nathanson, A. W. Ueber Augenerkrankungen bei Parotitis. Medic. Oborsen 1898, 3.

260. Galezewski. Rétinitis hémorrhagique due à la syphilis et a l'arthritisme réunis. Rec. d'opht. 1898, p. 129.

261. Blok, D. X. J. Mydriasis en Accommodatic paralyse by hysterie. Nederl. Oogheelk. Bydragen. V, S. 12.

262. Wölfler. Demonstration eines Falles von Resection eines Ganglion Gasseri. Sitzung des Vereins deutscher Aerzte in Prag. Prag. med. Wochenschr. 1898, No. 15.

263. Gourfein, Marignac et Valette. Un cas de morve oculaire primitive. Revue médicale de la Suisse romande 1898.

264. Sachs, B. Die amaurotische familiäre Idiotie. Deutsche med. Wochenschr. 1898, No. 3.

Dunn (251) bringt 3 Krankengeschichten; in denen sich Augenmuskellähmungen in Folge von Albuminurie finden. Er ist der Meinung von Knies, dass solche Lähmungen bei Albuminurie sehr häufig sind, obgleich sich in der Litteratur darüber nicht viel findet. In jedem Falle von rasch sich entwickelnder Lähmung der Augenmuskeln, sollte der Harn untersucht werden. Die Ursachen der Lähmungen besteht meist in Blutungen in den Wurzeln oder Kernen der Nerven oder in den Nerven selbst.

Coggin (252) wurde zu einer Patientin gerufen, die zwei Tage nach der Menstruation starke Schmerzen bekam. Das Auge war gerötet, die Pupille weit, Exophthalmus, schmerzhaft auf Druck. Es bestanden keine Zeichen von Glaucom. Die Bewegungen der Augen sind beschränkt. Patientin leidet an Muskelrheumatismus. Mit dem Stechoskop hörte man auf dem kranken Auge

Digitized by Google

ein lautes Geräusch. Das Geräusch hörte auf, wenn man die Carotis communis presste. Die Erscheinungen gingen allmählich alle zurück bis auf eine Lähmung des 6. Nerven. Greeff.

Uhthoff's (253) erster Fall betrifft eine dauernde hochgradige Sehstörung in Folge von doppelseitiger Erkrankung der Sehcentren im Anschluss an epidemische Cerebrospinalmeningitis. Die 7jährige Patientin machte den Eindruck fast blind zu sein mit sehr widersprechenden Angaben. Die Pupillen reagirten gut, Fundus normal. Es war natürlich zuerst an eine hyterische Sehstörung zu denken. Alle darauf gerichteten therapeutischen Versuche waren fruchtlos. Auch pflegt eine reine functionelle, doppelseitige hysterische Amaurose so lange und so gleichmässig nicht zu bestehen (3 Jahre bei dem Kinde).

Uhthoff, berichtet ferner über einen Fall von linksseitiger homonymer Hemianopsie mit Uebergreifen auf die rechte Gesichtsfeldhälfte, complicirt mit doppelseitiger Ophthalmoplegia interna und Morbus Basedowii. Es handelt sich um die 25jährige Patientin, welche schon seit 1897 an rechtsseitigen Kopf-, Gesichts- und Zahnschmerzen leidet. Seit 8 Wochen findet sich eine Verschlechterung des Sehvermögens.

Hinschelwood's (254) Patient, ein Mann von 53 Jahren, hatte einen epileptiformen Anfall mit vollständigem Verlust des Bewustseins auf ungefähr $^1/_2$ Stunde und allgemeinen Convulsionen. Nach 2 Tagen konnte er wieder gehen, war jedoch nicht im Stande zu lesen. Die Augen waren normal, mit Ausnahme von leichter beginnender Cataract. Er las fliessend Probebuchstaben S = $^6/_8$. Er konnte nur so lesen, dass er mühsam jedes Wort buchstabirte, sei es geschrieben oder gedruckt. Nach Dictaten konnte er schreiben und fliessend copieren. Gesichtsfelder normal. Es bestand keine Verbal-Aphasie oder Amnesie. Er bekam später rechtsseitige Paralyse, Aphasie und starb bald danach. Der Autor erinnert an einen ähnlichen Fall, der von Burnett mitgetheilt worden ist. (Dieses Archiv Vol. XIX Eng. Ausg. p. 86) und einen anderen von Mienzejewski (Neurol. Centralbl. Dec. 1890, No. 24) und Schweigger (Graefe's Archiv 1876). Werner.

Die Arbeit von Kingdon und Rossel (255) berichtet über 4 Fälle der Krankheit, welche zuerst von Tay in den Oph. Soc. Transact 1881 mitgetheilt worden sind. Die Fälle der Autoren gehören einer Familie an. Die längste Lebensdauer betrug 20 Monate. In dem klinischen Verlauf zeigen sich 3 Abschnitte: 1. Abschnitt: Bis ungefähr zum 3. Monat zeigt sich nur Schwäche im Rücken und Abnehmen des Sehvermögens. Im Fundus sieht man graue Flecken, etwa 2 Papillendurchmesser gross, in der Gegend der Macula lutea in deren Centrum die rothe Fovea ist. Später beginnende Atrophia n. opt. 2. Abschnitt: Das Kind ist hülflos und kann sich nicht mehr bewegen. 3. Abschnitt: Musculäre Atrophie; Reflexe erhöht und Reaction des Kopfes.

In 3 Fällen wurde die Section gemacht. Es fand sich primäre Degeneration der Hirnwunde mit secundärer Degeneration der Corona radiata und

Digitized by Google

der Tractus pyramidales. Die äusseren Schichten der Retina in der Gegend der Macula waren verdickt Werner.

Es ist ein Verdienst der Charcot'schen Schule auf die eigenthümlichen, vielfach falsch gedeuteten Krisen und Anfälle bei Tabes dorsalis die Aufmerksamkeit gelenkt zu haben. Dieselben haben meist den Character der Reizung an sich. Es dürfte sich bei allen Fällen um schnell vorübergehende, also leichte Ernährungsstörungen d. h. eine sogenannte functionelle, vielleicht chemische Reizung bestimmter Theile des Nervensystems handeln. Pel (256) bringt die Krankengeschichte eines Falles von Tabes dorsalis mit beginnender Dementia. Vor 3 Wochen begannen plötzlich heftige brennende und stechende Schmerzen in beiden Augen, nur durch sehr kurz dauernde freie Intervallen unterbrochen. Bald nach diesen Schmerzen entsteht heftiger Thränenfluss mit Photophobie. Wegen Augenlidkrampf ist das Sehen kaum möglich. Nuch $2^1/_2$ Stunden schwindet der Anfall plötzlich. Nach 5 Tagen ein zweiter Anfall, welcher $1^1/_2$ Tag dauerte. Weitere Anfälle folgen. Bald nach diesen Anfällen sind die Augen wieder völlig normal. Verf. deutet die paroxysmalen Augenstörungen als wahre Augenkrisen (Crises ophtalmiques) resp. als tabetische Ciliarneuralgien mit starken vasomotorischen und secretorischen Erscheinungen.

Strzeminski (257) stellt in einer Monographie alles bis jetzt über den Herpes zoster frontalis veröffentlichte zusammen. Dieselbe enthält zwei neue Fälle; in einem derselben war der Herpes mit einer partiellen Atrophie des Sehnerven complicirt. Sulzer.

Nathanson (259) giebt eine Uebersicht der entsprechenden Litteratur. Der von ihm selbst beobachtete Fall betrifft einen 16jährigen Jüngling, bei dem erst beiderseitige Dacryoadenitis und darauf erst die Parotitis auftrat. Da gewöhnlich bei Mumps die Parotitis zuerst auftritt, glaubt Nathanson, dass hier vielleicht beide Erkrankungen als Aeusserung der Influenza anzusehen sind. Hirschmann.

Wölfler (262) stellt eine 48jährige Patientin vor, an welcher in den letzten zehn Jahren wegen Neuralgie im 2. und 3. Aste des N. trigeminus rechterseits alle zweckmässigen extracraniellen Operationen ausgeführt worden waren. Da immer wieder Recidive eintraten, entschloss sich Wölfler zur Resection des Ganglion Gasseri und führte diesen Eingriff nach der Methode von Krause aus. Nach der Operation war eine vorübergehende Lähmung der äusseren Augenmuskeln und Pupillenstarre vorhanden, bedingt durch Zerrung des N. oculomotorius, trochlearis und abducens. Ausserdem trat, begünstigt durch ein bereits vorhandenes Ektropium ein Hornhautgeschwür auf, welches bei künstlichem Verschlusse der Augenlider ausheilte und die Sehkraft nicht vollständig einbüssen liess. Die Conjunctiva ist anaesthetisch.

Digitized by Google

Wölfler nimmt an, dass die in diesem Falle aufgetretene Hornhautentzündung nur durch äussere Ursachen bedingt war und nicht als neuroparalytische Form aufzufassen sei.

In der Discussion, die nun folgte, hob Münzer hervor, dass Krause in seiner Monographie, die Neuralgie des Trigeminus betreffend, betont, dass er nach Exstirpation des Ganglion Gasseri niemals die so gefürchtete Keratitis neuroparalytica gesehen habe. Der demonstrirte Fall, sowie die Angaben Krause's haben Interesse, insbesondere mit Rücksicht auf folgenden Gedanken: Das Ganglion Gasseri stellt zweifelsohne das Analogon eines Spinalganglions vor. Von letzteren hat Josef behauptet, dass nach ihrer Zerstörung trophische Erscheinungen an der Haut auftreten. Doch haben Singer und Münzer niemals etwas ähnliches beobachtet.

Es ist interessant zu sehen, dass auch nach Exstirpation des Ganglion Gasseri keinerlei trophische Störungen in dem entsprechenden peripheren Gebiete (Cornea) zur Beobachtung gelangen. Herrnheiser.

Gourfein (263) hat einen Fall primärer Rotzinfection der Conjunctiva und der Thränenwege zu beobachten Gelegenheit gehabt.

Die 12jährige Kranke litt zur Zeit der ersten Vorstellung (5. April 1897) an einer rechtsseitigen Thränenfistel die nach Aussage der Eltern seit zwölf Tagen besteht und in Folge eines von einer Freundin erhaltenen Schlages entstanden ist. Sie hatte vorher nie an einer Augenentzündung oder an Thränenträufeln gelitten. Das aussergewöhnliche Aussehen der Fistel, ihre Grösse, die rothen und infiltrirten Ränder gaben Anlass zur bacteriologischen Untersuchung.

Der Rotzerreger ist ein feiner Stäbchenbacillus, der sich nicht färbt durch die Gram'sche Methode; seine Kartoffelcultur hat eine bräunliche Färbung; einem männlichen Meerschweinchen eingeimpft bringt der Rotzbacillus eine caracteristische Infection hervor, die ausnahmslos durch einen Abscess an der Impfstelle, eine Hodenaffection und durch miliare Granulationen der Eingeweide characterisirt ist.

Die Einimpfung und die directe Untersuchung des aus der Thränenfistel entnommenen Eiters ergab die characterischen Kennzeichen der Rotzinfection.

Die Thränenfistel wurde bis zum 9. Juli in der gewohnten Weise behandelt. Zu dieser Zeit war die Fistel kleiner geworden, aber die beiden Uebergangsfalten waren der Sitz von Granulationen und Geschwüren geworden, die den bei der Conjunctivaltuberculose beobachteten Veränderungen glichen. Wiederholte Allgemeinuntersuchungen hatten die Abwesenheit einer Allgemeinerkrankung sicher gestellt.

Die Conjunctivalwucherungen gaben, dem Meerschweinchen eingeimpft, dieselben characteristischen Resultate. Die Diagnose der Rotzinfection wurde durch drei Serien von Einimpfungen sicher gestellt; gleichzeitig wurde mit Sicherheit die Abwesenheit des Tuberculosebacillus festgestellt. Sulzer.

Digitized by Google

Sachs (264) beschreibt bei Kindern in den ersten Lebensjahren auftretende allgemeine Krankheitssymptome mit symmetrischen Veränderungen in der Gegend der Macula lutea. Er nennt die Krankheit amaurotische familiäre Idiotie. Die Hauptsymptome dieser Krankheit sind: 1) Psychischer Defect, in den frühen Lebensmonaten bemerkbar, der zur absoluten Idiotie führt. 2) Schwäche aller Extremitäten bis zur vollständigen Lähmung, schlaffer oder spastischer Natur. 3) die tiefen Reflexe können normal, vermindert oder erhöht sein. 4) Abnahme des Sehvermögens, die zur totalen Blindheit führt (Veränderungen in der Macula lutea und späterhin Opticusatrophie). 5) Marasmus und letaler Ausgang, meistens vor Ende des zweiten Lebensjahres. 6) Die Erkrankung betrifft mehrere Kinder derselben Familie.

Digitized by Google

Vermischtes.

Privatdocent Dr. E. Schwarz in Leipzig ist zum ausserordentlichen Professor ernannt worden.

Herr Dr. Emil v. Berger in Paris wurde zum ausländischen correspondirenden Mitgliede der Königl. Belgischen Akademie der Medizin gewählt.

Digitized by Google

Systematischer Bericht

über die

Leistungen und Fortschritte der Augenheilkunde

im zweiten Quartal 1898.

Erstattet von

Privatdocent Dr. St. Bernheimer in Wien, Stabsarzt Dr. O. Brecht, Professor Dr. R. Greeff, Professor Dr. C. Horstmann, Professor Dr. P. Silex in Berlin,

unter Mitwirkung von

Dr. G. Abelsdorf, Berlin, Dr. S. M. Burnett in Washington, Docent Dr. Dalèn in Stockholm, Privatdocent Dr. J. Herrnheiser in Prag, Professor Dr. Hirschmann in Charkow, Dr. Krahnstöver in Rom, Dr. P. von Mittelstaedt in Metz, Professor Dr. Da Gama Pinto in Lissabon, Dr. Richard Schweigger in Berlin, Dr. Sulzer in Paris, Dr. L. Werner in Dublin, Dr. C. H. A. Westhoff in Amsterdam etc.

Redacteur: C. Horstmann.

Für Abschnitt I—III Referent:
Professor Dr. C. Horstmann, Berlin.

I. Allgemeine ophthalmologische Literatur.

265. Fuchs, E. Lehrbuch der Augenheilkunde. 7. vermehrte Aufl. Leipzig und Wien. Franz Deuticke 1898.

266. Vossius, G. Lehrbuch der Augenheilkunde. 3. vermehrte und verbesserte Aufl. Leipzig und Wien. Franz Deuticke 1898.

267. Greeff, R. Anleitung zur mikroskopischen Untersuchung des Auges. Berlin 1898. A. Hirschwald.

268. Baas, K. Die Seh- und Pupillen-Bahnen. Augenärztl. Unterrichtstafeln. Herausgegeben von H. Magnus. Heft XIV. Breslau 1898. Kern.

269. Herrnheiser, J. Das kurzsichtige Auge. Augenärztl. Unterrichtstafeln. Herausgegeben von H. Magnus. Heft XV. Breslau 1898. Kern.

270. Nagel, W. A. Tafeln zur Diagnose der Farbenblindheit. Wiesbaden. J. F. Bergmann 1898.

271. Cohn, H. Tafel zur Prüfung der Sehleistung und Sehschärfe. 5. verbesserte Aufl. Breslau 1898. Priebatsch.

272. Magnus, H. Die Untersuchung der optischen Dienstfähigkeit des Eisenbahn-Personals. Breslau 1898. Kern.

273. Angstein. Ueber die neuen ministeriellen Vorschriften für das Sehvermögen der Eisenbahnbeamten. Deutsche med. Wochenschr. 1898. No. 13.

Digitized by Google

274. Cramer, G. Die Unfallfolgen im Gebiete der Augenheilkunde. Thiem, Handbuch der Unfallerkrankungen. Deutsche Chirurgie 1898. Lief. 67.

275. Ohlemann. Augenverletzungen in Unfallsachen. Aerztl. Sachverständigen-Zeitung 1898. No. 12.

276. Nieden. Ueber die Beziehungen der Augenheilkunde zur allgemeinen Heilkunde. Jubiläumsschrift des Elisabeth-Hospitals zu Bochum 1898.

277. Haab, O. Licht und Auge. Akademischer Vortrag gehalten im Rathhaus zu Zürich am 21. Jan. 1897. Die Schweiz. Illust. Zeitschr. I, Heft 23—24.

278. Christeinicke, K. Die Behandlung der Brille. Dresden 1898. H. Henkler.

279. Hirschberg, J. Die Optik der alten Griechen. Zeitschr. f. Psych. u. Phys. d. Sinnesorgane XVI, Heft 5—6, p. 321

280. Felsch, K. Die Augenheilkunde der Alcoatim (1159) zum ersten Male in's Deutsche übersetzt und mit Anmerkungen begleitet. Inaug.-Diss. Berlin 1898.

281. v. Förster. Julius von Michel. Münchener med. Wochenschrift 1898. No. 19.

282 Hirschberg, J. Die Blindheit in Spanien. Deutsche med. Wochenschr. 1898. No. 23.

283. Belilowsky. Augenkrankheiten und Blindheit bei der Sosnowki'schen und Olchowski'schen Bauernbevölkerung im Gouvernement Tambow nach den Befunden einer Gesammtuntersuchung. Wjestnik Ophth. 1898. No. 1.

284. Seggel. Ueber die Anforderungen an das Auge und die Sehstörungen beim Schiessen der Infanterie. Deutsche Militärärztl. Zeitschr. 1898.

285. Cohn, H. Untersuchungen über die Sehleistungen der Aegypter. Berliner klin. Wochenschr. 1898. No. 20.

286. Warschowsky. Resultate der Untersuchung der Augen der Schüler des Kutais'schen Gymnasium. Wjestnik. Ophthalm. 1898. No. 3.

287. Widmark, J. Mittheilungen aus der Augenklinik des Carolinischen Medico-chirurgischen Instituts in Stockholm. 1. Heft. Jena 1898. G. Fischer.

288. Mittheilungen aus der St. Petersburger Augen-Heilanstalt. Heft V. St. Petersburg 1898.

289. Lasarew. Jahresbericht über die Augenkranken des Landschaftshospitals in Belew. Wjestn. Ophth. XV, 1, p. 47.

290. Snegirew, K. Bericht über eine 40tägige oculistische Thätigkeit. Wjestn. Ophthalm. XV, 1, p. 52.

291. Beiwel, A. Augenkrankheiten und Blindheit bei der Bevölkerung von Tscheljabinsk. Inaug.-Diss. Petersburg 1898.

292. Königshöfer. Rechenschaftsbericht der Charlottenheilanstalt für Augenkranke im Jahre 1897. Stuttgart 1898.

Digitized by Google

293. Bock, E. Siebenter Bericht über die Abtheilung für Augenkranke im Landesspitale zu Laibach über 1897.

294. Königshöfer, O. Ueber die Geschichte und Ziele der Hygiene des Auges. Tübingen 1898.

Das vortreffliche Lehrbuch von Fuchs (265) hat in diesem Jahr, dem zehnten seines Bestehens, bereits die siebente Auflage erlebt. Auch diese neue Auflage ist den Fortschritten der Wissenschaft entsprechend ergänzt und verbessert worden. Eine Reihe neuer Abbildungen tragen wesentlich zur Verständlichkeit des Textes bei.

Die dritte Auflage des Lehrbuches von Vossius (266) ist im Vergleich zur zweiten Auflage wesentlich erweitert und entsprechend den Fortschritten der Augenheilkunde umgearbeitet worden. Die jüngsten bakteriologischen Entdeckungen, die Erfahrungen der Serumtherapie bei der Conjunctivitis diphtheritica haben ihre Berücksichtigung gefunden, ebenso bei der Anatomie der Retina die Untersuchungen von Roman y Cajal, Greeff u. a. Die Zahl der Abbildungen ist bedeutend vermehrt, wodurch die Anschaulichkeit des ganzen Werkes sehr gewonnen hat.

Greeff (267) giebt in dem kleinen Werke eine vorzügliche Anleitung zur mikroskopischen Untersuchung des Auges. Zunächst bespricht er die nöthigen Utensilien, die Gewinnung des Materials, die Untersuchung des frischen Gewebes und die verschiedenen Härtungsmethoden. Alsdann geht er auf die Sektionstechnik und die Einbettungsmethoden über, sowie auf die verschiedenen Färbungsmittel. Das Injektionsverfahren, das Entkalken und Bleichen oder Entfärbung des Pigments im Auge wird in anschaulicher Kürze dargestellt. Den Schluss des Werkes bildet die Erläuterung über das Aufbewahren der Bulbi und der mikroskopischen Präparate und die Besprechung der Behandlung einiger Theile des Auges. — Die kleine Monographie ist für Jeden, der sich mit der mikroskopischen Anatomie des Auges beschäftigt, ein schätzenswerthes, wenn nicht unentbehrliches Hilfsmittel.

Die augenärztlichen Unterrichtstafeln von Baas (268) enthalten auf 2 Tafeln nebst Text die anatomisch-topographischen Verhältnisse der Seh- und Pupillenbahnen.

Herrnheiser (269) giebt auf 8 Tafeln mit erklärendem Text eine anschauliche Darstellung der Verhältnisse des kurzsichtigen Auges. Die Grundlage zu diesen Tafeln bildet die im Jahre 1895 erschienene Mittheilung von Schnabel und Herrnheiser »Ueber Staphyloma posticum, Conus und Myopie«. Die das anatomische Detail betreffenden Zeichnungen sind grösstentheils nach mikroskopischen Präparaten angefertigt und die Augenspiegelbilder sind nach Aufzeichnungen über den Befund während des Lebens hergestellt.

Nagel (270) hat 12 Tafeln angegeben, auf denen in einem Kreise graue, grüne und rothe Punkte gezeichnet sind. Je nachdem der zu Prüfende

Digitized by Google

die Farben der Punkte richtig erkennt, lässt sich der Farbensinn desselben beurtheilen.

Cohn (271) hat auf der neuen Tafel die Snellen'schen Haken in einem Kreise angebracht, der durch ein drehbares Stück Pappe mit einem Loche so verdeckt ist, dass nur ein Haken gesehen werden kann. Durch Drehung der Pappe kann man jeden Haken sichtbar machen.

Das Buch von Magnus (272) hat den Zweck, die Beziehungen, welche zwischen dem Auge und der Befähigung für den Eisenbahndienst obwalten, nach ihren verschiedensten Seiten hin einer eingehenden Specialuntersuchung zu unterwerfen. Der Verfasser, welcher im Laufe einer langen bahnärztlichen Praxis hunderte von Untersuchungen der verschiedensten Beamten-Kategorien ausführte, hat diese Aufgabe in vollem Maasse gelöst und kann das Werk jedem Bahnarzte auf das Wärmste empfohlen werden.

Die Schrift von Alcoatim, eines spanischen Arabers, hat nach Felsch (280) für die Kenntniss der mittelalterlichen Augenheilkunde einen grossen Werth, da die Zahl der Monographien zur Augenheilkunde aus dem Mittelalter nur eine sehr geringe ist.

Hirschberg (282) macht Mittheilungen über das häufige Vorkommen von Blindheit in Spanien. Der Grund derselben sind in der Mehrzahl der Fälle Blennorrhoea neonatorum, Pocken und Trachom. Letztere Krankheit kommt im Norden Spaniens weniger vor, in den mittleren Provinzen schon mehr, in den östlichen und südlichen am häufigsten.

Die Gesammtzahl der Untersuchten von Belilowsky (283) beträgt 12295 Personen. Unter den Männern 22,7 % Augenkranke, unter den Frauen 20,8 %; unter 323 Schülern 22,4 %. Hauptsächlich Conjunctivalerkrankungen. Unheilbar Blinde auf beiden Augen 17, auf einem Auge 57.
Hirschmann.

Unter 178 Beduinen, Bischarin, ägyptischen Soldaten und Schülern fand Cohn (285) 141 mal mehr als volle Sehleistung und zwar 117 1—2fache, 16 2—3fache und 8 3—8fache.

Die Zahl der auf Refraction, Sehschärfe, Accommodation, Muskelgleichgewicht und Erkrankungen geprüften, nach ihrer Nationalität gruppirten Schüler beträgt 572 (1144 Augen) nach dem Bericht von Warschowski (286). Die Myopie fehlt in der Vorbereitungsklasse vollständig und steigt in den folgenden Klassen bis auf 26,4 %. Die vielen Zahlenangaben sind nicht referirbar. Hirschmann.

Die Mittheilungen aus der Augenklinik in Stockholm (287) enthalten folgende Aufsätze: Widmark »Ueber die Lage des papillo-makularen Bündels«, Derselbe: »Statistische Untersuchungen über die Kurzsichtigkeit«, Derselbe: »Ueber die Grenze des sichtbaren Spectrums nach der violetten Seite«, Dalén: »Experimentelle Untersuchungen über die Desinfektion des Bindehautsackes«, Hellgren: »Ueber die mechanische und therapeutische Be-

Digitized by Google

handlung des Trachom's«, Widmark: »Die operative Behandlung unreifer und partiell stationärer Stare«.

Die Mittheilungen aus der St. Petersburger Augenklinik (288) bieten einen von Schröder, Hermann und Wegert, zusammengestellten ausführlichen Zahlenbericht über die 1892—1894 ambulatorisch behandelten Augenkranken, deren Gesammtzahl 18036, 18384 und 19229 Patienten betrug, und einen von Schröder, Hermann und Blessig zusammengestellten Bericht über die stationär behandelten Kranken (1075, 1027 und 1113 Patienten) und die ausgeführten Operationen.

Lazarew (289) hatte 900 Patienten. 80 Operationen, darunter 16 Extractionen. 9 unheilbar Blinde. L. spricht gegen die mobilen augenärztlichen Colonnen. Hirschmann.

Snegirew (290) berichtet über 588 Patienten, 24 Staaroperationen, 5 Iridectomien, 4 Sclerotomien, 1 Tenotomie, 1 Staphylomoperation, 2 Pterygium abtragen. Hirschmann.

Untersucht wurden von Beiwel (291) 10233 Personen; darunter waren 2161 Augenkranke, beiderseitig blind 55, einseitig 101 Personen. Hirschmann.

Königshöfer (292) behandelte im Jahre 1897 1884 Patienten ambulant und 563 stationär. Er führte 106 Operationen an der Linse, 86 an der Iris, 32 Schieloperationen und 12 Enucleationen aus.

Im Jahre 1897 behandelte Bock (293) 914 Augenkranke und machte 206 Operationen, darunter 81 Staaroperationen, 65 Iridectomien, 7 Schieloperationen und 14 Enucleationen.

II. Allgemeine Phatologie, Diagnose und Therapie.

295. Schön. Der Einfluss des Reizes auf die Localisation der Allgemeinerkrankungen im Auge. Fortschritte der Medicin. XVI, No. 2.

296. v. Hippel, E. jun. Pathologisch-anatomische Befunde am Auge des Neugeborenen. v. Graefe's Arch. f. Ophthalm. XLV, p. 313.

297. Straub, M. Ueber pathologische Gefässneubildung. Arch. f. Augenheilk. XXXVII, p. 1.

298. Bach, L. u. Neumann, R. Bacteriologische, klinische und experimentelle Untersuchungen über Keratoconjunctivitis ekzematosa und Conjunctivitis Catarrhalis. Arch. für Augenheilk. XXXVII, p. 57 u. 93. s. Ref. No. 421.

299. Franke. Pathologisch-anatomische Demonstrationen aus dem Gebiete der Augenheilkunde. Münchener med. Wochenschr. 1898, No. 14.

300. Zimmermann. Récherches expérimentales et anatomiques sur l'influence des nouvelles tuberculines de Koch O et R sur la tuberculose oculaire du lapin. Clin. Ophthalm. 1898, No. 9, p. 99.

Digitized by Google

301. Picot, Victor. Récherches expérimentales sur l'inoculation de mikroorganismes dans la chambre antérieure de l'oeil du lapin. Arch. d'Ophthalm. XVIII, No. 6, p. 341.

302. Schanz, F. Die falschen und die ächten Diphtheriebacillen. Wiener med. Presse 1898, No. 28 u. 29.

303. Axenfeld. Wieweit sind die sog. Xerosebacillen der Conjunctiva mit den Hoffmann-Löffler'schen Pseudodiphtheriebacillen des Rachens identisch. Berliner klin. Wochenschr. 1898, No. 9.

304. Schanz, F. Ueber die Pathogenität der Löffler'schen Diphtheriebacillen. Deutsche med. Wochenschr. 1898, No. 33.

305. Schanz, F. Der Werth der Statistiken über die Serumtherapie bei Diphtherie. Therap. Monatsbl. 1898, Sept.

306. Silex. Ueber das Augenflimmern. Die ärztl. Praxis 1898, No. 10.

307. Guttmann, E. Die Scrophulose des Auges in ihren Beziehungen zum Geschlecht und Lebensalter. Deutsche med. Wochenschr. 1898, No. 34.

308. Krüger, P. Beitrag zur Casuistik der Verrostung des Auges. Inaug. Diss. Greifswald 1898.

309. Hirschmann, R. Augenuntersuchungen über Cretinismus, Zwergwuchs und verwandte Zuständen. Wiener klin. Wochenschr. 1898, No. 27.

310. Chibret. Diagnostic des hémianésthésies. Ann. d'Ocul. CXIX, p. 389.

311. Mayer. Quelques rémarques sur la technique opératoire de l'énucléation. Annal. d'Ocul. CXIX, p. 355.

312. Borsch. Opération pour permettre l'adaption de la prothèse après l'énucléation. Annal. d'Ocul. CXIX, p. 355.

313. Versey. A propos de cinq cas de l'opération de Mules. (Insertion d'un globe d'argent après l'évisceration de l'oeil.) Annal. d'Ocul. CXIX, p. 353.

314. Weiss, Z. Ausführung der Enucleation unter Schleichscher Infiltrationsanästhesie. Ophthalm. Klinik 1898, No. 12.

315. Lesser, J C. and Gomez, V. Sleep in relation to diseases of the eye. New-York Eye and Ear Infirmary reports VI, p. 19.

316. Burnham, G. H. The necessity of a fixed routine of procedure in the hypodermic use of pilocarpin. Arch of Ophthalm. XXVII, 2, p. 175.

317. Silex, P. Klinisches und Experimentelles aus dem Gebiete der Electrotherapie bei Augenkrankheiten. Arch. für Augenheilk. XXXVII, 2, p. 127.

Nach der Ansicht von Schön (295) ist bei der Iritis serosa, Cyclitis und Chorioiditis die accommodative Zerrung das ursächliche Moment; das Allgemeinleiden bestimmt nur der Charakter der Krankheit.

v. Hippel (296) bespricht die Netzhautblutungen bei Neugeborenen, die Risse der Descemet'schen Membran und Colobom des Sehnerven mit Cystenbildung in der Netzhaut.

Digitized by Google

Franke (299) demonstrirt 2 Orbitalgeschwülste und Präparate von Haut, welche nach Thiersch auf die Conjunctiva transplantirt waren und dort $^3/_4$ Jahre gesessen hatten.

Picot (301) suchte durch Injection von Reinculturen der verschiedenen Eitererreger sowie anderer das Auge gewöhnlich nicht heimsuchender Mikroorganismen in die vordere Kammer von Kaninchen die von dem Auge der Infection entgegengesetzten Widerstände insbesondere die Wirkung des bakterienfeindlichen Kammerwassers und die Phagocytose zu erforschen. Beide spielen, wie aus den einzeln mitgetheilten Versuchen ersichtlich, eine grössere Rolle als bisher gewöhnlich angenommen wird. So bewirkt z. B. das Kammerwasser einen raschen Zerfall der Milzbrandstäbchen. Das Auge reagirt auf die verschiedenen Pilze in verschiedener, doch für die einzelnen Arten charakteristischer Weise. Das dem einzelnen Pilz zukommende Krankheitsbild wird wohl durch dessen Virulenz sowie die Widerstandsfähigkeit des Thieres, nicht aber durch die Menge der injicirten Keime beeinflusst. — Während einige durch Iridocyclitis und Panophthalmie das Auge vernichten, bewirken andere zuweilen heilbare Veränderungen, wie der Micrococc. tetragenus und der Aspergillus niger. Andere, wie der Streptothrix (Eppinger), bewirken eine Pseudotuberculose der Iris, während der Typhusbacillus keine besonderen Veränderungen erzeugt. Bei den meisten Versuchen erfolgte Allgemeininfection, welcher die Thiere erliegen. In einem Falle entstand auf dem nicht geimpften Auge die gleiche Affection, und zwar nicht durch die für die sympathische Uebertragung vermutheten Wege, sondern durch Allgemeininfection.

v. Mittelstaedt.

Mach den Ausführungen von Schanz (302) ist der Pseudodiphtheriebacillus identisch mit dem richtigen Diphtheriebacillus. Derselbe erlangt aus irgend einer noch nicht bekannten Ursache die Fähigkeit, einen starken Giftstoff zu produciren. Dieser Giftstoff ist es, der den Organismus schädigt, die Krankheit zu einer gefährlichen macht.

Axenfeld (303) wendet sich gegen Schanz, welcher die Xerose- und Hoffmann-Löffler'schen Pseudodiphtheriebacillen für identisch hält. Nach Axenfeld sind dieselben 2 Spielarten einer Familie.

Das Augenflimmern wird nach Silex (306) bei organischen Veränderungen und functionellen Störungen beobachtet. Die ersteren können im Bulbus selbst, im Sehnerven oder Gehirn ihren Sitz haben, die letzteren beruhen auf den verschiedensten Formen der Neurasthenie. Auch gehört hierher das Flimmerscotom.

Unter 19887 männlichen Augenkranken litten, wie Guttmann (307) berichtet $2157 = 11\,^0/_0$ an scrophulösen Augenleiden und von 20123 weiblichen $4309 = 22\,^0/_0$. Das weibliche Geschlecht ist somit doppelt so stark zu Scrophulose des Auges disponirt, wie das männliche. Von 15050 Kindern unter 15 Jahren waren 5070 und zwar 1700 Knaben und 3370 Mädchen mit dieser

Digitized by Google

Krankheit behaftet. Von 1480 Individuen über 15 Jahren, die an scrophulösen Augenaffectionen litten, fanden sich 457 Männer und 1023 Weiber.

Hitschmann (309) fand unter 58 Cretins 12 mal Epicanthus, fast bei allen eine Schwellung der Lidhaut, sehr häufig eine chronisch catarrhalische Entzündung der Conjunctiva. Ophthalmoskopisch liess sich 5 mal eine nach unten gerichtete Sichel am Sehnerv canstatiren und 4 mal anderweitige Veränderungen im Innern des Auges. Im Ganzen sind bei Cretins Sehstörungen, auf Läsionen der Nerven oder Tractus optici beruhend, sehr selten.

Chibret (310) lenkt die Aufmerksamkeit auf folgendes Experiment: in einem mässig beleuchteten Raum ist ein weisses Papier von der Form eines Quadrats (10 cm Seitenlänge) auf schwarzem Grunde gegenüber dem Fenster angebracht. Der Beobachter fixirt das weisse Quadrat mit beiden Augen und bringt vermittelst Prismen eine solche verticale Diplopie hervor, dass beide Bilder genau übereinander stehen. Jeder Beobachter findet dann, dass eines der beiden Bilder und zwar immer dasjenige desselben Auges, eine grössere Lichtintensität besitzt, als das andere. Sulzer.

Weiss (314) enucleirte unter Schleich'scher Infiltrationsanästhesie 5 Augen. Eine völlige Aufhebung der Sensibilität wurde in allen Fällen nicht erzielt, wohl aber eine Herabsetzung. In 2 Fällen, wo Schmerz empfunden wurde, waren länger dauernde entzündliche Perioden der Enucleation vorausgegangen. Daher empfiehlt sich die Schleich'sche Anästhesie besonders bei frischen Verletzungen und intraocularen Tumoren, solange die Geschwulst die äussere Haut noch nicht durchdrungen hat.

Von der Thatsache ausgehend, dass während des Schlafes die Blutmenge im Gehirn und Auge vermindert ist, betrachten Lesser und Gomez (315) den Schlaf als ein werthvolles Heilmittel, besonders bei Formen intraoculärer Entzündungen. Burnett.

Burnham (316) empfiehlt von subcutanen Pilocarpininjectionen behufs Erzielung von Resorptionsvorgängen so lange, als eine Krankheitsbesserung zu constatiren ist, ausgedehnten Gebrauch zu machen und nicht zu früh aufzuhören; er selbst hat vier Jahre und länger die Pilocarpinbehandlung (bei welcher Krankheit? Ref.) fortgesetzt. Abelsdorff.

Silex (317) empfiehlt die Elektrotherapie bei Trigeminusneuralgien, besonders den Subraorbitalneuralgien, fibrillären Zuckungen der Lider, Scleritis und Episcleritis, bei letzteren in Form der elektrischen Bäder, sowie in Verbindung mit Hypnose bei der Anaesthesia retinae.

III. Heilmittel und Instrumente.

318. Snegirew, K. Ueber den Einfluss der Holocain's auf die Diffusion aus dem Conjunctivalsack in die vordere Kammer. Wjest. Ophthalm. XV, 3, p. 260.

Digitized by Google

319. Darier, A. Protargol, ein Specificum gegen Conjunctivitis blennorrhoica. Die ophthalm. Klinik 1898, No. 7. Conf. Ref. No. 445.

320. Wicherkiewicz. Meine Erfahrungen über Protargol. Ibd. No. 18.

321. Pflüger. Protargol und Conjunctivitis blennorrhoica. Ibd. No. 11.

322. Wicherkiewicz. Xeroform in der Augenheilkunde. Wochenschr. f. Ther. u. Hygiene des Auges 1898, No. 32.

323. Wicherkiewicz. Weitere Mittheilungen über das Xeroform in der Augentherapie. Ibd. No. 49.

324. Eberson, M. Ueber die Anwendung des Ichthyols bei Augenkrankheiten. Klinisch-therap. Wochenschr. 1898, No. 18.

325. Wolffberg. Ichthyol und Ichthalbin in der Augenheilkunde. Wochenschr. f. Ther. u. Hygiene des Auges 1898, No. 18.

326. Suker, G. J. Thiosinamine. A clinical contribution. Ophth. Rec. VII, 5, p. 228.

327. Winselmann. Ueber Euphthalmin. Zehender's klin. Monatsbl. f. Augenheilk. XXXVI, p. 253.

328. Kyle, J. J. Wässeriger Extract der suprarenalen Kapsel in der Augenpraxis. Ophth. Rec. 1898, April.

329. Mullen, J. A. Die Anwendung der suprarenalen Kapsel bei kleinen Augenoperationen. Ophth. Rec. 1898, Juni.

330. Panas. Sur les collyres huileux. Arch. d'Ophtalm. XVIII, 6, p. 337.

331. Scrini. Des collyres huileux. Thèse de Paris 1898.

332. Schanz, F. Ueber die gelbe Quecksilberoxydsalbe. Zehender's klin. Monatsbl. f. Augenheilk. XXXVI, p. 136.

333. Schanz, F. Die Haltbarkeit der gelben Augensalbe. Klin.-therap. Wochenschr. 1898, No. 34.

334. Terson. Technique ophtalmologique. Paris, Baillière et fils 1898.

335. Krüss, H. Ueber die Eigenschaften der Isometropengläser. Zehender's klin. Monatsbl. f. Augenheilk. XXXVI, p. 147.

336. Lohnstein, Th. Nochmals hyperbolische Gläser. Ibd. p. 208.

337. Monoyer. Mesure et correction de la presbytie, extension des formules des lunettes à toutes les anomalies de la rèfraction. Arch. d'Ophthalm. XVIII, No. 5, p. 275.

338. Hegg. Ein einfaches Instrument zur Bestimmung des Fernpunktes bei hochgradiger Myopie. Zehender's klin. Monatsbl. f. Augenheilk. XXXVI, p. 179.

339. Antonelli. La forme de la source lumineuse pour la skiaskopie. Ann. d'Ocul. CXIX, p. 369.

340. Appenzeller, G. Acytelengaslicht für Augenuntersuchungen. Centralbl. f. prakt. Augenheilk. XXII, p. 148.

Digitized by Google

341. Visser, S. Modification eines Apparates zur objectiven Refraktionsmessung. Ibid. p. 180.

342. Gagzow. Einige Verbesserungen am Perimeter von Helmbold. Zehender's klin. Monatsbl. f. Augenheilk. XXXVI, p. 184.

343. v. Zehender, W. Ein Goniometer zur exakten Bestimmung des Schielwinkels. Ibid. p. 157.

344. Derby, R. H. A modification of the stereoscope. New-York Eye and Ear Inf. Rep. XV. 4, p. 113.

345. Stevens, G. J. Neue Untersuchungsmethoden der Stellungen der vertikalen Meridiane der Netzhaut. Ophthalm. Rec. 1898 Mai.

346. Brewer, G. P. Der Torsiometer, ein Instrument zum Studium der Netzhautmeridiane. Ophthalm. Rec. 1898 Mai.

347. Valude et Duclos. Du débridement de l'angle iridien. Annal d'Ocul. CXIX, p. 98 u. p. 241.

Snegirew (318) stellte seine Untersuchungen an Kaninchenaugen nach der colorimetrischen Methode von Beljarinow mit 1% Holocainlösung und nachheriger Einträufelung der Fluoreseinlösung an, und fand, dass die Holocainlösung die Diffusion bedeutend begünstige. Der Diffusionscoefficient betrug von 4 bis 6,6. Sodann verglich er den Einfluss auf die Diffusionsbeschleunigung (an beiden Augen eines und desselben Thieres) der 1% Holocainlösung und einer 2 bis 4% Cocaïnlösung und fand die Wirkung des Holocains $1^1/_2$ bis 2,4 mal stärker als die des Cocaïns. Verf. würde daher den üblichen Zusatz von Cocaïn zu den Lösungen der Alcaloide (Atropin, Eserin und a.) durch Holocain ersetzen, besonders bei erhöhtem intraocularem Druck.

Hirschmann.

Nach den Erfahrungen Wicherkiewicz's (320) steht das Protargol in 5—20% Lösung bei acuten granulösen und catarrhalischen Bindehautentzündungen dem Höllenstein, ebenso dem Plumbum aceticum nach Bei Hornhautgeschwüren, sofern diese unrein waren, konnte man bei Einträufelung einer 5% Lösung Besserung beobachten, bei anderen Geschwüren hat es keinen Heilerfolg, dagegen leistet es gute Dienste bei Thränensackeiterungen, ebenso bei der Blennorrhe der Neugeborenen und Erwachsenen.

Wicherkiewicz (322) wandte das Xeroform als Pulver zu Einstäubungen und als 5—10% Salbe bei Lidekzem, folliculären und pustulösen Bindehautentzündungen, auch als Antisepticum nach Operationen und Keratomalacie mit Erfolg an. Bei Hornhautgeschwüren (323) wird das Mittel sehr gut vertragen

Eberson (324) wandte 50% Ichthyollösung bei Trachom an, und fand, dass das Mittel den Verlauf der Krankheit abkürzt und eine glatte Heilung herbeiführt. Bei Bindehautkatarrhen mit und ohne Complicationen seitens der Hornhaut, ist es von schneller Wirkung, auch Narbenbildungen der Hornhaut hellt es auf.

Digitized by Google

Wolffberg (325) gab bei 40 Patienten Ichthalbin, 3 mal täglich 0,5 g, innerlich, und zwar bei Glaucom und Iritis und fand, dass die übrigen therapeutischen Agentien unterstützt werde.

Suker (326) theilt in dieser Abhandlung seine Erfahrung über Thiosinamin mit, ein Product des Senfsamenöls, welches kürzlich die Aufmerksamkeit der Dermatologen erregt hat. Er hat es in zwei Fällen von Choroiditis exsudativa und, wie er glaubt, mit grossem Nutzen angewandt und ebenso in Fällen von Hornhauttrübung. Seine diuretische Wirkung ist ganz ausgesprochen. Es muss in Kapseln gegeben, und die Dose allmählich von 1 bis 3 g täglich vergrössert werden. Burnett.

Nach den Untersuchungen von Winselmann (327) bewirkt das Euphthalmin, in 5—10 % Lösung in das Auge eingeträufelt, Pupillenerweiterung, die weder schneller noch langsamer eintritt, als bei den jetzt gebräuchlichen Mydriatica. Dabei wird die Accommodation in nur sehr geringem Maasse beeinflusst, und der intraoculare Druck nicht verändert. Vergiftungserscheinungen sind nicht zur Beobachtung gekommen, ebenso an der Conjunctiva und Cornea keine Veränderungen. Die Mydiasis verschwindet nach sehr kurzer Zeit.

Kyle (328) hat eine mehr als einjährige Erfahrung mit der localen Anwendung des wässerigen Extracts der suprarenalen Kapsel in Augenkrankheiten und ist mit den Erfolgen ausserordentlich zufrieden. Er findet es als Adstringens und Anästhetikum, letzteres in Verbindung mit Cocaïn von grossem Werthe. Er braucht es in 2—4 %iger Lösung des Extractes. Es zieht die Wände der Blutgefässe in der normalen und entzündeten Conjunctiva zusammen. Er hat es mit Vortheil in acuter und chronischer Conjunctivitis, Trachom, Panophthalmitis, Iritis, Thränensackentzündung und Keratitis gebraucht. Er hat niemals schlimme Wirkungen von seiner Anwendung selbst nach beträchtlicher Zeit gesehen. Burnett.

Mullen (329) hat das Extract der suprarenalen Kapsel in Verbindung mit Cocaïn zur Erzeugung von Anästhesie und Anämie der Conjunctiva, bei Operationen des Pterygiums und bei Tenotomien mit sehr zufriedenstellenden Ergebnissen gebraucht. Er benutzt Armour's Präparat der Kapsel im Verhältniss von 0,3 zu 0,4 g kalten Wassers. Ein Tropfen wird 10 Minuten nach der Einträufelung einer 5 %igen Cocaïnlösung eingetropft. Die Anämie ist sehr ausgesprochen; es besteht keine Gefahr und die Heilung geht glücklich von Statten. Burnett.

Panas (330) ersetzte, wie bereits von anderen Seiten empfohlen, die wässerigen Lösungen von Atropin, Eserin, Pilocarpin und Cocaïn durch Auflösungen der Basen dieser Alkaloide in Olivenöl, das zuvor auf 120° erhitzt, dann bis auf 60° und für Eserin auf 45° abgekühlt wurde. Als Vortheile werden die leichtere Verwendung dieser Mittel, sowie ihre Unzersetzlichkeit und Keimfreiheit hervorgehoben. Selbst die offen stehengebliebenen Lösungen

Digitized by Google

erwiesen sich als steril und die in ihnen enthaltenen Mikroorganismen und Sporen waren nicht mehr pathogen. Bei der Cocaïnlösung ist das Intactbleiben des Hornhautepithels von besonderem Werth. Wie die Basen dürften sich auch die Oleate und Stearate, besonders die letzteren, wegen ihrer leichten Löslichkeit empfehlen, falls sie ebensowenig reizend wirken wie die erstgenannten. v. Mittelstaedt.

Scrini's Versuche (331) zeigen, dass Olivenöl, Vaselinöl und Erdnussöl die Conjunctiva nicht reizen, während süsses Mandelöl, Ricinusöl und Klauenöl eine stark reizende Wirkung auf die Bindehaut ausüben. Das gewaschene und sterilisirte Erdnussöl bildet ein ausgezeichnetes Vehiculum für die Tropfenwasser. Die öligen Lösungen von Cocain, Atropin, Eserin übertreffen durch ihre Wirksamkeit die gleich starken wässerigen Lösungen; sie sind leichter steril zu erhalten und zersetzen sich langsamer. Eine ölige Cocainlösung hat überdies den Vortheil, das Vertrocknen der Hornhautoberfläche zu vermeiden. Sulzer.

Nach Krüss (335) haben die Isometropengläser keine bemerkbaren Vortheile vor anderen Brillengläser.

Die Modification des Derby'scheu Stereoskops (344) besteht aus einer weissen Karte, auf welcher horizontale und vertikale Linien in 1 cm im Quadrat enthaltenen Vierecken gezogen sind. Sie sind von der Mitte aus, rechts und links, von 1 bis 9 nummerirt. Vertikal werden Buchstaben benutzt, um die Quadrate zu bezeichnen. Vor diesen werden die hellen Gegenstände durch passende Schrauben, lateral und vertikal bewegt, wie es für ihre Verschmelzung erforderlich ist, und es sind auch für die Neigung der Prüfungsgegenstände zur Untersuchung der mm. obliqui Anordnungen getroffen. Burnett.

Die Auffindung abnormer Neigung der vertikalen Meridiane der Netzhaut, welche eine Anstrengung bei dem Bemühen, sie in den geeigneten Parallelismus zu bringen, veranlasst, ist der Zweck neuer, von Stevens (345) angegebener Apparate. Der eine ist sehr einfach, da er aus einer Reihe von Madox'schen Stäben oder passend geschliffenen Prismen besteht, welche in einen gewöhnlichen Versuchsrahmen eingepasst sind. Dieselben erzeugen, vor die Augen gestellt, eine Reihe von horizontalen Linien eines entfernten Lichtpunktes, wenn keine abnorme Drehung statt hat. Ist letzteres jedoch der Fall, so werden die Linien in einem Auge (oder vielleicht auch in beiden) geneigt und nicht mit denen des andern Auges parallel sein. Die Grösse der Drehung der einen Stabreihe, welche nothwendig ist diesen Parallelismus herbeizuführen, wird an einer am Rahmen befestigten Scala gemessen, und sie giebt den Grad der Abnormität an. — Ein in einer Modification des Stereoskops bestehendes, auf demselben Prinzip beruhendes, noch besseres Instrument wird ausführlich beschrieben. — Zur Verbesserung dieser fehlerhaften Neigung operirt er jetzt an den recti interni und externi, indem er

Digitized by Google

sie theilweise derart herausschneidet, wie er es ganz genau, aber für einen Auszug zu ausführlich beschreibt. Burnett.

In diesem Artikel beschreibt Brewer (346) zuerst ein von ihm selbst angegebenes Instrument zur Bestimmung der Grösse abnormer Torsion (Raddrehung) der Augäpfel in einem gegebenen Falle, und ausserdem die von den Augen besessene Torsionskraft. Der Apparat besteht aus einer Reihe kleiner Madox'scher Prismen, welche in einer in beliebiger Neigung zum Meridian drehbaren Zelle angebracht sind. Ein Zeiger und Scala giebt den Betrag der Drehung in Graden an. Je eine dient für jedes Auge und durch diese sieht der Patient nach einem lichten Fernpunkte, welcher durch diese Stäbe in Lichtlinien verwandelt wird. Die Augen können vermittelst eines Prismas von 9^0 mit der Basis nach innen dissocirt werden. — Wenn die Linien parallel sind, wie sie von beiden Augen gesehen werden, dann besteht keine Torsion, wenn nicht, dann ist Torsion vorhanden, und der Grad kann durch den Apparat bestimmt werden. Ein zweiter Artikel wird in Aussicht gestellt, welcher genauere Einzelheiten seiner Anwendung auf das Studium der verschiedenen Formen von Heterophorie in Aussicht stellt. Das Instrument verspricht für die Diagnose sehr werthvoll zu werden. Vgl. auch den Auszug des Artikels von Stevens über denselben Gegenstand in derselben Nummer des Ophthalmic Record. Burnett.

Valude (347) modificirte die Krümmung der Vincentii'schen Nadel in der Weise, dass die kleine Sichel mit dem geraden Theil des Stiels einen Winkel von 135^0 bildet. In der Absicht, die anatomischen Veränderungen genauer zu studiren, welche durch die verschiedenen Abänderungen der Sclerotomie interna hervorgebracht werden, hat er sechzehn Augen kurz zuvor verstorbener Kinder vor dem Verschwinden des intraocularen Drucks in folgender Weise operirt:

Sechs Augen wurden der inneren Sclerotomie vermittelst der Nadel von de Vincentii unterworfen, auf sechs andern Augen wurde dieselbe Operation mit der Nadel von Valude ausgeführt und an vier weiteren Augen wurde die innere Sclerotomie von Wecker mit dem Linearmesser ausgeführt. Die Augen wurden sofort in Formol gehärtet und in Serienschnitte zerlegt. Das häufigste anatomische Resultat dieser Operationen ist die Eröffnung des Schlemm'schen Canals und der intrascleralen Venen; der Suprachorioidalraum wird oft eröffnet in Folge der Ablösung der Insertion des Ciliarmuskels. Die verschiedenen Instrumente greifen den Filtrationswinkel nicht gleichmässig an in der ganzen Ausdehnung ihrer Einwirkung; im besten Fall wird die Hälfte des durchlaufenen Theils des Filtrationswinkels angeritzt. Das Linearmesser schneidet am tiefsten ein und wirkt hauptsächlich auf den Ciliarmuskel. Die Vincentii'sche Nadel bringt kurze und gut begrenzte Einschnitte des Corneo-scleralgewebes hervor. Die Valude'sche Nadel wirkt hauptsächlich auf die tiefern Theile des Filtrationswinkels. Sulzer.

Digitized by Google

Für Abschnitte IV—VII Referent:
Privatdocent Dr. St. Bernheimer, Wien.

IV. Anatomie.

348. Rollet et Jaqueau. Anatomie topographique de la macula. Ann. d'ocul., CXIX, p. 431.

349. Greeff, R. S., Ramon y Cajal's neuere Beiträge zur Histologie der Retina. Zeitschr. f. Psych. u. Phys. d. Sinnesorg. XVI, H. 3, p. 161.

350. Grunert, K., Der Dilatator pupillae des Menschen, ein Beitrag zur Anatomie und Physiologie der Irismusculatur. Arch. f. Augenheilkunde XXXVI, 4, p. 319.

351. Stutzer, H. G., Ueber elastisches Gewebe im menschlichen Auge. v. Graefe's Archiv f. Ophthalm. XLV, 2, p, 322.

Die Meinungsverschiedenheiten der Autoren über den Sitz der Macula lutea relativ zur Papille (aussen unten, aussen oben, aussen) haben Rollet und Jaquet (348) veranlasst, diese Frage näher in's Auge zu fassen. Die anatomische Untersuchung von etwa 40 menschlichen Augen hat den Verfassern gezeigt, dass der gelbe Fleck immer etwas unterhalb der horizontalen Ebene liegt, welche den Mittelpunkt der Sehnervenpapille enthält. Dieses Verhalten wurde an frischen, in situ befindlichen Augen constatirt, nach sorgfältiger Wegnahme des vorderen Bulbusabschnittes. Die verticale Distanz zwischen zwei horizontalon Linien, von denen die eine durch den Mittelpunkt der Sehnervenpapille geht, während die andere die Fovea centralis enthält, beträgt 0,5 bis 1,5 mm.

Das Leichenauge zeigt 24 Stunden nach dem Tode eine radiäre Faltung der Netzhaut, welche die Sehnervenpapille umgibt. Eine dieser Falten, länger als die übrigen, reicht bis zur Macularegion und enthält den gelben Fleck, der am Leichenauge ausnahmslos schwarz oder dunkelbraun erscheint.

Die Distanz zwischen der Fovea centralis und dem Mittelpunkt der Sehnervenpapille beträgt 4 mm. An kurzsichtigen Augen ist sie grösser.

Sulzer.

Grunert (350) hat in einer gediegenen Untersuchung versucht, den langjährigen Streit über das Vorhandensein eines Erweiteres der Pupille zu entscheiden. Er konnte als überzeugend feststellen, dass die menschliche Iris zwischen dem Stroma und dem hinteren Epithel eine Schicht glatter Muskelfasern besitzt, welche nach ihrer anatomischen Anordnung und ihrem Verhalten bei wechselnder Pupillenweite als Dilatator pupillae angesehen werden muss. Der Muskel nimmt seinen Ursprung im Bindegewebe des Ciliarkörpers

Digitized by Google

und inserirt sich am Pupillarrande. Die Henle'sche Membran und die Spindelzellenepithelschicht von Grünhagen sind mit diesem Muskel gleichbedeutend. Die sogenannte hintere Grenzmembran Grünhagen's und Anderer ist eine Contractionserscheinung des Dilatator. Die vom peripheren Sphincterrande schräg zum Dilatator ziehenden Verbindungsfasern sind als Insertion des Sphincters zu betrachten, welche auf ihn bei seiner Contraction in abplattendem Sinne wirken. Das hintere Iris-Epithel ist beim erwachsenen Menschen einschichtig und entspricht dem hohen Epithel der Ciliarfortsätze. Wegen der mangelhaften Entwickelung des Muscularis der Irisgefässe fällt dem Dilatator die Function der Vasomotoren zu.

Stutzer (351) hat mit der ausgezeichneten Orceinfärbung das elastische Gewebe in den verschiedenen Augentheilen verfolgt und studirt. Ohne auf die Einzelheiten hier näher eingehen zu können, wäre zu erwähnen, dass sich darnach die Hornhaut, wie zu erwarten war, frei von elastischem Gewebe fand. Bezüglich der Sclera kann Verf. im Allgemeinen die Angaben Sattler's bestätigen. Eingehend werden die Verhältnisse in der Aderhaut dem Ciliarkörper und der Iris besprochen. Besonders reich an elastischen Fasern ist die Aderhaut und ganz besonders ihre Gefässwände. Im Ciliarkörper finden sich mehrere Gruppen dieses Gewebes: In der Wand des Kammerwinkels als längs- und querverlaufende Züge; erstere verlaufen halbkreisförmig, parallel dem freien Rande des Kammerwinkels in der unteren äusseren Wand desselben. Eine andere Gruppe verläuft in dem intermuskulären Gewebe des Brücke'schen Muskels. Dann verläuft eine Fasergruppe in der continuirlichen Bindegewebsschichte, welche den Ciliarmuskel von innen begrenzt und von welcher die Ciliarfortsätze sich erheben. In der Iris hält Verf. wegen der Tinction mit Orcein, die Kerne in der hinteren Grenzlamelle nicht für Kerne der glatten Muskelfasern, sondern für dorthin versprengte (?) und die grössere Masse der hinteren Glaslamelle aus elastischem Gewebe bestehend. Von dem Vorhandensein eines pupillenerweiternden Muskels im menschlichen Auge hat sich Verf. nicht überzeugen können.

V. Physiologie.

352. Roux, Joanny, Réflexes rétino-rétiniens. Arch. d'opht. T. XVIII, 6, p. 395.

353. v. Kries, Ueber die absolute Empfindlichkeit der verschiedenen Netzhauttheile im dunkeladaptirten Auge. Zeitschr. f. Psych u. Phys. d. Sinnesorgane XV, H. 5/6, p. 327.

354. Reddingius, Der Accommodationsfleck. Zeitschr. f. Psych. u. Phys. d. Sinnesorgane XVI, H. 3, p. 188.

355. Fukala, V., Ein Fall von seltener absoluter Farbenblindheit. Zehender's klin. Monatsblätter f. Augenheilk. XXXVI, p. 175.

Digitized by Google

356. Nagel, W. A., Ueber das Aubert'sche Phänomen und verwandte Täuschungen über die verticale Richtung. Zeitschr. f. Psych. u. Phys. der Sinnesorgane XVI, 5/6, p. 373.

357. Fick, A. E., Ueber Stäbchensehschärfe und Zapfensehschärfe. A. v. Graefe's Arch. f. Ophthalm. XLV, 2, p. 336.

358. Heine, L., Physiologisch-anatomische Untersuchungen über die Accommodation des Vogelauges. v. Graefe's Arch. f. Ophthalm. XLV, 3, p. 469.

359. Hummelsheim, Ed., Ueber den Einfluss der Pupillenweite auf die Sehschärfe bei verschiedener Intensität der Beleuchtung (mit vier Figuren im Text). A. v. Graefe's Archiv f. Ophthalm. XLV, 2, p. 357.

360. Abelsdorf, J. G., Physiologische Beobachtungen am Auge des Krokodils. Arch. f. Anatom. und Physiol. Phys. Abth. 1898, p. 155.

361. Filehne, W., Die geometrisch-optischen Täuschungen als Nachwirkungen der im körperlichen Sehen erworbenen Erfahrung. Zeitschr. f. Psych u. Phys. d. Sinnesorgane XVII, 12, p. 15.

362. Tscherning, M., Eine Selbstbeobachtung. Zehender's klin. Monatsbl. f. Augenheilk. XXXVI, p. 223.

Die von Joanny Roux (352) beschriebenen réflexes rétino-rétiniens spielen sich in der Netzhaut ein und desselben Auges ab. 1. Der Réflexe pigmentaire ist ein wirklicher Reflex, durch welchen bei Belichtung und Beschattung des Auges die Verschiebung des Pigmentes zwischen den Stäbchen und Zapfen bewirkt wird, und welcher bei Durchschneidung des N. opticus aufhört. Der centripetale Weg ist also der Opticus, der centrifugale geht wahrscheinlich von einem Kerne des Oculomotorius durch diesen selber, das Ganglion ciliare und die Ciliarnerven und ist der gleiche, wie der für die Lichtreaction der Iris, welche auch denselben Zweck wie die Pigmentbewegungen erfüllt. 2. Der die Function der Neurosen (in der inneren Körnerschicht gelegenen sogenannten horizontalen Zellen und nervösen Spongioblasten) regelnde Reflex. Die centrifugalen Fasern kommen wahrscheinlich von den Vierhügeln, sind bis in die innere Körnerschicht zu verfolgen und werden wahrscheinlich nicht direct von dem Rindencentrum aus, sondern erst durch einen hier von der Retina aus anlangenden Reiz erregt.

v. Mittelstaedt.

Fick (357) bespricht nach Versuchen, die F. Köster unter seiner Leitung angestellt hat, die Schultze-v. Kries'sche Lehre der Stäbchen- und Zapfensehschärfe. Ohne hier auf die Versuchsanordnung und die Einzelheiten eingehen zu können, sei nur hervorgehoben, dass die mit Tabellen und Curven belegten Versuche das ergeben haben, was nach v. Kries zu erwarten war, nämlich in der Netzhautmitte eine, Stäbchen- oder Dunkelsehschärfe gleich Null, die seitwärts schnell ansteigt, ziemlich bald ihren

Digitized by Google

Höhepunkt erreicht und bis zur Grenze der Netzhaut ziemlich unverändert bleibt. Auch der Befund bezüglich der Zapfen- oder Hellsehschärfe passt ganz gut zu den anatomischen Thatsachen: Reissend schnelle Abnahme von der Mitte der Netzhaut seitwärts bis etwa 5°, dann langsamere Abnahme bis etwa 20° oder 30° und dann ganz geringes Sinken der Curve bis zum Rande. Fick meint auch, dass nach seinen Versuchen (s. Curven) die Stäbchenfunction im hellen Lichte auszufallen scheint.

Hummelsheim's (359) Untersuchungen zeigen, dass der Einfluss der Pupillenweite auf die Sehschärfe bei den niedrigsten Beleuchtungsgraden verschwindend klein ist; von 1 mk ab aufwärts wird die Sehschärfe bei enger Pupille erheblich besser als bei weiter. Die Differenz zwischen beiden nimmt von ca. 50 mk bis zu 20 mk. nur noch ganz wenig zu.

Heine (358) findet, dass die Accommodation des Vogelauges im Princip auf gleiche Weise stattfindet wie die des Menschenauges. Die Wölbungsveränderung der Cornea ist unter physiologischen Verhältnissen im Taubenauge ein wesentlicher Factor für die Refractionsvermehrung. Die Spannung der Linsenkapsel ist in der Ruhestellung durch die Zonula und nicht durch das Ligam. pectinatum bedingt. Die gewöhnliche Refraction des Taubenauges ist Hypermetropie von 1 bis 2 D. Durch electrische Reizung kann das Taubenauge um 12 D. und mehr accommodiren. Bei Application von Mioticis ist Accommodation bis zu 7 oder 8 D. zu beobachten. Es ist Verf. gelungen, das eine Auge der Taube im gelähmten, das andere im accommodirten Zustande zu fixiren und der mikroskopischen Untersuchung zugänglich zu machen. Constant auftretende Verschiedenheiten beider Augen nöthigen zu dem Schlusse, dass der Accommodationsmuskel, welcher functionell als Einheit aufzufassen ist, durch seine Contraction die Zonula anspannt.

VI. Refraction und Accommodation.

363. Guillery, Accommodation und Gesichtsfeld. Arch. f. Augenheilk. XXXVI, p. 272.

364. Evers, Ein Beitrag zur Entstehung von regulärem Hornhaut-Astigmatismus. Klin. Monatsbl. f. Augenheilk. XXXVI, p. 240.

365. Reddingius, R. A., Erhöhte Erregbarkeit der Accommodation. Studie über musculäre Asthenopie. A. v. Graefe's Archiv f. Ophthalm. XLV, p. 374.

Reddingius (363) bespricht 8 Fälle von sogenannter erhöhter Erregbarkeit der Accommodation mit den entsprechenden Beschwerden musculärer Asthenopie, die er unter 800 poliklinischen Patienten beobachtet hat. Accommodation war auf beiden Augen normal. Binoculares Sehen. Augenbewegungen bei den Lateralinnervationen normal. Convergenz normal, das heisst die Distanz des Punctum proximum der Convergenz zur Grundlinie ist

Digitized by Google

nicht grösser als 5 cm. Beim Sehen in die Ferne zeigen sie alle Orthophorie oder geringe Exophorie, beim scharfen Nahesehen starke Exophorie und asthenopische Beschwerden. In allen Fällen hat es sich gezeigt, dass durch Verordnung von schwachen Concavgläsern die Beschwerden behoben werden. Verf. meint, dass es sich in diesen Fällen um ein abnormes Verhältniss zwischen Convergenz und Accommodation handelt, namentlich um ein Voran streben der Accommodation. Durch Einträufelung von schwachen Dosen Eserin ist der Zustand, den diese Krankheitsfälle boten, künstlich hervorzurufen.

VII. Muskeln und Nerven.

366. Wolff, J. On paralysis of the associeted lateral movments of the eyes with preservation of the power of convergence. Arch. of Ophth. vol. XXVII, 2, p. 147.

367. Vignes. Avancement musculaire répeté. Arch. d'opth. T. XVIII, 6, p. 388.

368. Landolt. La détermination de la »projection« ou »localisation« de l'oeil. Arch. d'opht. T. XVIII, 5, p. 273 (mit Abbildung).

369. Wolff, J. Ueber Lähmung der associirten Seitenbewegungen der Augen mit Erhaltung des Convergenzvermögens. Arch. f, Augenheilk. XXXVI, p. 257.

370. Lederer, Rudolf. Ueber einen Fall beiderseitiger conjugirter Augenmuskellähmungen bei erhaltener Convergenz. Restitutio ad integrum. Ophthalm. Klinik 1898, 5, p. 84.

371. Sachs, Moriz. Klinische Beiträge zur Lehre von den Augenmuskellähmungen. Arch. f. Augenheilk. XXXVII, 1, p. 9.

372. Meinong, A. Ueber Raddrehung, Rollung und Aberration. Beiträge zur Theorie der Augenbewegungen. Zeitschr. f. Psych. und Phys. d. Sinnesorgane XVII, 3 u. 4, p 161.

Wolff (366) giebt die Krankengeschichte eines Patienten, der bei erhaltener Convergenzfähigkeit eine Lähmung der associirten seitlichen Bewegungen, nach links stärker als nach rechts, zeigte. Patient litt an Diabetes und Arteriosclerose. Vor seinem im Coma eingetretenen Tode verschwand die Lähmung fast vollständig. Wolff nimmt als Ursache desselben eine Blutung oder Embolie am Boden des IV. Ventrikels an, welche beide Abducenskerne, die wiederum direct oder indirect mit der Innervation des Rectus internus der entgegengesetzten Seite in Verbindung treten, afficirte. Abelsdorff.

Vignes (367) empfiehlt zur Vermeidung aller mit der Rücklagerung verbundenen Nachtheile nur mehr allein die Vorlagerung zu machen, welche bei einer Resection der Sehne von 3—4 mm, je nachdem man wenig oder viel Tenon'sche Kapsel auf die Nadel nimmt, Schielen von 10^0—15^0 und 20^0—22^0 beseitigt. Bei höheren Graden ist es vortheilhafter, die Vorlagerung

Digitized by Google

auf demselben Auge zu wiederholen, als den Effect auf beide Augen zu vertheilen. Mit 2—3 denselben Muskel betreffenden Vorlagerungen hat Verf. Schielen von 25^0—30^0 beseitigt. Die Nadeln sind, wenn auch der Muskel weit rückwärts gefasst wird, dicht an den Wundränderu auszustechen und erst bei den späteren Operationen soll die Conjunctiva und Tenon'sche Kapsel so weit zurück, als es die Ausdehnung der Lidspalte erlaubt, gefasst werden. Die Aussicht auf Wiederherstellung des binocularen Sehens und eines normalen Blickfeldes entschädigen nach Verf. Ansicht die lange Dauer der Behandlung. — Krankengeschichten sind nicht mitgetheilt.

v. Mittelstaedt.

Zur Bestimmung der fehlerhaften Projection bei den verschiedenen Beweglichkeitsstörungen der Augen bedient sich Landolt (368) einer aufrecht stehenden Tafel mit einer senkrechten weissen Linie. Mit der Tafel durch ein Charnier verbunden ist eine Platte, deren eine Seite einen Ausschnitt hat. Der Untersuchte steht vor der Tafel, mit dem Halse so in dem Ausschnitt der aufgeklappten Platte, dass er den unteren Theil der Tafel sowie seine Arme nicht sehen und die Bewegungen seiner Hand, mit welcher er möglichst rasch die Fortsetzung der vor ihm befindlichen senkrechten Linie angeben muss, nicht verfolgen kann. Dicht unter der Verbindung der Tafel mit der Platte findet sich eine Scala, auf welcher sich die Untersuchungsergebnisse markiren lassen. Letztere, welche bei Muskelinsuffizienz, concomitirendem und paralytischem Schielen sehr interessant und zum Theil überraschend waren, will Verf. erst, wenn ihre Zahl grösser, mittheilen. v. Mittelstaedt.

Sachs (371) hat eine Anzahl von complicirteren Störungen der Seitenwender in Bezug auf das Verhalten der Localisation untersucht. Verf. hat schon früher gezeigt, dass in Fällen wo an einem Auge Abducensparese vorliegt, im Bereiche des Rectus internus des anderen Auges eine Störung nachweisbar ist, die darin besteht, dass ein mit Hülfe dieses Seitenwenders fixirter Gegenstand falsch localisirt wird. Er untersuchte seine Fälle von complicirten Störungen der Seitenwender mit seinem Tastversuch und trachtet damit, für die Differentialdiagnose verwendbare Merkmale aufzufinden. Darnach erscheint der Tastversuch in vielen Fällen zur Diagnosenstellung werthvoller als die Prüfung von Doppelbildern. z. B. bei Parese der Rechtswender, wo überhaupt keine Doppelbilder auftreten, gelangt man erst mit Hülfe des Tastversuches (s. d. Arch. Bd. XXXIII, S. 111) zum Verständniss des Krankheitsbildes. Die Einzelheiten der Untersuchnng eignen sich nicht zum Referate und müssen im Originale an der Hand der Krankengeschichten nachgelesen werden.

Digitized by Google

Für Abschnitt VIII—XII Referent Prof. **P. Silex.**

VIII. Lider.

373. Schanz. Die angeborenen Lidcolobome und ihre Beziehung zu den Gesichtsspalten. Deutsche med. Wochenschr. 1898, No. 18.

374. Alleman, L. Congenitale Verkürzung der unteren Augenlider, Colobome der oberen Lider. Ann. of Ophth. 1898, April.

375. Wintersteiner. Ankyloblepharon filiforme adnatum. Centralbl. f. pract. Augenheilk. XXII, p. 169.

376. Hanke. Lagophthalmus im Schlafe bei vollständigem Lidschlusse im wachen Zustande, als Theilbefund multipler Hirnnervenlähmung in Folge luetischer Basalmeningitis. Wien. klin. Wochenschr. 1898, 16.

377. Königshöfer. Zur Operation des Lagophthalmus. Ophthalm. Klinik 1898, 1.

378. Libmann, E. A case of favus of the eyelid. Arch. of Ophth., Vol. XXVII, 2, p. 173.

379. Günsburg, J. Ophthalmologische Betrachtungen. Wjestn. Ophth. 1898, 1.

380. Wicherkiewicz. Un procédé opératoire efficace contre l'ectropion de la paupière inférieure. Rev. génér. d'opht. 1898, p. 193.

381. Prince, A. Excision des Tarsus wegen extremen, nicht durch Narben erzeugten Entropiums des Unterlides. Amer. Journ. of Ophth. 1898, Mai.

382. Strzeminski. Rétablissement du bord ciliaire dans le traitement opératoire de l'entropion et du trichiasis trachomateux. Arch. d'opht. T. XVIII, p. 241.

383. Fage. Le Sarcome des paupières. Soc. franç. d'opht. Ann. d'ocul. T. CXIX, p. 352 u. Arch. d'opht. T. XVIII, 5, p. 298.

384. Topolanski. Ein Fall von Sarcom beider Lider des rechten Auges und ein Fall von angeborenem doppelseitigen Ankyloblepharon internum. Wien. klin. Wochenschr., 1898, 6.

385. Goldzieher, W. Fibrom der Oberlider, verbunden mit Riesenwuchs der Haut und Asymmetrie des Gesichtes. Centralbl. f. pr. Augenheilk. XXII, p. 174.

386. Murphi, F. Eine ungewöhnliche Form von Hypertrophie der Lider. Ann. of ophth. 1898, April.

387. Rombolotti. Ueber Elephantiasis lymphangioides der Lider. Arch. f. Augenheilk. XXXVI, 4, p. 309.

388. Ballaban, Th. Cornu cutaneum palpebrae. Centralbl. f. pr. Augenheilk. XXII, p. 97.

389. Dagilaiski. Drei Fälle primärer syphilitischer Sclerose auf der Conjunctiva. Wjestn. Ophth. 1898, 1.

Digitized by Google

390. Seydel. Beitrag zur Casuistik der einfachen und doppelten Lidschanker. Zehender's klin. Monatsbl. f. Augenheilkunde 1898, April.

391. Helbron. Ein Fall von doppeltem Lidschanker. Münch. med. Wochenschr. 1898, 21.

392. Simon, R. Tarsitis bei hereditärer Syphilis. Centralbl. f. pr. Augenheilk. XXII, p. 147. (2jähriges Kind.)

393. Feuer, N. Tarsitis palpebrarum luetica congenita bei einem 3monatlichen Säuglinge. Ung. med. Presse 1898, 20.

Schanz (373) bespricht die Störungen in der Bildung der fötalen Gesichtsspalte und den Einfluss, der dadurch auf die Bildung der Lider ausgeübt wird. Amniotische Stränge spielen dabei eine wichtige Rolle. Zu einem kurzen Referate ist die Arbeit nicht geeignet.

Alleman's Fall (374) betraf einen Knaben, welcher an einer congenitalen Deformität beider Augenlider litt; dieselbe bestand in deutlicher Verkürzung der unteren und in geringem, 5 mm breitem, Colobom beider oberen Lider, letzteres nur wenige Millimeter vom inneren Canthus entfernt. Die Lider konnten nicht geschlossen werden. Keine andere Deformität. $S = \frac{20}{20}$ im R. und $\frac{20}{30}$ im L. A. Burnett.

Wintersteiner (375) fand in dem Strange fibrilläres welliges Bindegewebe mit einem dem Alter des Kindes entsprechenden Kernreichthum. In seiner Achse verliefen zartwandige Gefässse. Der Strang war überkleidet mit einem geschichteten, oberflächlich verhornten Plattenepithel, das die ununterbrochene Fortsetzung des Deckepithels der Lidhaut darstellte. Zwei analoge Beobachtungen finden sich in der Literatur. Als Ursache für die Fadenbildung beschuldigt er eine festere pathologische Verwachsung zwischen den Lidrändern, die später gedehnt und durch eine vielleicht traumatisch entstandene intrauterine Epithelverletzung eingeleitet wurde.

Hanke (376) theilt ausführlich die Krankengeschichte einer Patientin mit, die 3 Jahre vorher einen »Schlaganfall« erlitt und die Erscheinungen einer multiplen linksseitigen Hirnnervenaaffection zeigte. Wie aus der Anamnese sowie der prompten Besserung auf Jodkali hervorgeht, ist Lues als die Ursache des Leidens anzusehen. Von Seiten des linken Auges war neben einer Keratitis neuroparalyt. und der Parese verschiedener Augenmuskeln das auffallendste Symptom dies, dass im wachen Zustande die Lider des linken Auges sowohl willkürlich als auch reflectorisch vollständig geschlossen werden konnten, während im Schlafe der reflectorische Lidschluss fehlte. Die Erklärung dieses seltenen Phänomens sieht Verf. in einer Parese des linken Orbicularis oculi, der, nachdem er im Momente des Einschlafens consensuell mit dem des rechten Auges die Lidspalte geschlossen hat, wegen seiner Schwäche nicht im Stande ist, den Contractionszustand lange Zeit beizubehalten. Die Lidspalte öffnet

Digitized by Google

sich also wieder, und da wegen der gleichzeitigen Unempfindlichkeit der Cornea und Conjunctiva keine Reflexbewegungen durch äussere Schädlichkeiten ausgelöst werden, bleibt der Lagophthalmus während des Schlafes bestehen.

Königshöfer (377) beschreibt ein Verfahren zur Beseitigung des Lagophthalmus, das darin besteht, dass der innere Lidwinkel umschnitten wird und nach Vertiefung der Schnitte die Wundränder in der Weise vereinigt werden, dass eine Verwachsung des Canthus internus eintritt. Bei höheren Graden von Lagophthalmus wird auch noch der Canthus ext. gehoben. Die genauere Schnittführung muss im Orginal eingesehen werden.

Günsburg (379) berichtet über: 1. Einige Cilien unter der Lidbindehaut. 2. Eine Cilie in der Vorderkammer. 3. Eine seltene Form von Anomalie des Wachsthums der Cilien. (Die Cilie lag unter der Epidermis und hob letztere in Form eines Fältchens empor. Im Bau derselben keine merkliche Abweichung von der Norm.) 4. Ein Fall von recidivirender retrobulbärer Neuritis.

Bei den Fällen hochgradigen Entropiums bei älteren Leuten mit Thränensackleiden ohne Narbenzusammenziehung der Haut nimmt Prince (381) den ganzen Tarsus des unteren Lides heraus, was unter Cocaïn geschehen kann. Er berichtet über drei erfolgreiche Fälle. Burnett.

Zur Bildung eines normalen Lidrandes, welche bei der Beseitigung des Entropion und der Trichiasis das Wichtigste ist, pflanzt Strzeminski (382) nicht einen grossen, sondern mehrere kleine Lappen der Lippenschleimhaut in die durch einen 5 mm tiefen Intermarginalschnitt erzeugte Lücke. Von den Enden dieses Schnittes wird noch ein nach oben und den Seiten hin gerichteter 3 mm langer Hautschnitt ausgeführt, um den Ciliarmuskel wenn nöthig zum Theil zu excidiren. Bei dieser Lappeneinpflanzung wird das mühsame Anlegen der Nähte erspart, da die kleinen Lappen sich, nachdem die Wunde gut ausgeblutet, leicht anlegen und festkleben. Selbst wenn einmal ein Stückchen — wie in einem Falle — beim Verbandwechsel losgelöst wird, schadet das nichts. Verf. hat gute Erfolge dieses Verfahrens noch nach Jahren feststellen können. v. Mittelstaedt.

Wie Fage (383) an einem von ihm beobachteten Falle zeigt, kann das Sarcom der Lider im Beginn leicht mit einem Chalazion verwechselt werden. Selbst histologisch besteht eine grosse Aehnlichkeit beider Affectionen. wenn man nur die Form und Gruppirung der Geschwulstelemente, nicht aber den Ausgangspunkt und die Entwickelung der Geschwulst berücksichtigt. Das Sarcom der Lider, welches von irgend einem Theile derselben ausgehen kann, ist ziemlich selten, recidivirt leicht und erfordert ausgiebige Exstirpation mit Lidplastik. Zum Schluss eine Zusammenstellung von 16 fremden Beobachtungen. v. Mittelstaedt.

Es fand sich in dem Goldzieher'schen (385) Fall unter der verdickten Haut des Oberlides eine weiche überall hin verschiebbare Geschwulst

Digitized by Google

von weicher Consistenz, die nach der Exstirpation 7 cm in der Breite, 5 cm in der Höhe und 4,5 cm in der Dicke maass. Die mikroskopische Untersuchung ergab eine reine Bindegewebsgeschwulst und eine Hyperplasie aller Schichten der Haut frei von entzündlichen Vorgängen. Verf. betont, dass das Ganze nicht mit Elephantiasis zu verwechseln ist.

Die Eigenthümlichkeit des Murphy'schen (386) Falles besteht darin, dass die Hypertrophie auf die Ober- und Unterlider auf der rechten Seite und auf die rechte Ohrmuschel beschränkt ist. Die Gewebszunahme scheint aus Bindegewebe zu bestehen. Das Gewicht des Oberlides ist so vergrössert, dass es nur schwer gehoben werden kann. Die Haut ist etwas dunkler als am übrigen Körper. V. sieht mit beiden Augen schlecht. $R = \frac{15}{200}$, $L = \frac{10}{200}$. Der Patient ist 58 Jahre alt. Burnett.

Rombolotti (387) berichtet über eine 50jährige, bis zu ihrem 19. Jahre stets gesunde Frau, die nach mehreren Erysipelrecidiven eine ungeheuere Schwellung der Lider davontrug. Auf Grund der klinischen Befunde und der mikroskopischen Untersuchung wurde die Diagnose auf Elephantiasis lymphatischen Ursprungs gestellt. Jede Lymphangoitis hinterlässt eine Menge von Zellenelementen, die sich allmählig organisiren und gemeinsam mit Hyperplasie der fixen Gewebselemente eine immer beträchtlichere Hypertrophie des Gewebes bedingen. Der Streptococcus ist das pathogene Agens der Elephantiasis, gleichwie dasjenige der Lymphangoitis, deren Recidive den Ausgangspunkt der elephantiatischen Alterationen bilden.

Ballaban (388) kommt auf Grund eigener anatomischer Untersuchungen zu dem Schluss, dass die Hauthörner den Papillomen zuzurechnen sind, von denen sie sich nur durch einen besonderen Grad und Intensität der Epidermiswucherung unterscheiden. Für seine Anschauung spricht namentlich der Umstand, dass er bei drei verschiedenen Entwickelungsstadien derselben Geschwulstart die Papillenwucherung constatiren konnte. Es ist übrigens nicht ausgeschlossen, dass andere hierher gehörige Geschwülste epidermoidalen Ursprungs sind, und dass wieder andere, der Ansicht von Kaposi entsprechend, Auswüchse der Haut darstellen, welche über präexistirenden hyperplastischen Papillen sich entwickeln.

Seydel (390) beschreibt zwei Fälle, von welchen bei dem ersten die Duplicität des Primäraffectes am rechten Unter- und Oberlide interessant ist, der zweite ein typisches Bild des einfachen Lidschankers darstellt bei einem 10jährigen Knaben. Im letzteren Falle nimmt Seydel als Eingangspforte für die Infection ein Gerstenkorn an, während im ersten Fall die Gelegenheit der Infection zweifelhaft war. Die Affection des Knaben sass im äusseren Lidwinkel, dementsprechend war auch die Praeauriculardrüse geschwollen, die Submaxillardrüse aber nicht, da der innere Lidwinkel frei war. In einem Nachtrag wird dann noch ein Fall von doppeltem Lidschanker bei einer

Digitized by Google

51jährigen Frau berichtet, wobei die Infection wahrscheinlich durch ein Handtuch erfolgte.

Helbron (391) giebt die Krankengeschichte eines Falles von doppeltem Lidschanker, von dem nach Verf. nur 7 Fälle bisher beschrieben seien. Eigenthümlich war das gleichzeitige Auftreten eines chalazionähnlichen Knotens im Tarsus, der möglicherweise auf das Eindringen des syphilitischen Virus in eine Meibom'sche Drüse zurückgeführt werden muss. Im weiteren Verlauf trat noch eine Erkrankung des Glaskörpers (geformte Trübungen) und eine acute specifische Neuritis hinzu. Auffallend bei dem ganzen Krankheitsbilde war noch die Localisation der constitutionellen Syphilis nur auf die Augen, speciell das linke.

Bei einem drei Monate alten Säuglinge diagnosticirte Feuer (392) eine Tarsitis palpebrarum luetica congenita. Besonders ausgesprochen war die Verdickung des Lidknorpels am linken Auge, wo die Vergrösserung so hochgradig war, dass die convexen Ränder des Knorpels bis zum Orbitalrande reichten. Die Lidspalte konnte kaum 5 mm weit geöffnet werden, das Umkippen des unteren Lides war unausführbar. Die Lidbindehaut war nur etwas verdickt, nicht injicirt. Rechterseits war die Vergrösserung des Lidknorpels eine ungleich schwächere. Das im Ganzen schwach entwickelte Kind zeigte an der Oberlippe tiefe Rhagaden, an beiden Ohrmuscheln je ein bohnengrosses, scharf abgegrenztes Geschwür und am Halse vergrösserte Lymphdrüsen. Das Kind starb einige Tage nachher, und die von Prof. Genersich vorgenommene Section bestätigte die Annahme einer congenitalen Lues. Herrnheiser.

IX. Thränenapparat.

393a. Rochon Duvigneaud. Abscès froid tuberculeux de la région du grand angle de l'oeil, ayant les apparences d'une dacryocystite, chez un enfant de 7 mois. Opération. Guérison. Archiv d'Ophthalm. XVIII, 6. p. 391.

394. Lederer, R. Ein Fall von chronischer Entzündung der Thränendrüse unter dem Bilde eines Orbitaltumors. Prager med. Wochenschrift 1898, No. 23.

395. Tscherno-Schwarz. Ueber Aufhebung des Thränens und die Veränderungen in der Thränendrüse nach Entfernung des Thränensackes. Dissert. inaug. Petersburg 1868.

396. Morax, Lupus des voies lacrymales. Soc. franç. d'opht. Ann. d'ocul. CXIX, p. 349.

397. Meyer, Th. Ein Fall von Bildung eines Cholestearinsteines im Thränensack mit consecutivem Hydrops desselben. Ophth. Klinik 1898, No. 6, p. 104.

398. Embden, Demonstration eines Kindes mit einseitigem Weinen bei completer Facialislösung. Berl. klin. Wochenschrift 1898, Nr. 1.

Digitized by Google

399. Vulpius, Ergänzung zu Dr. Hormanns Aufsatz »Ueber die Verwendung von Dauersonden bei Erkrankungen des Thränenkanals.« Zehenders klin. Monatsbl. f. Augenheilkde. XXXVI, p. 186. (Literaturergäazung Vulpius, Silex).

Rochon Duvigneaud (393a) beobachtete bei einem 7monatl. Kinde, das von seiner erst später manifest tuberculös gewordenen Mutter gestillt wurde, einen vom Hirnfortsatze des Oberkiefers ausgehenden kalten Abscess, welcher den Eindruck eines ausgedehnten Thränensackes machte. Die über die Geschwulst verlaufende und pulsirende Arteria augularis, welche bei Entzündungen des Thränensackes nicht emporgehoben wird, weil dieser weiter nach rückwärts liegt, wies auf einen anderen Ursprung des Leidens, zumal auch die Thränenwege ganz normal waren. Nach Eröffnung des Abcesses fand sich eine mit Abscessmembran ausgekleidete Höhle, welche nach Auskratzung nnd Entfernung eines Sequesters bald ausheilte. In der Abscessmembran fanden sich spärliche Tuberkelbacillen, im Eiter dagegen nicht.

v. Mittelstaedt.

Bei einem 14jährigen Knaben, dem sechs Jahre zuvor eine Astspitze durch das Oberlid gedrungen war, fand Lederer (391) das Bild eines Orbitaltumors mit Ptosis, Vordrängung des Bulbus nach vorn und aussen unten, mit atrophischer Verfärbung der Papille, Herabsetzung der Sehschärfe und Einschränkung des Gesichtsfeldes. Nach einem vergeblichen Versuche, die »Geschwulst« von der Conjunctiva bulbi her zu entfernen, wurde die Exstirpation vom Lide aus gleichzeitig mit der Eversbusch'schen Levatorvorlagerung vorgenommen, worauf sich die Stellungsanomalie nur wenig, die Sehschärfe aber und die Gesichtsfeldeinschränkung beträchtlich besserte. — Die histologische Untersuchnng ergab: Entzündung der Thränendrüse. L. versucht, die Vergrösserung der entzündeten Thränendrüse in einer Richtung, die von dem gewöhnlichen Verhalten bei Dakryoadenitiden ganz abweicht, aus der besonderen Art der Verletzung zu erklären, und weist zum Schluss auf die differentialdiagnostische Bedeutung der Ptosis und der Vergrösserung der accessorischen Thränendrüse hin.

Herrnheiser.

Die Versuche von Tscherno-Schwarz (395) zerfallen in drei Reihen; 1. Er exstipirte den Thränensack der einen Seite bei 16 Kaninchen und beobaehtete die Thiere (im Laufe von 24 Tagen bis 15 Monaten) in Bezug auf das Thränenträufeln, welches im Beginn bei allen Thieren auf der operirten Seite bedeutend war, allmählich aber abnahm, nach längerer Zeit ganz verschwand, so dass das operirte Auge sich vom nicht operirten nicht unterschied und blos bei Reizung oder Kälte stärker thränte. Die zweite Reihe von Untersuchungen (an 3 Kaninchen) hatte zum Zwecke die genaue Bestimmung des Gewichtes der Thränendrüsen und dessen Verhältniss zum Körpergewicht, den Vergleich des Gewichtes der rechten und der linken Thränendrüse, und

Digitized by Google

der Grösse des Kalibers der secernirenden Drüsenbläschen beider Seiten, Es ergab sich, dass das Gewicht der Drüsen sehr verschieden ist, aber dass das Gewicht der beiden Drüsen nur unbedeutend differirt, und zwar bei den einen der rechte, bei den anderen die linke etwas schwerer ist. »Das mittlere Kaliber der Drüsenbläschen der rechten Seite übertrifft regelmässig etwas das der Bläschen der linken. Die dritte Serie von Untersuchungen hatten zum Zweck, bei den Kaninchen aus der ersten Serie, denen der Thränensack vorher exstirpirt war, und bei welchen das Thränenträufeln aufgehört hatte, die Structur der Thränendrüse der operirten Seite mit der der nicht operirten zu vergleichen. Verf. fand deutliche Zeichen der beginnenden Atrophie der Drüse auf der operirten Seite. Verf. schliesst aus seiner Arbeit, dass die allmähliche Abnahme des Thränenträufelns nach der Exstirpation des Thränensackes auf einer compensatorischen Atrophie der Thränendrüse beruhe, und dass die Existenz eines engen Bandes (Innervation) zwischen beiden Organen zu vermuthen sei. Der Arbeit ist eine ausführliche Uebersicht der entsprechenden Literatur beigefügt. Hirschmann.

Morax (396) lenkt die Aufmerksamkeit auf die Häufigkeit des Lupus der Thränenwege. Diese Affection ebensowohl wie der Lupus der Nasenschleimhaut wird meist nur dann erkannt, wenn die Gesichtshaut an dem Processe Theil nimmt. Verf. theilt eine Krankengeschichte mit, in welcher eine doppelte Dakryocystitis das einzige Symptom eines Lupus der Nasenschleimhaut war. dessen Bestehen durch die mikroskopische Untersuchung und durch Einimpfung beim Meerschweinchen festgestellt wurde. Der Gesichtslupus nimmt häufig seinen Anfang in der Gegend des Thränensackes. Gewisse Thränenfisteln haben denselben Ursprung und die Diagnose kann durch Tuberculininjection festgestellt werden. Sulzer

In dem Meyer'schen (397) Fall war es vor $2^1/_2$ Jahren durch ein Trauma zu einem Bluterguss in den Thränensack gekommen. Das coagulirte Blut hat dann den Krystallisationspunkt für die Cholestearinkrystalle abgegeben.

Der Fall Embdens (399) der ein 4jähriges Mädchen betrifft, stützt die Ansicht Goldziehers, dass nicht der Trigeminus, sondern der Facialis vermöge der durch den Nervus petrosus superficialis major zum Gangl. sphenopalatinum gelangenden Fasern, die als Nerv. orbitales durch die Fiss. orb. inf. in die Augenhöhle und zur Thränendrüse treten, als deren Secretionsnerv anzusehen ist.

X. Orbita und Nebenhöhlen.

400. Callus. Ueber einige Fälle von Orbitalverletzung. Dissert. inaug. Jena 1897.

401. Pahl. Ein Beitrag zur Casuistik der Schussverletzungen des Auges. Dissert. inaug. Greifswald 1898.

Digitized by Google

402. Zenker. Ein Fall vom Eindringen einer 5 cm langen Messerklinge vom Bindehautsack durch den Boden der Augenhöhle in den Oberkiefer und 12jähriges Verweilen in demselben ohne Wissen des Patienten. Zehender's klin. Monatsbl. für Augenheilkde. XXXVI, pag. 132.

403. Truc, H. Zwei Fälle von grossen Fremdkörpern in der Periorbita, welche von dem Patienten während eines Zeitraumes von 4 Jahren ignorirt wurden. Ophthalm. Klinik. 1898. No. 3, pag. 47.

404. Valude. Trois cas de tumeurs orbitaires chez l'enfant. Ann. d'ocul. CXIX, pag. 345.

405. Günsburg, S. Seröse Cyste der Orbita, Wjesct. Ophth. 1898, 3.

406. Trousseau. Phlegmon de l'orbite chez l'enfant. Ann. d'ocul. CXIX, pag. 343.

407. Ellet, E. Ein Fall von Tenonitis. Ophthalm. Record. April 1898.

408. Woodward, J. Ein Fall von pulsirendem Exophthalmus. Ruptur der linken Carotis in dem Sinus cavernosus. Heilung. New-York. med. Journ. 1898. 11. Juni.

409. Stomann, C. Bidrag til leeren om den pulserende exoftalmus. Kopenhavn 1898.

410. Rosenmeyer. Hornhautgeschwür bei Exophthalmus. Centralbl. f. pr. Augenheilkde. Bd. XXII, pag. 144.

411. Scheffels, O. Ueber intermittirenden Exophthalmus und Enophthalmus. Deutsch. med. Wochenschrift 1898, pag. 347.

412. Teillais. De l'exophtalmie transitoire ou intermittente. Ann. d'ocul. T. CXIX, pag. 423.

413. de Lapersonne. Quelques manifestations orbitaires des sinusites. Soc. franc. d'opht. Ann. d'ocul. CXIX, pag. 366.

414. Juffinger. Ein Fall von Empyem der vorderen Siebbeinzellen mit Durchbruch in die Augenhöhle. Wiener klin. Wochenschrift 1898. No. 10.

415. Hermann. Zur Symptomatologie, Therapie und Prognose der orbitalen, in Folge von Empyem der Nasen-Nebenhöhlen entstehenden Augenerkrankungen. Beilage der Wjest. Ophth. 1898. No. 3. Unbeendigt.

416. Golovine. Operative treatment of lesions of the frontal sinus. Arch. of Ophth. Vol. XXVII, 2, pag. 294.

417. de Lapersonne. De quelques manifestations orbitaires des sinusites. Arch. d'opht. T. XVIII, 1. pag. 358.

418. Salva. Ueber ein Sarcom der Orbita. Ophthalm. Klinik. 1898. No. 4, pag. 66.

Gallus (400) berichtet über in der letzten Zeit in der Jenaer Augenklinik beobachtete Fälle von Orbital-Verletzungen. Verf. kommt auf Grund eigener und früherer Beobachtungen zu dem Schlusse, dass der Verlauf der

Digitized by Google

Orbitalverletzungen ein ganz mannigfacher und vorher nicht zu bestimmender ist, und dass der Befund dem als wahrscheinlich angenommenen oftmals direct widerspricht. Die therapeutischen Maassnahmen weichen in keiner Weise von den üblichen ab.

Pahl (401) giebt einen Ueberblick über die bis zum Jahre 1884 zurück publicirten Fälle von Schrotschussverletzungen der Augen und theilt 2 in der Greifswalder Klinik beobachtete Fälle ausführlich mit.

Am ungünstigsten sind die Verhältnisse, wenn das Projectil sehr gross war, der Schuss aus nächster Nähe abgegeben ist, oder mehrere Schrotkörner in den Bulbus eingedrungen sind. Die nächst grösste Gefahr ist die Infection. Erblindung durch Verletzung des Gehirns hat Verf. unter den mitgetheilten 19 Fällen 2 mal gefunden.

Am günstigsten sind die Fälle, wo das Geschoss aus dem Bulbus wieder herauskommt oder entfernt werden kann.

Zenker (402) berichtet hauptsächlich über die Operation zur Entfernung der Messerklinge, die merkwürdigerweise das Auge selbst nicht getroffen hatte; das Auge, vorher von Eiter ständig umspült, war nach glücklicher Heilung völlig reizlos, S normal.

Günsburg (405) beschreibt eine seröse taubeneigrosse unter dem oberen Lide hervorragende, das obere Drittel der Corneae deckende, fluctuirende, seit $^1/_2$ Jahre ausgewachsene Cyste. Die Conjunctiva ist über derselben frei beweglich. Bei der (nicht vollkommen) Entfernung der Cyste dringt die Sonde 3 cm. tief hinein. Der ausgeflossene Inhalt ist gelb, etwas trüb. Keine Anzeichen von Echinococcus. Heilung per primam.

Hirschmann.

Elletti's (407) Fall war insofern interessant, dass die Tenonitis doppelseitig und soweit es sich feststellen lässt, idiopathisch war. Die Patientin war ein sonst gesundes Negermädchen. Es war geringe Hornhautentzündnng vorhanden, aber es trat vollständige Heilung ein. Brunett.

Woodward's (408) 39jährige Patientin war eine gesunde Frau, welche einen pulsirenden Exophthalmus ohne Verletzung erlitt. Druck auf die linke Carotis communis unterdrückte die Pulsationen und Geräusche, V. $^5/_{30}$. Geringe Netzhautblutungen.

Bettruhe und Jod wurden ohne Erfolg gebraucht. Da die Hornhaut erodirt wurde, so beschloss man die Carotis communis zu unterbinden, worauf die Symptome nachliessen, aber nicht vollständig verschwanden. Alle Störungen hörten jedoch nach Unterbindung der collateralen Gefässe etwa fünf Monate später auf. Burnett

Stomann (409) giebt eine Zusammenstellung der bis jetzt veröffentlichten Fälle von pulsirendem Exophthalmus und sucht durch eine kritische Bearbeitung dieses Materiales die Frage von dem anatomischen Substrate dss eben erwähnten Krankheitsbildes zu beleuchten.

Digitized by Google

Die Statistik umfasst 197 Fälle, von welchen 99 der Sattler'schen Statistik (Graefe-Sämisch's Handbuch) entnommen sind, während 96 theils aus anderen Statistiken, theils aus der sonstigen diesbezügiichen Literatur gesammelt sind. Zwei Fälle wurden hier zum ersten Mal veröffentlicht; von diesen wurde der eine von Prof. Gent, der andere vom Verfasser selbst beobachtet.

Als falschen pulsirenden Exophthalmus bezeichnet Verf. die (22) Fälle, wo mit Sicherheit angenommen werden kann, dass die Symptome des pulsirenden Exophthalmus (Protrusion, Pulsation und pulsirendes Geräusch) durch orbitale Encephalocele (2 Fälle), pulsirendes orbitales Angiom (10 Fälle) oder stark vascularisirte Neubildungen in der Orbita (10 Fälle) hervorgebracht worden sind.

Unter echtem pulsirendem Exophthalmus versteht er dagegen die (übrigen 175) Fälle, wo die eben erwähnten Symptome mit Wahrscheinlichkeit auf ein Aneurysma in weiteren Sinne (d. h. A. verum, spurium oder arterioso-venosum) zurückgeführt werden können. Von diesen 175 Fällen waren 122 traumatischen Ursprungs; in 22 derselben hatte das Trauma die vordere Apertur der Orbita getroffen, in anderen 48, wo dies nicht der Fall war, fanden sich doch Symptome einer Schädelläsion.

Auf dieses grosse und übersichtlich geordnete Material gestützt revidirt Verf. die verschiedenen pathologischen Zustände, welche Sattler als Grundlage des pulsirenden Exophthalmus angenommen hat. Die interessanten Auseinandersetzungen des Verf.'s, auf die hier nicht näher eingegangen werden kann, führen zu dem Schlusse, dass für die Entstehung des echten pulsirenden Exophthalmus nur die Ruptur der Carotis interna in Sinus cavernosus und das Aneurysma der Arteria ophthalmica von praktischer Bedeutung sind und zwar so, dass die Ruptur die am weiten wichtigste Ursache ist. In den 22 Fällen, die zur Section kamen, wurde 2 Mal Aneurysma der Art. ophthalmica, 8 Mal Ruptur der Carotis int. constatirt; von den übrig bleibenden 12 Sectionsfällen sind die 8 mit Wahrscheinlichkeit auf die letztgenannte Ursache zurückzuführen, während die anderen 4 keine bestimmte Meinung von der anatomischen Unterlage der Krankheit erlauben.

In der Fortsetzung seiner Arbeit analysirt Verf. die Entstehung der verschiedenen Symptome, die bei pulsirenden Exophthalmus beobachtet worden sind, und giebt einige Anhaltspunkte für die Differentialdiagnose sowohl zwischen den beiden oben erwähnten Formen des echten pulsirenden Exophthalmus als auch gegenüber dem falschem pulsirenden Exophthalmus.

Die Prognose der Krankheit ist quoad vitam sehr gut, quoad visum schlecht. Spontane Heilungen wurden in 20 Fällen beobachtet.

Die Therapie bestand für die Mehrzahl der Fälle in Compression der Carotis comm. oder in Ligatur dieser Arterie. Die Compression hat sich nicht als sehr wirksam bewährt. Von 53 so behandelten Fällen wurden nur 8 defi-

Digitized by Google

nitiv geheilt. Bessere Erfolge sind durch die Unterbindung erzielt worden. Diese führte in 54 % zur Heilung. Doch ergiebt die Statistik eine relativ sehr bedeutende Mortalität für diese Behandlungsmethode nämlich 10,5 %. Verf. glaubt indessen, dass diese Procent sich künftig viel besser stellen werden, indem Wundinfection durch die jetzige Antiseptik ausgeschlossen werden kann. Er giebt übrigens den Vorschlag, die Ligatur der Carotis communis gegen die der Carotis interna, eventuell auch der externa zu vertauschen, wodurch eine grössere Sicherheit gegen Recidive gewonnen werden soll. Dalén.

Das eine Auge in dem Rosenmeyer'schen (410) Falle bei einem 45jährigen Patienten ging durch eitrige Keratitis zu Grunde, das andere, das ca. 5 Wochen später in derselben Weise erkrankte, konnte durch vollständige temporäre Tarsorrhophie gerettet werden.

Scheffels (411) berichtet über ein 21jähriges Mädchen, bei dem er beim Bücken und starken Pressen ein Hervortreten des linken Bulbus constatiren konnte. Die Aufgabe des Dienstes, die Einwickelung des Abdomen mit Priessnitz'schen Umschlägen und die Verabfolgung von dreimal täglich 15 Tropfen Elixir proprietatis Paracelsi brachten fast Heilung zu Stande. Merkwürdig war, dass aber jetzt bei aufrechter Kopfhaltung eine ganz leichte, aber sicher vorhandene Andeutung von Exophthalmus da war.

Beschuldigt wird für das Auftreten des Exophthalmus eine einfache varicöse Erweiterung der Vena-ophthalmica.

Ausser dem von Gefässveränderungen in der Orbita abhängigen, mit Exophthalmus abwechselnden Enophthalmus hat Teillais (412) einen anfallsweise auftretenden einseitigen Exophthalmus ohne Enophthalmus beobachtet. Eine 35jährige verheirathete Frau hat während vier Jahren acht Anfälle von Exophthalmus des rechten Auges durchgemacht. Der Exophthalmus tritt plötzlich ein und dauert fünf bis zehn Tage; er ist abhängig von der Körperhaltung. Sein Erscheinen macht sich durch ein Gefühl von Spannung und durch Schmerzen in der Gegend des rechten Auges bemerkbar; die Hervortreibung des Auges erreicht in ungefähr zehn Stunden ihren Höhenpunkt und von diesem Augenblick an verschwinden die Allgemeinsymptome, die in Frösteln, Uebelkeit und Erbrechen bestehen. Das linke Auge ist in jeder Beziehung vollständig normal; ebenso das rechte ausser zur Zeit der Anfälle. Während der Anfälle lässt sich das Auge auf keine Weise in die Augenhöhle zurückdrängen, die Palpation ergiebt nichts anormales und es bestehen weder subjective noch objective Geräusche. Der Fundus ist normal. $V = {}^3/_4$, H 1 D. während das linke Auge $V = {}^6/_6$ und E. aufweist. Nach Ablauf des Anfalles wird das rechte Auge dem linken gleich auch in Bezug auf Sehschärfe und Refraction. Vier Anfälle sind unmittelbar vor dem Eintritt der Menstruation aufgetreten, einen während der Menstruation und drei im Anschluss au dieselbe. Das Verschwinden der Hervortreibuug findet während 24 Stunden statt. Die Compression der Carotis und der Jugularis bleibt ohne Einfluss auf den Zustand.

Digitized by Google

Zwei ähnliche Fälle hat Teillais im Anschluss an die Menopause auftreten seben. Sulzer.

Der Bulbus war bei dem Patienten Juffingers (414) nach aussen gedrängt, im linken inneren Augenwinkel zeigte sich eine Fistel. Der in der Nase vorgefundene Tumor war entweder die stark vergrösserte Bulla ethmoidalis oder eine der vorderen Siebbeinzellen. Von hier aus kam es zum Durchbruch der Lamina papyracea.

Bei operativem Vorgehen gegen Erkrankungen des Sinus frontalis hält Golovine (416) die Herbeiführung einer vollständigen Obliteration des Sinus für erforderlich, um Récidiven vorzubeugen. Für solche Fälle, die durch cerebrale Symptome complicirt sind, empfiehlt er die Kuhnt'sche Methode der Wegnahme der ganzen vorderen Sinuswand, für einfache dagegen die von Czerny zuerst vorgeschlagene und vom Verfasser modificirte osteoplastische Methode (Bildung eines Knochen-Periostlappens). Für den Eintritt der Obliteration, besonders bei einigen Erkrankungen, erwies sich die directe Einwirkung heissen Wasserdampfes als sehr förderlich. Nach der Operation muss die Drainage durch die Nase in der Regel mindestens 2 Monate lang aufrecht erhalten werden. Abelsdorff.

De Lapersonne (417) bespricht, gestützt auf 5 mitgetheilte Krankengeschichten, einige bei Sinuserkrankungen auftretende diagnostisch und therapeutisch wichtige Erscheinungen an den Augen. — Auf eine Erkrankung der Stirnhöhle mit zeitweiser durch Schleimhautschwellung bedingter Verlegung der Communication mit der Nase sind zuweilen heftige intermittirende Ciliarneuralgien zurückzuführen, deren Ursache erst durch genaue Untersuchung der Nasenhöhle erkannt wird. Die Neuralgie kann mit jedem Schnupfen wiederkehren. — Bei ganz acuter Stirnhöhlenerkrankung kommt es zuweilen unter schweren Local- und Allgemeinerscheinungen zu einem Orbitalabscess, der nach Eröffnung und Entfernung von Sequestern schnell und ohne Fistel heilt. Letztere bleibt dagegen meist zurück bei den durch chronische mit Erweiterung einhergehenden Erkrankungen der Stirnhöhle. — Bei Erkrankung der Oberkieferhöhle kann Iridochorioiditis, Sehnervenentzündung und Muskellähmung auftreten, ohne dass ein directer Zusammenhang dieser Leiden mit der Kieferhöhle nachweisbar ist. In solchen Fällen ist stets nach einer Miterkrankung der Siebbein- oder Keilbeinhöhle zu suchen, welche auf sehr einfache Weise diese sonst auf Reflexwirkung zurückgeführte Leiden erklären und einer richtigen Behandlnng zugänglich machen. v. Mittelstaedt.

Salva (418) exstirpirte ein Rundzellensarkom der Orbita bei einer 63jährigen Frau mit Erhaltung des Bulbus. Zugang verschaffte er sich durch Erweiternng der Lidspalten und durch einen Entspannungsschnitt im Verlauf des oberen Orbitalrandes.

Digitized by Google

XI. Conjunctiva.

419. Derschawin. Harter Chanker der Conjunctiva des oberen Lides. Wjestn. opht. 1898, Nr. 3.

420. Heinersdorf, H. Conjunctivaltuberculose unter dem Bilde von Trachom. Zehender's Kl. Monatsbl. f. Augenheilkde. XXXVI, p. 187.

421. Bach, L., und Neumann, R. Bakteriologische, klinische u. experimentelle Untersuchungen über Keratoconjunctivitis eczematosa und Conj. catarrh. (simplex). Arch. f. Augenheilkde., Bd. XXXVII, 1., p. 57 u. Bd. XXXVII, 2., p. 93.

422. Axenfeld. Untersuchungen über die Entstehung der phlyktänulären (eczematösen, scrophulösen) äusseren Augenentzündung. Allg. med. Zeitung. 1897, Nr. 68.

423. Richert, O. Ueber das Eczem der Augen. Dissert. inaug. Berlin 1898.

424. Gifford, H. Der Diplobacillus der subacuten katarrhalischen Conjunctivitis. Ann. of Ophthalm. April 1898.

425. Alt, A. Conjunctivitis in Folge von Diplococcus-Morax-Axenfeld. Amer. Journ of Ophth. Juni 1898.

426. Fränkel, C. Der Gonococcus als Erreger diphtherischer Entzündungen der Augenbindehaut. Hygien. Rundschau. 1898, p. 313

427. Wolffberg. Zur Aetiologie und Therapie der Conjunctivitis crouposa. Wochenschrift für Therapie und Hygiene des Auges. 1898, Nr. 29.

428. Franke, G. Xerose-Diphtherie u. Pseudodiphtheriebacillen. Münch. med. Wochenschrift 1898, Nr. 16.

429. Valude. Conjonctivite pseudo-membraneuse à streptocoques et panophtalmie secondaire à une infection grippale èt à des suites de couches compliquées. Am. d'ocul, T. C. XIX, p. 328.

430. Adler, H. Epidemie von folliculärer Bindehautentzündung im Waisenhaus zu Judenau. Das oesterreichische Sanitätswesen. 1898 Januar, Wien.

431. Greeff. Ueber acute Augenepidemien. Berl. klin. Wochenschrift. 1898, Nr. 19.

432. Cohn, H. Ueber die häufigen und ungefährlichen Schwellungen der Bindehautfollikel bei Schulkindern. Berl. klin. Wochenschrift 1898, Nr. 25.

433. Weichselbaum-Adler. Epidemie acuter Augenbindehautentzündung in Sarasdorf. Das oesterr. Sanitätswesen. Wien 1897, Nr. 20.

434. Gelpke. Trachom in Sicht? Aerztliche Mittheilungen f. Baden. LII, 1898, 15. Juli.

435. Hoppe. Stand der Vorbereitungen zur allgemeinen Trachombekämpfung im Regierungsbezirk Gumbinnen. Deutsche med. Wochenschrift Nr. 25, 1898.

Digitized by Google

436. Hoppe. Die Bedeutung des Trachoms in den littauisch-masurischen Grenzbezirken Russlands. Centralbl. f. prakt. Augenheilkde. Bd. XXII, p. 138.

437. Gros. Conjonctivite saisonnière et trachome en Algérie. Rev. génèr, d'opht. 1898, p. 145.

438. Hoppe, J. Die Trachomepidemie u. ihre Bekämpfung im Reg.-Bezirk Gumbinnen. Abdruck aus dem klin. Jahrb. Jena 1898.

439. Bergel. Zur Trachombehandlung mit Keining'schen Sublimatabreibungen. Wochenschrift für Therapie und Hygiene des Auges. 1898, Nr. 28.

440. Wolffberg. Zur Keining'schen Sublimatabreibung bei Trachom. Ibid. Nr. 26.

441. Santos-Fernandez. L'ophtalmie purulente des nouveaux-nés dans l'île de Cuba. Ann. d'ocul. T. CXIX, p. 293.

442. M. Jnouye. Blennorrhoea infantum. Centralbl. f. prakt. Augenheilkde. Bd. XXII, p. 108.

443. Feilchenfeld. Ueber die Behandlung der gonorrhoischen Ophthalmie der Erwachsenen. Deutsche med. Wochenschrift. 1898, Nr. 18.

444. Hoor. Versuche mit dem Argentamin als Prophylacticum gegen die Ophthalmie der Neugeborenen. Ophthalm. Klinik. 1898. Nr. 3.

445. Darier. Protargol, ein Specificum gegen Conjunctivitis blennorrhoica. Ibid. Nr. 7.

446. Eck. Ueber einen Versuch, den Vorschlag des Prof. Kniess betreffend, Entzündungen gonorrhoischen Ursprungs durch heisse Dauerbäder zu bekämpfen. Ibid. Nr. 23, S. 178.

447. Debagorio-Mokriewitsch. Ueber die Behandlung der Conjunctivitis gonorrhoica mittelst permanenter Ueberrieselnng und gleichzeitiger Anwendung von Kauterisation mit starker Höllensteinlösung. Wjestn. Ophth. 1898. 1.

448. Wolffberg. Ueber den Nutzen des Formalins bei der gonorrhoischen Conjunctivitis der Erwachsenen. Wochenschrift f. Therapie u. Hygiene des Auges. 1898.

449. Vennemann, G. Quelle est nature du cancer mélanique de la conjonctive? Arch. d'opht. T. XVIII, p. 365.

450. Junkermann. Zur Casuistik der epibulbären Tumoren. Dissert. inaug. Greifswald. 1898.

451. Kopff. Epithélioma volumineux de la conjonctive bulbaire. Ann. d'ocul. T. CXIX, p. 351.

452. Günsburg, J. Primärer Krebs der Conjunctiva bulbi. Wjestn. Ophth. 1898. Nr. 3.

453. Schapringer. Gutartiges cystisches Epitheliom der bulbären Bindehaut. New-York. Eye and Ear inf. Rep. Jan. 1898.

454. van Duyse. Ueber ein subconjunctivales Lipodermoid der Plica semilunaris. Ophth. Klinik. Nr. 6, p. 108.

Digitized by Google

455. Tocqs. Lymphangiectasie de la conjonctive bulbaire. Ann. d'ocul. T. CXIX. p. 350.

456. Lopez. Pterygium and its treatment. Arch. of Ophth. Vol. XXVII. 2. p. 279.

Das primäre Geschwür in dem Falle Derschawin (419) war auf der Conjunctiva des oberen Lides eines Trachomkranken entstanden. Die nähergelegenen Lymphdrüsen schwollen an; sechs Wochen später — Secundärerscheinengen. Die Herkunft blieb dunkel. Hirschmann.

Bei der 17jährigen Patientin, über die Heinersdorf (420) berichtet, fand man entgegengesetzt der klinischen Diagnose Trachom bei der mikroskopischen Untersuchung in der Conjunctiva wenig scharf begrenzte Herde, deren Peripherie durch starke Leucocythenanhäufung gebildet wurde, während das Centrum vorwiegend epitheloide Zellen und ausserordentlich zahlreiche Riesenzellen von zum Theil auffallender Grösse enthielt. Tuberkelbacillen wurden nicht gefunden, die Impfung beim Kaninchen ergab erst nach 3 Monaten einen Erfolg, doch konnten auch in diesen Knötchen Tuberkelbacillen nicht nachgewiesen werden. Trotzdem hält Autor auf Grund des anatomischen Befundes seine Diagnose fest.

In dem ersten Theil ihrer Arbeit beschäftigen sich Bach und Neumann (421) in ausführlichster Weise mit der Conjunctivitis eczematosa. Auf Grund zahlreicher Experimente sind sie der Ansicht, dass die Scrophulose wohl eine hohe Bedeutung für die ekzematösen Augenerkrankungen hat, dass sie aber nicht auf endogenem Wege Ekzem hervorrufen könne. Die häufige Complication der ekzematösen Augenerkrankungen mit Scrophulose beweist noch nicht die Identität beider Processe.

In dem zweiten Theil suchten sie festzustellen, ob bei den klinisch gleichen Formen von Conjunctivitis auch die gleichen Erreger mit einer gewissen Regelmässigkeit sich finden. Sie leiten ihre Arbeit ein mit einem kritisch gehaltenen Ueberblick über den jetzigen Stand der Bakteriologie der Conjunctivitis, berichten dann über 110 eigene Versuche: I. Fälle mit Diplobacillenbefund. Von 35 Fällen zeigten 5 nur den Diplobacillus, 31 andere boten Mischinfectionen dar. Das für gewöhnlich auf Diplobacillen bezogene Bild der Conj. angularis fand sich 14 mal ohne Diplobacillen. II. Fälle mit Pneumococcenbefund. Von 15 Fällen hatten 6 Pneumococcen allein oder doch in überwiegender Mehrzahl, das klinische Bild war ein verschiedenes. III. Fälle, bei denen hauptsächlich oder ausschliesslich Micrococcus pyogenes aureus et albus vorhanden waren. Auch hier lag ein Missverhältnis zwischen dem bakteriol. und klin. Befunde vor. Verf. präcisiren sich dahin, dass bei klinisch gleichen Formen verschiedenartige Bakterien und andererseits bei klinisch verschiedenen Formen die gleichen Bakterien sich finden.

Axenfeld (422) ist auf Grund bakteriologischer Untersuchungen der Ansicht, dass einheitliche specifische Keime bei der Entstehung der phlyktänu-

Digitized by Google

lären Keratoconjunctivitis keine Rolle spielen. Die Krankheit ist der Ausdruck der verschiedensten Reize bei scrophulös beanlagten Personen.

Richert (423) giebt einen Ueberblick über 322 in der Charité beobachtete Fälle von Augenekzem (phlyktäre Entzündung der Conj. od. Cornea). Er tritt der noch immer verbreiteten Ansicht eines Zusammenhanges von Scrophulose und Augenekzem entgegen und meint vielmehr, dass die Aetiologie in einem gleichzeitig vorhandenen Ekzem der äusseren Haut, insbesondere des Gesichts zu suchen sei. Dieses Ekzem sei oft «latent», d. h. es sei nur auf die Lidränder localisirt; wenigstens habe Burchardt von scheinbar gesunden Lidrändern den Staphyl. pyog. alb. gezüchtet.

Die Behandlung richtet sich hauptsächlich gegen das primäre Ekzem und besteht in Pinselung mit Arg. 3% und Auflegen einer Salbe; die locale Behandlung der Augen in Ausspülungen mit 1‰ Arg. Lösung, Einstreuungen von Calomel und Xerophen.

Gifford (424) giebt eine Darstellung seiner klinischen und pathologischen Erfahrung mit dem Diplobacillus, der zuerst von Morax beschrieben wurde, wie er von ihm in subacuter und chronischer Conjunctivitis gefunden wurde. Er hat eine Anzahl von Fällen in Omaha beobachtet. Blutserum ist das beste Kulturmedium, und Chlorzinklösung das beste Heilmittel. Morax und der Recensent, welcher den Bacillus gelegentlich in Washington auch gefunden hat, brauchen das Sulphat. Gifford, sowie Morax u. A. haben den Bacillus auch in Hornhautgeschwüren gefunden.

Burnett.

Alt (425) hatte drei Fälle von acuter Conjunctivitis, in welchen er nur den von Morax und Axenfeld beschriebenen Diplococcus fand, während diese ihn nur in den subacuten und chronischen Formen von Conjunctivitis fanden. Er brauchte eine 1%ige Lösung von Protargol für die Behandlung mit ausgezeichneter Wirkung. Burnett.

Fränkel (426) fand bei einem 1jährigen Knaben auf der stark entzündeten Conjunctiva eine festhaftende gelblich-weisse membranöse Auflagerung, die, wie die mikroskopische Untersuchung ergab, auf eine Gonococceninfection zurückgeführt werden konnte. Andere Organismen waren nicht vorhanden. 4 ähnliche Fälle sind in der Litteratur bekannt.

Wolffberg (427) sieht in seiner Praxis durchschnittlich unter 1000 Patienten einen Fall von Conj. croup. Nach kurzen Bemerkungen über die Erreger der Krankheit, wobei der Werth einer bacteriellen Diagnose nicht sehr hoch bemessen wird, spricht Vf. über die Therapie des Leidens. Er warnt vor jeder eingreifenderen Behandlungsmethode (Aetzmittel, häufiges Entfernen der Membranen etc.) und redet einer rein expectativen Methode (Umschläge mit essigsaurer Thonerde und Verband) das Wort.

Im Anschluss an die Veröffentlichungen von Schanz, von dem Franke (428) mit dem Bemerken erwähnt wird, dass er sich von der

Digitized by Google

Identität der Xerose- und gewisser Formen von Pseudodiphtheriebacillen überzeugt habe, präcisirt Franke seinen Standpunkt in dieser Frage. Zu einem kurzen Referate ist die Mittheilung nicht geeignet.

Valude (429) veröffentlicht die Geschichte einer Kranken, welche ein künstliches Auge auf einem atrophischen Bulbus trug. Nach einer schweren Geburt (rachitisches Becken, Symphyseotomie, Febris puerperalis, Wundinfection), die während einer Influenza-Bronchopneumonie vor sich ging, zeigte sich an dem atrophischen Auge zuerst eine Conjunctivitis diphtheritica, sodann eine Panophthalmie. Sowohl in dem Sputum, als in den Pseudomembranen der Scheide, der Operationswunde, der Conjunctiva und dem Glaskörpereiter wurden Streptococcen in Reincultur aufgefunden. Valude glaubt, dass die Infection des Augeninnern von der Conjunctiva aus stattgefunden habe, durch eine Filtrationsnarbe, deren Bestehen durch die anatomische Untersuchung nachgewiesen wurde. Sulzer.

Adler (430) berichtet, dass von 197 Zöglingen 116 an Follicularkatarrh erkrankten und macht Vorschläge, wie die Krankheit bekämpft werden soll.

Greeff (431) giebt zunächst in grossen Zügen das klinische Bild des Follicularkatarrhs und des Trachoms, bringt eine Uebersicht über diejenigen Bindehautkatarrhe, welche durch Mikroorganismen hervorgerufen werden und beschreibt die einzelnen Formen. Er betont dann die Thatsache, dass sehr viele Kinder unschuldige Follikelschwellungen haben, und dass die zahlreichen, von den Zeitungen gemeldeten acuten epidemischen Augenentzündungen gemeinhin mit dem Trachom nichts zu thun haben, sondern dass es sich meist um einen gutartigen Schwellungskatarrh handelt.

Cohn (432) weist die Annahme, dass erst in neuerer Zeit die Aufmerksamkeit auf die ganz ungefährliche «Schulfollicularis» gelenkt sei, mit Recht energisch zurück und citirt die Befunde von Schmidt-Rimpler 1890, Mayweg 1893, und seine eigenen Erfahrungen. Er hat bereits vor 21 Jahren auf die Häufigkeit der ganz unbedenklichen Follikel-Schwellungen in Schulen hingewiesen. (Centralbl. f. Augenheilk. 1877, Bd. 1, Maiheft).

Innerhalb vom 4. Februar bis 10. März erkrankten bei der von Weichselbaum-Adler (432) beobachteten Epidemie 74 Kinder und 1 Mann an einer leichten Bindehautentzündung; alle Fälle heilten vollständig aus, obwohl nur ein Theil mit Sublimat und Lapis behandelt wurde. Das Secret ergab bei bacteriologischer Untersuchung durchwegs den Diplococcus pneumoniae.

Untersuchungen von polnischen Arbeitern in Baden ergaben bei zwei Gruppen in 70% resp. 50% Entzündungen der Conjunctiva in verschiedener Intensität; wirkliches Trachom resp. Follicularcatarrh bestand im Ganzen in 57% der Fälle. Gelpke (434) weist auf die gewisse Rassendisposition der Polen etc. für das Trachom hin, während der Deutsche im allgemeinen wenig

Digitized by Google

dafür empfänglich sei. Auch individuelle Disposition komme sicher in Betracht. Disponirend zu trachomatöser Infection sei zweifellos das Bestehen eines Schwellungscatarrhs.

Hoppe (435) hielt 8 Curse für die Aerzte zur Instruction über das Trachom ab; ausserdem wurden Ambulatorien zur Behandlung eingerichtet; die schweren Fälle kommen in die Kreiskrankenhäuser resp. die Klinik zu Königsberg. In verseuchten Schulen finden alle 4 Wochen Untersuchungen der Kinder statt.

Auf Grund von zahlreichen Untersuchungen sieht Hoppe (436) die litauisch-masurischen Grenzbezirke als Seuchenherde schlimmster Art an, von denen durch den Verkehr unseren östlichen Provinzen eine schwere Gefahr droht. Besonders viel Unheil stiften die russischen Landarbeiter, die oft auf den preussischen Gütern mit den übrigen Landarbeitern in engen Wohnungen hausen. Landesgesetzliche Bestimmungen in dieser Richtung und internationale Vereinbarungen zur Abwehr und Unterdrückung der Seuche sind erforderlich.

Gros (437) beobachtete in Algerien eine alljährlich während der Monate September und October auftretende acute Conjunctivitis, die meistens chronisch wird und Granulationen hervorbringt. Er glaubt, dass es sich um eine vom Trachom verschiedene Affection handle, aus folgenden Gründen:

1) Das Auftreten der Krankheit ist an eine bestimmte Jahreszeit gebunden. Die Hornhaut ist selten in Mitleidenschaft gezogen.

2) Die Kinder liefern das stärkste Contingent.

3) Die Infiltration des Lides tritt erst nach einiger Zeit auf und man beobachtet nie die Bildung eines Pannus. Sulzer.

Hoppe (438) bespricht I. die Verbreitung der Bindehautentzündungen im Allgemeinen, II. die Verbreitung der einzelnen Formen, III. den Charakter der Trachomepidemie, IV. die Wege der Trachomverbreitung und beschäftigt sich in dem 2. Theil der Arbeit mit der Bekämpfung der Trachomepidemie. Hier werden unzählige Wünsche ausgesprochen, von denen $^9/_{10}$ sofort erfüllt sein werden, wenn es gelungen sein wird, die Bewohner der in Betracht kommenden Bezirke auf eine höhere Kulturstufe zu bringen und den allgemeinen Wohlstand zu heben. Verf. kennt eine Trachomverbreitung von 5 % in dem ganzen Regierungsbezirk.

Bergel (439) meint, dass es bei der in Rede stehenden Trachombehandlung weniger auf die Concentration der Lösung, mehr auf die Festigkeit der Wattebäuschchen, am meisten auf die Dauer, die Geschwindigkeit der hintereinander folgenden Reibebewegungen und die Intensität der Abreibung ankomme. Länger als $^1/_2$ Min. sollen die einzelnen Sitzungen durchschnittlich nicht dauern. Blutarme, blasse Conj. kann kräftiger bearbeitet werden, als stark aufgelockerte, blutreiche. Auch bei der Behandlung der

Digitized by Google

follicul. Catarrhe, sowie gewissen chron. Formen von Conj. hat Verfasser gute Erfolge gesehen.

Mit Bezug auf die widersprechenden Anschauungen von Kuhnt und Raehlmann über die Keining'sche Behandlungsmethode führt Wolffberg (440) aus, dass bei genauerer Indicationsstellung und sorgfältiger Ausführung der Keining'schen Methode zweifellos Erfolge zu erzielen seien. Vf. schliesst sich im grossen Ganzen den von v. Hippel (Heidelberg. ophth. Ges. 1891, S. 91) aufgestellten Indicationen an.

Inouye (442) nennt Bl. infantum diejenige Blennorrhoe, die vom 6. Tage nach der Geburt bis etwa zum 14. Lebensjahre auftritt, gleichgiltig ob Gonococcen sich vorfinden oder nicht. Die Krankheit ist in Japan häufig und scheint durch das Secret der Leucorrhoe oder des Harnröhrentrippers resp. der Leucorrhoe der Angehörigen acquirirt zu werden.

Feilchenfeld (443) theilt die Erfahrungen mit, die in den Jahren 1889—97 in der Augenklinik von Dr. Gutmann an 25 Patienten gemacht wurden. Die Behandlung bestand in dem modificirten Burchardt'schen Verfahren, d. h. es wurden, nachdem in den ersten Tagen der Erkrankung ausgiebige Spülungen mit verdünnter Arg.-Lösung (1 : 1000) gemacht waren, im späteren Stadium Pinselungen mit 2 $^0/_0$iger Lösung angeschlossen.

Unter den 25 Fällen blieb die Cornea 11 Mal intact, 3 Mal zeigte sie leichte (maculae, Facetten), 8 Mal erhebliche Veränderungen (ausgedehnte Leucome, Perforationen etc.).

Hoor (444) wendet das Argentamin in 3—5 $^0/_0$iger Lösung statt des Argentum nitricum sowohl zum Pinseln wie zu Instillationen an, und hebt als Vorzug hervor, dass es keine Reizerscheinungen mache, keine Argyrose bewirke, auch bei iritischen und cyclitischen Complicationen anwendbar sei, bei Hornhautdefecten keine Incrustationen hervorrufe und eine stark bactericide Wirkung besitze. Hingegen sind die Erfahrungen damit als Prophylacticum nicht sehr günstige bis jetzt, wenigstens bei Anwendung einer 5 $^0/_0$igen Lösung, da von 19 Fällen, in denen Gonococcen bei der Mutter im Scheidensecrete gefunden wurden, in 9 Fällen Infection eintrat und zwar 5 Mal schwerer Natur.

Darier (445) ist auf Grund consequenter Versuche zur Ueberzeugung gekommen, dass Protargol ein Specificum bei blennorrhoischer Conjunctivitis ist; es ist auch wegen fast vollständigen Fehlens caustischer oder corrosiver Wirkung unschätzbar, im Gegensatz zum Argentrum nitricum. Selbst stärkste Dosen (50 $^0/_0$ige Lösungen) sind ohne Furcht vor Complicationen anzuwenden. Bei abklingendem Process ist eine 5 $^0/_0$ige Lösung zu benutzen, welche auch bereits zwischen den einzelnen Touchirungen mit Erfolg benutzt wird.

Eck (446) hat das in Rede stehende Verfahren — Vollbad, das in 1—2 Stunden von Körpertemperatnr auf 40 ^{0} C. erwärmt und 12 Stunden lang bei dieser Temperatur erhalten wird — bei einem Fall von recidiv.

Digitized by Google

gonorrh. Iritis geprüft. Es gelang Vf. nicht, die Eigentemperatur auf 40° zu bringen und so die geforderte theoretische Voraussetzung für einen Heilungserfolg zu schaffen. Im grossen Ganzen ist Vf. nicht geneigt, besonders mit Berücksichtigung der bekannten physiologischen Thatsachen über Wärmeaufspeicherung, die betreffenden Versuche über ein bestimmtes Maass hinauszutreiben.

Debagorio (447) empfiehlt die von ihm in 11 Fällen mit gutem Erfolg angewandte Behandlungsmethode der Conj. gonorrhoica. Sie bestand in fast ununterbrochener Ueberrieselung der Conjunctiva mit nicht reizenden antiseptischen Lösungen (Sublimat $^1/_{10000}$ oder Borsäure 2 %) bei gleichzeitiger Cauterisation der Conjunctiva mit 5 % bis 25 % Lapislösung. Die Hornhaut blieb bei dieser Behandlungsweise meist verschont. Die Schmerzen werden durch dte Ueberrieselung schnell gemildert. Hirschmann.

Wolffberg (448) hat in 3 Jahren unter 12 000 Fällen 4 gonorrhoische Augeninfectionen zu behandeln Gelegenheit gehabt. Bei dem einen, bei dem beide Augen ergriffen waren, wurde das eine nach der gebräuchlichen Methode (Arg. nitr., etc.), das andere mit 3—4 Mal täglich widerholter Irrigation des ganzen Bindehauttractus mit Formalin-Lösung (1:1000) behandelt. Der viel günstigere Verlauf der Erkrankung des «Formalinauges», der auch an den übrigen Fällen beobachtet wurde, führt Vf. zu dem Schlusse, «dass höchstens eine 1—2malige Application des Arg. nitr. im ersten Stadium angemessen sei, worauf sofort die strikte Formalinbehandlung Platz zu greifen hätte.»

Vennemann (449) konnte in einem von ihm beschriebenen Falle die Frage entscheiden, ob das melanotische Carcinom der Conjunctiva ein wirkliches Epitheliom oder Sarcom isl. Im Beginn des Leidens, welches im vorliegenden Falle vom Lidrande ausging, zeigte sich gleichzeitig mit der Einsenkung des Epithels zwischen die Papillen eine Pigmentirung der Langerhans'schen Sternzellen. Letztere nehmen an Umfang sowie Ausdehnung ihrer Fortsätze zu, welche durch alle Schichten des Epithels dringen, und bilden selber kleine, ebenfalls pigmenthaltige Rundzellen, durch welche schliesslich die oberflächlichen Epithelschichten abgestossen werden. Darauf erfolgt ein schnelles Wachsthum der Geschwulst, indem weiterhin auch die Bindegewebszellen an der Pigmentirung theilnehmen und die Gefässe, deren Umgebung zellig infiltrirt ist, in die Geschwulst hineinwuchern und ihr ein sarkomatöses Aussehen verleihen, während sie nur ein vascularisirtes Epitheliom ist. Der Hauptantheil an der Entwickelung des Leidens kommt den Sternzellen zu. v. Mittelstaedt.

Junkermann (450) berichtet über 4 in der Greifswalder Klinik beobachtete Fälle von epibulbären Tumoren. Die mikroskopische Untersuchung der exstirpirten Neubildungen ergab in 2 Fällen Rundzellensarkom, im 3. Falle Cancroid. Der 4. Fall bot kein ganz klares Bild. Es fanden sich

Digitized by Google

hier Bindegewebswucherungen mit starker Verdickung des Epithels, ähnlich wie sie z. B. bei Condyloma acuminatum beobachtet wird.

Therapeutisch wurde in einem Falle die Enucleation gemacht, während man in den übrigen Fällen mit Exstirpation der Geschwulstknoten und z. T. nachfolgender Cauterisation zum Ziele kam.

Die Geschwulst in Ginsburg's (452) Falle sitzt auf der Conjunctiva bulbi eines 42jährigen Mannes, im innern Winkel, ist vor 10 Monaten bemerkt worden, wächst langsam, lässt sich vom Bulbus abheben. Nach der Excision und Nath der Conjuctiva — prima Intentio. Nach 10 Monaten Recidiv auf derselben Stelle. Nach der zweiten Operation bisher kein Recidiv. Die mikroskopische Untersuchung der Geschwulst zeigt typisches Carcinom.

Schapringer (453) beschreibt und illustrirt einen Fall von Geschwulst der Bindehaut, welchen er mit dem von den Dermatologen unter dem Namen »gutartiges cystisches Epitheliom« identifizirt. Sie fand sich bei einer jungen Frau auf der bulbären Conjunctiva von der Grösse einer gespaltenen Erbse. Das Aussehen der Geschwulst glich einer leichten Entzündung des Gewebes, welche sich auf dem Schnitt als ganz von Wucherung des Epithels der Bindehaut herrührend erwies. Diese Lage war verdickt und es zeigten sich zahlreiche runde und ovale Anhäufungen von Epithelzellen in dem darunterliegenden Bindegewebe. Diese Zellen zeigten eine Neigung zum Zerfall, wodurch sich die Cysten bildeten. Burnett.

Die Beobachtung van Duyse's (454) betrifft ein 16jähriges Mädchen, bei dem das Lipodermoid die Plica semilun. des linken Auges einnahm. Es folgen die mikroskopische Beschreibung und eine Anführung der bis jetzt bekannt gewordenen 3 Fälle dieser Bildung.

Nach Lopez (456) leidet die Hälfte der männlichen Bevölkerung in Cuba an Pterygium; allerdings fasst er die Pinguecula als erstes Stadium desselben auf. Nach Abtragung des Pterygium näht er die Conjunctivalwunde nicht, sondern macht am Hornhautrande, um ein Hinüberwachsen zu verhindern, in die Conjunctiva einen Einschnitt nach oben und unten.

Abelsdorff.

XII. Cornea, Sclera und vordere Kammer.

457. Salzer, F. Ueber den künstlichen Hornhautersatz. J. F. Bergmann, Wiesbaden, 1898.

458. Adler, H. Apparat zur electrolytischen Behandlung von Hornhauttrübungen bei Reiniger, Gebbert u. Schall, Berlin, 1898.

459. Hoor. Klinische Beobachtungen im Gebiete der Augenheilkunde. Wien. klin. Wochenschr. 1898, 17.

Digitized by Google

460. Groenouw, A. Knötchenförmige Hornhauttrübungen. v. Graefe's Arch. f. Ophthalm. XLVI. 1. p. 85.

461. Hilbert, R. Keratitis parenchymatosa im Gefolge von Influenza. Ophthalm. Klinik 1898, 4, p. 64.

462. Peltesohn. Lues hereditaria und Keratomalacie. Deutsche med. Wochenschr. 1898, No. 18.

463. Ahlström. Ulcus corneae rodens. Zehender's klin. Monatsbl. f. Augenheilk. XXXVI, p. 170.

464. Holden, W. Clinical and mikroskopic report of a non perforating serpent ulcer of the cornea caused by the pneumococcus. Arch. of Ophth. Vol. XXVII, 2, p. 164.

465. Andrejew, A. Ueber Hypopyonbildung bei eiteriger Keratitis. Dissert. inaug., Petersburg, 1898.

466. Blumenthal, L. Zur Frage von der Behandlung trachomatöser Hornhauterkrankungen, besonders der Hornhautgeschwüre. Dissert. inaug., Petersburg, 1898.

467. Salzer. De l'herpes fébrile récidivant de la cornée. Ann. d'ocul. T. CXIX, p. 363.

468. Galezowski. Des Keratites herpétiques et de leur traitement. Rec. d'opht., Avril 1898, p. 193.

469. Hirsch, C. Ueber die sog. »recidivirende Erosion der Hornhaut« und ihre Behandlung. Prager med. Wochenschr., 1898 No. 25.

470. v. Reuss, A. Ueber recidivirende traumatische Erosionen der Hornhaut. Prager med. Wochenschr. 1898, No. 21.

471. Schröder, Th. Das klinische Bild und die Behandlung der Keratalgia traumatica und der recidivirenden Hornhauterosionen. Mitg. aus der St. Petersburger Augenheilanstalt. Buch V, 2. Beilage der Wjest. Ophth. 1898, 3.

472. Jensen, E. Kératite bulleuse. Arch. d'opht. T. XVIII, p. 129,

473. Harlan, G. Report of a case of Keratoglobus. Arch. of Ophth. Vol. XXVII, 2, p. 129.

474. de Gouvéa. Traitement opératoire du leucome adhérent et du staphylome partiel, qui en résult. Ann. d'ocul. T. CXIX, p. 360.

475. Giese, R. Ein Fall eigenthümlicher Scleralaffection bei Conjunctivitis phlyctaenulosa. Zehender's klin. Monatsbl. f. Augenheilkunde XXXVI, p. 201-

Dass mit der Keratoplastik mittelst thierischer Hornhaut nichts erreicht worden ist, hat nach Salzer (457) darin seinen Grund, dass das Gewebe, falls es nicht etwa nekrotisch sich ablöst, langsam resorbirt und allmählich und unmerklich von eindringenden Elementen der Umgebung in seiner Continuität ersetzt wird. Es resultirt schliesslich ein Gewebe, das demjenigen mehr oder weniger ähnlich, aber nicht gleich ist, welches auch ohne Anwesenheit des transplantischen Stückes von dem Organismus gebildet worden

Digitized by Google

wäre. Bei der partiellen Keratoplastik können daher die Stücke klar bleiben, wenn sie in nicht oder wenig vascularisirte Umgebung kommen, oder wenn die tiefen Schichten der Hornhaut noch intact sich zeigen. Es wird aber dann nicht mehr erreicht als durch eine einfache Trepanation, bei der der Defect durch regenerirtes Hornhautgewebe sich ausfüllt. Verf. sah sich daher nach anderen Methoden um und kam zu dem Resultat, dass nur durch eine Prothese Hilfe geschafft werden könne. Am besten bewährte sich ihm (die Einzelheiten sind im Original einzusehen) eine solche aus Platin mit Bergkrystall. Usur der Trepanationsränder und Fistelbildung sind bei einer geeigneten Befestigung der Prothese nicht zu befürchten, die Kapselbildungen auf der Hinterfläche, die man als Folge der Fremdkörperwirkung ansah, sind auf einen schon vorher bestehenden plastischen Process oder die bei der Operation in den Glaskörperraum hinein stattfindende Blutung zurückzuführen. Bei Ausschaltung dieser Umstände dürfte sich ein länger dauerndes Resultat erzielen lassen. 4 Fälle hat Verf. behandelt mit dem Erfolge, dass Finger vorübergehend in etwa $1-1^1/_2$ Meter Entfernung gezählt wurden.

Hoor (459) beschreibt:

1. eine eigenthümliche Hornhauttrübung auf dem l. Auge eines 23jähr. Mädchens, die Cornea erscheint bei durchfallendem Lichte schwarz punktirt; der Befund blieb im Laufe von 6 wöchentlicher Beobachtung unverändert;

2. einen frei schwimmenden Körper im Glaskörper einer 22jährigen Patientin (S = Licht) von Bohnengrösse und grüner Farbe; drei davon nach hinten sich ziehende Ausläufer stehen vielleicht mit der Retina im Zusammenhang;

3. eine seltene Form des Flügelfelles in Gestalt eines Fischschwanzes auf der Cornea;

4. ein ungewöhnliches Bild einer Degeneratio pigmentosa retinae.

Rein casuistischer Beitrag zur Pigmententartung der Netzhaut mit allen hierbei vorkommenden Veränderungen.

In den von Groenouw (460) mitgetheilten Fällen handelt es sich um das Auftreten von zahlreichen, kleinen, rundlichen oder zackigen, grauen, nicht confluirenden Trübungen in dem im übrigen klaren Hornhautgewebe, die sich ohne entzündliche Erscheinungen entwickelten und einen stationären Charakter hatten. Die Knötchen sitzen besonders im Centrum der Hornhaut, wölben das Epithel vor und bedingen so eine unregelmässige Krümmung der Hornhautoberfläche. Die mikroskopische Untersuchung zeigte, dass es sich um eine fleckweise Einlagerung einer fremden Substanz in die Substantia propria corneae handelte. Die mikroskopische Prüfung sprach für Hyalin.

Peltesohn (462) weist auf Grund dreier Beobachtungen auf den Zusammenhang der Keratomalacie mit Lues hereditaria hin und empfiehlt demgemäss, zumal mit Rücksicht auf die sonst absolut infauste Prognose in jedem Falle von Kerabomalicie die Quecksilberbehandlung einzuleiten. Verf. selbst

Digitized by Google

hat in 2 von seinen 3 Fällen, die er ausführlich mittheilt, eclatanten Erfolg gesehen.

Ahlström (463) berichtet über einen interessanten Fall von Ulcus rodens corneae bei einem 40jähr. Arbeiter, welches beide Augen nacheinander ergriff und unaufhaltsam fortschritt. Als bemerkenswerthe Symptome hebt A. die stark verringerte Sensibilität der Cornea in ihrer ganzen Ausdehnug hervor und meint, dass die Krankheit vielleicht auf einer Affection der Cornealnerven beruhe.

Holden (464) hatte Gelegenheit, ein Ulcus serpens der Hornhaut bei einem 10 Monate alten Kinde, das an Bronchopneumonie starb, mikroskopisch zu untersuchen. Er konnte im Ulcus Fraenkel'sche Pneumococcen nachweisen, die sich von der Geschwürsfläche aus seitlich den Lymphräumen folgend ausgebreitet hatten. Abelsdorff.

Bei experimentell durch Einimpfung von Streptococcen und Staphylococcen-Culturen hervorgerufener Hypopyonkeratitis an Kaninchen fand Andrejew (465), dass die Eiterzellen zuerst aus der Gegend des Schlemm'schen Canals und aus den anderen Gefässen des Kammerwinkels, erst später auch aus der Iris kommen. Die Hornhaut nimmt erst nach Durchbruch der Descemet'schen Membran an der Hypopyonbildung theil.

Hirschmann.

Bei schweren, hartnäckigen Hornhautgeschwüren empfiehlt Blumenthal (466) die Peritomie. Beim Pannus, wie auch Trachom, selbst in leichteren Formen, empfiehlt er das Ausscheiden der Uebergangsfalte nebst einem Streifen des Knorpels. Verf. hat diese Operation mehr als 200 Mal ausgeführt und will nie schlechte Folgen davon gesehen haben.

Hirschmann.

In der Erwiderung gegen Reuss schliesst Hirsch (467) an seine Publication zweier Fälle von typischer »recidivirender Erosion der Hornhaut« (Arlt) nochmals die Erörterung der Aetiologie dieser Krankheit an. Hirsch gelangt zu dem Schlusse, es handle sich um eine durch Verletzung der Nervenendigungen im Hornhautepithel entstandene (traumatische) Neuritis, welche zu mehr oder minder heftigen Schwerzanfällen führt, die nebst ciliarer Reizung verschiedenen Grades und Hyperaesthesie der Cornea mit oder ohne Blasenbildung auf dem erkrankten Hornhautbezirke ablaufen. Hirsch hat sich überzeugt, dass sich nicht die ursprüngliche traumatische Erosion selbst während der Recidive erneuere, vielmehr handle es sich hier, wenn während des Anfalles überhaupt eine Erosion gefunden wird, um oberflächliche Substanzverluste, welche immer durch Platzen der während desselben sich bildenden Blase an wechselnden Stellen des erkrankten Areales der Hornhautoberfläche entstehen. Dieses entspricht wohl immer der Gegend der ehemaligen traumatischen Erosion, ist aber grösser als diese war. Gegen die Annahme der auf mechanischem Wege erfolgenden Neubildung der Erosion

Digitized by Google

durch Losreissung des »ungenügend regenerirten« Epithels an der Verletzungsstelle spreche neben dem wechselnden Standorte der Recidive ferner: der Mangel jeder sichtbaren Veränderung an der verletzten Stelle von der Heilung der traumatischen Erosion bis zum Auftreten der Anfälle, sowie in der Pause zwischen den Anfällen. Dann die complete Analogie der Anfälle mit Grandclément's »Kératalgie traumatique«, welche Hirsch als hierher gehörig auffasst und als rudimentäre Form betrachtet; sowie der Umstand, dass auch in anderen Fällen Anfälle mit Bildung von Blasen (resp. Substanzverlusten) mit einfachen Schmerzanfällen ohne letztere vorkommen. Endlich der exquisit neuralgische Charakter der Anfälle selbst (Missverhältniss der nervösen Begleiterscheinungen zu der unscheinbaren oder fehlenden Hornhautaffection; oft masslose Steigerung der subjectiven Schmerzempfindung, die stets vorhandene colossale Hyperästhesie der Cornea), sowie das Fehlen jedes äusseren Anlasses für die Entstehung der Anfälle. Der gewohnten Behandlung mit Verband und Cocaïn fügt Hirsch noch das Chinin bei. Er verordnet 1 gr pro die in 3 Dosen. Kommt das ausgebildete Recidiv in Behandlung, so kürzt das Chinin den Verlauf ab und mildert ihn. Die Hauptwirkung übt das Mittel jedoch durch die Fähigkeit, den beginnenden Anfall zu coupiren. Hirsch empfiehlt seinen Kranken, das stets bereit gehaltene Chinin sofort bei heranbrechendem Anfalle zu nehmen. Werden so mehrere Anfälle coupirt, bleiben weitere dauernd aus. Herrnheiser.

Schröder (471) beschreibt 4 eigene und 7 von seinen Collegen Hermann, Blessig und Dagiloisky beobachtete Fälle von Keratalgia traumatica, aus denen ersichtlich ist, dass die von Grandclément, Arlt und Fuchs beschriebenen Formen im Wesentlichen identisch sind, dass die Cornealerosionen oder Bläschenbildung ebenso wie die Narben fehlen können. Er möchte daher die Benennung »Keratalgia traumatica« den Benennungen »Recidivirende Hornhaut-Erosionen« oder »Keratitis bullosa recidiva« oder selbst »Neuritis ciliaris traumatica« vorziehen. Von ausserordentlicher, sicherer Wirkung fand er in allen Fällen die von Dr. Hermann vorgeschlagene Cauterisation der schmerzhaften (gegen Druck empfindlichen) oder erodirten Stelle der Hornhaut (resp. Hornhautflecken oder Narbe) mit 2 % Höllensteinlösung. Hirschmann.

Jensen (472) schildert das Krankheitsbild der Keratitis bullosa, wie sie nach oberflächlichen Hornhautverletzungen vorwiegend bei Frauen (unter 37 Fällen 31 Mal bei diesen beobachtet) unter Bildung einer grossen Blase entsteht, welche man allerdings meist geplatzt findet. In einem der mitgetheilten Fälle war der Inhalt der in der Nähe des stark vascularisirten Limbus sitzenden Blase blutig. — Die Behandlung besteht in der Wegnahme der Epithelfetzen, Atropin und Druckverband. Cocaïn wird als der Heilung hinderlich verworfen, Galvanocaustik nur bei Infection für nöthig gehalten. In dem zweiten Abschnitt der kaum neues bietenden Arbeit wird

Digitized by Google

die bei Glaucom, Hornhautnarben und in seltenen Fällen bei Keratitis parenchymatosa vorkommende Blasenbildung besprochen.

v. Mittelstaedt.

Harlan's (473) Patient, ein 30jähriger Mann, zeigte beiderseits Keratoglobus, die Cornea war durchsichtig, beide Augen waren hochgradig hypermetropisch, das rechte Auge hatte gutes Sehvermögen, dem linken schwachsichtigen fehlte die Linse. Abelsdorff.

Giese (475) sah bei einem 23jährigen Mädchen auf der Sclera nach dem temporalen Hornhautrande zwei grosse, runde, 4 mm im Durchmesser haltende grauweisse Flecke auf der stark injicirten Conjunctiva. Im Verlauf der Krankheit kam es zu einer circumscripten Einschmelzung der Sclera.

Die Publication von C. Hirsch »Ueber recidivirende traumatische Erosionen der Hornhaut« in der Wochenschrift für Therapie und Hygiene des Auges gibt A. v. Reuss (470) Anlass, seine Ansicht über diese Erkrankung zu äussern, da er in einigen Punkten mit Hirsch nicht übereinstimmt.

Nach v. Reuss giebt es zwei Formen. Bei der einen ist der primäre Substanzverlust verheilt und die neugebildete Epitheldecke wird gelegentlich nur mechanisch gelockert, bei der zweiten tritt eine wirkliche recidivirende Erosion ein. Die starken Schmerzen erklärt bei der ersten Form v. Reuss durch folgende Annahme: Es kommt während des Schlafes, wo die Lider fest geschlossen sind, vielleicht zu einem Adhäriren des neugebildeten Epithels an das Tarsalepithel. Beim Oeffnen des Auges wird das Epithel gezerrt, vielleicht in Form eines Kegels abgehoben, bis endlich die Lösung stattfindet und wieder in seine Normallage zurückkehrt. Da hiebei die Nervenendigungen gleichfalls eine Zerrung erleiden, so tritt ein mehr oder weniger rasch vorübergehender Schmerz ein. Ist die Verklebung eine festere gewesen, oder geschieht das Oeffnen der Lidspalte mit einer gewissen Gewalt oder wird das Auge durch Reiben insultirt, so bleibt das Epithel in Form einer Blase emporgehoben oder es reisst ab. Die Nervenendigungen liegen bloss und die recidivirende Erosion ist fertig.

Dass der neue Substanzverlust nicht an derselben Stelle wie der alte auftritt, wird von v. Reuss bestritten. Die Erfolge, die Hirsch vom Chinin gesehen, auf Grund welcher sich dieser zu seiner Hypothese veranlasst fand, will v. Reuss nicht bestreiten, jedoch hat er nach seinen Erfahrungen die Heilung des Anfalles bei Anwendung von Chinin nicht rascher auftreten gesehen, als mit Cocaïn und Verband allein. Für die Fälle der ersten Gruppe empfiehlt v. Reuss, vor dem Schlafengehen mittelst eines Salbenstäbchens ein wenig Bor-Lanolinsalbe in den Bindehautsack zu bringen.

Herrnheiser.

Digitized by Google

Abschnitt XIII—XVIII Referent:
Stabsarzt Dr. O. Brecht, Berlin.

XIII. Linse.

476. Braunschweig, P. Triplopie, suite de double luxation des cristallins. Clinique Ophtalm. 1898, 5, p. 51.

477. Bruny. Henry Dickson (New-Orleans). Cataract and Cataract Operations. (Abstract of a clinical lecture.) American Journal of Ophthalm. Vol. XV, 2, p. 41.

478. Delbès. Zwei Fälle von plötzlicher Reifung einer senilen Cataract. Ophthalm. Klinik, Jahrg. II. 3. p. 46.

479. Fischer, E. C. and C. Devereux Marshall. The operative treatment of lamellar cataract. Ophthalm. Hosp. Reports Vol. XIV. part. 3. p. 478.

480. Habben, Adolph. Ein Beitrag zur Kenntniss der pathologischen Anatomie der Linsenluxationen. Inaug.-Diss. Jena 1897.

481. Röthig, Paul. Ueber Linsenregeneration. Inaug.-Diss. Berlin 1898.

482. Angelucci, A. Einige Modificationen der einfachen Starextraction. Ophthalm. Klinik 1898. 6. p. 106.

483. Despagnet, F. De l'extraction du cristallin luxé dans la chambre autérieure. Recueil d'ophtalm. 1898. 4. p. 215.

484. Dianoux. Sur une forme rare d'hémorrhagie après l'opération de la cataracte. Clinique Ophtalm. 1898. 6. p. 68.

485. Lapersonne, F. de. Sur un cas d'Ectopie du Cristallin. Clinique Ophthalm. 1898, 8, p. 85.

486. Lubinski. Ein Fall von traumatischer Reclination der Linse mit gutem Erfolge. Wjestn. Ophthalm. XV, Heft 2.

487. Perrine, E. K. Traumatic dislocation of the lens. Philadelphia College of physicians. Meeting, 15. Febr. 1898.

488. Westhoff, G. H. A. Cataracte congénitale familiale. Ann. d'oculist. T. CXIX, 4, p. 290.

489. Bistis, J. Heterochromie und Cataractbildung. Centralbl. f. pract. Augenheilk. XXII, p. 136.

490. Wicherkiewicz. Zur Casuistik der Fremdkörper in der Linse. Centralbl. f. pract. Augenheilk. XXII, p. 146.

491. Risley, S. D. Complicirter Star, eine klinische Vorlesung. Annals of Ophth. 1898, April.

492. Davidson, T. P. Rückblick über die Staroperationen, welche im N. Y. Eye und Ear Infirmary vom 1. October 1896 bis zum 1. October 1897 ausgeführt wurden. N. Y. Eye and Ear Infirm. Rep., Januar 1898.

Digitized by Google

493. Bates, W. H. Suture of the cornea after removal of the lens. An experimental study. Arch. of ophth. Vol. XXVII, 2, 181.

494. Bloom, S. Ueber Retrochorioidealblutungen nach Starextractionen. v. Graefe's Arch. f. Ophthalm. XLVI, p. 184, mit einem Zusatz von Sattler.

Habben (480) beschreibt ein Auge, bei dem die Linse aus einer spontanen Perforation der Kapsel in den Glaskörper luxirt ist. In der Umgebung der in Resorption begriffenen Linse finden sich zahlreiche grosse Riesenzellen.

Bistis (489) sah 2 Patienten, einen von 15, einen von 38 Jahren, mit ungleich gefärbten Regenbogenhäuten. Letzterer Patient hat auf dem rechten Auge mit blauer Iris eine weiche Cataract. Das linke Auge mit grüner Iris ist gesund. Bistis behauptet, dass auf dem Auge mit heller Iris tropische Störungen vorhanden sind, die bei vorrückendem Alter Linsentrübungen machen. Den Beweis für die Behauptung bleibt er schuldig.

Wicherkiewicz (490) sah bei einem 40jähr. Manne Metallsplitter in beiden Linsen reactionslos mit guter Sehschärfe einheilen.

In denjenigen Fällen von Star, welche sichtbar oder muthmasslich mit Erkrankung der inneren Häute complicirt sind, empfiehlt Risley (491) eine Iridectomie als die beste Voroperation. Der Irisschnitt hat, wie er glaubt, auf die innere Krankheit einen wohlthätigen Einfluss.

Burnett.

Davidson (492) berichtet, dass während des am 1. October 1897 endenden Arbeitsjahres in N. Y. Eeye and Ear Infirmary 141 Star-Operationen ausgeführt worden. Von diesen waren 75,71 % einfache und 20,71 % mit Iridectomie, 2,87 % mit vorausgeschickter Iridectomie. Irisprolapse gab es in 11,32 % und sie traten gewöhnlich innerhalb 2,7 Tagen nach der Operation auf. Durchschnittliches Sehen nach der Operation $^{15}/_{100}$. Schliessliches Sehen: 11 % hatte $^{20}/_{20}$, 25,92 % $^{20}/_{40}$ und nur 3,8 % weniger als $^{20}/_{200}$. Ein Fall von intraoculärer Blutung und zwei von Panophthalmitis wurden beobachtet. Burnett.

Bates (493) suchte den Werth der Cornealnaht bei Cataractextractionen durch Experimente am Kaninchenauge zu entscheiden. Er fand, dass es durch eine die ganze Dicke der Cornea fassende Naht und mehrere eine vollkommene Adaptirung der Wundränder erzielende Nähte gelingt, ohne Glaskörpervorfall und intraoculare Hämorrhagieen einen dauernden Wundverschluss herbeizuführen. Trotz des für eine primäre Wundheilung wenig günstigen Verhaltens des Kaninchen trat in 80 % der Fälle glatte Heilung ohne Irisprolaps mit runder Pupille ein. Abelsdorff.

Bloom (494) hat 4 wegen Chorioidealblutungen nach der Extraction bez. Iridectomie enucleirte Augen untersucht und fand bei allen phlebitische und periphlebitische Entzündungsprocesse. Bei einem der Patienten trat wegen

Digitized by Google

Lungenarterienembolie Exitus ein und so konnte das andere, vor 7 Jahren mit gutem Erfolge operirte Auge gleichfalls studirt werden. Bei diesem fand Bloom gesunde Venen. Verf. hält deshalb die Venenerkrankung für die Ursache der Chorioidealblutungen und schliesst sich der von Sattler gegebenen Erklärung an, dass nach dem Schwinden der Cocaïnwirkung, welche mit Gefässcontraction einhergeht, eine stärkere Gefässerweiterung folge, welche bei bestehender Disposition zur Berstung den Anstoss geben könne.

XIV. Iris.

495. Klinkowski, Ludwig. Zur Casuistik der Fremdkörper der Iris. Inaug.-Dissert. Greifswald 1898.

496. Guiot. Hernie de l'iris avec luxation complète du cristallin et enclavement de la lentille dans la hernie. Clinique Ophtalm. 1898, Nr. 7, p. 78.

497. Jackson, Edw. Anomaly of the iris. Philadelphia, College of physicians Meeting 15. March 1898.

498. Gloor, A. Klinische Beobachtungen eines Falles von Coloboma iridis partiale incompletum. Arch. f. Augenheilk. Bd. XXXVII, Heft II, S. 159.

499. Fage. L'iritis des ozéneux. Rec. d'ophthalm. 1898. pag. 327.

500. Günsburg, J. J. Ein Fall von primärer Tuberculose der Iris. Wjestn. Ophth. 1893, 3.

501. Lagrange. Etiologie, évolution et traitement de la tuberculose de l'iris. Annal. d'ocul. T. CXIX, 347.

Dem Patienten Klinkowski's (495) flog vor 10 Jahren ein Splitter in das linke Auge. Bis vor 4 Jahren keine Beschwerden, seitdem nach neuem Trauma dauernde Entzündungen. Der in der Mitte des inneren Irisquadranten sitzende Fremdkörper macht auf das Sideroscop keinen Eindruck, wird durch Lanzenschnitt entfernt und erweist sich als Eisenhydroxyd. Gewicht 0,0024 g. S = $^1/_3$. Siderotische Verfärbung lag nicht vor, woraus Verf. schliesst, dass der Fremdkörper bereits als Eisenoxydhydrat in das Auge gelangte.

Gloor (498) beschreibt bei einem $6^1/_2$jährigen Mädchen auf dem rechten Auge einen partiellen Defect des Irisparenchyms, welcher die Pupille unregelmässig ringförmig umgibt, sodass die eigentliche Pupille nur von dem dunkelbraunen uvealen Irisblatte gebildet wird. Die Pupille reagirt gut auf Mydriatica und Miotica. Von sonstigen angeborenen Missbildungen fand sich noch: Vergrösserung der rechten Gesichtshälfte, der rechten Ohrmuschel, der rechten Zungenhälfte, des rechten Fusses. Das rechte Oberlid ist grösser, als das linke und hängt herab. Auch die Mutter hat Ptosis.

Fage (499) hat neuerdings bei einem an Ozaena leidenden, übrigens vollkommen gesunden 26jährigen Kranken eine schwere Iritis beobachtet,

Digitized by Google

für welche sich ausserhalb des Nasenleidens keine Ursache auffinden liess. In der Nase, welche die charakteristischen anatomischen Veränderungen zeigt, findet sich der Loewenberg'sche Coecobacillus im Zustande der Reincultur. Die Antisepsis der Nasenhöhle bringt eine rapide Heilung der Iritis herbei.
Sulzer.

Lagrange (501) hat durch Injection von Bacillus-Culturen in die Carotis beim Kaninchen die Tuberkulose des Uvealtractus hervorbringen können. Er erhielt so typische Miliartuberculose der Iris.

Er hält die primäre Iristuberkulose beim Menschen für möglich. In vielen Fällen wird die Iristuberkulose durch eine umschriebene Primärinfection (Drüsen, Lungen) hervorgebracht, die heilt, nachdem sie die Iristuberkulose hervorgebracht hat. Vom klinischen Standpunkt aus müssen diese Fälle als primäre Iristuberkulose betrachtet werden.

Die pathologische Anatomie zeigt, dass die Iristuberkulose auf den vorderen Bulbusabschnitt beschränkt bleibt, denn der Suprachorioidealraum ist durch den Ciliarmuskel geschützt. Die Lymphräume werden aber früh in Mitleidenschaft gezogen, was die Allgemeininfection begünstigt. Beim Kaninchen ist übrigens die Tuberculoseinfection in der vorderen Kammer fast ausnahmslos ein Anlass zu Allgemeintuberkulose. Lagrange enucleirt daher, sobald das Sehvermögen erloschen ist.
Sulzer.

XV. Chorioidea.

502. Ewetzky, Th. I. Weitere Untersuchungen über di intraoculären Sarkome. II. Sarcom im atrophischen Auge III. Flächensarcome des Gefässtractus. IV. Melanosarcoma iridis circumscriptum. Wjestn. Ophthalm. 1898, Heft 2 u. 3.

503. Ginsberg, S. und Simon, R. Ein Fall von nichttraumatischer Ablösung der Aderhaut und des Ciliarkörpers. Centralblatt für prakt. Augenheilk. XXII, S. 161.

504. Bernhard, P. Ein Fall von abnormer Lage der Macula lutea uud partiellem Colobom der Chorioidea. Archiv für Augenheilk. XXXVII, I, p. 51.

505. Coppez, Henri. Un cas d'irido-chorioidite syphilitique grave avec papule du corps ciliaire. Archiv d'ophtalm. T. XVIII, Nr. 6, S. 376.

Der erste Abschnitt der Arbeit Ewetzky's (502) »Ueber Dissemination des Sarcoms des Gefässtractus« ist im Wjestn. Ophthalm. 1895, 6 und in Gräfe's Arch. Bd. XLII, 1 erschienen. In dem jetzt zu referirenden II. Abschnitte giebt Verf. die sehr ausführliche Beschreibung von drei Fällen (Fall 3: Multiples pigmentirtes Sarcom der Gefässhaut in einem atrophischen Auge; Verbreitung auf den Sehnerv; Fall 4: pigmentirtes Sarcom der Ge-

Digitized by Google

fässhaut in einem atrophischen Auge; kleine episclerale Geschwulst; Fall 5: Leucosarcoma choroideae mit consecutiver Phthisis bulbi; Austritt der Geschwulst nach aussen und Entwickelung einer umfangreichen Orbitalgeschwulst), in denen das Sarcom zur Atrophie der Bulbus führte. In allen drei Fällen waren in der zweifellos wachsenden Geschwulst umfangreiche, degenerative Herde vorhanden, ebenso wie auch verbreitete Entzündungserscheinungen und deren Folgen im Uvealtractus. Verf. hält die Atrophie des Bulbus in allen diesen Fällen für den Ausgang der Entzündung des Gafässtractus. Die Ursache dieser Entzündung sieht E. in der phlogogenen Wirkung der degenerativen Herde des Sarcoms.

Im III. Abschnitte der Arbeit beschreibt Prof. E. 3 Fälle von Flächensarcom (Fall 6: Partielles Flächensarcom der Gefässhaut. Enucleation. Recidiv nach 9 Jahren. Fall 7: Partielles Flächensarcom der Ciliarkörper und Gefässhaut. Fall 8: Sarcoma diffusum totale iridis et corporis ciliaris). Im Falle 6 sass die Recidivgeschwulst auf dem atrophirten Sehnerven und scheint sich aus dem Narbengewebe dessen vordern Endes entwickelt zu haben. Im Falle 7 war die Geschwulst ein Myxo-Sarcom. Fall 8 ist ein Unicum: Im Jahre 1881 constatirte Prof. Krükow bei der damals 25 Jahre alten Patientin eine dunkelbraune circumscripte Geschwulst im oberen lateralen Quadranten der Iris, welche sich auf einem vor 7 Jahren von der Patientin bemerkten schwarzen Flecken entwickelt hatte. 1884 nahm die Geschwulst schon ein Viertel der Vorderkammer ein, verdeckte die Hälfte der Pupille und lag der Cornea an. Sie wurde operativ entfernt und erwies sich als ein rund- und spindelzelliger Melanosarcom. Seit Mitte 1895 traten leichte glaucomatöse Erscheinungen auf. Ende 1895 wurde die Neubildung diagnosticirt. V = 0,2, Gesichtsfeld eingeengt. Die Untersuchung des enucleirten Auges ergab eine totale sarcomatöse Entartung des gesammten Ciliarkörpers und der Iris, ohne Uebergang auf die Chorioidea. Das Sarcom war ein spindel- und rundzelliges mit spärlichen Pigmentzellen. — Der Fall bietet auch klinisches Interesse, indem er vor der Operation schwer zu diagnosticiren war: die vordere Irisfläche war glatt, die Vorderkammer tief; die Entfärbung der Iris und die Pupillenstarre konnten leicht als Glaucomerscheinungen gedeutet werden. Verf. würde als diagnostische Merkmale in einem solchen Falle das Missverhältniss zwischen kaum beginnenden schwachen Glaucomerscheinungen und dem schon bedeutend veränderten Aussehen der Iris, Fehlen der Pupillenbewegungen und bedeutender Herabsetzung des Sehvermögens aufstellen.

IV. Fall 9. Melanosarcoma iridis circumscriptum. Hirschmann.

Ginsberg u. Simon (503) beschreiben ein Auge einer 56jährigen Frau, welches klinisch Myopie 24 D S = Finger 2,5—3 m und Netzhautablösung darbot und wegen des Reizzustandes enucleirt werden musste. Die Bulbus war 33,25 mm lang und 24 mm breit und hoch. Man fand fast totale Ablösung der Chorioidea und des Ciliarkörpers durch eine bluthaltige, gallertig

Digitized by Google

durchscheinende, grünliche Masse und fast gänzliche Ablösung der Retina. Die Iris ist an den abgelösten Ciliarkörper angelehnt und mit der Linse nach hinten verlagert, so dass die Vorderkammer 6,5 mm tief ist. Verdünnung der Sclera am hinteren Pol auf 0,2 mm.

Bernhard (504) beschreibt bei einem 15jähr. Knaben Tieflagerung der Macula links, die sich objectiv und durch die Senkung der Blickrichtung erkennen liess, tiefe Insertion des Opticus, Colobombildung an der normalen Stelle der Macula und partielle neuritische Atrophie. $S = {}^{4}/_{8}$. Rechts fand sich gleichfalls Colobom und Atrophie. S = Finger 1 m.

In der Beobachtung von Coppez (505) trat bei einem 43jähr. Manne 3 Monate nach syphilitischer Infection eine leichte Iritis auf, welche trotz energischer Behandlung immer schwerere Rückfälle machte bei gleichzeitig sich fortwährend erneuernden Hautpapeln. Dann entwickelte sich im Laufe von 3 Tagen mit einem Hypopyon eine gelbliche getreidekorngrosse Geschwulst in der Nähe des oberen äusseren Hornhautrandes, welche nach einem Monate mit Hinterlassung einer bläulichen Narbe verschwand. In dem längst erblindeten und wegen Schmerzen und des sehr kachektischen Zustandes des Patienten enucleirten Auge bestand eine Iridocyclitis mit einer Papel des Ciliarkörpers, welche sich als eine kleine, aus Rundzellen zusammengesetzte Geschwulst gegen den Glaskörper und die hintere Linsenfläche vorwölbte. Die Sclera war an der betreffenden Stelle sehr verdünnt, unter ihr stärkeres suprachorioideales Oedem, Ciliarmuskelfasern grösstentheils verschwunden. Im Anhange stellt Verf. 50 ähnliche Beobachtungen zusammen, welche mit Recht theils als Gummata, theils als Papeln beschrieben werden, während in einem anderen Theile Verwechselungen beider sowie unbestimmte Diagnose vorlag.

v. Mittelstaedt.

XVI. Glaskörper.

506. Schweinitz, G. E. de. Bloo vessel formation in the vitreous. Ophthalm. Record. 1898 Jan.

507. Purtscher. Ausziehung von Kupfer-Splittern aus dem Glaskörper. Centralbl. f. pract. Augenheilk. XXII, S. 129.

508. Marlow, F. W. Ein Fall von persistirender blutführender Arteria hyaloidea. Annals of Ophthalm. 1898 April.

509. König. Hémorrhagies spontanées du corps vitré. Rec. d'ophth. 1898, p. 321.

510. Hoor, K. Klinische Beobachtungen im Gebiete der Augenheilkunde. Frei schwimmender Körper im Glaskörper. Wien. klin. Wochenschr. 1898, Nr. 17.

Purtscher (507) gelang es in 2 Fällen Kupfer-Splitter aus dem Glaskörper zu extrahiren. Bei dem einen Patienten erzielte er eine Sehschärfe

Digitized by Google

von 3,0 $^{3}/_{VIII}$, wobei zu bemerken ist, dass das Auge seit vielen Jahren in starker Convergenzstellung sich befand, also wohl an sich schwachsichtig war. Der 2. Patient kam erst 3 Tage nach der Verletzung mit schwerer Iridochorioiditis zur Behandlung. Am 6. Tage nach dem Trauma Extraction. Resultat: Auge erhalten. T. minus. S. = Handbewegungen 2 m. Im Glaskörper dichte blutige Schwarten.

Marlow's Patientin (508) war ein 16jähriges Mädchen, in deren linkem Auge nur Arteria hyaloidea ganz grade von der Mitte der Papille nach der hintern Fläche der Linse verlief, gegen welche sie sich selbst in eine runde Scheibe abflachte; letztere war 3—4 mal grösser als der Durchmesser des Gefässes. Man sah deutliche Pulsation im Gefässe, welche ihrer ganzen Länge nach eine rhythmische, mit dem Pulse synchrone Wellenbewegung hervorrief. V = $^{6}/_{36}$ Astig. + 2—90°. Burnett.

Hoor (510) beschreibt bei einem 22jährigen Manne einen scheinbar ganz frei im Glaskörper schwimmenden, lebhaft grünen, bohnengrossen Körper, von dem 3 dünne, fadenförmige Ausläufer rückwärts, wahrscheinlich nach der Retina verlaufen. Der Fundus zeigt Retinochorioiditis disseminata, mässig blasse Papille, dünne Centralgefässe. S = Lichtschein.

XVII. Glaucom.

511. Terson, Albert. Ophtalmomalacie typique compliquées plus tard de glaucome. Clinique Ophtalm. 1898, Nr. 5, p. 49.

512. Jocqs. Rétinite albuminurique et glaucome hémorrhagique. Clinique Ophtalm. 1898, Nr. 6, p. 66.

513. Jonnesco, Thomas. La résection du sympathique cervical dans la traitement de l'épilepsie du goitre exophtalmique et du glaucome; résultats définitifs. Clinique Ophtalm. 1898, Nr. 8, p. 87.

514. Panas et Rochon-Duvigneaud. Récherches anatomiques et cliniques sur le glaucome et les néoplasmes intraoculaires. Paris 1898.

515. Stötling. The modus operandi of the operative treatment of glaucoma. Annals of Ophthalm. Vol. VII, Nr. 1, p. 47.

516. Bernheimer, St. Ueber das Vorkommen von Glaukom im linsenlosen Auge. Wien. klin. Wochenschr. 1898, Nr. 17.

517. Jackson, E. Glaukom und der Einfluss der Mydriatika und Miotika auf das glaukomatöse Auge. Amer. Journ. of med. Sciences. April 1898.

518. Gauthier. Un cas de glaucome hémorrhagique. Ann. d'ocul. Tom CXIX, p. 438. Haemorrhagisches Glaucom, veranlasst durch hyaline Thrombose der Vena centralis retinae.

519. Terson, A. und Campos, M. Récherches sur l'état de la tension artérielle générale chez les glaucomateux. Arch. d'Ophtalm. XVIII, 4, S. 209.

Digitized by Google

520. Agababoff. Notice sur les lésions anatomo-pathologiques de l'oeil dans le glaucome secondaire. Arch. d'Ophtalm. Tom XVIII, Nr. 4, p. 217.

521. Parisotti. Faux glaucome (migraine ophtalmique). Annal. d'ocul. CXIX, 321.

522. Sidler-Huguenin Die Späterfolge der Glaukombehandlung. Beiträge zur Augenheilkunde, Heft XXXII.

Die leitende Idee welche die verschiedenen Theile des von Panas und Rochon-Duvigneaud (514) über das Glaucom und die intra-ocularen Neoplasmen veröffentlichten Buches in ein harmonisches Ganzes verbindet, ist das Bestreben, die Entstehung der Druckerhöhung im Augeninnern aufzuklären durch die genaue anatomische Beschreibung von Augen, an denen dieselbe während des Lebens constatirt worden war.

Die Obliberation des Iriswinkels ist eine Secundärerscheinung hervorgebracht durch die Druckschwankungen der Pondromalperiode welche Druckschwankungen einer Hypersecretion der Augenflüssigkeiten bei noch normalen Abflussverhältnissen zur Ursache haben. Die Hypersecretion selbst ist die Folge einer noch unbekannten materiellen Veränderung und nicht eine Functionsstörung. Es scheint jedoch, dass die Sclerose der Netzhautgefässe in der Hervorbringung derselben eine gewisse Rolle spielt.

Die anatomische Beschreibung der im weiteren Verlaufe des Glaucoms auftretenden materiellen Veränderungen ist ebenso sorgfältig als interessant; wir verweisen für diese Details auf das Original.

«Während es wahrscheinlich ist, dass es in Bezug auf die Aetiologie nur eine Art von Primärglaucom gibt, gibt es sicher mehrere Arten von Secundärglaucom». An der Hand von ausführlichen Beobachtungen setzen die Verfasser diese Ansicht auseinander. Für die Choroidealtumoren wird die Pigmentembolie des Iriswinkels als Glaucomursache anerkannt. Die Compression der Wirbelvenen spielt uns ausnahmsweise eine Rolle; die directe Einwirkung der Neubildung auf den Iriswinkel kommt vor und die Reizung der Ciliarnerven durch den Tumor (Hypersecretion) ist wahrscheinlich. Sulzer.

Bernheimer (516) bespricht kurz die Czermak'sche Hypothese des Zustandekommens von Primärglaukom bei enger Vorderkammer bei alten Leuten und bei weiter Kammer mit Entzündungsproducten im Kammerwinkel und führt schliesslich 4 selbst beobachtete Fälle von Glaukom in linsenlosen iridectomirten Augen an. Bei dreien dieser Patienten erkrankte auch das zweite Auge an Glaukom. B. schliesst daraus, dass auch das Glaukom des anderen, aphakischen Auges als wirkliches Primärglaukom aufzufassen sei und mit der Extraction in keinem directen Zusammenhange stehe. In einem Falle reichte der verdickte Nachstar im Gebiete des Coloboms bis an die Cornea und war ihr in der Kammerbucht angelagert. Da für aphakische, iridectomirte

Digitized by Google

Augen die Czermak'sche Theorie nicht ausreicht, giebt B. den »ganz reservirten« Erklärungsversuch, dass bei den durch Alter und hypermetropischen Bau zu Glaukom disponirten Augen die Verlegung eines kleinen Theiles der Kammer durch Nachstarmassen genügt habe, um das »latente« Glaukom thatsächlich auszulösen. In entsprechender Weise verden zurückgebliebene Corticalmassen, Linsenkapseleinheilung und Anlegung des Irisstumpfes an die Hornhautwunde einen Glaukomanfall begünstigen, sofern das Auge überhaupt zu Glaukom disponirt ist. Wenn mithin die grössere Zahl von Glaukomen bei aphakischen Augen als wahre Secundärglaukome aufzufassen sind, so müssen doch manche, wie z. B. 3 von den 4 Fällen B.'s, als primäre Glaukome aufgefasst werden, nämlich die, bei denen alle die ein Secundärglaukom auslösenden Momente fehlen und auch das zweite, nicht aphakische Auge an Glaukom erkrankt ist oder nachträglich erkrankt. Zur Verhütung des Glaukoms bei aphakischen Augen räth B. bei glaukomverdächtigen Cataracten der Extraction eine Glaukomiridectomie vorauszuschicken, besonders aber bei dem zweiten Auge, wenn das erstoperirte an Glaukom erkrankte. Bei Nachstar im iridectomirten Auge empfiehlt es sich, frühzeitig eine Discission mit möglichster Freilegung des Kammerwinkels zu machen.

Jackson (517) glaubt, dass die Mydriatika in irgend einem Alter in einem prädisponirten oder vor einem glaukomatösen Anfalle stehenden Auge Glaukom herbeiführen. Die beste Behandlung des Glaukoms, welches durch irgend eine Ursache hervorgerufen wird, besteht in der Iridectomie und ist immer anzurathen. Eserin hilft in manchen Fällen, besonders wenn die Pupille noch beweglich ist und muss in Verbindung mit Iridectomie zu dauernder Heilung in Reserve gehalten werden. Mehrere Fälle werden zur Erläuterung dieser Ansicht angeführt, Burnett.

Terson und Campos (519) haben mit dem Potain'schen Sphygmomanometer die arterielle Spannung an der Art. radialis untersucht und fanden dieselbe bei dem hämorrhagischen Glaukom, sowie bei den subacuten Glaukomformen bedeutend erhöht, während sie bei dem acuten sowie dem chronischen nicht entzündlichen Glaukom nicht oder nur sehr wenig vermehrt war. Verfasser weisen auf den Nutzen hin, welche diese an ein und demselben Kranken von Zeit zu Zeit vorzunehmende Untersuchung in prophylaktischer und therapeutischer Hinsicht haben kann bei den mit Herz-, Gefäss- und Nierenleiden verbundenen Augenaffectionen sowie bei allen Formen intraoculärer Blutungen. Eine auf die Herabsetzung des Blutdruckes gerichtete Behandlung könnte oft von Nutzen sein. v. Mittelstaedt.

Agababoff (520) untersuchte ein wegen Secundärglaukom enucleirtes Auge, welches 3 Jahre zuvor nach einer Contusion durch einen Baumzweig allmählich erblindet war, und schildert an mehreren Abbildungen den mikroskopischen Befund, dessen Einzelheiten auszüglich nicht wiederzugeben sind. Die Chorioidea zeigte ausgebreitete Perivasculitis, das Pigmentepithel war stark

Digitized by Google

gewuchert und hatte die abgelöste Netzhaut ganz durchsetzt, welche ihrerseits neben Hämorrhagien und Cystenbildung eine proliferirende und hyperplastische Entzündung aufwies. Cornea und Iris boten nichts aussergewöhnliches.
v. Mittelstaedt.

Parisotti (521) hat im Anschluss an Migräneanfälle Drucksteigerung, Arterienpuls und concentrische Gesichtsfeldbeschränkung auftreten sehen bei einem hochgradig kurzsichtigen, 25jährigen Neuropathen. Die Schläfen- und Wangengegend ist während der Anfälle stark geröthet. Die Augen sind ebenfalls geröthet, lichtscheu und thränen. Die Anfälle sind periodisch, treten während der Nacht auf, verschwinden während der ersten Mahlzeit, um gegen den Abend wiederzukehren, um von neuem durch die zweite Mahlzeit unterbrochen zu werden. Während einer vierteljährigen Beobachtungszeit hat sich keine Sehnervenaushöhlung gebildet. P. glaubt, dass die am Sehorgan constatirten Symptome der Migräne zugeschrieben werden müssen. Sulzer.

Sidler-Huguenin (522) hat an 76 Privatpatienten von Haab, die mindestens 2 Jahre lang beobachtet werden konnten, die Erfolge der Glaukombehandlung studirt und kommt zu folgendem Resultat, welches sich im Wesentlichen mit der Schweigger'schen Auffassung deckt, die den Lesern dieses Archives aus dem XXIII. Bande bekannt sein wird. In 91,47 % der Fälle von Glaucoma inflamm. mit brauchbarem Sehvermögen vor der Operation konnte dieses durch Iridectomie erhalten werden. Sclerotomie (sc. anterior) oder Miotica allein leisten weit weniger, kommen jedoch in der Nachbehandlung in Betracht. Beim Glaucoma simplex steht die Sclerotomie der Iridectomie nur wenig nach. Für das Glaucoma hämorrhagic. ist die schonendste Behandlung die beste und somit die Sclerotomie der Iridectomie vorzuziehen. Verf. constatirte damit noch 20 % Heilungen. Ausschliessliche Anwendung der Miotica ist bei allen Glaukomformen ungenügend. Verf. vermochte bei 10 Patienten nächtliche Drucksteigerung festzustellen, erklärt sich so die Fälle, die bei normaler Tension bei Tage, z. B. während der Sprechstunde, fortschreitende Excavation erkennen lassen und empfiehlt deshalb, den Druck häufiger und zu verschiedenen Zeiten zu controliren.

XVIII. Sympathische Ophthalmie.

523. Grote, Carl. Ist die Resectio nervi optici zur Verhütung von Ophthalmia sympathica eine geeignete Operation. Inaug.-Dissert. Berlin 1898.

524. Craig, W. G. Sympathische Ophthalmie mit Bericht über 6 Fälle. N.-Y. Eye and Ear Inf. Rep. Jan. 1898.

Grote (523) stellt aus der Univ. Augen-Klinik Berlin aus den Jahren 1882—1897 sämtliche Fälle zusammen, bei denen wegen drohender sym-

Digitized by Google

pathischer Ophthalmie die Resection des Opticus und der Ciliarnerven ausgeführt worden ist und kommt zu dem Ergebniss, dass in keinem dieser 352 Fälle, sofern die Resection frühzeitig genug gemacht wurde, eine nachträgliche Ophthalmie auftrat.

Craig (524) berichtet über 6 Fälle von sympathischer Ophthalmie, welche hauptsächlich durch ihre Aetiologie interessant sind. Einer war eine penetrirende Wunde der Ciliargegend; drei Wunden der Hornhaut mit Prolaps der Iris; einer nach einfacher Staarextraction mit Vorfall der Iris am zweiten Tage; einer durch Panophthalmitis nach perforirendem Geschwür der Hornhaut. Nur in zwei Fällen konnte das sympathisch erkrankte Auge erhalten werden und zwar waren beides Fälle von perforirende Verletzungen.

Burnett.

Für Abschnitt XVIII—XXI Referent:

Prof. Dr. Greeff (Berlin).

XVIII. Netzhaut und Functionsstörungen.

525. Kronheim, A. Ueber die Erfolge der Scleralpunction bei Netzhautablösung Deutsche med. Wochenschr. 1898, No. 18.

526. Stillson, J. O. Netzhautablösung. Bericht über fünf Fälle, welche mit multipler Punctur der Sclera mittelst Galvanokaustik operirt wurden. Vier Heilungen und ein negatives Resultat. Amer. Journ. of Ophth. Mai 1898.

527. Gloor. Zur Frage abnormer Schlängelung von Netzhautvenen. v. Zehender's klin. Monatsschrift f. Augenheilk. XXXVI., p. 134.

528. Bernhard. Ein Fall von abnormer Lage der Macula lutea und partiellem Colobom der Chorioidea. Archiv f. Augenheilkunde Bd. XXXVII, 1, p. 61.

529. Kimpel. Ein Fall von doppelseitigem sogen. Colobom der Macula lutea. Knapp u. Schweigger's Archiv f. Augenheilk. Bd. XXXVII, 1, p. 45.

530. Bankwitz. Beitrag zur Kenntniss der einseitigen Retinitis haemorrhagica. v. Graefe's Archiv f. Ophthalm. Bd. XLV, p. 384.

531. Warschawsky, J. Ein Fall von Bluterguss zwischen Netzhaut und Glaskörper (Haemorrhagia praeretinalis). Wjestn. Ophth. 1898, No. 3.

532. Abádie. Des hémorrhagies intra-oculaires chez les adolescents. Sociétè franç. d'opht. Séance annuelle 1898. Ann. d'ocul. T. CXIX., p. 332.

533. Ahlström, G. Om den s. k. hemiopiska pupillreaktionen. Hygiea, April 1898.

534. Hilbert, R. Das atypische Flimmerscotom. Centralbl. f. Augenheilkunde XXII, p. 105.

Digitized by Google

Kronheim (525) berichtet über 21 Fälle von Netzhautablösung, bei welchen in der Klinik von Prof. H. Cohn in Breslau die Scleralpunction gemacht wurde. Die Scleralpunction wurde zuerst 1859 von J. Sichel mit Erfolg angewendet, sie hat und wird die modernen chirurgischen Kunststücke zur Heilung der Netzhautablösung überdauern. Sie bildet auch heute noch das zuverlässigste chirurgische Verfahren.

Jeder wegen Netzhautablösung bei H. Cohn aufgenommene Patient musste sofort eine energische Dunkelcur gebrauchen. Gleichzeitig erhielt er einen festen Druckverband und musste im Bett fast unbeweglich auf dem Rücken liegen. Dazu bekam er noch schweisstreibende Mittel, hauptsächlich Sirupus Jaborandi und musste mit Hilfe von Laxantien energisch abführen (Aloëpillen oder Bitterwasser). Es hatte sich dabei als dringend nothwendig herausgestellt, dass unter dem Druckverband die Pupille mit Atropin weit erhalten werden muss, da sonst leicht eine Regenbogenhautentzündung eintritt. Erst wenn alle diese Mittel vergeblich angewendet waren, wurde zur Punction als letztem Hülfsmittel geschritten.

Die Behandlung mit Scleralpunction war in sechs Fällen erfolglos, zweimal trat Verschlimmerung ein. Geringe Besserung wurde viermal, bedeutende Besserung gleichfalls viermal, Heilung fünfmal erzielt.

Von den fünf Fällen, über welche Stillson (526) berichtet und in welchen er die Scleralpunctur mittelst Cauterisation wegen Ablösung der Netzhaut anwandte, war einer traumatisch, einer ohne Ursache (Refraction ist nicht angegeben), einer mit M = 2 D., einer offenbar als Ergebniss einer choroidealen Blutung und einer mit M = 3 D. Alle wurden gebessert, ausgenommen der Fall mit der Blutung. Burnett.

Gloor (527) wendet sich gegen die Ansicht von Elschnig, der als Ursache der von Gloor mitgetheilten Fälle eine primäre Erkrankung der Netzhautvenen betrachtete. Gloor bleibt dabei, dass erstens das Fehlen jeglicher sichtbaren Ursache, zweitens auch andere Momente, wie das gleichmässige Betroffensein aller Venen beider Augen zu der Ansicht zwingt, dass es sich um eine angeborene Anomalie handelt.

Bernhard's Patient (528), ein 15jähriger Knabe, las excentrisch. Ophthalmoskopisch Opticus unscharf begrenzt. Eine Pupillenbreite nach unten und ebensoviel nach aussen beginnt ein doppelt papillengrosser, liegend ovaler, scharf begrenzter Fleck. Derselbe ist im äusseren Theil sehnig weiss, innen mehr röthlich und zeigt hier ein Aderhautgefäss. Nach aussen vom oberen Rand des Flecks ein dunkelrother rundlicher Fleck, ganz wie eine Fovea centralis aussehend. An der Stelle, wo sich normaler Weise die Macula findet, ist nichts für dieselbe Charakteristisches zu finden.

Kimpel's Patient (529) war ein 23jähriger Klempnergeselle. Es besteht hochgradiger Strabismus convergens, der auch nicht durch eine doppel-

Digitized by Google

seitige Tenotomie sich beseitigen lässt. Es wird stets excentrisch fixirt. Ophthalmoskopisch findet sich beiderseits, etwa $^1/_2$ Papillen-Durchmesser nach aussen von der Papille zu, die ganze Maculagegend und deren weitere Umgebung einnehmend, eine glänzende, schwach gelblich-weisse, fast kreisrunde Parthie von etwa 9—10 Papillen-Durchmesser Grösse. Man hat den Eindruck, dass in dem ganzen Gebiet reine Sclera frei zu Tage läge. Einmal ziehen von der Papille herkommend Netzhaut-Arterien und Venen schräg über die weisse Stelle hinweg.

Bankwitz (530) bringt nach Anführung der einschlägigen Litteratur eine Krankengeschichte und genaue anatomische Untersuchung eines Falles von einseitiger hämorrhagischer Retinitis aus der Jenenser Augenklinik. Im Opticus fand sich Thrombose der Vena centralis, ebenso bestanden hochgradige Veränderungen an der Centralarterie, die Verfasser für primär entstanden ansieht. Der Fall wurde enucleirt, weil sich Iritis mit hinteren Synechien und schliesslich Glaucoma haemorrhagicum einstellte.

Die Hämorrhagie zwischen Netzhaut und Glaskörper entstand nach Warschawsky (531) in der Maculagegend nach heftigem Erbrechen und war nach 6 Monaten spurlos und mit Wiederherhellung des, bis auf $\frac{1}{\infty}$ gefallenen, Sehvermögens verschwunden. Die Arbeit enthält eine ausführliche Uebersicht der entsprechenden Litteratur (25 Fälle). Hirschmann.

Abádie (532) theilt die intraocularen Blutungen der Erwachsenen in folgende Categorien ein:

1. Die acuten recidivirenden Hämorrhagien der zweiten Pubertätsperiode.
2. Die dyskrasischen Hämorrhagien.
3. Die in Folge von Chorioretinitis auftretenden sesundären Blutungen.
4. Die apoplectiformen Netzhautblutungen.

Die letzteren Blutungen sind fast immer auf ein Auge beschränkt. Ihre Ursache ist im Sympathicus zu suchen und zwar in einer Lähmung seiner gefässverengernden Fasern. Abádie setzt voraus, dass die maximale Gefässerweiterung Ursache einer starken plötzlich auftretenden intraocularen Blutung werden könne. Auf diese Voraussetzung gründet er die Therapie, die im innerlichen Gebrauch des schwefelsauren Chinins besteht (0,5 à 1,0 pro die.)
Sulzer.

Nach Ahlström (533) ist die sogen. hemiopische Pupillenreaction nicht eine Lichtreaction im eigentlichen Sinne, sondern beruht darauf, dass die Aufmerksamkeit des Pat. erweckt wird, wenn das Licht die percipirende Netzhauthälfte direct trifft, wodurch ein (unwillkürlicher) Accommodationsimpuls ausgelöst wird, der von Contraction der Pupille begleitet ist. Zur Stütze dieser Ansicht theilt Verf. einige Beobachtungen mit, die er an einem hemiopischen Patienten und an vier Patienten mit Paralyse, resp. Parese der Accommodation gemacht hat. Dalén.

Digitized by Google

Hilbert (534) berichtet über 2 Fälle. Im ersten Falle handelte es sich um eine 58 Jahre alte neurasthenische Frau, die nach einem heftigen hemicranischen Anfall ein Flimmerscotom derart erhielt, dass das ganze Centrum des gemeinschaftlichen Gesichtsfeldes mit lichtblauen, in beständiger Bewegung befindlichen Streifen erfüllt war. Die zweite, 37jährige Frau sah ein Gesichtsfeld, das bis auf eine schmale Zone in der Peripherie mit zahlreichen durcheinander wirbelnden bunten Ringen erfüllt war.

XIX. Sehnerv.

535. Haab. Ueber die sogenannte Embolie der Centralarterie. Correspondenzblatt für Schweizer Aerzte 1897, No. 11.

536. Krückmann, E. Eine weitere Mittheilung zur Pathogenese der sogen. Stauungspapille. v. Graefe's Archiv f. Ophthalm., Bd. XLV, p. 497.

Haab (535) ist der Meinung, dass es sich bei dem zuerst von v. Graefe geschilderten klinischen Bild der Embolie der Arteria centralis sehr oft nicht um eine Embolie handelt, sondern um eine Thrombose. Die den Gefässverschluss bewirkende Thrombose wird durch eine Erkrankung der Gefässwandung selbst herbeigeführt. Dieselbe beruht auf Atherom, Syphilis, Endarteritis in Folge chronischer Albuminurie oder anderen dyskrasischen Zuständen.

Auch die überall zu lesende Angabe es trete bei Verstopfung eines Astes der Centralarterie ein hämorrhagischer Infarkt in der Retina ein, ist unrichtig. Bei 38 vom Autor daraufhin durchgesehenen, in der Litteratur beschriebenen Fällen war von einer Blutung nicht die Rede.

Krückmann (536) bringt die Krankengeschichte eines Falles von Stauungspapille bei Tumor nervi optici. Er verwerthet ihn eingehend zur Erklärung des Zustandekommens der Stauungspapille. Er fand ähnliche Degenerationen wie im Sehnerv auch in den hinteren Rückenmarkssträngen. In der Pathogenese der Stauungspapille ist von Schmidt-Rimpler und Manz die Drucktheorie aufgestellt, die gleiche Theorie haben für die hinteren Rückenmarksstränge die Nervenärzte, der älteste Verfechter dieser Ansicht ist C. Mayer. Einen Vertreter der Entzündungstheorie, wie er unter den Augenärzten durch Sehen repräsentirt wird, haben die Neurologen bisher nicht.

XX. Verletzungen, Fremdkörper, Parasiten.

537. Römer, P. Die conservative Behandlung der perforirenden Bulbus-Verletzungen. Zeitschrift für pract. Aerzte 1898, 1. Juni.

538. Mayer, M. Ueber locale Späteiterungen nach Verletzungen. Zeitschrift für Medicinalbeamte, Heft 14, 1898.

Digitized by Google

539. Ohlemann. Zur Behandlung der Bindehaut-Anätzungen durch Kalk und Schwefelsäure. Wochenschrift für Therapie und Hygiene des Auges 1898, Febr.

540. Andreae, J. Beiträge zur Kenntniss der Kalkverletzungen des Auges. Inaug.-Dissert. Bonn 1898.

541. Nobbe, W. Entwicklung von Fadenpilzen im Glaskörper nach Stichverletzung nebst Untersuchungen über die Aspergillus-Mykose des Glaskörpers. v. Graefe's Archiv f. Ophthalm. XLV, p. 700.

542. Langré. Un cas de traumatisme grave de l'oeil gauche. Rec. d'ophtal. 1898, p. 339.

543. Coocks, G. H Flintenschusswunde der Augenhöhle mit nachfolgender monocularer Blindheit-Section. N. Y. Eye and Ear Inform. Rep., Januar 1898.

544. Schapringer. Beiderseitige vollkommene Erblindung durch Revolverschuss. New-Yorker med. Monatsschrift, Vol. X, No. 7, p. 354.

545. Hauptmann, H. Ein Fall von progressiver traumatischer linksseitiger Lähmung des III.—VII. Hirnnerven. Beiträge zur Augenheilkunde, Heft XXX.

546. Stutzer, H. G. Ein Fall von Conjunctivaltuberculose durch Hundebiss. Beiträge zur Augenheilkunde, Heft XXX.

547. Wicherkiewicz. Zur Casuistik der Fremdkörper in der Linse. Centralblatt für Augenheilkunde, XXII, p. 146.

548. Purtscher. Ausziehung von Kupfersplittern aus dem Glaskörper. Centralblatt für Augenheilkunde, XXII, p. 129.

549. Vüllers. Einige Fälle von Eisensplitterextraction aus dem Augapfel mittelst Elektromagneten. Deutsche med. Wochenschrift 1898, No. 25.

550. Oliver, C. A. Fremdkörper, der acht Jahre lang im vorderen Theile des Augapfels lag. Spontane Ausstossung durch den ursprünglichen Eingangspunkt in der Hornhaut. Gesicht war niemals gestört. Annales of Ophthalm., April 1898.

551. Barkan, A. Successful removal of a large piece of steel with Haab's Electromagnet — delirium tremens — death. Arch. of Ophth., vol. XXVII, 2, p. 179.

552. Vermes, Ludwig. Gelungene Operation mit dem Hirschberg'schen Magnet. Sitzungsbericht des Budapester königl. Aerztevereins. Ungarische medicinische Presse 1898, No. 16.

Nach Römer (537) sind perforirende Verletzungen des Bulbus vor allen Dingen so zu behandeln, dass dem Eindringen pathogener Mikroorganismen in die Wunde, sei es vom Conjunctivalsack oder den Lidrändern aus, nach Möglichkeit begegnet wird. Reinigung der Lider und der Gesichtshaut mit Wasser und Seife, Alkohol und Sublimatlösung 1 : 5000, mit welcher auch der Conjunctivalsack ausgespült wird. Besteht ein Irisprolaps, so wird, wenn er klein ist,

Digitized by Google

seine Resorption mittelst des Spatels versucht. Gelingt dieselbe nicht, so wird er mit der Irispincette leicht angezogen und mit der Scheere abgetragen. Das Auge wird schliesslich nach Einstäubung von Jodoform unter einen aseptischen Druckverband gelegt. Der Aufsatz ist besonders für praktische Aerzte sehr lesenswerth.

Durch die Arbeiten von K. Müller, Schnitzler, C. Brunner ist der Nachweis geliefert, dass Eitererreger, welche in einem Körpertheil bei der Verletzung eingedrungen sind, nach jahrelanger Latenz ihre frühere Lebensfähigkeit wieder zu erlangen vermögen. Ein Arbeiter hatte nach Verletzung eines Auges eine Macula. Nach $5^1/_2$ Jahren fing dieselbe ohne äussere Veranlassung wieder an zu eitern und vergrösserte sich sehr.

Bei der Behandlung der Kalkverletzungen, wie bei den durch Säuren verursachten Anätzungen der Bindehaut kommt es nach Ohlemann (539) für einen günstigen Ausgang der Verletzung vor allem darauf an, dass möglichst sofort eine neutralisirende Behandlung Platz greift. Gegen Aetzkalk Auswaschen mit Milch, bei Kalkverbrennungen Oel oder concentrirte Zuckerlösung. Verf. tritt deshalb dafür ein, dass in denjenigen Betrieben, wo derartige Unfälle zu erwarten sind, die nöthigen Mittel stets breit gehalten werden.

Andreae (540) kommt auf Grund von Experimenten zu dem wichtigen Resultat, dass bei Kalkverletzungen des Auges nur mit Wasser gereinigt werden soll. Alle anderen Reinigungsmittel, z. B. concentrirte Zuckerlösung, verdünnte mineralische Säuren, ersetzen das Wasser nicht und sind theilweise wirkungslos, theilweise direkt schädlich. Es giebt zur Zeit kein Mittel, welches im Stande wäre, die einmal entstandenen Kalktrübungen in der Hornhaut zu bessern oder zu beseitigen. Als Hülfsmittel kommen nur in Frage die Iridectomie und das Tätowiren.

Nobbe (541) wies in den Glaskörper eines wegen Verletzung in der Heidelberger Augenklinik enucleirten Auges eine Reinkultur von Aspergillus fumigatus nach. Die Stichverletzung war mit einem Messer geschehen.

In dem Falle von Cocks (542) drang die Kugel in die rechte Schläfe, einen halben Zoll unterhalb und drei Viertel Zoll hinter dem äusseren Winkel ein. Unmittelbar darauf bestand ausgiebiger Exophthalmus und Blindheit. Wenige Tage darauf war der Sehnerv noch gesund, aber bald traten Zeichen von Atrophie auf. Der Mann starb in fünf Wochen und die Section ergab, dass eine Fraktur der Spitze der Augenhöhle mit Druck auf den Sehnerven auf jener Seite stattgefunden hatte. Die Kugel wurde auf dem hinteren Theile des Daches der linken Augenhöhle gefunden, welche jedoch nicht frakturirt war. Burnett.

Ein 5jährige Knabe B. wurde nach Stutzer (546) Mitte Juni von einem Hund gebissen, der Art, dass vom rechten Unterlide ein rinnenförmiger Lappen losgerissen wurde. Die Wunde heilte ohne Naht gut. Anfangs September bemerkten die Angehörigen eines Tages, dass die Lider des rechten Auges dick und roth wurden

Digitized by Google

und dass die Drüse vor dem Ohr anschwoll. Die kaum verheilte Lidnarbe verwandelte sich in ein eiteriges Geschwür. Der bis dahin kräftige und muntere Knabe wurde kränklich und es stellte sich bald Temperatursteigerung ein. Die mikroskopische Untersuchung ergab Tuberkelbacillen und ein Stückchen excidirter Schleimhaut in die vordere Kammer eines Kaninchens eingeimpft ergab ebenfalls Tuberculose. Nach einer gründlichen Ausräumung der Wunde genas der Knabe.

Hauptmann's Patient (545 wurde von einem Pferde mit dem Hufe gegen die linke Wange nahe an der Fossa canina geschlagen. Er war kurze Zeit bewusstlos und an den Lidern stellte sich ein Bluterguss ein, der jedoch nach wenigen Tagen verschwand. Bald nach der Heilung fühlte er, dass die Haut in der nächsten Umgebung der Narbe, hinauf bis zur halben Nase taub wurde. Ausserdem fehlte ihm auf der ganzen linken Zungenhälfte das Geschmacksvermögen. Später trat auch eine totale Oculomotorius-, Trochlearis- und Abducenslähmung hinzu.

In Wicherkiewiecz's Fall (547) handelte es sich um einen 40jähr. Mann, dem beim Abfeuern einer defecten Hinterladerbüchse ein Stück eines Zündhütchens in die Linse geflogen war. Das Auge war so wenig gereizt, dass, ausser Atropin, zunächst nichts gemacht wurde. Die geringen Linsentrübungen hatten auch nach Monaten nicht zugenommeu, es wurde deshalb keine Extraction gemacht. Das Auge war reizlos.

Kupfersplitter gehören zu den gefährlichsten Eindringlingen in das Augeninnere, es sind Ausnahmen, wenn es gelingt Zündhütchensplitter aus dem Inneren des Auges zu entfernen. Putscher (547) theilt zwei Fälle mit, wo ihm dieses gelungen ist, in deren einem sogar die Erhaltung verhältnissmässig guter Sehkraft glückte.

Vüllers (548) berichtet über 4 Fälle von Eisensplitterextractionen aus dem Augapfel aus der Augenheilanstalt für den Regierungsbezirk Aachen. In Fall 4 wurde die Anwesenheit von Eisen erst durch das Assmus'sche Sideroskop nachgewiesen. In allen 4 Fällen wurde der kleine Hirschberg'sche Elektromagnet benutzt und zwar stets mit gutem Erfolg.

In Oliver's Falle (540) war ein Metallstück vor 8 Jahren in die vordere Kammer eingedrungen und hatte dem Anscheine nach die Iris verletzt. Es zeigte sich nur am Eingangspunkte und verursachte gewisse Reizung. Es wurde unter Cocaïn mit der Zange entfernt. V. war niemals verschlimmert gewesen. Burnett.

Im Budapester Aerzteverein berichtete Vermes (551) über eine gelungene Operation mit dem Hirschberg'schen Magneten. Der 22jährige Patient trat erst am 14. Tage nach stattgehabter Veletzung in die Augenabtheilung des israelitischen Spitales in Budapest ein. Der Fremdkörper war nicht sichtbar, seine Lage jedoch konnte vermuthet werden. Die Operation mittelst des Hirschberg'schen Magneten wurde in tiefer Narcose vorge-

Digitized by Google

nommen. Erst beim dritten Versenkungsversuche heftete sich der Fremdkörper der Magnetnadel an und wurde extrahirt. Die beiden ersten Versuche misslangen, wie V. glaubt, weil sie mit zu übertriebener Vorsicht ausgeführt wurden. Glaskörperverlust war keiner aufgetreten. Der Fremkörper, ein scharfkantiger Stahlsplitter, war $1^1/_2$ mm lang, 1 mm breit und wiegt 4 mmgr. Gegenwärtig, 5 Wochen nach der Verletzung, ist der Glaskörper fast ganz aufgehellt und das Sehvermögen ein zufriedenstellendes.

Im Anschlusse an die Demonstration eines Falles von Siderosis bulbi theilte V. mit, dass in den letzten drei Jahren im israelitischen Hospitale die Magnetnadel bereits 16 mal zum Zwecke der Entfernung von Eisensplittern aus dem Augeninneren verwendet wurde. Davon waren zehn Fälle mit Erfolg, 6 mal blieb eine ganz brauchbare Sehkraft erhalten. Herrnheiser.

XXI. Augenstörungen bei Allgemeinleiden.

552. Seifert. Ueber die Beziehungen zwischen Nasen- und Augenerkrankungen. Münch. med. Wochenschr. 1898, No. 129.

553. Winkler, E. Ueber den Zusammenhang von Nasen- und Augenerkrankungen. Sammlung zwangloser Abhandlung., Bd. III, Heft 1.

554. Rosenmeyer. Hornhautgeschwür bei Exophthalmus. Centralbl. f. Augenheilkunde, XXIII, p. 144.

555. Oliver, C. A. Morbus Basedowii mit starkem Exophthalmus und Nekrose beider Hornhäute, welche durch ausgedehnte und wiederholte Tarsorrhaphien nicht gehemmt werden konnte. Thyroidextract in grossen Dosen ohne Wirkung. Annals of Ophthalm., April 1898.

556. Peltesohn. Lues hereditaria und Keratomalacie. Deutsche med. Wochenschr. 1898, No. 18.

557. Simon, R. Tarsitis bei hereditärer Syphilis. Centralblatt f. Augenheilkunde, XXII, p. 147.

558. Baas, K. Beitäge zur Kenntniss der durch Syphilis am Auge hervorgerufenen Veränderungen. v. Graefe's Archiv f. Ophthalm., XLV, p. 641.

559. Sauvineau. Lésions du nerf optique dans l'hérédosyphilis. Rec. d'ophtalmol. 1898, p. 274.

560. Antonelli. Les stigmates ophtalmoscopiques rudimentaires de la syphilis héréditaire. Thèse de Paris 1898.

561. Plaut. Zwei Fälle von einseitiger hysterischer Amaurose. Ophthalmologische Klinik 1898, No. 7.

562. Hanke, V. Lagophthalmus im Schlafe bei vollständigem Lidschluss im wachen Zustand als Theilbefund multipler Hirnnervenlähmung in Folge luetischer Basalmeningitis. Wiener klin. Wochenschrift 1898, No. 16.

Digitized by Google

563. Sorger. Ein Fall spontaner Blutungen aus Iris und Corpus ciliare in die Vorderkammer auf Grund einer linealen Leukämie. Münch. med. Wochenschr. 1898, No. 35.

564. Thilliez. Deux cas de chemosis urticarien. Ann. d'oc. T. CXIX, p. 286.

565. Königshöfer und Weil. Ueber einen Fall von Tumor cerebri. Ophthalmologische Klinik 1898, No. 10.

566. Elschnig. Sehstörungen durch Bleivergiftungen. Wiener med. Wochenschr. 1898, No. 27—29.

567. de Schweinitz, G. E. Partielle optische Nervenatrophie und centrale Scotome (sogen. centrale Amblyopie), wahrscheinlich in Folge von Bleivergiftung. Ophth. Rec. Juni 1898.

568. Clemesha, J. C. Periphere Neuritis einschliesslich optischer Neuritis nach Auswaschung eines erweiterten Magens. New-York Med. Journ., den 25. Juni 1898.

569. Amos, A. R. Homonyme Hemiopie mit nachfolgendem Sehverlust in einem Falle von uteriner Blutung in Folge von Fibroid. Amer. Journ. of Ophth., Juni 1898.

570. Borsch. Sur un cas d'amblyopie et sur un cas récent d'amaurose double après hématémèse. Ann. d'ocul., T. CXIX, p. 272.

571. Mc. Coy, C., und Michael, F. M. Alkoholische Amaurose in Folge von Vergiftung mit Holzalkohol. Med. Record 28. Mai 1898.

572. Parisotti. Considérations sur l'amplyopie toxique. Soc. franç. d'ophtalm. Sess. ann. 1898. Ann. d'oeul T. CXIX, p. 381.

573. Antonelli. Névrite optique et chorio-rétinite pigmentaire binoculaires, suite de fièvre pernicieuse des pays chaudes. Rec. d'opht. 1898, p. 277.

574. Hilbert, R. Das Farbensehen als Influenza-Folge. v. Zehender's klin. Monatsblätter f. Augenheilk. XXXVI, p. 105.

575. Königshöfer. Ein Fall von Xanthopie. Ophthalmologische Klinik 1898, No. 6.

Seifert (552) führt aus, dass die Erkrankungen der Nase oft in inniger Beziehung zu denen des Auges stehen. Sie pflanzen sich entweder in directer Propagation auf das Auge fort, oder rufen auf reflectorischem Wege krankhafte Erscheinungen am Auge hervor. Diese Thatsache wird noch nicht genügend berücksichtigt, obgleich ihre volle Würdigung in manchen Fällen wesentlich bessere Heilerfolge ermöglicht. Bei Erkrankungen des thränenableitenden Apparates spielen die atrophischen Processe in der Nase eine grosse Rolle, sowohl die mit als die ohne Foetor einhergehenden, dann die Hyperplasie der unteren Muschel, sowie alle anderen Processe, welche den unteren Nasengang verschliessen. Auch adenoide Vegetationen durch Secretstauungen üben eine ähnliche Wirkung aus. Eine weitere Gruppe von Nasenaffectionen stellen jene dar, welche mit Conjunctivalerkrankungen vergesell-

Digitized by Google

schaftet sind. Namentlich bei Kindern geben die verschiedenen Erkrankungen des Naseninnern, z. B. durch Eczem, Veranlassungen zu Augenentzündungen gleicher Art. Die Nase ist da meist der primär erkrankte Theil. Sehr bemerkenswerth ist die Beobachtung des Verfassers, dass bei vielen Fällen von Ulcus corneae serpens Rhinitis atrophica foetida bestand, so dass wohl die Infection der Cornea von der Nase aus erfolgte. Auch zwischen Erkrankungen der Nase und Trachom besteht ein gewisser Zusammenhang. So kann unter bestimmten Umständen die Nasengranulose durch Fortkriechen des Processes in den Canalis nasolacrymalis ein secundäres Trachom des thränenableitenden Apparates und weiterhin der Lidbindehaut erzeugen.

In der von Bresgen herausgegebenen Sammlung zwangloser Abhandlungen aus dem Gebiete der Nasen-, Ohren-, Mund- und Hals-Krankheiten befindet sich ein für uns Ophthalmologen sehr lesenswerthes Heft aus der Feder von E. Winckler (553) aus Bremen. Er führt genau und mit Kritik Alles an, was über den Zusammenhang der Nasen- und Augenerkrankungen bekannt geworden ist; zum Schluss folgt eine vollständige Litteraturangabe.

In Rosenmeyer's (554) Mittheilung handelt es sich um einen Fall von Basedow'scher Krankheit. Bei Exophthalmus hatte sich zuerst ein Hornhautinfiltrat, dann ein Geschwür gebildet, und das Auge ging trotz aller Vorsichtsmaassregeln zu Grunde. Verfasser empfiehlt die Lidnaht, um das zweite Auge zu retten, was im vorliegenden Fall gelang.

Oliver's (555) 27jährige Patientin hatte einen so ausgedehnten Morbus Basedowii, dass 4 Millimeter der Sclera nach oben und unten zwischen den Lidrändern freigelegt waren. Es bestand die gewöhnliche Vergrösserung der Schilddrüse und ein mitrales Geräusch. Die Bewegungen der Augäpfel waren begrenzt und die Gesichtsfelder für Formen und Farben verengt. Es zeigten sich bald Zeichen von Geschwürsbildung der Hornhaut, die Tarsorraphie wurde auf beiden Augen ausgeführt und 5 g Thyroidextract täglich gegeben. Die Hornhaut beider Augen war jetzt getrübt und geschwürig. Der Exophthalmus blieb unverändert. Die Patientin verliess das Hospital. Kein weiterer Bericht.

Burnett.

Peltesohn (556) betont, dass das Krankheitsbild der Keratomalacie in neuerer Zeit sich nirgends eingehend geschildert finde, »als ob man mit einer doch verlorenen Sache nicht viel Umstände machen wollte«. Horner giebt ein sehr anschauliches Bild von dem klinischen Verlauf in Gerhardt's bekanntem Handbuch der Kinderkrankheiten. Der Zusammenhang der Keratomalacie mit der Lues hereditaria ist nicht genügend berücksichtigt. Es ist jedoch für die Prognose der Krankheit von grosser Bedeutung, ob man hier direct oder indirect den lokalen Hornhautprocess durch eine antisyphilitische Behandlung beeinflussen kann. Es ist alsdann die Prognose nicht so infaust,

Digitized by Google

wie man allgemein annimmt. Verfasser berichtet über zwei Fälle; bei dem ersten, einem Kind von $^3/_4$ Jahr, hatte eine Schmiercur, bei dem zweiten, einem Kind von $1^1/_4$ Jahren, hatten Sublimatvollbäder einen überraschenden, »geradezu wundervollen« Erfolg.

Tarsitis kommt nach Simon (557) bei hereditärer Syphilis nur ganz ausnahmsweise vor. Es sind etwa 19 Fälle von Tarsitis aus der Litteratur bekannt bei erworbener Syphilis, nur einer bei hereditärer. Simon's Patientin ist ein zweijähriges Mädchen. Es fand sich nebst anderen Zeichen hereditärer Syphilis eine hochgradige, sehr derbe Verdickung des unteren Lides, welche nach Ausdehnung und Form genau dem Tarsus entsprach. Eine Inunctionscur bewirkte binnen drei Wochen ein vollkommenes Abschwellen des Lides.

Baas (558) hat in einer ausführlichen, sehr lohnenswerthen Arbeit eine Anzahl Augen von luetischen Leichen mikroskopisch untersucht. Die vielfachen, hier nicht alle aufzuzählenden Ergebnisse sind von allgemeiner Bedeutung.

Sauvineau (559) betrachtet die Neuritis optica und die postneuritische Atrophie als ein charakteristisches Symptom der hereditären Syphilis, während er den Scleralring, im Gegensatz zu Antonelli, ohne Beziehung zur hereditären Syphilis glaubt. Während er die atrophischen pigmentirten chorioretinitischen Herde und die angeborene Retinitis pigmentosa für charakteristische Symptome der hereditären Syphilis hält, räumt er den übrigen Pigmentanomalien keine andere Bedeutung ein, als die von Stigmata degenerationis. Sulzer.

Antonelli (560) giebt in seiner Arbeit über die ophthalmoskopischen Symptome der hereditären Syphilis eine sorgfältige Zusammenstellung der über diesen Gegenstand erschienenen Arbeiten. Seine eigenen Beobachtungen erweitern die Grenzen dieses Gegenstandes bedeutend. Antonelli glaubt, dass die Augenaffectionen zu den häufigsten Symptomen der hereditären Syphilis gehören; er betrachtet als solche: Verfärbung der Sehnervenpapille, Aderhautring, Erweiterung der Netzhautvenen und Unregelmässigkeiten ihres Calibers, Veringerung der Arterien und verschiedene Unregelmässigkeiten der Pigmentation, die Uebersichtigkeit mit verminderter Sehschärfe, gewisse Fälle von einseitiger Kurzsichtigkeit oder von Schielen. Sulzer.

Die hysterische Amaurose ist nach Plaut (561) schwer von simulirter Amaurose zu unterscheiden. Es empfiehlt sich nur dann die Diagnose auf Hysterie zu stellen, wenn sich auch andere Symptome dieser Erkrankung nachweisen lassen. In dem ersten der interessanten Fälle handelte es sich um ein 21jähriges Mädchen, das eines Tages ohne jede Veranlassung auf einem Auge erblindete. Es fand sich eine fast völlige Analgesie der Haut des rechten Fuss- und Handrückens. Der zweite Fall betraf ein 20jähriges Dienstmädchen, das auf einem Auge erblindete, als es einen Kübel Wasser auf dem Kopfe trug. Sie konnte vorher einmal 8 Tage lang nicht sprechen.

Digitized by Google

Es handelt sich in Sorgen's Fall (563) um einen früher robusten Lehrer, der im Frühjahr 1897 erkrankte. Es fand sich ein grosser Milztumor. Später bedeckte sich der ganze Körper mit Lymphdrüsentumoren. Anfang Februar fand sich auf dem rechten Auge die Vorderkammer beträchtlich vertieft und bis über den oberen Pupillarrand von Blut angefüllt. Auf dem Boden der Vorderkammer findet sich eine 3—4 mm hohe Schicht von bräunlicher Farbe, entsprechend der Schwere der rothen Blutkörperchen. Auf diese folgt eine weissgelbliche Schicht von weissen Blutkörperchen, hieran schliesst sich eine hellrothe, mehr wässerige Schicht. Das Blut wurde durch Punction der vorderen Kammer abgelassen.

Thilliez (564) hat in kurzer Zeit zwei Fälle von Localisation der Urticaria im Auge zu beobachten Gelegenheit gehabt.

Frau L., 43 Jahre alt, klagt, dass ihre Augen drei oder vier Mal täglich plötzlich roth und geschwollen werden, als wollten sie aus der Augenhöhle heraustreten. Nach einer Viertelstunde verschwindet die Röthung, aber die Schwellung, welche die Hornhaut theilweise bedeckt, bleibt während etwa einer Stunde bestehen. Diese Erscheinungen zeigen sich seit acht Tagen und haben gleichzeitig mit Urticaria-Anfällen begonnen. Nach sehr lästigem Jucken des Auges wird die Conjunctiva bulbi roth und geschwollen, ein starker chemotischer Wulst bedeckt einen Theil der Hornhaut, die Lidconjunctiva ist ebenfalls geschwollen, aber weniger stark.

Der zweite Fall betrifft einen Arzt, der seit längerer Zeit an einer hartnäckigen Urticaria gastro-intestinalen Ursprungs leidet. Eines Abends beginnen beide Augen plötzlich zu jucken und werden bald darauf roth und geschwollen. Die Chemosis ist so stark, dass der consultirte Augenarzt tiefe und zahlreiche Scarificationen vornimmt Die folgenden Anfälle waren weniger heftig.

Es handelt sich also in beiden Fällen um Localisation der Urticariaeruption auf der Conjunctiva. Diese Erscheinung ist zu trennen von den Intoxicationserscheinungen (Iritis, Accommodationsparese), die zuweilen die Urticaria der Haut begleiten. Sulzer.

Es handelt sich, wie Königshöfer und Weil (655) berichten, um einen Fall, bei dem erst links, dann auch rechts ophthalmoskopisch die Zeichen eines Verschlusses der Arteria centralis retinae sich einstellten. Die Section ergab an der Basis cerebri einen etwa hühnereigrossen Tumor von Fleischfarbe, der links lag und den Nervus opticus links und das Chiasma ganz zerstört hatte.

Elschnig (566) bespricht in seiner ausführlichen Arbeit die vielfachen Arten von Sehstörungen nach Bleivergiftungen. Zunächst stellt er aus der Litteratur 16 Fälle von Augenmuskellähmungen nach Bleivergiftung zusammen. Die letzte Ursache der Augenmuskellähmungen scheint vorwiegend in den betreffenden Nervenstämmen gelegen zu sein. Am häufigsten und längsten

Digitized by Google

bekannt sind die eigentlichen Sehstörungen nach chronischer Bleivergiftung der Amblyopia saturnina. Es scheint kein Theil der Sehbahn gegen die Bleiaffection geschützt zu sein; daraus ergeben sich die grossen Mannigfaltigkeiten der Bleiamblyopie. Am häufigsten ist die intraoculare Neuritis, dann kommt die retrobulbäre Neuritis mit centralem Scotom. Auch Netzhautischämie (arterieller Gefässkrampf der Netzhaut) kommt vor.

Ausser allgemeiner Therapie ist ein specielles Eingreifen in jenen Fällen geboten, in denen das Sehvermögen rasch sinkt. Besteht Krampfischämie der Netzhaut, so soll, wenn der Krampf sich nicht spontan baldigst löst, durch Massage des Bulbus, sowie schliesslich durch Paracenteris bulbi eine Wiederherstellung normaler Circulation bewirkt werden.

Bei andern Sehstörungen kommt eventuell die Lumbalpunction in Betracht, welche eine Encephalopathia saturnina oft überraschend günstig beeinflusst.

De Schweinitz (567) giebt die ausführliche Krankengeschichte von zwei Fällen von partieller optischer Atrophie mit centralem Scotom, in deren einem neben der klinischen Geschichte von Bleivergiftung auch Zeichen von Blei im Urin gefunden wurden, was in dem andern nicht der Fall war. Er weist darauf hin, dass solche Atrophie bei Bleivergiftung sehr selten ist. Diese Atrophien sind in manchen Fällen unzweifelhaft die Folge von Neuritis, wie im ersten Falle, aber sie können auch von Veränderungen herrühren, welche durch das Blei herbeigeführt werden, ohne entzündlicher Natur zu sein.

Burnett.

In Clemesha's Falle (568) bestand eine doppelseitige optische Neuritis in Verbindung mit allgemeiner peripherer Neuritis bei einem 46jährigen Mann, welcher an Magenerweiterung litt. Die nervösen Symptome traten nach eine Magenauswaschung auf und der Verfasser glaubt, dass die Neuritis auf der Wirkung von Toxinen beruhe, welche vom Magen resorbirt wurden.

Burnett.

In dem Falle von Amos (569) trat zuerst eine rechtsseitige vollständige Hemianopsie als Ergebniss einer Blutung von einem Gebärmutterfibrom auf, an welche sich später eine vollständige linke Hemianopsie mit einem zweiten nachfolgendem Blutverlust anschloss. Das Zentrum des Gesichtsfeldes wurde schliesslich wieder hergestellt. Amos glaubt, dass die Erscheinungen auf Embolie beruhten. Burnett.

Der 21jährige Patient von Coy (571) nahm 60 ccm spirit. columbianus (Holzalkohol). Innerhalb vierundzwanzig Stunden wurde er vollständig blind. Nach zwei Wochen bestaud Lichtempfindung. V. besserte sich in einem Jahre auf Fingerzählen dicht vor den Augen, aber nicht weiter. Es bestand Mydriasis, Atrophie beider Nerven und Exkavation der Papillen. Das Kaliber der Netzhautarterien war sehr verringert. Burnett.

Digitized by Google

Hilbert's Fall (574) betrifft einen 38jährigen Mann, der einen Monat vorher an Influenza erkrankt war und 3 Wochen lang von seinem Hausarzt behandelt wurde. Er litt dann an Schwindelanfällen und jetzt erscheinen ihm alle Gegenstände dunkelkobaldblau, als ob er durch eine blaue Brille sähe. Sehschärfe bds. $= \frac{6}{6}$; ophthalmoskopisch normal.

Das Blausehen, eine seltene Erkrankung, ist offenbar centraler Natur, bedingt durch die Erschöpfung der Nervencentra.

Es handelt sich im Königshöfer's (575) Mittheilung um einen 13 Jahre alten Knaben, der an Xanthopsie litt. Als Ursache ergab sich ganz allein Helminthiasis. Nachdem die Würmer durch Santonin abgegangen waren, verschwand das Gelbsehen sofort.

Digitized by Google

Druck von Carl Ritter in Wiesbaden.

Digitized by Google

Systematischer Bericht

über die

Leistungen und Fortschritte der Augenheilkunde

im dritten Quartal 1898.

Erstattet von

Privatdocent Dr. St. Bernheimer in Wien, Stabsarzt Dr. O. Brecht, Professor Dr. R. Greeff, Professor Dr. C. Horstmann, Professor Dr. P. Silex in Berlin,

unter Mitwirkung von

Dr. G. Abelsdorff, Berlin, Dr. S. M. Burnett in Washington, Docent Dr. Dalèn in Stockholm, Privatdocent Dr. J. Herrnheiser in Prag, Professor Dr. Hirschmann in Charkow, Dr. Krahnstöver in Rom, Dr. P. von Mittelstaedt in Metz, Professor Dr. Da Gama Pinto in Lissabon, Dr. Richard Schweigger in Berlin, Dr. Sulzer in Paris, Dr. L. Werner in Dublin, Dr. C. H. A. Westhoff in Amsterdam etc.

Redacteur: C. Horstmann.

Für Abschnitt I—III Referent:
Professor Dr. C. Horstmann, Berlin.

I. Allgemeine ophthalmologische Literatur.

576. Haab, O. Pathologische Anatomie des Auges. Lehrbuch der allgemeinen und speziellen pathologischen Anatomie. Herausgegeben von E. Ziegler. 2. Band. Jena 1898. G. Fischer. p. 912—792.

577. Graefe, A. Motilitätsstörungen mit einleitender Darstellung der normalen Augenbewegungen. Graefe-Saemisch Handbuch der gesammten Augenheilkunde. 2. neubearbeitete Aufl. Leipzig 1898. Engelmann. II. Theil, VIII. Band, XI. Kapitel, Bogen 1—5.

578. Robertson, A. An address delivered at the opening of the section of Ophthalmology. Brit. med. Journ. 1898, July, p. 308.

579. Dolganow. Zur Frage von der Verbreitung und den Ursachen der Blindheit in Russland. Wratsch 1898, Nr. 34—39.

580. Moldenhawer. Die Stellung der Blinden in der Welt. Wochenschr. f. Ther. u. Hyg. des Auges, 1898, Nr. 52.

581. Silex, P. Sonder-Krankenanstalten und Fürsorge für Blinde und Augenkranke. Handbuch der Krankenversorgung und Krankenpflege I. Abth. 2.

582. Demidowitsch, B. B. Einige Worte, betreffend das Militär-Reglement, in Hinsicht der vom Dienste befreienden Krankheiten und Fehler der Augen. Wojenno-Medic.-Journ. 1898. August.

Digitized by Google

583. Straub. Handleiding by het Oogheelkundig onderzoek. Leiden 1898.

584. Snellen, H. jr. Handleiding by het Oogheelkundig onderzoek. Groningen 1898.

585. Popow, J. E. Notizeu über die Thätigkeit der oculistischen Colonne im Kreise Betrow des Gouvernement Woronesch vom 1. Juni bis zum 21. Juli 1897. Wojenno-Medic.-Journ. 1898. Mai.

586. Snellen, H. 39ste Jaarverslag van het Nederl. Gasthuis voor Ooglyders to Utrecht voor 1897.

587. Reddingius. Allgemeene Haag'sche Poli-Klinik. Verslag over 1897.

588. van Moll. Inrichting voor Ooglyders te Rotterdam. Verslag over 1897.

589. Swart Abrahamsz. Inrichting voor Ooglyders te Mastricht. Verslag over 1897.

590. Gunning. Inrichting voor Ooglyders te Amsterdam. Verslag over 1897.

591. Westhoff. Kostelooze Amsterdam'sche Poliklinik. Verslag over 1897.

592. Augstein. Statistische Uebersicht der Krankenbewegung der Augenheilanstait zu Bromberg, mit besonderer Berücksichtigung der Granulationen. Bromberg 1898.

593. Goertz, B. IV. Bericht über die Augenheilanstalt in Landshut. Jahrg. 1897.

Die Arbeit von Haab (576) bietet uns eine kurze, aber erschöpfende Darstellung der pathologischen Anatomie des Auges. Durch eine Reihe zum Theil farbiger Abbildungen wird die Verständlichkeit derselben erhöht.

Graefe (577) giebt in dem zuerst erschienenen Hefte der 2. Auflage des Graefe-Saemisch'schen Handbuches eine klare Darstellung der Augenbewegungen und der Lähmungen der Augenmuskelu.

Nach den Ausführungen von Silex (581) ist in allen Ländern ein Zwang zum Besuche der Blindenanstalten gesetzlich einzuführen. Darum muss die Anzahl derselben beträchtlich vermehrt werden. Auch ist die Einrichtung von Blindenvorschulen anzustreben. Für arbeitsunfähige bezw. schwachbegabte Kinder muss ein Altersversorgungshaus vorhanden sein. Die Gründung eigener Anstalten für Späterblinde ist ein dringendes Bedürfniss.

Die Zahl der Popow (585) behandelten Kranken betrug 1068, darunter 112 mit Trachom. 248 Operationen, darunter 33 Staarextractionen, 87 unheilbare Blinde. Hirschmann.

Snellen (586) behandelte 6513 Patienten und machte 638 Operationen, darunter 69 Staaroperationen.

Die Zahl der Patienten von Reddingius (587) betrug 790.

Digitized by Google

van Moll (588) behandelte 2513 Augenkranke und führte 199 Operationen aus.

Swart Abrahamcz (589) hatte im Jahre 1897 406 Patienten und machte 145 Operationen, darunter 8 Staaroperationen.

Die Zahl der Augenkranken, welche Gunning (590) 1897 behandelte betrug 11267, die der ausgeführten Operationen 271, darunter 31 Staaroperationen.

Westhoff (591) behandelte im Jahre 1897 1600 Patienten, darunter 234 Trachomkranke, und machte 12 Staaroperationen.

II. Allgemeine Pathologie, Diagnose und Therapie.

594. Nobbe, W. Entwickelung von Fadenpilzen im Glaskörper nach Stichverletzungen, nebst Untersuchungen über die Aspergyllusmykose des Glaskörpers. v. Graefe's Arch. f. Ophthalm. XLV, 3, p. 700. s. Ref. 544.

595. Dalén, Albin. Experimentelle Untersuchungen über die Desinfection des Bindehautsackes. Mittheilungen a. d. Augenklinik der Karol. Medico-Chirurgischen Instituts zu Stockholm. Jena 1898.

596. Bullot. De la regénération de l'épithélium cornéen après énucléation. Annal d'ocul CXX, p. 46.

597. Hertel, E. Ueber die Folgen der Sehnervendurchschneidung bei jungen Thieren. v. Graefe's Arch. f. Ophthalm. XLVI, 2, p. 277.

598. Stoewer. Beitrag zur Histologie und der Heilungsvorgänge bei Wunden der Formhäute des Auges. v. Graefe's Arch. f. Ophthalm. XLVI, 1, p. 65.

599. Hirschberg, J. Die akute Spannungsveränderung, ein Gegenstück zur akuten Spannungsvermehrung. Centralbl. f. prakt. Augenh. XXII, p. 207.

600. Stoewer. Augenerkrankungen als Ursache der Epilepsie. Zehender's klin. Monatsbl. f. Augenheilk., XXXVI, p. 289.

601. Campos, M. Note sur la variations du diamètre pupillaire après la ligature de la veine jugulaire interne. Arch. d'ophtalm. XVIII, 7. p. 454.

602. Bondi, M. Zwei seltene Fälle von angeborenem Megalophthalmus. Wiener med. Presse 1898, Nr. 26.

603. Ginsberg, S. Beitrag zur Kenntniss der Mikrophthalmie mit Cystenbildung. v. Graefe's Arch. f. Ophthalm. XLVI, 2, p. 367.

604. Westcott, C. D. Ein weiterer Fall von doppeltem congenitalem Mikrophthalmus. Amer. Jonrn. med. Assoc., 1898, Sept. 24.

605. Bullot. Présentation d'un oeil de cyclopie. Annal. d'Ocul. CXX, p. 43.

Digitized by Google

606. van Duyse. Pathogénie de la cyclopie. Arch. d'Ophthalm. XVIII, Nr. 8—9, p. 451 und 581.

607. Sachs, M. Weitere Bemerkungen zur Mikropiefrage. v. Graefe's Arch. f. Ophthalm. XLVI, 3, p. 621. Polemik gegen Koster.

608. Schmidt, R. Ueber den Nachweis von Kupfer in den Geweben des Auges nach Verweilen von Kupfersplittern im Innern desselben. Ib. p. 665.

609. Vollert. Ueber einen Fall von Fremdkörperverletzung durch Zink nebst pathologisch-anatomischen Untersuchungen über die Wirkung des Zinkes in Kaninchenaugen. Ib. p. 656.

610. Gradle, N. Die Entdeckungen von unvermutheten Veränderungen der Hornhaut durch Untersuchung mit starken Linsen und seitlicher Beleuchtung. Ophthalm. Record, 1898, September.

611. Kibbe, A. B. A plea for the more general use of microscope in diagnosis by ophthalmologiste. Arch. of Ophthalm. XXVII, 4, p. 367.

612. Knapp, H. The use of the microscope in ophthalmic diagnosis. Ib. p. 374.

613. van den Bergh. Théorie de la skiaskopie. Annal. d'Ocul. CXX, p. 40.

614. Petella, G. Sulla schiascopia. Annal. di medicina navale 1898, Fasc. III.

615. de Falco, Nuova teoria dell'ombra nella schiascopia. Giorn. med. del R. esercito 1898, Nr. 6—9.

616. Swet, W. M. The value and method of determining the precise location of piece of metal in the eye by means of the Roentgen rays. Arch. of Ophthalm. XXVII, 4, p. 377.

617. Weiss, L. Ueber den Nachweis von in das Augeninnere eingedrungenen Fremdkörpern durch Röntgenstrahlen. Ophthalm. Klin. 1898, No. 5, p. 88.

618. Weiss, L. Weitere Mittheilungen über die Nachweisbarkeit von Fremdkörpern im Auge mittelst Röntgenstrahlen. Zehender's klinische Monatsbl. f. Augenheilk. XXXVI, p. 350.

619. Hamburger, C. Beitrag zur Manometrie des Auges. Centralnl. f. prakt. Augenheilk. XXII, p. 257.

620. Koster, W. Bemerkungen zur Manometrie des Auges. Ib. p. 328.

621. Lippincott. On continous sterilization for knives and other cutting instruments. Arch. of Ophthalm. XXVII, 4, p. 404.

622. Tschirikow, A. Ueber Desinfection der Hände des Operirenden und seines Gehilfen. Wratsch 1898, Nr. 35.

623. Hirchberg, J. Bemerkungen über reinliche Wundbehandlung. Deutsche med. Wochenschr. 1898, Nr. 32.

Digitized by Google

624. Krassowsky. Einfluss der Ausspülungen der Vorderkammer auf den Verlauf inficirter Wunden des vorderen Augenabschnittes. Ing.-Diss. St. Petersburg 1898.

625. Wolffberg. Neues zur sogenannten offenen Wundbehandlung. Wochenschr. f. Therap. n. Hyg. d. Auges 1898, Nr. 37 und 38.

626. Borthen, J. Ueber die offene Wundbehandlung bei Staaroperationen. Zehender's klin. Monatsbl. f. Augenheilk. XXXVI, p. 280.

627. Hjort. Zur offenen Wundbehandlung bei Augenoperationen. Centralbl. f. prakt. Augenheilk. XXII, p. 296.

628. de Syklossi. Les injections sous-conjunctivales de sublimé dans le traitement de la conjunctivite blennorrhagique. Annal. d'Ocul. CXX, p. 1.

629. de Wecker, L. La sérum-thérapie en ophtalmologie. Clin. ophtalm. 1898, Nr. 11.

630. Bourgeois. Critique de l'opération de Mules, intervention destinée á lui être substituée. Clin. Ophtal. 1898, Nr. 10 bis 11.

631. Bryant, D. C. Experimente zur Anwendung für Aluminium für künstlichen Glaskörper. Journ. Amer. Med. Assoc. 1898, Sept. 24.

632. Bonne, G. Ueber die Schädlichkeit der dunkel- oder smaragdgrünen gläsernen Lampenkugeln für Augen. Arch. f. Augenheilk. XXXVII, 4, p. 351.

633. Knies, M. Ueber die Farbenstörung durch Santonin bei normalem und anormalem Farbenvermögen. Ib. p. 252.

634. v. Reuss, A. Neue Erfahrungen über die Elektrotherapie entzündlicher Augenkrankheiten. v. Graefe's Arch. f. Ophthalm. XLVI, 2, p. 238.

635. van Moll. De behandeling van hoornvliesvlekken. Nederl. Oogheelk. Bydragen 1898.

Um den Effekt einer antiseptischen Reinigudg des Bindehautsackes mit demjenigen einer »aseptischen« vergleichen zu können, haben, wie Dalén (595) berichtet, einige Autoren den Keimgehalt des Bindehautsackes vor und nach der antiseptischen Desinfection bestimmt. Indessen kamen die verschiedensten Autoren zu sehr verschiedenen Resultaten, was in den vielen Fehlerquellen bei derartigen Bestimmungen seinen Grund haben dürfe. In erster Linie sind hier die individuellen Verschiedenheiten der Bindehaut und der Thränenwege (insbesondere wenn man Pat. mit krankhaften Veränderungen diese Theile verwendet) und der Einfluss des Verbandes zu nennen (indem die Bestimmung des Keimgehaltes in der Regel beim ersten Verbandswechsel gemacht worden ist). Um diese Fehlerquellen nach Möglichkeit zu vermeiden, machte Verf. den Vergleich zwischen den beiden Augen desselbeu

Digitized by Google

Individuums und verwendete so weit möglich nur Pat. mit normaler Beschaffenheit der Bindehaut und der Thränenwege. Um die Impfungen genau ausführen zu können, wurden diese ohne Zusammenhang mit einer beabsichtigten Operation gemacht. Immer wurde mehrmals geimpft und Mittelwerthe genommen. Der eine Bindehautsack wurde mit Sublimat (1 : 5000), der andere mit Phys. NaCl gereinigt. Aus 30 so angestellten Versuchen ergab sich, dass die Kochsalzlösung eine ebenso starke Verminderung der Keime herbeiführte, als die Sublimatlösung. Nach einer Verbandszeit von 5—6 Stunden zeigte sich die Zahl der Keime immer geringer als vor der Desinfection, nach 12—24 Stunden dagegen oft grösser, gleichgültig ob die Desinfection mit Sublimat oder mit Kochsalz bewerkstelligt worden war. Verf. erörtert im weiteren einige andere Versuchsreihen, wodurch er 1) den Einfluss des Verbandes auf den Keimgehalt des Bindehautsackes, 2) die Verminderung der Keime nach Abnahme des Verbandes, und 3) den Einfluss des Jodoforms auf den Keimgehalt des Bindehautsackes zu ermitteln suchte. Unter den Bakterien des Conjunctivalsackes wurden am öftesten der »keulenförmige« Bacillus (Xerosebacillus, Pseudodiphtheriebacillus) und ein dem Staphylococcus pyog. alb. ähnlicher Coccus gefunden. Dalén.

Bullot (596) hat das Epithel der Kaninchenhornhaut theilweise abgetragen und den enucleirten Bulbus in die Bauchhöhle des Thieres eingeschlossen. Das Hornhautepithel behielt seine Vitalität während mehrerer Monate und die Regeneration ging vor sich, wie wenn der Bulbus in der Orbita gelassen worden wäre. Siebenstündiges Verweilen an der freien Luft oder vierstündiges Eintauchen in erwärmte (37 °) physiologische Kochsalzlösung vor dem Einschliessen in die Bauchhöhle beeinträchtigten die Regenerationsfähigkeit nicht. Dies war aber der Fall, wenn es vier Stunden in gewöhnliches Leitungswasser oder in gekochte physiologische Lösung (Asphyxie) getaucht und einem Strom von Wasserstoff ausgesetzt wurde, nachdem es mit physiologischer Kochsalzlösung ausgewaschen worden war, und besonders wenn es vier Stunden lang der Wirkung einer einprocentigen Morphinlösung ausgesetzt wurde. Eine zweiprocentige Morphinlösung tödtete das Epithel, welches sich während des Verbleibs in der Bauchhöhle ablöste. Sulzer.

Hertel (597) hatte bei einer Anzahl von jungen Kaninchen die Durchschneidung des Opticus mit Schonung der Central- wie Ciliargefässe ausgeführt. Danach tratt ein vollständiger Schwund der Nervenfasern im bulbären Opticusstumpf und der Netzhaut ein. Ganz allmählich folgte demselben eine Artrophie der Ganglienzellen, von denen in den spätesten Stadien nur spärliche Reste zu finden waren. Hand in Hand mit diesem Schwund der nervösen Elemente ging eine geringe Hyperplasie der Stützsubstanz. Die Körnerschichten waren selbst nach einem Jahre noch so gut, wie normal, die Stäbchen und Zapfen dagegen zeigten ungefähr vom sechsten Monate ab

Digitized by Google

Degenerationserscheinungen, welche ganz allmählich zunahmen. Doch konnte man nach $1^1/_2$ Jahren nach der Durchscheidung die einzelnen Elemente noch deutlich unterscheiden. Am centralen Opticusende pflanzte sich die aufsteigende Atrophie ziemlich schnell bis zum Chiasma fort, von da ab war das Fortschreiten ein langsameres.

Was das Wachsthum dieser operirten Augen anlangt, so liess sich ein deutliches weiterwachsen aller Membranen nachweisen, doch war dasselbe verlangsamt.

An einer grossen Reihe von Versuchen an Kaninchenaugen mit Scleraverletzungen beobachtete Stöver (598) die Heilungsvorgänge der Wunden der Formhäute des Auges. Die Heilung der Scleraverletzungen geht hauptsächlich von der Episclera und Chorioidea aus. Je mehr die Wundränder der Scleraklaffen, um so eher kann, besonders in der Mitte des Defekts, die Bildung eines genügend dicken Narbengewebes ausbleiben. Hierbei ist von Wichtigkeit sowohl das Klaffen der formgebenden Sclera, als auch vor Allem das der Narbengewebe producirenden Episklera und Chorioidea, deren Zerstörung in der Umgebung der Wunde ungünstig einwirken muss. Ein Prolaps der Chorioidea und Retina und noch mehr die Einstülpung von Conjunctiva oder Muskelgewebe, kurz jede Interposition von in sich abgeschlossenem Gewebe, die eine rechtzeitige straffe Verbindung des Wundrandes erschwert, kann zur Ausbildung einer Ektasie beitragen. Auch jede Erhöhung des intraocularen Druckes während der Heilung wirkt auf die Ausdehnung der frischen Narbe. Bei jeder frischen Scleralverletzung muss neben den aseptischen und antiseptischen Cautelen die Abtragung etwaiger Prolapse innerer Häute scharf am scleralen Wundrand vorgenommen werden. Die Wundränder sind durch die Conjunctivalnaht mit sorgfältiger Vermeidung der Einkrempelung zu vereinigen. Bei grösseren Wunden ist der binoculare Occlusiv-Verband am Platze.

Bei einem 32jährigen Mann, der, wie Stoewer (600) berichtet, an Iridocyclitis des linken Auges litt, traten häufig Krampf- und Ohnmachtsanfälle auf. Nach der Enuclation des kranken Auges waren auch die letzteren dauernd verschwunden.

Campos (601) unterband nach Durchschneidung des Halssympathicus, nach der sich die 7 mm weite Pupille sofort auf 5 mm verengte, die Vena jugularis interna und sah die Pupille weiterhin sich auf 2 mm Durchmesser verengen. Bei Reizung des oberen Sympathicusendes trat wieder Pupillenerweiterung von 5 mm ein. v. Mittelstaedt.

Bondi (602) beschreibt zwei Fälle von abnorm grossen Augen. Es handelt sich um keine krankhafte Veränderung, sondern um eine angeborene Wachsthumsanomalie der Augen, ohne dass sonstige congenitale Veränderungen an dem übrigen Körper vorhanden waren. Die Vergrösserung betraf sämmtliche Theile des Bulbus und war keine Störung der Funktion derselben zu constatiren.

Digitized by Google

In Westcott's Falle (604) waren die Augenhöhle und Lider normal, aber die Augäpfel blieben weit hinter ihrer normalen Grösse zurück. Die Hornhäute waren in der Mitte trübe und nach der Sklera zu allmälig klarer, wobei sich ein klarerer Ring am Rande bildet. Die Iris war einigermaassen sichtbar, aber die Pupille war nicht zu erkennen. Es bestand noch etwas Sehen, denn das Kind konnte sich in seiner besonderen Art umherbewegen.
Burnett.

Bullot (605) demonstrirt der belgischen Ophthalmologen-Gesellschaft ein Cyclopenauge, dessen Herkunft nicht angegeben ist. Die Hornhaut ist grösser, als die eines normalen Kinderauges; die Pupille ist doppelt und correspondirt jederseits mit einem Colobom der Iris, das mit einem Aderhautcolobom in Verbindung steht, welches an der Sehnervenpapille endigt. Das Auge besitzt eine doppelte Linse, eine einfache Netzhaut die aus dem rudimentären Sehnerven hervorgeht, welches seinen Ursprung der Verschmelzung der beiden primären Sehnerven verdankt. Sulzer.

van Duyse (606) schildert in dem bisher erschienenen Theil seiner Arbeit an zahlreichen Abbildungen den Befund bei 9 Fällen von Cyclopie um die Frage zu beantworten, an welcher Stelle die Vereinigung der bilateralen Augenanlage zu einem Cyclopenauge stattfindet. Es ergab sich, dass die Verschmelzung in mehr oder weniger grosser Ausdehnung stets an den neben einander liegenden Retinalspalten erfolgte. In allen Fällen fanden sich daher an der Vereinigungsstelle mehr oder weniger ausgedehnte Colobome der Choroidea, Netzhaut und der Sehnervenscheide, zum Theil mit cystenartigen Ausbuchtungen im hinteren Augenabschnitt. In 2 Fällen bestand scheinbarer Anophthalmus. (Fortsetzung folgt.) v. Mittelstaedt.

Schmidt (608) hatte Gelegenheit, ein durch ein Zündhütchen verletztes Auge zu untersuchen. Er konnte nachweisen, dass das bei längerem Verweilen eines Kupfersplitters im Auge in Lösung übergehende Kupfer sich in sämmtliche Theile des Augeninnern verbreitet. Mit Ferrocyankalium und Salzsäure liess sich an den Celloidinschnitten eine intensive Kupferreaktion nachweisen. Der Gehalt an Kupfer in den einzelnen Theilen des Auges war um so grösser, je näher sie sich dem Sitz des Fremdkörpers befanden.

Vollert (609) führte Zinkpartikel in das Innere des Auges ein und beobachtete die Wirkung, welche jene auf letzteres ausübten. Es bildete sich ein entzündliches Exsudat um den Fremdkörper mit Verdichtung der Glaskörpersubstanz, es trat Retinitis mit oder ohne Abhebung der Netzhaut auf. Im Grade der entzündungserregenden Wirkung stand das Zink zwischen dem Silber und dem Blei, aber dem letzteren bei weitem näher als dem ersteren.

Gradle (610) untersucht die Hornhaut mit schräger Beleuchtung, indem der Brennpunkt einer Coddington'schen Linse von einer Brennweite von $^1/_2$ bis $^3/_4$" genau auf das Hornhautgewebe geworfen wird. Auf diese Weise erkannte er diffuse Hornhauttrübungen nach Staaroperationen, ferner solche

Digitized by Google

bei Fällen von hartnäckiger Asthenopie, deren Sehschärfe durch Gläser nicht auf die Norm gebracht werden konnte, und schliesslich auch manchmal umschriebene Infiltration, welche sonst nicht sichtbar war. Burnett.

Kibbe (611) hebt die praktische Wichtigkeit der mikroskopischen Diagnose für die gonorrhoischen Erkrankungen der Conjunctiva hervor. Es erläutert dieses an Beispielen, bei welchen einerseits der Verdacht einer gonorrhoischen Infection durch die mikroskopische Untersuchung widerlegt, andererseits die nach dem klinischen Befund zweifelhafte Diagnose gesichert wurde. Ebenso wichtig ist es, bei beginnenden Hornhautgeschwüren auf Pneumococcen zu untersuchen, um bei positivem Ergebniss sofort zu cauterisiren. Abelsdorff.

Im Anschluss an Kibbe's Arbeit pflichtet Knapp (612) dem Urtheil desselben über die Wichtigkeit der mikroskopischen Diagnose bei. Zur Erläuterung dient eine in den Originalarbeiten noch näher wiederzugebende Krankengeschichte: bei einer mit Lidgeschwüren complicirten Conjunctivitis wurde die Diagnose erst durch Gonococcenbefund ermöglicht. Abelsdorff.

Die Theorie der Schattenprobe zeigt so recht, wie gefährlich es ist, optische Probleme anstatt durch die algebraische Formel oder durch die geometrische Demonstration durch die Prosa darstellen zu wollen. Van den Bergh (613) zeigt die Irrthümer, zu welchen diese Darstellungsweise Veranlassung gegeben hat. Er nennt Einheit der Geschwindigkeit (der Schattenbewegung) die Pupillenbreite des Beobachteten, vom Schatten in der Zeiteinheit durchlaufen. Diese Definition erlaubt, die relative Geschwindigkeit der Schattenbewegung geometrisch auszudrücken, was durch Diagramme geschieht. Sulzer.

Petella (614) vertheidigt als Erfinder der Skiaskopie Cuignet, gegenüber Bowmann, der nur das Phänomen beobachtet hatte, ohne die praktischen Folgerungen daraus zu ziehen. Dann geht er zu einer eingehenden Beschreibung der Methode über, wie sie wohl allgemein geübt wird, zur Bestimmung der Myopie, Hypermetropie und des Astigmatismus. Dann folgt eine Erörterung der wichtigsten Theorien über das Wesen und die Ursache der Erscheinungen; nach P. sind die theoretischen Schlüsse und Sätze, die in der Schule von Siena aufgestellt sind, und zusammengefasst in einer Arbeit von Bardelli, Annali di Ottalm., fasc. 2. 3. 1893, und welche in dem Satze gipfeln, dass die sämmtlichen Lichterscheinungen sich abspielen auf der Retina des beobachteten Auges, vollauf befriedigend. Zum Schlusse eine sehr genaue Litteraturangabe. Krahnstöver.

Nach einer ausführlichen Aufstellung der optisch physikalischen Gesetze im Allgemeinen giebt Falco (615) einen Ueberblick über die Hauptgesetze der physiologischen Optik und stellt dann den Satz auf, dass »der skiaskopische Schatten hergeleitet werden muss aus dem quantitativen Verhältniss zwischen

Digitized by Google

den centralen und den peripheren von der Retina reflectirten Strahlen, je nach dem Refractionszustand des Auges, und unabhängig von der Neigung der durch die Cornea einfallenden Strahlen, welche homocentrisch gedacht sind.« Der dritte Theil der Arbeit befasst sich mit der Erklärung der bei der Skiaskopie beobachteten Erscheinungen. Bei der Ausführlichkeit der Arbeit muss für jede Einzelheit auf das Original verwiesen werden.

Krahnstöver.

Sweet (617) beschreibt Technik und Methode, um mit Röntgenstrahlen durch zwei Aufnahmen metallische Fremdkörper im Auge und in der Orbita zu localisiren. Die Erfolge werden an mehreren Krankengeschichten veranschaulicht. Abelsdorff.

Weiss (618) berichtet über 2 Fälle, wo er in einem die Gegenwart eines Fremdkörpers durch Röntgenstrahlen nachweisen konnte.

Hamburger (619) konnte mit einem, von ihm neu construirten Manometer nachweisen, dass im Glaskörperraum und in der vorderen Augenkammer des lebenden Kaninchens absolut der gleiche Druck herrscht und dass selbst sehr erhebliche Druckveränderungen in einem dieser Räume so rasch ausgeglichen werden, dass sie auf ein empfindliches Differentialmanometer ohne die geringste Wirkung bleiben.

Lippinkott (621) empfiehlt die Instrumente beständig in einer 20% Formollösung, die zugleich 3% Borax enthält, aufzubewahren. Experimentell liess sich feststellen, dass hierdurch absolute Keimfreiheit zu erzielen war. Ein Vorzug der Methode besteht in der Unschädlichkeit für die Schärfe der Instrumente; nur Neusilber und Alluminiumgriffe bekommen einen feinen Ueberzug, der aber mit steriler Baumwolle leicht zu entfernen ist.

Abelsdorff.

Eine Reihe von Versuchen führt Tschirikow (622) zu folgenden Schlüssen. Die sorgfältigste mechanische Reinigung der Hände und Waschen der Hände mit grüner Seife und heissem Wasser gab selbst nach 10 Min. langer Dauer keine vollkommene Entfernung der Microben. Das Eintauchen der Hände nach der beschriebenen mechanischen Reinigung in $2^1/_2$% Formalinlösung, in 5% Kali-Hypermanganicum-Lösung, in 1‰ und 2‰ kalte oder warme Sublimatlösung blieben ebenfalls resultatlos. Hingegen erwiesen sich die Hände absolut microbenfrei nach 3 Minuten langer mechanischer Reinigung und hierauf folgender 3 Minuten langer Bearbeitung der Hände in 95° Alcohol mit frischen Bürsten. Eine Verdünnung des Spiritus bis zu 50° giebt noch gute Resultate; unter 50° ist die Wirkung schon unzuverlässig. Auch der übelriechende 92° Holzspiritus giebt gute Resultate. Die von Mikulicz empfohlenen Baumwollen-Handschuhe sind nicht zweckmässig. Ueber die Handschuhe von Friedrich sind die Untersuchungen noch nicht abgeschlossen. Hirschmann.

Digitized by Google

Krassowsky (624) inficirte bei Thieren die operirten Augen (Extraction, Iridectomie, einfache Paracenthese), indem er Staphylococcenculturen in die Vorderkammer einführte. Die Ausspülung mit physiologischer Kochsalzlösung, mittelst des Apparates von Wicherkewicz, wurde blos an dem Auge einer Seite vorgenommen, das der anderen Seite blieb zur Controle ohne Ausspülung. Die Schlüsse des Verf. sind folgende: 1) Nach Extraction (5 Versuche) hielt die Ausspülung der Vorderkammer den Gang der Infection nicht auf, indem die Microben in den klebrigen Linsenresten haften blieben: die Augen gingen an Panophthalmie zu Grunde. 2) Nach Iridectomie (12 Versuche) gab die Ausspülung bedeutende Abschwächung der Infectionswirkung; es trat danach blos eine leichte Iritis auf, während in den Controlaugen sich eine schwere Iridocyclitis einstellte. 3) Bei einfachen Hornhautschnitten (13 Vers.) und Iridectomien wurden die Microben durch die Ausspülung aus der Vorderkammer entfernt, blieben blos in den Wandrändern, in dem Kammerwinkel und im Bereiche des Coloboms in geringer Quantität haften und gaben blos unbedeutende Entzündungserscheinungen.

Hirschmann.

Borthen (626) beobachtete bei einer 84jährigen Frau, die im Delirium senile nach einer Cataractoperation den Verband abgerissen hatte, eine vollständig gute Heilung. Daraufhin führte er 20 Staaroperationen nach Hjort's Anweisung mit offener Wundbehandlung mit dem günstigsten Erfolge aus.

Hjort (627) spricht sich für die offene Wundbehandlung bei Augenoperationen aus. Die wenigen Verluste, welche er dabei beobachtete, sind nicht auf dieselbe zurückzuführen.

De Syklossi (628) giebt einen allgemeinen Ueberblick über die Frage der Wirkung der subconjunctivalen Sublimatinjection und erörtert eingehend die Frage ihrer Wirkung bei Conjunctivalblennorrhoe. Seine Versuche bei Erwachsenen erstrecken sich auf 83 Augen (52 Kranke), die an bacteriologisch constatirter Conjunctivitis gonorrhoica litten, und welche im Ganzen 158 Sublimatinjectionen, also in den meisten Fällen zwei Injectionen — erhielten. Die Sublimateinspritzung setzt der Hornhautinfiltration und dem Hornhautgeschwür sichere Schranken: zuweilen kann sie selbst eine drohende Hornhautnekrose hintanhalten. Der Verfasser hat, wie seine sehr sorgfältige und selbst detaillirte Statistik zeigt, im Ganzen vier Hornhäute total verloren. Diese vier Fälle gehören einer Reihe von acht Fällen an, in denen die Augenblennorrhoe einen besonders heftigen und bösartigen Character zeigte.

Sulzer.

Bryant (631) hat eine Aluminiumkugel anstatt der Mules'schen Glaskugel bei der Eviseration gebraucht und sie auch nach der Enucleation zu seiner grossen Befriedigung inplantirt. Die von ihm vorgeschlagene Verbesserung besteht in einem Aluminiumgitter anstatt einer geschlossenen Hohlkugel. Dies gestattet dem neuen Gewebe in die künstliche Kugel hinein

Digitized by Google

und um dieselbe herumzuwachsen und sie so zu befestigen. Seine Experimente an Hunden scheinen diese Annahme zu bestätigen. Burnett.

Bonne (632) beobachtete bei dem Gebrauch der dunkel- oder smaragdgrünen Lampenkuppeln das Auftreten von asthenopischen Beschwerden, welche nach dem Gebrauche solcher von weisser Farbe verschwanden.

Die Santoninwirkung ist nach Knies (633) für das Sehorgan eine ausgesprochen periphere und beschränkt sich auf die Zapfen der Netzhaut, die nach vorausgegangener Hyperästhesie für violettes Licht dafür anästhetisch werden.

III. Heilmittel und Instrumente.

636. Neisser, Untersuchungen über Protargol. Wochenschr. f. Therap. u. Hyg. d. Auges 1898, Nr. 35.

637. Walter, L., Beobachtungen über Protargol. Ophthalm. Klinik 1898, Nr. 13.

638. Bossolino, W., Jl Protargolo in oftalmologia e suo valore terapeutico. Giorn. della R. Accademia di Medicina di Torino 1898, Nr. 3.

639. de Bourgon, Les anciens et les nouveaux mydriatiques. Rec. d'Ophtalm. 1898, p. 398.

640. Bacchi, A., L'olocaina in ottalmologia. Annal. di Ottalm. 1898, 1—2.

641. Dalén, A., Ueber das Holocain und dessen Einwirkung auf das Hornhautepithel und die Heilung perforirender Hornhautschnitte. Nord. Med. Archiv 1898, Nr. 16.

642. Randolph, R. L., Klinische und bacteriologische Experimente mit Holocain und die daraus gezogenen Schlüsse. Journ. Amer. Med. Ass. 1898, Sept. 24.

643. Hinshelwood, J., The use of Holocaine in ophthalmic practice. Brit. med. Journ. 1898, Sept., p. 619.

644. Wicherkiewicz, Zur resorbirenden Wirkung des Jodkali bei Staaroperationen. Wochenschr. f. Therap. u. Hyg. d. Auges 1898, Nr. 49.

645. Szulislawski, A., Ueber die Verwendbarkeit des Jod- und Jodoformvasogens in der Augenheilkunde. Centralbl. f. pract. Augenheilk., XXII, p. 289 u. 333.

646. Fuchs, R., Die gelbe Salbe. Wochenschr. f. Therap. u. Hyg. d. Auges 1898, Nr. 35.

647. Heim, H., Ueber die Wirkung des Migränin bei verschiedenen Krankheitsprozessen des Auges. Ophthalm. Klinik 1898, Nr. 32.

648. Wadsinsky, P. J., Zur Frage über Brauchbarkeit der Tabletten in der Augenpraxis. Wojenno-Medic. Journ. 1898, Juni.

649. Coppez, De la révulsion et des émissures sangnines en thérapeutique oculaire. Annal. d'Ocul. CXX, p. 45.

Digitized by Google

650. Antonelli, A., A proposito dello oftalmometro Javal-Schiötz modello recente. Annal. d. Ottalm. 1898, 1—2.

651. Resnikow, N. N., Ein neuer Perimeter-Indicator zur Gesichtsfelduntersuchung. Wratsch 1898, Nr. 37.

652. Triepel, H., Ueber Decentriren bisphärischer Linsen. v. Graefe's Arch. f. Ophthalm. XLVI, 2, p. 384.

653. Osswalt, J., Ueber periskopische Gläser. Ib. XLVI, 3, p. 475.

654. Baxter, W. E., Ein Apparat zur Fernprüfung der Mm. Obliqui. Ophthalm. Rec. 1898, Juli.

655. Ebner, Ein transportabler Apparat zur Beleuchtung transparenter Sehproben und zum Augenspiegeln nebst Bemerkungen zur Prüfung der Sehschärfe. Münch. med. Wochenschr. 1898, Nr. 39.

656. Knies, M., Das Chromatoskop, ein bequemes Instrument zur Untersuchung des Farbenvermögens der Macula lutea und deren Anomalien. Arch. f. Augenheilk. XXXVII, p. 225.

657. Bloebaum, J., Die operative Verwendung der neu aseptisch construirten galvanokaustischen Glühnadel bei gewissen Augenleiden Wochenschr. f. Therap. u. Hyg. des Auges 1898, Nr. 48.

658. Schulek, W., Instrumente und insbesondere Kapselzange zur Cataractoperation nach Graefe. Ungarische med. Presse 1898, Nr. 42.

Nach ausgiebigen Versuchen mit Protargol kommt Bossalino (638) zu folgenden Schlüssen: Es ist nicht von nennenswerthem Vortheil gegenüber anderen Mitteln bei Blepharitis, Blepharoconjunctivitis und Keratitis phlyctaenulosa. Bei Catarrhen der Conjunctiva zeichnet es sich aus durch die Schmerzlosigkeit der Anwendung gegenüber dem Argentum nitricum, wogegen die Heilung gegenüber letzterer Methode etwas längere Zeit beansprucht. Ausgezeichnete Dienste leistete das Protargol bei acuten und chronischen Dacryocystiden, angewendet in Form von Durchspülungen in $^1/_2$ proc. Lösungen.

Krahnstöver.

Dalén (641) prüfte die Einwirkung von Holocain auf die Hornhaut des Kaninchens und fand dabei, dass $^1/_2$—1 % Holocainlösungen für das Hornhautepithel gar nicht indifferent sind, wie es von einigen Autoren angegeben worden ist. Im Gegentheil ruft 1 % Holocain stärkere Epithelveränderungen hervor als 4 % Cocain. Die makro- und mikroskopischen Veränderungen (von denen letzteren Abbildungen beigegeben sind) erweisen sich etwas verschieden, je nachdem Holocain oder Cocain verwendet wird. Das Holocain scheint für die Epithelzellen das stärkere Zellengift zu sein. Im weiteren prüfte Verf., ob das Holocain die Heilung von perforirenden Hornhautschnitten in ähnlicher Weise störe, wie es Mellinger in Betreff des Cocains angegeben hat. Er konnte aber weder für das Holocain noch für das Cocain

Digitized by Google

die von Mellinger beschriebene Störung constatiren. Was die klinische Verwendbarkeit des Holocains betrifft, so wirkt — nach Verfasser's Erfahrung — dieses Mittel bei entzündeten Augen schneller und sicherer als das Cocain, das letztere hat aber den Vortheil, dass es die Gefässe der Bindehaut und Iris contrahirt, wodurch die Blutung bei einer Operation vermindert wird. Dalén.

Randolph (642) hat durch Experimente bewiesen, dass Holocain, wenn es in 1% iger Stärke in der Augenheilkunde angewandt wird, noch deutliche keimtödtende Eigenschaften besitzt. Burnett.

Hinshelwood's (643) Ergebnisse sind, dass Holocain keine andere Wirkung als die Anästhesirung auf das Auge ausübt. Dem Cocain ist es nur in der Schnelligkeit der Wirkung überlegen. Es ist auch ein kräftiges Antisepticum. Die Lösungen halten sich nicht länger als 14 Tage.
Werner.

Szulislawski (645) empfiehlt die Anwendung des Jod- und Jodoformvasogens, da beide Mittel von der unversehrten Haut aus resorbirt werden. Das Jodoformvasogen gelangt leichter und in grösseren Mengen durch die Haut zur Resorption, als das Jodvasogen. Obwohl auf diese Weise nur geringe Mengen von Jod in den Organismus eingeführt werden können, jedoch im Hinblick darauf, dass sie lange in demselben verweilen und sehr langsam ausgetrieben werden, erscheint die Anwendung von Jod- und Jodoform-Vasogen zu Einreibungen als theoretisch vollständig begründet, und die bisherigen practischen Resultate rechtfertigen ihre Aufnahme in unsern Arzneischatz als Ersatz für die innere Darreichung von Jod. Die bisherigen Versuche mit der localen Anwendung dieser Mittel auf die Bindehaut ermuntern nicht zu weiteren Untersuchungen.

Wadsinsky (648) stellte eine Reihe von Versuchen über die Anwendbarkeit und Wirkung der sogenannten »Tabletten«, d. h. kleiner, für das Militär angefertigter, genau dosirter Arznei-Täfelchen an. Er versuchte sie in Lösung, in feingepulvertem Zustande und intact in den Conjunctivalsack einzuführen und überzeugte sich vollkommen von ihrer Brauchbarkeit. Am einfachsten sei die Einbringung einer ganzen Tablette (man muss bis zur Auflösung derselben im Conjunctivalsacke, was einige Minuten erfordert, das Auge verbinden). Die durch die Tablette verursachte Reizung der Conjunctiva, die 1 Stunde und mehr anhält, zieht keinerlei üble Folgen nach sich.
Hirschmann.

Nach den Untersuchungen von Osswalt (653) verdienen bei Concavgläsern die passend gewählten Menisken, bezw. planconvexen Gläser auch praktisch durchaus vor den bieconcaven Gläsern den Vorzug, während für Convexgläser die Meniskenform keinen oder keinen nennenswerthen Vortheil zu bieten vermag.

Digitized by Google

Baxter's (654) Apparat zur Prüfung der Mm. Obliqui in der Ferne besteht aus zwei Sätzen Maddox'scher Stäbe, von denen einer vor jedem Auge so angeordnet ist, dass sie gedreht werden können. Ein Zeiger giebt die Grösse der Drehung an. Die Bilder der Fernlichtpunkte, die in Linien verwandelt sind, werden durch ein doppeltes Prisma, welches hinter den die Stäbe tragenden Rahmen gestellt ist, getrennt. Wenn bei so getrennten Bildern in dem Mm. Obliqui eine Störung besteht, dann werden die beiden Linienserien nicht, wie im normalen Zustande parallel, sondern die eine oder die andere wird schräg erscheinen. Die Drehung der einen oder der anderen Prismenserie, welche nöthig ist, um eine Parallelität herbeizuführen, wird die in Graden ausgedrückte Grösse der Abweichung zeigen. (Dr. G. H. Price aus Nashville macht in derselben Nummer des Journales darauf Anspruch, dass er bereits im Jahre 1894 auf der Versammlung der Amer. Med. Association in San Francisco eine ähnliche Methode vorgeschlagen habe.) Burnett.

Schulek (658) beschreibt eine Anzahl von Instrumenten, wie er sie bei seinen Staaroperationen verwendet. Zum Fixiren des Augapfels bedient er sich einer Zange, deren Wesen darin besteht, dass die gegeneinander stehenden Blätter vertical gerifft sind, sonach gut fangen und nicht verletzen. Das freie Ende ist etwas eingebogen, doch nur so viel, dass man es mit dem tastenden Finger eben nur bemerkt. Die Lappenbildung vollzieht er mit kleineren Messern, als es die Graefe'schen sind*); sie haben bei einer Länge von 20—25 mm eine Breite von $1^1/_2$ mm. Die von ihm construirte Kapselpincette beschreibt er folgendermassen: »Sie ist von gewöhnlicher Grösse, 6 mm vor dem Ende biegt sie sich unter 30 Grad ab, aber nicht bogig, sondern auf einmal im Winkel. Die Flügel vor dem Winkel berühren einander nicht, sondern es befindet sich zwischen ihnen zum Schutze der Iris ein Zwischenraum. Das abgebogene Ende ist seiner ganzen Länge nach gezähnt. Die Zähne sitzen am äusseren Rande, stehen schräg heraus, damit sie in die Linsenkapsel eindringen und diese erfassen können; geschlossen jedoch schliessen sie mit glatter Spitze. Wenn die Zähne lang und stark gespitzt sind, so ist das ein Vortheil. Beim Schliessen aber muss das Instrument glatt sein, damit es nicht in der Iris oder am Wundrande hängen bleibt oder an ihnen die Spitze hin- und herreisse«. Herrnheiser.

Für Abschnitt IV—VII Referent
Dozent **Dr. St. Bernheimer**, Wien.

IV. Anatomie.

659. Terrien, Felix. Récherches sur la structure de la rétine ciliaire et l'origine des Fibres de la Zonula de Zinn. Arch. d'opht. B. XVIII. No. 9.

*) Schweigger benutzt solche schmale Messer schon länger als 25 Jahre.

Digitized by Google

660. Pergens. Les dépots pigmentaires dans la conjunctive des négres. Soc. Belge d'ophtalm. 30. Avril 1898. Annal. d'ocul. T. CXX, p. 42.

661. Nuel et Benoit. Des éspaces lymphatiques de l'iris du chat. Soc. Belge d'opht. 30. Avril 1898. Annal. d'ocul. Bd. CXX, p. 43.

662. Widmark, J. Ueber die Lage des papillomakularen Bündels (früher schwedisch veröffentlicht). Mittheilungen aus dem Karol. Med. Chirurg. Institut zu Stockholm. Stockholm-Jena 1898.

663. Elschnig, A. Ueber Bau und Funktion des Ciliarmuskels. Wiener med. Presse 1898, No. 22 und 23.

664. Schonte, G. J. Vena verticosa im hinteren Bulbustheile. A. v. Graefe's Arch. f. Ophthalm. Bd. XLIV, 2 p. 357.

665. Bernheimer, St. Experimentelle Untersuchungen über die Bahnen der Pupillarreaction. Sitzungsbericht der Kais. Akad. d. Wissenschaften in Wien. Mathem.-naturw. Classe, Bd. CVII Abth. 3. Mai 1898.

Aus der Arbeit von Terrien (659), welcher an der Hand mehrerer Abbildungen den Bau des pars ciliaris retinae, sowie den Ursprung der Zonulafasern erörtert, sei folgendes hervorgehoben: Der Ciliartheil der Retina besteht aus nur zwei Zellenschichten und den Stützfasern. Die äussere Schicht bilden die Pigmentzellen der Retina, welche auf der sich über die Ora serrata hinaus fortsetzenden Lamina vitrea der Chorioidea liegen. Die andere ist die Schicht der hellen Zellen, welche die Fortsetzung der inneren Körnerschicht bilden. Diese hellen Zellen sind auf dem flachen Theil der pars cil. ret. sehr hoch und cylindrisch und an den Ciliarfortsätzen mehr cubisch. Die Stützfasern, welche aussen auf der Glasmembran der Chorioidea haften, durchdringen die beiden Zellenschichten, endigen innen zu einem Theil mit breiter Basis und bilden durch ihre Vereinigung an Stelle der verloren gegangenen eine membr. limitans interna; zum anderen Theil aber treten sie zwischen den einzelnen Zellen der Vertiefungen und Falten der Ciliarfortsätze hervor als feinste Fasern, welche sich zu kleinen Bündeln vereinigen, welche in die Zonulafasern übergehen. Letztere bilden somit die eigentliche Fortsetzung der Stützfasern. Die Zonulafasern, welche alle in dem Ciliartheil der Retina und zwar etwas nach vorne von der Ora serrata entspringen, gehen zum grössten Theile zur Linse, einige gehen zur membr. hyaloidea und andere verbinden einzelne Stellen der Ciliarfortsätze miteinander. Man kann die Zonulafasern als die enorm verlängerten Müller'schen Stützfasern betrachten. Dieselben wären dann ectodermischen Ursprungs. Embryologisch ist die Frage noch nicht zu lösen, doch spricht auch hier vieles gegen die bisherige Annahme der Entstehung aus dem Glaskörper. v. Mittelstaedt.

Pergens (660) findet das Pigment des bei den Negern die Hornhaut umgebenden dunklen Ring in den Basalzellen des Epitheliums und bis in die

Digitized by Google

oberflächlichen Zellen der Epithelschicht. Ihm gegenüber hält Venneman an seiner Angabe fest, dass das Pigment sich in den Sternzellen befindet, welche zwischen den Epithelzellen vorkommen, dies sei ebensowohl für die Neger als für die Caucasier der Fall. Sulzer.

Widmark (662) hatte Gelegenheit einen Fall von retrobulbarer Neuritis (Tabaksamblyopie) anatomisch zu untersuchen. Er konnte das degenerirte Bündel durch den ganzen Tractus opticus verfolgen und seinen Eintritt in das Corp. genic. extern. constatiren. Die Lage des Bündels bis zum Chiasma war die aus früheren Untersuchungen genau bekannte. Im Chiasma liegt das Bündel derart und zwar dorsomedial. Weiter oben rückt es allmählich nach aussen. Am Anfange des Ped. cerebri erreicht es mit seinem äussersten Theile den oberen äusseren Rand des Tractus. Etwa der Mitte des Pedunculus entsprechend zieht es sich wieder etwas vom äusseren Rand weg, jedoch unter Beibehaltung einer deutlich lateralen Lage in Berührung mit der Gehirnsubstanz. Diese Lage behält es fast unverändert im ganzen hinteren Abschnitt des Tractus. Im vordersten Theil des Ganglion genic. extern. liegt es fortwährend dorsolateral. Weiter konnte das Bündel nicht verfolgt werden. — Die Degeneration war gleich vor dem Canalis opticus am stärksten ausgesprochen, was gegen die Auffassung der Intoxicationsamblyopie als eine primäre Krankheit der Ganglienzellenschicht der Retina mit secundärer einfacher Atrophie des Bündels (Nuel) spricht.

Dalén.

Schonte (664) beschreibt kurz das Vorkommen einer Vena vorticosa am unteren Bulbustheile, das Gefäss welches durch den Druckversuch sicher als Vene erkannt wurde, reicht bis an die temporale Grenze der Papille heran, nachdem sie eine temporal gelegene atrophische Stelle der Chorioidea durchlaufen hat (progressive Myopie). Aeste dieses Gefässes lassen sich im fast pigmentlosen Theile des Augenhintergrundes weit bis in die Peripherie verfolgen.

Bernheimer (665) hat durch anatomische Untersuchungen am embryonalen Gehirne des Menschen und durch künstliche Atrophie am Affen die anatomischen Beziehungen zwischen Sehnerv und Oculomotoriuskernen studirt. Die Ergebnisse dieser Studien sind in einer später zu referirenden Arbeit niedergelegt (v. Graefe's Arch., Bd. XLVII, 1). Im Anschluss an diese Studien hat er noch physiologische Experimente am lebenden Affen angestellt und zwar antero-posteriore Durchschneidung des Chiasma und Durchschneidungen des einen Tractus hinter dem Chiasma. Die Thiere überlebten die Operation und konnten des öfteren bezüglich der Pupillarreaction untersucht werden. (Beschr. der Ver. Operation s. Original). Die Ergebnisse dieser Studien sind folgende: 1) Die Sehnervenfasern verlaufen im Chiasma theilweise gekreuzt. 2) Auch die, die Pupillarreaction vermittelnden Sehnervenfasern (Pupillarfasern) verlaufen im Chiasma gekreuzt. Die Fasermasse

Digitized by Google

ist gleichmässig vertheilt. Jedes Auge ist mit dem Sphyncterkern derselben Seite und dem der entgegengesetzten Seite durch Sehnervenfasern verbunden. 3) die theilweise gekreuzten Pupiliarfasern durchziehen mit den theilweise durchkreuzten Sehnervenfasern den ganzen Sehstiel und biegen erst in der Gegend der Corpora geniculata gegen die Mittellinie ab, um die im vorderen Vierhügel unter dem Aquäductus gelegenen Sphincterkerne zu erreichen. 4) Ausser dieser Verbindung jedes Auges mit beiden Sphincterkernen durch die theilweise gekreuzten Fasern besteht noch ein zweiter Zusammenhang der beiden Augen mit den Sphincterkernen durch eine centrale Verbindung; diese centrale Verbindung wird vermittelt durch die dentritisch verzweigten Ganglienzellenfortsätze (Golgifärbung) der dicht neben einander liegenden Sphincterkerne.

V. Physiologie.

666. Bietti, Amilcare. Di un unovo metodo per riconoscere le alterazioni del senso cromatico. Annali di ottalm. fasc. I, II. 1898.

667. Pascale, A. Il senso cromatico dell' occhio umano. Gjonale medica del R. Esercito N. 9, 1898.

668. Widmark, J. Ueber die Grenze des sichtbaren Spectrums nach der violetten Seite. (Früher schwedisch veröffentlicht). Mittheilungen aus der Augenklinik des Karol. Med. Chirurg. Instiiutes zu Steckholm. Jena 1898.

669. Brewer, E. P. Homonyme Torsion einer bisher noch unerkannten Stellung der Netzhautmeridiane. Ophthalmie Record. September 1898.

670. Charpentier. Vision entoptique et sensibilité dans la tache jaune. Acad. des sciences 13. Juin 1898. Ann. d'ocul. T. CXX p. 56.

671. Pergens. Le chaos de la rétine et ses rélations avec le sens de l'excitabelitè rétinienne. Ann. d'Ocul. T. CXX, p. 98.

672. Druault, A. Sur la production des anneaux colorés autour des flammes. Déscription d'un anneau physiologique. Arch. d'ophthalm. T. XVIII, No. 5, p. 312.

673. Dunn, J. Some remarks upon physiological diplopia at a distance at the periphery of the field. Arch. f. Ophth. Vol. XXVII, 2, p. 193.

674. Furner, D. F. Experiments on the productions of complementary color sensations. Brit. med. Journ. Sept. 1898, p. 777.

675. Snellen. Bepaling der projectie of localisation van het oop. Nederl. Oogheelkundige Bydragen Afl. 6, 1898.

676. Salomonsohn, H. Ueber Lichtbeugung an Hornhaut und Linse (Regenbogenfarbensehen). Arch. f. Anatomie u. Physiol. Phys. Abth. 1898.

Digitized by Google

677. C. Hess. Ueber den Einfluss, den der Berechnungsindex des Kammerwassers auf die Gesammtrefraction des Auges hat. Zehendender's klin. Monatsbl. f. Augenheilk. XXXVI, p. 274.

678. Hess, C. Bemerkungen zur Accommodationslehre. A. v. Graefe's Arch. f. Ophth. (Ig. XLIV) Bd. XLVI, 2, p. 440.

679. Hess, C. und Heine, L. Arbeiten aus dem Gebiete der Accommodationslehre. IV. Experimentelle Untersuchungen über den Einfluss der Accommodation auf den intraocularen Druck nebst Beiträgen zur Kenntniss der Accommodation bei Säugethieren. A. v. Graefe's Arch. f. Ophth. (Ig. XLIV), Bd. XLVI, 2, p. 243.

680. Heine, L. Das Verhalten des intraocularen Druckes bei der Accommodation. Nach experimentellen Unters. von C. Hess und L. Heine). Centralbl. f. Physiol. Bd. XII, Nr. 13.

681. Guillery. Ueber intermittirende Netzhautreizung bei bewegtem Auge. Arch. für d. ges. Physiologie, Bd LXXI, 1898.

682. Guillery. Ueber die Schnelligkeit der Augenbewegungen. Arch. für d. ges. Physiologie Bd. LXXIII.

683. Gernert, R. Das Verhalten der Augen im Schlaf. Inaug.-Dissertat. Berlin 1898.

684. Fridenberg. Ueber Wahrnehmung der Farben. New-Yorker medic. Wochenschr. Bd. X, No. 3.

685. Adler, H. Bemerkungen zur Farbenstiftprobe. (Neue Methode zur Untersuchung der Farbenblindheit). Zur Wahrnehmung der Priorität mitgetheilt.

686. Steffan, Ph. Entstehung und Entwicklung der Sinnesorgane und Sinnesthätigkeiten im Thierreiche. (Drei populär-wissenschaftliche Vorträge, gehalten in der Senkenberg'schen naturforschenden Gesellschaft). Bericht der Senkenberg'schen Gesellschaft in Frankfurt a. M. 1898.

687. Knies, M. Ueber eine häufige, bisher nicht beachtete Form von angeborener Violettblindheit und über Farben-Anomalien überhaupt. Arch. f. Augenheilk. Bd. XXXVII, 3, p. 234.

688. Knies, M. Ueber die Farbenstörung durch Santonin bei normalem und anormalem Farbenvermögen. Arch. f. Augenheilkunde Bd. XXXVII, 3, p. 252.

689. Topolanski, A. Das Verhalten der Augenmuskeln bei centraler Reizung. Das Coordinationscentrum und die Bahnen für coordinirte Augenbewegungen. A. v. Graefe's Arch. f. Ophthalm. (Ig. XLIV) Bd. XLVI, 2, p. 452.

690. Triepel, H. Ueber Decentriren bisphärischer Linsen. A. v. Graefe's Arch. f. Ophth. (Ig. XLIV) Bd. XLVI, 2, p. 384.

691. Voeste, H. Messende Versuche über die Qualitätsänderungen der Spektralfarben in Folge von Ermüdung der Netzhaut. Zeitschr. f. Psych. und Physiol. d. Sinnesorg., Bd. XVIII, 4, p. 257.

Digitized by Google

692. Wundt, W. Die geometrisch-optischen Täuschungen. Leipzig 1898, B. G. Teuben's Abhandl. d. mathem.-phys. Classe Bd. XXIV. 1898 der Königl. Sächs. Gesellschaft der Wissenschaften.

Bietti (666) hat bei der Unzulänglichkeit anderer Apparate, aus der grossen Zahl derer besonders das Stereoscop von Tuwue und ein Apparat von Hernig »zur Untersuchung einseitiger Farbenstörung mittelst binocularen Farbengleichungen« erwähnt und beschrieben werden, einen Appararat von Gaudenzi modifizirt, mit welchem er kleine Scotome und geringe Defecte des Farbensinnes, central und peripher erkennen kann. Ganz kurz ist das Prinzip des Apparates, dass jedem Auge getrennt ein Beobachtungsobject gegeben wird, welche (mittelst Spiegelstellung) beide Objecte in einem Punkt localisirt werden, und dort bei verschiedener Färbung des einzelnen eine Schwächung der Farbenperception des einen Auges verrathen werden. Zum Schluss fügt B. die Beobachtuug von 3 Fällen hinzu, wo sehr genaue Diagnosen paracentraler Farbenscotome gemacht werden. Krahnstöver.

In Betreff der Empfindlichkeit der Netzhaut für ultraviolette Strahlen giebt es nach Widmark (668) mehrere einander widersprechende Ansichten. Donders z. B. fand bei seinen Untersuchungen die Netzhaut für die ultravioletten Strahlen ganz unempfindlich, während Mascart dagegen der Retina eine grosse Empfindlichkeit für diese Strahlen zuschreibt. Verf. erörtert eine Reihe Versuche, welche er im Physiol. Laborat. in Stockholm mit einem von B. Hassselberg construirten Gitterspectroscop ausgeführt hat. Zuerst wurden 59 Individuen zwischen 9 und 74 Jahren untersucht. Dabei wurden folgende Thatsachen constatirt: Das normale menschliche Auge kann nur einen geringen Theil der ultravioletten Strahlen auffassen. Die Grenze des sichtbaren Spectrums variirt bei verschiedenen Individuen, liegt aber im allgemeinen innerhalb L—M und mehr ausnahmsweise ausserhalb dieser Linien. Die Strahlen waren direct und nicht durch Fluorescenz wahrnehmbar. Aeltere Individuen nehmen einen geringeren Theil der ultrav. Strahlen als jüngere wahr. Dieser Unterschied ist bis zum 55. Lebensjahre wenig merkbar, danach aber deutlich und nach dem 64. Jahre sehr auffallend. Die Grenze des sichtbaren Spectrums liegt nach diesem Alter in der Regel innerhalb des violetten Feldes. Bei der Untersuchung einiger Staroperirten zeigte es sich, dass diese vielmehr von den ultravioletten Strahlen sehen konnten. Bei einigen fiel die Grenze des sichtbaren Spectrums mit derjenigen für die Absorption in der Hornhaut am nächsten zusammen. Uebrigens war der violette Theil des Spectrums bei den Staroperirten beträchtlich vergrössert. Die Ursache des geringen Vermögens des Menschenauges, die ultravioletten Strahlen wahrzunehmen, liegt also in erster Linie in der Absorption durch die Linse. Wird die Linse entfernt, so kann ein grosser Theil der Strahlen wahrgenommen werden. Dalén.

Digitized by Google

Brewer's (969) Studium der Netzhautmeridiane mit Hülfe seines Torsiometers hat ergeben, dass die verticalen Meridiane im normalen Zustand zum Horizont perpendicular und parallel stehen. Es giebt jedoch Ausnahmszustände, von denen er über mehrere berichtet, bei welchen diese immerhin noch parallelen Meridiane entweder nach rechts oder nach links geneigt sind, manchmal bis zu 6°. Dies soll uns veranlassen, die uns von Helmholtz überlieferte Vorstellung des vertikalen Horopters zu modificiren.

Burnett.

Charpentier (670) tritt der Ansicht entgegen, dass die Stäbchen allein die einfache Lichtempfindung hervorbringen können, und dass die Reizschwelle des einfachen Lichtes in der Fovea eine Farbenempfindung hervorbringt. Durch besondere Vorsichtsmaassregeln bestimmt eine exacte Fixation mit dem Centrum der Fovea zu erhalten und festzustellen, hat sich Charpentier überzeugt, dass sowohl im Maculacentrum als in den übrigen Netzhauttheilen für alle Farben die Reizschwelle eine ungefärbte Empfindung hervorbringt. Diese ungefärbte Empfindung wird durch die Zapfen vermittelt, da die Stäbchen an dieser Stelle nicht vorhanden sind.

Sulzer.

In einer eingehenden Studie über das Eigenlicht der Netzhaut und seine Beziehungen zur unteren Reizschwelle weist Pergens (671) in erster Linie auf die individuellen Verschiedenheiten des Eigenlichtes hin. Pergens sieht sein eigenes verdunkeltes Gesichtsfeld braun-schwarz mit gelb-braun leuchtenden Streifen und Flecken übersät. Im Centrum erscheint von Zeit zu Zeit ein glänzender Punkt, der sich in unregelmässige Flecken auflöst die nach den Gesichtsfeldgrenzen hin verschwinden. Bei einem zweiten Beobachter findet man dasselbe centrifugale Lichtspiel, aber die vorherrschende Farbe ist violett. Bei anderen Beobachter bildet sich längs der Grenzen des Gesichtsfeldes ein leuchtender Streifen der sich nach dem Mittelpunkte hin auflöst: Centripetales Lichtspiel. Es fragte sich ob diese Verschiedenheiten den Namen verschiedener Intensitäten des Eigenlichtes bestimmend auf die Reizschwelle einwirken. Lange Versuchsreihen haben folgende Hauptresultate ergeben. 1) Die Reizschwelle ist für jeden der drei Beobachter verschieden. 2) Die Reizschwelle für jeden Beobachter in sehr kurzen Zeiträumen. 3) Das Eigenlicht ist um $^1/_{14}$. und $^1/_{50}$. schwächer als die Reizschwelle. 4) Die wirkliche Reizschwelle ist der Unterschied zwischen der gemessenen Reizschwelle und dem Eigenlicht. 5) Die höchste gefundene Intensität des Eigenlichtes ist schwach genug, um bei photometrischen Messungen vernachlässigt werden zu können. Sulzer.

Druault (672) beschreibt einen beim Betrachten einer Lichtquelle und zwar nur bei weiter Pupille auftretenden Farbenring, welcher unter Vorherrschen von Grün die Spectralfarben in der Anordnung des Regenbogens enthält und neben einer radiären Streifung hellere und dunklere

Digitized by Google

Stellen zeigt in der Art aber, dass die sich gegenüberliegenden Stellen stets einander gleich sind. Beim theilweisen Verdecken der Pupille mit einem Schirm, dessen Rand senkrecht steht, verschwinden die seitlichen Theile des Ringes, während die oben und unten befindlichen Abschnitte bleiben. Beim Vorüberführen einer stenopäischen Oeffnung dem Pupillarrande entlang, drehen sich die beiden Ringabschnitte in gleicher Weise mit. Dies Verhalten unterscheidet diesen Ring, welcher physiologisch ist und auf Diffraction der Linsenfasern beruht, von anderen pathologischen Ursprungs. Der Ring erschien auch beim Durchdrehen durch eine menschliche und mehrere thierische Linsen. v. Mittelstaedt.

Die Doppelbilder, welche bei externer seitlicher oder verticaler Blickbewegung beider Augen auftreten, sind nach Dunn's (673) Untersuchungen in den unteren Quadranten gleichnamig, in den oberen gekreuzt. Ausnahmen von dieser Regel werden gewöhnlich durch Störungen des Muskelgleichgewichts, Esophorie resp. Exopherie bedingt. Abelsdorf.

Turner (674) beschreibt ein Experiment von Bidwell. Es besteht aus einer rotirenden Scheibe mit schwarzer Oberfläche, der ein offener Raum folgt, durch welche die Farbe gesehen wird, hierauf folgt ein weisses Feld, auf welchem der dauernde Netzhauteindruck gesehen wird. Bei einer bestimmten Drehungsgeschwindigkeit wird nicht die ursprüngliche Farbe sondern nur die Complementärfarbe gesehen. Werner.

Salomonsohn (676) hat in einer exacten Untersuchung das verschiedenartige Regenbogenfarbensehen studirt. Auf die Einzelheiten kann hier nicht eingegangen werden, wir müssen uns begnügen die Schlussfolgerungen anzuführen. Das Phänomen des Regenbogenfarbensehen bei Conjunctivitis ist nur eine Steigerung der physiologischen Farbenerscheinung von Lichtquellen; es entsteht durch Diffraction des Lichtes an zelligen Elementen, absterbenden Epithelzellen, Schleimkörperchen etc. an der Hornhautoberfläche. Die verschiedenen dabei wahrnehmbaren Farbenkreise mit spectraler Farbenanordnung sind nicht als Beugungspectra verschiedener Ordnung eines Gitters zu betrachten, sondern als erste Spectra differenter Gitter. Die vorläufig noch nicht exact durchzuführende Berechnung der Gitterconstanten muss berücksichtigen: Den Einfluss der Hornhautkrümmung auf die Form des Gitters; die Veränderung der Beugungswinkel durch die Brechung im Auge; den Brechungsindex der Augenflüssigkeit, welcher in der Diffraction vor sich geht, und der Einfluss der Projicirung des Netzhautbildes nach aussen. Das Regenbogenfarbensehen bei Glaucom ist wahrscheinlich identisch mit dem auch bei cataractösen und gesunden Augen mit erweiterter Pupille vorkommenden, zuerst von Donders beschriebenen Farbenphänomen. Die Donders'schen Ringe beruhen auf Diffraction an einem regelmässigen Spaltgitter in radiärer Anordnung um einen unwirksamen Kern. Dieses Gitter ist wohl in der Corticalis der Linse anzunehmen.

Digitized by Google

Guillery (681) untersuchte die Veränderungen, welche die Bilder von intermittirend durch eine rotirende Scheibe beleuchteten Ausschnitten bei Bewegungen der Augen zeigten. Die Versuchsanordnung muss im Originale nachgesehen werden. Es fand sich, dass die Zahl der in Folge von intermittirender Beleuchtung entstehenden Eindrücke bei Wendung des Auges nach aussen grösser war als bei Innenwendung; das war an seinem linken Auge am auffallendsten. Bei senkrecht über der Scheibenaxe stehender Oeffnung waren die Eindrücke bei Wendung seines Auges (linken) von 40° rechts nach 40° links und umgekehrt, schätzungsweise auf 10 bis 12 respective 6 bis 7. Dementsprechend waren auch die Abstände der Einzelbilder das erste Mal geringer als das andere Mal. Es wurde eine grosse Anzahl von Versuchen angestellt, wobei verschieden geformte Blendungsöffnungen in Verwendung kamen. Die dabei beobachteten Veränderungen erklären sich aus der Analyse der in Betracht kommenden physikalischen und physiologischen Vorgänge. Bezüglich der Verschiedenheiten in der Schnelligkeit der Augenbewegungen ergiebt sich aus den angestellten Versuchen (s. O.), dass die Schnelligkeit der Innenwendung gegenüber der Aussenwendung überwiegt, besonders wenn die conjugirten Muskelpaare in Betracht gezogen werden. Die Contraction des rechten Rectus internus ist schneller als die des linken und umgekehrt. Es treten aber auch Unterschiede an jedem Auge, besonders am linken auf, welche auch durch die grösste Anstrengung des Rectus externus nicht ausgeglichen werden können. Gegen Ende der Excursion verlangsamt sich die Bewegung des auswärts gewendeten Auges. Desgleichen finden sich auch bei Verticalbewegungen deutliche Unterschiede der betheiligten Muskelleistungen.

Guillery (682) hat in einer zweiten Untersuchung den Versuch gemacht, die Geschwindigkeit der Augenbewegung direct zu messen und den bereits in seiner früheren Arbeit angedeuteten Unterschieden in der Schnelligkeit der Augenbewegungen einen numerischen Ausdruck zu geben. Ueber Anordnung des Versuches s. O. S. 98. Aus den Versuchen und den tabellarischen Zusammenstellungen der numerischen Werthe ergiebt sich die Thatsache, dass, wenn man die Verhältnisse auf der ganzen Strecke betrachtet, welche jedes Auge von der Innenwendung bis zur Aussenwendung oder umgekehrt durchlaufen kann, Veränderungen in der Schnelligkeit der Bewegung eintreten, welche dem Willen nicht unterworfen sind. Es gelingt niemals weder für die Anfangs- und erst recht nicht für die Endstrecken, selbst bei äusserster Energie der Blickwendung jene Geschwindigkeit zu erreichen, welche der Mitte der Bahn entspricht Es ist Verf. bisher noch nicht gelungen, die Versuche noch auf andere Personen auszudehnen. Eine Verallgemeinerung der Ergebnisse erscheint, daher vorläufig noch nicht zulässig, ja man kann nicht einmel mit Sicherheit behaupten, dass die gefundenen Verhältnisse auch für den normalen Gebrauch der Augen Gültigkeit haben.

Digitized by Google

Es ist vielfach versucht worden, eine an sonst emmetropischen Augen auftretende Kurzsichtigkeit auf Erhöhung des Brechungsindex des Kammerwassers zu beziehen. Hess's (678) daraufhin angestellten Berechnungen und Ueberlegungen führten ihn zum Ergebniss, dass Erhöhung des Kammerwasserindex von dem normalen Werthe (1,3365) auf 1,377 in einem emmetropischen Auge nur eine Myopie von 1,7 D. hervorruft und dass Erhöhung des Index auf den Werth 1,42 erst eine Myopie von 5,3 D. zur Folge hat. Daraus ergiebt sich die praktisch vielleicht nicht ganz unwichtige Folgerung, dass die vorübergehenden Myopien wohl sicher nicht, oder nur zu einem verschwindend kleinen Theile auf Erhöhung des Kammerwasserindex bezogen werden können. Denn zur Erzeugung einer Myopie von 1,5 D. bis 2,0 D. müsste der Kammerwasserindex dem Hornhautindex gleichkommen, beziehungsweise sogar höher als dieser werden, was in Wirklichkeit wohl kaum vorkommt.

In Friedenberg's (684) Vortrage gelangt die Farbenwahrnehmung in klarer Uebersicht zur Besprechung; im Schlusssatze wird die Young-Helmholtz'sche Theorie gegenüber derjenigen Hering's als vollkommen ausreichend zur Erklärung aller Erscheinungen angeführt.

Hess und Heine (679) haben an verschiedenen Thieren (Hund, Katze, Kaninchen, Affe) Versuche angestellt, indem sie theils durch Reizung vom Ganglion ciliäre aus, theils durch directe Reizung von der Sclera aus Ciliarmuskelcontractionen auslösten. Sie beobachteten dabei die Accommodationsvorgänge und stellten in geeigneter Weise (s. O.) Messungen des intraocularen Druckes an. Darnach konnte festgestellt werden, dass die Accommodationsfähigkeit bei Hunden, Katzen und Kaninchen im Vergleiche zu jener beim Menschen nur rudimentär entwickelt ist. Sie entspricht auch bei jungen Thieren im Durchschnitte nur einer Accommodationsbreite von 1,0 bis 3,0 D. Die Accommodationsfähigkeit bei den untersuchten Affen entsprach im Durchschnitt einer Breite von mindestens 10 bis 12 D. Ebenso gross etwa ist sie bei Tauben. Die mit nachweisbarer Refractionserhöhung einhergehende Contraction des Ciliarmuskels hat weder bei Hunden und Katzen, noch bei Affen und Vögeln irgend einen messbaren Einfluss auf die Höhe des intraocularen Druckes. Der Einfluss des Sympathicus auf die Accommodation liess sich bei diesen Versuchen nicht nachweisen. Die durch elektrische Reizung hervorgerufenen Aenderungen der Pupillenweite hatten keinen Einfluss auf die Höhe des intraocularen Druckes. Im menschlichen Auge hat auch maximale Contraction des Ciliarmuskels nicht den geringsten nachweisbaren Einfluss auf die Circulation in den sichtbaren Netzhautgefässen.

Knies (687) hat schon früher (d. Ar. Bd. XVII) eine Farbenanomalie beschrieben, bei welcher ohne sonstige Störung für alle übrigen Spectralfarben die Empfindung für Violett fehlt. Aus der genauen Untersuchung seines Violettblinden nach verschiedenen Methoden und ganz besonders mit

Digitized by Google

dem vom Verfasser angegebenen Chromoskop (s. d. Ar. Bd. XXXVII, 3) ergaben, dass ausser der allgemein bekannten Anomalie des Zweifarbensehens es noch eine weitere häufig vorkommende angeborene Farbenanomalie gebe, deren auffälligstes Symptom Blindheit für Violett sei, während die übrigen Spectralfarben richtig unterschieden und erkannt werden. Bei dieser Farbenanomalie sind demnach mindestens drei Grundfarben vorhanden; dieselbe steht somit in Widerspruch sowohl mit der Helmholtz'schen, als mit der Hering'schen Farbentheorie. Die im Chromoskop zur Erscheinung kommenden Farben sind als »Grundfarben« für das betreffende Individuum anzusehen. Dieselben sind im einzelnen Falle verschiedene, sogar zeitweise bei dem gleichen Individuum, z. B. wenn dessen Sehnerv erkrankt. Verf. unterscheidet von angeborenen Farbenanomalien bei sonst normalem Augenbefund 1. zwei Formen mit nur zwei Grundfarben: Gelb-Blausehende und Orange-Blausehende (nach Helmholtz Roth- und Grünblinde, nach Kries Protanopen und Deuteranopen, nach Hering Rothgrünblinde), 2. eine Form mit ebenso vielen Grundfarben wie beim Normalfarbensehenden, mit vorhandener »Blindheit für Violett«. Die Einschränkung ist dabei am langwelligen Ende des Spectrums mindestens ebenso bedeutend der Wellenlängenzahl nach, als die am kurzwelligen Ende. Alle diese 3 Formen sieht Verf. an als Zurückbleiben auf einer früheren Stufe der Entwickelung des Farbensinnes. Dieser entwickelt sich im extrauterinen Leben in umgekehrter Art wie die Rückbildung desselben bei Sehnervenleiden vor sich geht. Die 3 angeborenen Farbenanomalien sind die drei Hauptetappen in der Entwickelung des Farbensinnes. Zwischenstufen werden wohl auch gelegentlich zur Beobachtung kommen, sind aber jedenfalls seltener.

VI. Refractions- und Accommodationsanomalien.

693. Trombetta, E., La determinazione dell'astigmatismo. Journale medico del R. esercito 1898, Nr. 4.

694. Widmark, J., Statistische Untersuchungen über die Kurzsichtigkeit (früher schwedisch veröffentlicht). Mittheilungen aus der Augenklinik des Karolin. Medic. Chirurg. Institutes zu Stockholm. Jena 1898.

695. Wiljamowitsch, Vereinfachung der skiaskopischen Methode der Refractionsbestimmung. Wojenno-Medic. Journ. 1898, August. (Nichts neues.)

696. Demidowitsch, B. B., Ein Fall falscher hochgradiger Myopie. Wojenno-Medico-Journal 1898, August. (Durch längeres Tragen starker Concavgläser hatte Patient sich angewöhnt, die Myopie zu simuliren.)

697. Wisser, S., Wyziging van myn toestel ter objective refractie Cepaling van liet oog. Gen. Tydschrift voor Nederl. Indie. XXXVIII, p. 4.

Digitized by Google

698. Guttmann, E., Doppelte Refraction auf einem Auge in Folge von Kern-Sclerose. Centralbl. f. pract. Augenheilk. XXVI, p. 193.

699. Scheffels, O., Zur Casuistik der Dauererfolge in der operativen Behandlung der Kurzsichtigkeit. Zehender's klin. Monatsbl. f. Augenheilk. XXXVI, p. 337.

Trombetta (693) giebt eine Statistik von Martin, nach welcher ein sehr hoher Prozentsatz aller Augen mit Astigmatismus behaftet ist. Nach einem kurzen Ueberblick über den heutigen Stand der Lehre vom Wesen des Astigmatismus, geht Trombetta zur kritischen Besprechung der zur Prüfung des Astigmatismus üblichen Methoden über, von welchen nach seiner Erfahrung an der Spitze steht das Ophthalmometer von Schiötz-Javal, besonders was Schnelligkeit, Genauigkeit und Bequemlichkeit anbetrifft. Für schwächste Grade des Astigmatismus ist die Skiaskopie die sicherste Methode, und die ophthalmoskopische Bestimmung als Controlle sollte nach Trombetta's Ansicht immer nebenbei noch vorgenommen werden Krahnstöver.

Aus früheren Untersuchungen von Widmark (694) und anderen geht hervor, dass die Myopie in Schweden relativ häufiger unter der weiblichen als unter der männlichen Schuljugend vorkommt. Um die Frequenz der Kurzsichtigkeit bei den beiden Geschlechtern im allgemeinen beurtheilen zu können, hat Verf. jetzt die Aufzeichnungen über 4000 private und 10000 poliklinische Patienten zusammengestellt. Unter den ersteren fanden sich 1298 kurzsichtige Augen (16,22 %), wovon 635 auf weibliche und 663 auf männliche Individuen kamen. Bei einer Kurzsichtigkeit von 1—4 D. waren die Männer überwiegend, bei 5 D. zeigten die beiden Geschlechter dieselbe Zahl, während über 5 D. mehr Frauen als Männer vorkamen. Unter den poliklinisch behandelten Fällen war die Zahl der kurzsichtigen Augen 472 (2,30 %), von denen 239 männlichen und 233 weiblichen Individuen angehörten. Da indessen die Gesammtzahl der männlichen Patienten grösser war, sind die relat. Proz. 2,01 für die männlichen und 2,86 für die weiblichen Individuen. Bei 1—4 D. überwiegen die Männer, bei 5 D. ist die Zahl der Frauen grösser und der Unterschied wächst mit dem Grade der Myopie. Dass auch die höheren Grade der Myopie, die also bei Frauen häufiger angetroffen wurden, in den meisten Fällen durch Nahearbeit hervorgerufen werden, schliesst Verf. daraus, dass nicht nur die Kurzsichtigkeit im allgemeinen, sondern auch die Grade über 9 D. viel häufiger unter den privaten als unter den poliklinischen Patienten vorkamen. Die Nahearbeit dürfte bei der weiblichen Schuljugend dadurch eine grössere Ueberanstrengung des Auges herbeiführen, dass die Schularbeit bei den Mädchen als ein Plus zu ihren anderen weiblichen Beschäftigungen, die ihrerseits auch eine anstrengende Nahearbeit beanspruchen, hinzukommt. Dalén.

Digitized by Google

VII. Muskeln und Nerven.

700. Panas. Pathogénie et traitement des strabisme fonctionnel dit concomitant. Arch. d'opht. T. XVIII. 7, p. 401.

701. Sins Woodhead. Postdiphtherial paralysis. Brit. med. Journ. Sept. 1898, p. 593.

702. Percival, A. S. A case of acquired nystagmus. Brit. med. Journ. June 1898, p. 1583.

703. Priestley-Smith. Tenectomy for strabismus. A simplified operation. Ophth. Review Vol. XVII, p. 101.

704. Fitzgerald, P. Some abnormalities of the ocular muscels. Brit. med. Journ. 1898, p. 699.

705. Bardelli, L. Sulla cura ortottalmica dello strabismo (Curiosità storiche). (Historischer Aufsatz.) Annali di ottalm. I, II, 1898.

706. Landolt. Rémarques sur l'avancement musculaire. Ann. d'ocul. T. CXX, p. 123.

707. Galezowski. Du nystagmus et de sa valeur en pathologie. Rec. d'oph. 1891, p. 390.

708. Vignes. Sur l'avancement répété dans la cure du strabisme. Soc. franç. d'opht. Session ann. 1898. Ann. d'ocul. T. CXX, p. 359.

709. Snellen, H. sr. De operatioire behandeling van strabisme. Nerderl. Oogheelkundige Bydragen. Afl. 6, 1898.

710. v. Fragstein und Kempner. Ophthalmoplegia exterior completa mit Paralyse des Augenfacialis. Deutsche med. Wochenschrift 1898, No. 35.

711. Dautzburg, N. Ueber angeborene Beweglichkeitsdefecte des menschlichen Auges. Inaug.-Diss. Greifswald 1897.

712. Schoute, G. J. Abnorme Augenstellung bei excentrisch gelegener Pupille. Zeitschr. f. Psych. u. Phys. d. Sinnesorg. Bd. XVIII, 4, p. 268.

713. Stock, W. Ein Fall von periodisch recidivirender Oculomotoriuslähmung. Inaug.-Diss. Tübingen 1898.

Da der concomitirende Strabismus, wie Panas (700) ausführt, eine functionelle Störung der Convergenz fast immer peripheren Ursprungs darstellt, so muss auch die operative Behandlung sich stets auf beide Augen erstrecken. Panas empfiehlt dieselbe bereits im Alter von 7 bis 9 Jahren, sobald eine friedliche Behandlung erfolglos gewesen ist. Er giebt der beiderseitgen Rücklagerung den Vorzug vor der Vorlagerung, welche er nur bei starkem Divergenzschielen mit der Rücklagerung verbindet, und fürchtet selbst bei geringen Schielgraden von 10—15° eine Uebercorrection nicht. Panas operirt in Narcose und dehnt den Muskel, bevor er ihn durchschneidet mit dem unter die Sehne geführten Schielhaken, indem er das Auge allmählich so weit nach aussen rollt, dass der innere Hornhautrand die äussere Commissur leicht erreicht. Auf diese Dehnung, die er früher in der jetzt

Digitized by Google

als irrig erkannten Annahme einer Muskelcontractur machte, legt er besonderes Gewicht. — Unter 210 Fällen von Convergenzschielen war die Schielstellung 180 mal sofort beseitigt, während in 30 anderen noch eine gewisse Convergenz bestand, in keinem aber eine Divergenz auftrat. Zum Schluss giebt Verf. einen kurzen Ueberblick über die hauptsächlichsten im Laufe der Zeiten auf einander gefolgten Anschauungen über die Entwickelung und die Behandlung des Schielens. v. Mittelstaedt.

Die Arbeit von Woodhead (701) behandelt des Längeren diphtherische Lähmungen im Allgemeinen. Die Hauptzahl der Augenmuskellähmungen trat zwischen dem 4. und 17. Tage ein, keine vor dem 4., eine sogar erst am 21. Tage. Verf. war befriedigt, dass das Antitoxin nicht die Fähigkeit hatte, Lähmungen selbstständig zu erzeugen. Werner.

Percival's (701) Patient bekam verticalen Nystagmus, nachdem er die Augen die Seiten eines grossen Buches auf und ab bewegt hatte. Es bestand leichte Hemeralopie. Das Arbeitszimmer war gut beleuchtet. Werner.

Smith (703) macht längs des unteren Randes der Sehne einen horizontalen Einschnitt, nimmt dieselbe auf einen Haken und fast sie dann hinter dem Haken mit einer Klemmpincette. Der letztere wird dann zurückgezogen und Conjunctiva und Sehne vor der Pincette durchschnitten. Die centrale Nadel der Naht wird in der gewöhnlichen Weise durch die Conjunctiva und Sehne hinter der Pincette durchgezogen, dann wird das in derselben eingeschlossene Stück abgeschnitten. Bevor die Nähte nach vorn gezogen werden, wird der vordere Sehnenstumpf und die oberflächlichen Lagen der Sclera unterminirt. Werner.

Bei einem 26jährigen Manne erstreckte sich, wie Fitzgerald (704) ausführt, in der linken Orbita ein muskulärer Ausläufer von dem sehnigen Ursprung des Rectus extern. nach innen und verschmolz mit dem Centrum des Rectus intern. In beiden Augenhöhlen ging von dem sehnigen Ursprung des Levator palpep. sup. ein Ausläufer nach innen unter den Obliquus sup. und spaltete sich in zwei Theile, von welchen der eine mit der vorderen Seite des Levator verschmolz, der andere am Stirnbein unter und vor der Trochlea inserirte. Werner.

Abschnitt VIII—XII Referent:
Professor Dr. P. Silex. Berlin.

VIII. Lider.

715. Hoppe. Zur Pathogenese der congenitalen Lidcolobome. Arch. f. Augenheilk. Bd. XXXVII, 4, p. 855 (2 Fälle).

716. Hilbert. Zur Hygiene und Therapie der Blepharitis ciliaris. Wochenschr. f. Therapie u. Hygiene des Auges 1898, No. 39.

Digitized by Google

717. Cheatham, W. Sclerodermales Papillom des unteren Lides. Ann. of. Ophth. 1898, July.

718. Ransohoff. Ein Fall von Sarcom der Augenlider mit multiplen Haut- und Schleimhautsarcomen. Zehender's klin. Monatsbl. f. Augenheilk. XXXVI, p. 257.

719. Gourlay, du. Un cas d'erysipèle infectieux des paupières rapidement mortel. Ann. d'ocul. T. CXX, p. 199.

720. Gloor, A. Ein Fall von Favus des oberen Augenlides. Arch. f. Augenheilk. Bd. XXV, IV, p. 358.

721. Gruder, L. Ein Fall von doppelseitigem exulcerirenden Gumma der Augenlider. Wien. klin. Wochenschr. 1898, No. 36. p. 830.

722. Hirschberg. Ueber die operative Hebung des infolge von Schläfenschuss gesunkenen Oberlides. Deutsche med. Wochenschrift 1898, No. 39.

723. Krieger. Trichiasis. Wochenschr. f. Therapie u. Hygiene 1898, No. 51.

724. Raehlmann. Ueber Marginoplastik zur Transplantation von Lippenschleimhaut zur Beseitigung der Trichiasis bei Trachom. Ber. der ophth. Ges. zu Heidelberg. cf. Arch. f. Augenheilk. Bd. XXXVIII, 1, p. 124.

725. Angelucci. Un nouveau procédé opératoire pour l'ectropion inflammatoire et sénile de la paupière inférieure. Rév. génér. d'opht. T. XVII, p. 385.

726. Agyll-Robertson. Note on a method of operating for ectropion of the lower eyelid. Brit. med. Journ. June 1898, p. 1504.

727. Steinheim. Epicanthus mit Ptosis und die Heredität. Centralbl. f. pract. Augenheilk. Bd. XXII, p. 249.

728. H. Berger et R. Loewy. Nouveau procédé opératoire pour l'epicanthus. Arch. d'opht. T. XVIII, No. 6, 1898, p. 453.

729. Fallows. Case of polypoid growth from a Meibomian cyst. Brit. med. Journ. Sept. 1898, p. 620.

730. Rogman. Un cas de dégénérescence hyaline des paupières. Ann. d'ocul. T. CXX, p. 89.

731. Puccioni. La malattia amiloide della palpebra e della conjunctiva. Annali di ottalm. fasc. 3, 1898.

Hilbert (716) weist darauf hin, dass die Blepharitis ciliaris keineswegs als ein unschuldiges Leiden zu betrachten ist, sondern oft zu folgeschweren Erkrankungen des Sehorgans führt. Von den therapeutischen Bemerkungen ist hervorzuheben, dass die Quecksilberoxydsalbe nur in den leichten Fällen dieser Krankheit wirkungsvoll erscheint, in den schweren aber zweckmässig durch die Quecksilberjodidsalbe ersetzt wird.

In Cheatham's (717) Falle hatte ein Mann sein unteres Lid mit einem heissen Metallstück verbrannt. Mehrere Jahre später zeigte sich auf

Digitized by Google

dem conjunctivalen Lidrande eine Geschwulst. Sie wurde herausgeschnitten und erwies sich als ein sclerodermales Papillom. Burnett.

In dem Falle Ransohoff's (718) gingen bei dem 12jähr. Mädchen unter Arsengebrauch die Sarcombildungen an den Lidern zum grössten Theil zurück.

Zu den in der Litteratur bekannten 4 Fällen von Favus bringt Gloor (720) eine eigene Beobachtung. Die Uebertragung hat möglicher Weise durch einen Insectenstich stattgefunden.

Gruder (721) beschreibt ein doppelseitiges exulcerirendes Gumma der Augenlider bei einem 17jährigen Bauernmädchen, bei dem weder Anamnese noch Untersuchung einen Anhaltspunkt für venerische Affection gab, das klinische Bild jedoch Schwanken zwischen Tuberkulose, Initialsclerose und Gumma zuliess.

Unter Sublimat-Umschlägen und »nach verhältnissmässig kurzer Zeit« (genauere Angaben über diesen Punkt wären sehr wünschenswerth gewesen. D. Ref.!) begann das Geschwür sich zu reinigen. — Ausser dem Gumma der Lidhaut trat auch eine Tarsitis syphilitica auf.

Hirschberg (722) hat 5 mal die Birnbacher'sche Operation wegen Ptosis nach missglücktem Suicidiumversuche ausgeführt, und zwar mit Erfolg. Auch in anderen Fällen von Ptosis hat er so operirt. — Es sei darauf zu achten, dass die Wimpern nicht stark auf der Cornea reiben und dass die drei festen Nähte nicht vor dem 21. Tag herausgenommen werden.

Die Operation wirkt in doppelter Weise: durch Uebertragung der Muskelkraft der nicht gelähmten Stirnmuskeln auf das gelähmte Oberlid, zweitens sichert sie die statische Erhebung desselben, da die Augenbrauengegend durch straffere Gewebe mit dem Knochen verbunden ist.

Angelucci (725) trennt beim entzündlichen Ectropium die Haut und den Orbicularis vom Tarsus des unteren Lides und präparirt so das untere Lid in ein vorderes und ein hinteres Blatt. Nach dieser Dissection nimmt das vordere Blatt von selbst seine richtige Stellung ein und der Tarsus gleitet nach unten, wo er verbleibt ohne durch Näthe festgehalten zu werden.

Sulzer.

Robertson (726) bildet einen Lappen mit breiter Basis die nahe und parallel der äusseren Hälfte des Lidrandes liegt und sich nach oben in einer Curve bis nach aussen vom Canthus extern. erstreckt. Nach Ausschneidung eines keilförmigen Stückes aus dem Lidrande werden die Lappen dann nach oben gezogen, bis das Lid sich in richtiger Lage befindet, und höher oben mit Nähten befestigt. Werner.

Steinheim (727) berichtet über eine Familie, bei der sich in 5 Generationen 15 mal die Bildung von Epicanthus und Ptosis nachweisen liess.

Borger und Loewy (728) beseitigten bei einem 16jährigen Mädchen einen doppeltseitigen Epicanthus durch Ausschneidung eines Hautstückes jeder-

Digitized by Google

seits zwischen Nasenrücken und Falte, welches in der Form zweier in einander geschobener mit dem offenen Winkel gegen die Falte des Epicanthus gerichteten V umschnitten worden war. Nach Anlegung der Naht war die Difformität beseitigt. Auch halbmondförmige oder eliptische Excisionen an der gleichen Stelle würden guten kosmetischen Erfolg bewirken. v. Mittelstaedt.

Bei einem 55jährigen vollkommen gesunden Mann constatirt Rogmon (730) eine starke Vergrösserung des Tarsus des linken oberen Augenlides, die seit 20 Jahren unverändert besteht. Die Haut ist normal und verschiebbar, ebenso die Conjunctiva. Das untere Lid und das obere Lid der entgegengesetzten Seite zeigen kleinere Geschwülste derselben Natur.

Die sorgfältige mikroskopische Untersuchung ausgeschnittener Stücke zeigt, dass es sich um hyaline Degeneration der Lider handelt. Für die sehr detaillirte histologische Beschreibung verweisen wir auf das Original. Verf. betont besonders den Umstand, dass trotz des langen Bestehens der hyalinen Degeneration keine Spur von Amyloiddegeneration vorhanden ist.

Sulzer.

Nach Zusammenstellung von ungefähr 40 Fällen aus der Literatur von Amyloiddegeneration der Lider und Conjunctiva, geht Paccioni (731) zur Beschreibung seines Falles über. Patientin war vor 16 Jahren (1881) von Prof. Businelli an amyloider Degeneration des Unterlides links operirt worden, und die Natur der Erkrankung war auf histologischem und chemischem Wege damals festgestellt worden. Nach 16 Jahren grosse, dem Tarsus des rechten Unterlides adhaerente Geschwulst, welche wieder operativ entfernt wird. Mikroskopisch besteht die Geschwulst aus Bindegewebe, welches structurlose Massen umgiebt. Die zahlreichen Blutgefässe zeigen beträchtliche Verdickung der Adventitia und Media, und kleinzellige Infiltration.

Es folgt eine kurze Beschreibung des klinischen Verlaufes der Krankheit, wie er sich aus den bisher beobachteten Fällen darstellt, und der häufigen Verbindung mit Trachom, ohne dass jedoch P. einen directen Uebergang des Trachoms in amyloide Degeneration annimmt, sogar für seinen Fall den Beweis für das vorherige Bestehen der Amyloiddegeneration zu erbringen sucht. Dann erwähnt P. die verschiedenen Theorien der Entstehung des Amyloids, die Beziehungen der amyloiden zur hyalinen Degeneration, der verschiedenen Färbungsmethoden für diese beiden Substanzen, und sucht die Erscheinungen der amyloiden Degeneration der Palpebrae und Conjunctiva in Einklang zu bringen mit den Erscheinungen bei derselben Erkrankung anderer Organe. Die von Vielen angenommene bacterielle Ursache stellt P. auf Grund seiner eigenen Beobachtung in Abrede, wenn schon (analog langen Eiterungen und schwächenden langedauernden Schädigungen des Organismus) auch für das Auge chronische Entzündungen (besonders Trachom) wohl sicher prädisponirend wirken können. Krahnstöver.

Digitized by Google

IX. Thränenapparat.

732. Axenfeld. Zur Histologie und Physiologie der Thränendrüse. Ber. der ophth. Ges. zu Heidelberg, 1898. cf. Arch. f. Augenheilk. XXXVIII, 1, p. 116.

733. Suck. Zwei Fälle selten vorkommender Durchbruchsstellen bei Dacryocystitis. Wiener klin. Wochenschr. 1898, Nr. 25.

734. Businelli. Flammare dell' orbita consecutive a flammone del sacco lagrimale. Clinica moderna. anno IV. No. 20.

735. Scheffels. Ueber die Anwendung der Vulpius'schen Dauersonden. Ophthalm. Klinik, 1898. Nr. 12, p. 211.

736. Zelicka. Die Tumoren der Thränendrüse. Correspondenzblatt des Vereins deutscher Aerzte in Reichenberg und Umgebung, 1898. Nr. 9.

737. Parisotti. Polipo del canalicalo lagrimale. Bull. della R. Accademica media di Roma. Fasc. fI—III, 1898.

738. Mitvalsky. Actinomykose du sac lacrymal. Arch. d'opht. T. XVIII, Nr. 8, p. 508.

Suck (733) fand in der Litteratur nur fünf Fälle vor von Durchbruch einer Dacryocystitis nach hinten mit consecutiver Orbitalphlegmone; in zwei weiteren Fällen gelangten bereits nach geringfügiger Verletzung der erkrankten Thränenwege Entzündungserreger in die Orbita und noch weiter in die Schädelhöhle. Er selbst führt noch zwei eigene Fälle an in denen der Eiter sich bei Dacryocystitis den Weg nach rückwärts bahnte. So gut auch die Prognose quoad vitam ist, so ist sie quoad visum sehr dubiös.

Ausser durch falschen Weg beim Sondiren und durch directes Eröffnen des Orbitalraumes bei Thränensackoperationen, kann nach Businelli (734) auch spontan eine Pflegmone des Thränensacks eine Orbitalpflegmone bedingen. B. findet in der Litteratur nur sechs Fälle dieser Art angeführt, zu denen ein Fall eigener Beobachtung kommt, in welchem der Zusammenhang zwischen Thränensack und Orbita direct erwiesen werden konnte. Operative Heilung mit Sehnervenatrophie. Krahnstöver.

Zelicka (736) theilt aus der Augenabtheilung des Dr. Bayer in Reichenberg nachstehenden Fall von Tumoren der Thränendrüse mit: Bei einem 47jährigen Manne wurde eine circa $1^1/_2$ Jahre bestehende Geschwulst der Thränendrüse von der Form einer Bohne und Haselnussgrösse exstirpirt. Am Querschnitte sah man eine dicke Kapsel, die Septen in das Innere entsandte. Zwischen den Septen war eine weiche Masse eingebettet. Der histologische Befund war ein derartiger, dass man die Diagnose auf ein Adenoma myxomatodes stellen konnte; aber an einzelnen Stellen, namentlich am Uebergange des degenerirten und noch normalen Drüsengewebes waren einzelne Zellen mit epithelialem Charakter zu beobachten und »das muss den

Digitized by Google

berechtigten Verdacht auf ein allerdings sehr gutartig verlaufenes Carcinoadenoma myxomatodes erwecken.« Herrnheisser.

Parisotti (737) kennt nur zwei Fälle von Polyp des Thränenröhrchens aus der Litteratur. Dazu kommt ein Fall seiner eigenen Beobachtung, wo ein gelappter Polyp das ganze obere Thränenröhrchen ausfüllte. Erst beim zweiten operativen Eingriff gelang es, die ganze Masse und den dünnen Stiel zu reseciren. Krahnstöver.

Mitwalsky (738) sah bei einer 60jährigen, mit Thränenfisteln behafteten Magd, eine ziemlich harte Schwellung des linken Thränensackes, welche den Eindruck einer tuberkulösen Periostitis machte. Erst beim Einschnitt erschien die grüne Masse des Strahlenpilzes, welche stellenweise durch zahlreiche secundäre Einwanderung von Staphylococcen eine regressive Umwandlung erlitten hatte. Das chronische Thränensackleiden hat die Infection mit dem Strahlenpilz erst ermöglicht, welche nach Verf.'s Ansicht in einem normalen Thränensack die Bedingungen zu seiner Weiterentwickelung nicht findet. v. Mittelstaedt.

X. Orbita und Nebenhöhlen.

739. Bloch, R. Werth der Localanästhesie in der chirurgischen Landpraxis; Fistel oberhalb des rechten Auges, seit drei Jahren bestehend. Heilung derselben nach Entfernung von Holzstücken aus der Orbitalhöhle. Die Heilkunde 1898. 12. Heft.

740. Gallauer. Ein Fall von Orbitalphlegmone nach Zahnoperation. Arch. f. Augenheilk. Bd. XXXVII, p. 257.

741. Stammeshaus. Retrobulbaire phlegmone met doodelijken afloop. Gen. Tydschrift voor Nederl. Indie. Bd. XXXVIII, afl. 4.

742. Hoffmann. Ein Fall von Empyem der Keilbeinhöhle mit Betheiligung der Orbita. Verhandl. d. Deutschen Otolog. Gesellsch. 1897. Juni.

743. Desbrières. Trois cas d'empyème du sinus frontal gauche. Ann. d'ocul. T. CXX, p. 127.

744. Roure. Ostéo-periostite orbitaire et maxillaire chez un nouveau-né, infection générale, mort. Ann. d'ocul. T. CXX, p. 120.

745. Germann, Th. Zur Symptomatologie, Therapie und Prognose der orbitalen Augenerkrankung verursacht durch Empyem der Nebenhöhle der Nase. Mittheil. a. d. St. Petersburger Augenheilanstalt, Heft V, 1898.

746. Grunert. Ein Fall von pulsirendem Exophthalmus. Ophth. Klinik 1898, Nr. 15, p. 272.

747. Maklakow, A. Ueber den traumatischen Exophthalmus. Ophth. Klinik 1898, Nr. 10, p. 175.

Digitized by Google

748. Darier. Besserung eines Falles von traumatischem Exophthalmus durch Rücklagerung der vier geraden Augenmuskeln. Ophth. Klinik 1898, No. 12, p. 217.

749. Franke. Zur Kenntniss des traumatischen Exophthalmus. Zehender's klin. Monatsbl. f. Augenheilk., Bd. XXXVI, p, 225.

750. Sigrist. Die Gefahren der Ligatur der Carotis communis oder interna für das menschliche Sehorgan. Ber. der ophthalm. Gesellschaft zu Heidelberg 1898, cf. Arch. f. Augenheilkunde Bd. XXXVIII, 1, p. 115.

751. Werner. Zur Casuistik des pulsirenden Exophthalmus. In.-Diss. Tübingen 1898.

752. Lesshaft, A. Periodischer Exophthalmus des rechten Auges bei Bewegung des Kopfes. Centralbl. f. prakt. Augenheilk. XXII, p. 264.

753. Schanz, F. 1. Impfgeschwür am Auge. 2. Jugendliche Starerkrankung, Luxatio bulbi durch Schnäuzen. Jahresber. d. Gesellsch f. Natur- u. Heilkunde. Dresden 1897.

754. Blessig. Drei gleichartige Fälle von directer orbitaler Verletzung des Sehnerven. Mittheilung a. d. St. Petersburger Augenheilanstalt, Heft V, 1898.

755. Ssokolow. Temporäre Resection der äusseren Orbitalwand bei Entfernung retrobulbärer Geschwülste. Wratsch 1898, Nr. 33.

756. Klingelhöfer. Ueber eine durch temporäre Resection der äussereren Orbitalwand nach Krönlein exstirpirte Orbitalcyste (Cephalocele). Arch. f. Augenheilk. XXXV, p. 86.

757. Wintersteiner. Das Lymphangioma cavernosum Orbitae. v. Graefe's Arch. f. Ophth. XLV, p. 613.

758. Usher. A case of cavernous angioma of orbit. Brit. med Journ. 1898, p. 621.

759. Bietti, Amilcare. Contribuzione allo studio degli osteomi dell' orbita. Annali di ottam. Fasc. I—II. 1898.

760. Webster, David. Sarcom der Augenhöhle. Med. News. 1898. August.

761. Schirmer. Ein Fall von Cholesteatom der Orbita. Beitr. z. Augenheilk. XXXIV, p. 8.

763. Leber. Vorstellung einer Kranken mit Hyperostose der Orbitalwand nach einer nicht mehr rein ausführbaren Exenteratio orbitae bei melanotischem Tumor. Ber. d. ophth. Ges. zu Heidelberg 1898, cf. Arch. f. Augenheilk., Bd. XXXVIII, 1, p. 121.

Bloch (739) theilt mit, dass er bei einem Patienten mittels Schleich'scher Infiltrationsanästhesie bis 4 cm tief in die Orbita eindringen konnte und dass es ihm gelang, einen Fremdkörper (ein Holzstück, welches vor 3 Jahren gelegentlich einer Pulverexplosion daselbst eingedrungen war und eine Fisteleiterung verursacht hatte) zu entfernen. Herrnheiser.

Digitized by Google

Nach Extraction des rechten oberen Molarzahnes trat in dem Hallauer'schen Falle (740) eine für Sehkraft und Leben glücklich verlaufende Orbitalphlegmone ein. Ophthalmoskopisch zeigte sich trotz hochgradigster Sehstörung nur eine geringe Hyperaemie der Papille. Das Allgemeinbefinden war eine Zeit lang sehr stark gestört. Die Entzündung von der Alveole aus hatte sich auf dem Mittelgliede eines Empyems der Highmorshöhle nach der Orbita hin verbreitet.

Hoffmann (742) berichtet über eine 29jährige Patientin die an Empyem der Keilbeinhöhle litt und ausser den charakteristischen Symptomen dieser Erkrankung eine ganze Reihe von Augenstörungen zeigte. Anfangs bestand Ptosis, Verengerung der Pupille, Schmerzhaftigkeit der Augenbewegungen; dabei S = Finger in $1^1/_2$ m., später trat zuweilen Doppelsehen auf. Nach mehrfachen kleineren operativen Eingriffen, die mit verschiedenen Schwankungen des Augenbefundes einhergingen, wurde das Empyem radikal operiert. Trotzdem stellte sich wohl infolge mangelhaften Abflusses des Eiters aus der Keilbeinhöhle eine weitere Verschlechterung des Sehvermögens und eine deutliche nachweisbare Neuritis (descendens) ein, desgleichen Supraorbitalschmerzen und Muskelstörungen. Erst nachdem günstige Abflussbedingungen für den Eiter geschaffen waren, gingen die Augenerscheinungen zurück.

Franke (749) berichtet über drei eigene Beobachtungen von Enophthalmus und schliesst sich für zwei davon der Ansicht an, dass der E. bedingt sei durch eine Fracturirung einer Orbitalwand. Ein Theil des orbitalen Fettgewebes dringt hier heraus und zieht den Bulbus nach hinten. In dem dritten Falle dürfte es sich um eine Lähmung des Müller'schen Orbitalmuskels resp. um eine Verletzung des denselben versorgenden Sympathicuszweiges gehandelt haben.

Werner (751) reiht den bisher bekannten 168 Fällen von pulsierendem Exophthalmus einen neuen an, der deshalb ein besonderes Interesse darbietet, weil er in seinem ganzen Verlaufe von Anfang bis zu Ende sehr sorgfältig beobachtet werden konnte.

Es handelt sich um einen Fall von Basisfractur, durch den Canalis opticus gehend, die anfangs nur eine Behinderung der Blutzufuhr zur Netzhaut im Gefolge hatte und das typische Bild einer Embolie der Centralarterie darbot. Erst später trat dnrch ein wohl vom proc. clinoid. ant. abgesprengtes Knochenstück eine Verletzung der Carot. int. im Sinus cavern. auf mit folgendem pulsierenden Exophthalmus und Compression des Abducens.

Therapeutisch wurde, nachdem längere Zeit hindurch vergebliche Versuche mit der Digitalcompression der Carotis gemacht waren, die Unterbindung der Arterie vorgenommen, und zwar, wie eine 4 Monate nachher stattgefundene Untersuchung ergab, mit gutem und dauerndem Erfolg.

In dem Falle Lesshaft (752) stand bei dem 29jährigen Manne bei gerader Kopfhaltung der rechte Bulbus etwas zurück und trat bei Kopfneigung

Digitized by Google

etwa 15 mm hervor, wobei eine starke Verminderung der Sehschärfe sich einstellte. 16 Fälle von periodischem Exophthalmus sind bekannt. Varicöse Erweiterung von Orbitalvenen dürfte die Ursache sein.

Ssokolow (755) führte die von Krönlein empfohlene temporäre Resection der äusseren Orbitalwand, bei der Entfernung einer nach aussen und unten vom Bulbus sitzenden Geschwulst (ein cavernöses hühnereigrosses Angiom) mit Erhaltung des Auges aus. Die 4 Löcher zum Anlegen der Nähte wurden vor dem Ausmeisseln des Knochenlappens gebohrt. Das Resultat war ein befriedigendes. Das verlorene Sehvermögen kehrte zum Theil wieder. Das Freilegen der Orbita durch Zurückschlagen des Knochenlappens erleichterte bedeutend die Operation. Hirschmann.

Klingelhöfer (756) theilt einen, ein $^3/_4$ Jahr altes Mädchen betreffenden Fall mit, wo gleich nach der Geburt rechtsseitiger Exophthalmus beobachtet wurde, der im Laufe der Zeit weiter zugenommen hatte. Es wurde ein raumbeschränkender Tumor angenommen und deshalb die Operation vorgenommen. Die Orbitalwand wurde nach Krönlein resecirt; in der Tiefe der Orbita fand man einen sehnigen prallen Sack, der sich nach der Fissura sup. hin stielartig fortsetzte. Wegen ausgedehnter Verwachsungen und starker venöser Blutung wird der Sack erst in einer 2. Sitzung exstipiert. Was die Natur der Cysbe betrifft so kommt Verf. zu dem Schluss, dass eine sogenannte »Abschnürungscyste« vorliegen müsse, wenn auch ein Dermoid mit absoluter Sicherheit nicht ausgeschlossen werden könne.

Wintersteiner (757) exstirpirte bei einem 12jährigen Knaben ein Lymphangioma cavernosum orbitae. Die Diagnose stützt sich auf die reichliche Einstreuung von lymphoiden Gewebe und typisch ausgebildeten Lymphfollikeln in den verschiedensten Antheilen der Geschwulst, ferner auf die gleichzeitige Anwesenheit von Blut und Lymphe in den Cavernen und drittens darauf, dass eine directe Fortsetzung der cavernösen Räume in die perivasculären Lymphspalten, welche längs den Arter. ciliar. post. die Sclera durchsetzen, nachgewiesen werden konnte. Drei Beobachtungen ähnlicher Art finden sich in der Litteratur. Besonders bemerkenswerth sind noch die hyalinen Degenerationen, die an der Auskleidung der Lymhräume wahrgenommen wurden, und dann eine hochgradige Endarteriitis bei der Jugend des Kranken.

Usher's (758) Patient war ein 40jähriger Mann, die Geschwulst lag im Muskeltrichter, war elastisch, dunkelblau und knotig. Die Symptome waren: S = Lichtempfindung. Papille blass. Vortreibung des Bulbus. Kein Geräusch oder Pulsation. Stirnkopfschmerz. Dauer wahrscheinlich 5 oder 6 Jahre. Werner.

Bietti (759) berichtet über einen Fall von Osteom der oberen Orbitalwand bei einem jungen Mädchen. In diesem Fall war das Osteom aus dem Periost mit aller Wahrscheinlichkeit entstanden. B. verbreitet sich dann über die verschiedenen Formen und Bezeichnungen der Knochengeschwülste und

Digitized by Google

giebt eine anatomisch-mikroskopische Beschreibung seines Falles. Für eine Ursache kann B. keinerlei Anhaltspunkte finden. Krahnstöver.

Webster's (760) Fall betraf einen 31jährigen Mann mit einem langsam wachsenden Exophthalmus des rechten Auges. Dieser erwies sich als von einer orbitalen Geschwulst herrührend, welche in ihrer Ausdehnung periorbital zu sein schien und entfernt wurde, wobei das Auge in seiner Höhle belassen wurde, da es gesund erschien und gutes Gesicht hatte. Es trat jedoch bald nachher Panophthalmitis ein und das Auge ging in Atrophie über. Die Geschwulst, welche für ein Sarcom erklärt wurde, kehrte in der Augenhöhle nicht wieder, aber man erfuhr, dass der Patient neun Monate später an Halskrebs starb. Burnett.

Schirmer (762) berichtet über einen Tumor in der Orbita, der klinisch ganz unter dem Bilde eines Dermoids sich darstellte und auch als solches diagnosticirt war, bei der Operation aber sich als ein Cholesteatom erwies. Es entleerten sich nämlich dabei ganz unglaubliche Quantitäten einer feuchten fettigen weisslichen Masse von breiiger Consistenz, die mikroskopisch aus geschichteten mit Cholestearinplättchen durchsetzten Zellen bestanden. Völlige Heilung wurde durch die Operation nicht erzielt, sondern es blieb ein nach der Tiefe der Orbita ziehender Fistelgang zurück, aus dem sich weiter die schon bei der Operation zu Tage getretenen weissen Massen entleerten.

XI. Conjunctiva.

764. Kuhnt. Ueber die Verwerthbarkeit der Bindehaut in der praktischen und operativen Augenheilkunde. Bergmann, Wiesbaden 1898.

765. Normann-Hansen. Ueber methodische Conjunctivalnaht als typische Behandlung schwerer Verletzungen des Auges. Bericht der ophthalmolog. Gesellsch. zu Heidelberg 1898, cf. Arch. f. Augenheilk. Bd. XXXVIII, I, p. 115.

766. Daxenberger. Symplepharonoperation durch Elektrolyse. Wochenschr. f. Therapie u. Hygiene des Auges. 1898, No. 40.

767. Furthmann. Ueber Symblepharonoperationen. Inaug.-Diss. Kiel 1898.

768. Cohn, H. Ueber die häufigen und ungefährlichen Schwellungen der Bindehautfollikel bei Schulkindern. Berl. klin. Wochenschr. 1898, No. 25.

769. Cohn, H. Historische Notiz zur Differentialdiagnose von Trachom und Follikelbildung. Wochenschr. f. Ther. u. Hyg. d. Auges. 1898, No. 44.

770. Gelpke. Trachom in Sicht? Eine epidemiologische Betrachtung. Aerztl. Mittheil. aus und für Baden. 1898, No. 13, p. 105.

771. Augstein. Statistische Uebersicht über die Krankenbewegung der Dr. Augstein'schen Augenheilanstalt

Digitized by Google

zu Bromberg mit besonderer Berücksichtigung der Granulose und Bemerkungen zur Bekämpfung und Behandlung derselben. Dr. Augstein, Bromberg 1898.

772. Yitta, N. Josephus. Eenige cyfers in verband met de trachoomepidemie te Amsterdam. Geneeskundig Tydschrift I, p. 801, 1898.

773. Poberlim, A. Das Trachom im Heere. Wojenno Med. Journ. 1898, Juni.

774. Debozorio-Mokoiewitz. Die Behandlung des Trachoms mit Abreibung mittelst eines weichen Gummistiftes und nachfolgendem Touchiren mit Kupfervitriol. Wojenno-Med. Journ, 1898, Juli.

775. Hellgren. Ueber die mechanische und therapeutische Behandlung des Trachoms. Mittheilungen aus d. Augenklinik des Karoling. Medico-Chirurg. Institutes zu Stockholm. Jena 1898.

776. Hoppe. Die Erfolge der Bindehautknorpelausschneidung bei Trachom. Zehender's klin. Monatsbl. f. Augenheilk., Bd. XXXVI, p. 225.

777. Bergel. Ueber Atropinconjunctivitis. Wochenschr. f. Therap. u. Hyg. d. Auges. 1898, No. 41.

778. Gifford. Fünf Fälle von Parinaud'scher Conjunctivitis. Amer. Journ. of Ophthalm. Juli 1898.

779. Gosetti, F. und Yona, G. Conjunctiviti pseudomembranose Conjunctiviti difteriche. Annali di ottalmia fasc. I u. II, 1898.

780. Lundsgaard. Die Augenentzündungen der Neugeborenen in pathogenetischer und therapeutischer Hinsicht. (De nyfidkes Ojebetandelse) Bibliothek for Ooeger 1898, Juli—Sept.

781. van Moll. De bestryding der blennoorhoea neonatorum. Nederl. Oogheelkundige Bydrageen. Alf. 6, 1898.

782. Pflüger. Protargol und Conjunctivitis blennorrhoica. Ophthalmolog. Klinik No. 11, p. 192.

783. Hoor, K. Eine kurze Bemerkung zu dem Vertrage des Herrn Geh. Rath Leber über die Kalt'schen Irrigationen. Zehender's klin. Monatsbl. f. Augenheilk., Bd. XXXVI, p. 261.

784. Stephenson, S. The diagnosis of diphtheria of the conjunctiva. Brit. med. Journ. June 1898, p. 1578.

785. Groenouw. Bacteriologische Untersuchungen über die Aetiologie der Augenentzündung der Neugeborenen. Ber. der ophthalmol. Gesellsch. zu Heidelberg 1898. Cf. Arch. f. Augenheilkde. Bd. XXXVIII, 1, p. 131.

786. Heinersdorff. Ueber das Vorkommen den Diphtheriebacillen ähnlicher Mikroorganismen im menschlichen Conjunctivalsack, speciell auf der normalen Conjunctiva, nebst einem Beitrage zur Frühdiagnose der Diphtherie. v. Graefe's Arch. f. Ophthalm., Bd. XLVI, 1, p. 1.

Digitized by Google

787. Gelpke. Bacterium septatum und dessen Beziehung zur Gruppe der Diphtheriebacillen. Eine klinische und bacteriolog. Untersuchung. Karlsruhe 1898.

788. Morax et Petit. Considérations cliniques et bactériologiques sur les inflammations aiguës de la conjunctive. Ann. d'ocul. T. CXX, p. 161.

789. Best. Ueber Verhornung des Bindehautepithels. Beitrag zur Augenheilk. Heft XXXIV, p. 1.

790. Wintersteiner. Ueber Cysten und Concremente in der Lidbindehaut und Uebergangsfalte. v. Graefe's Archiv für Ophth. XLVI, 2, p. 329.

791. Fuchs, E. Ueber Concremente in der Bindehaut. v. Graefe's Arch. f. Ophth. XLVI. 2, p. 103.

792. Steiner. Ueber erworbene Pigmentflecke in der Bindehaut des Malayen. Centralbl. f. pract. Augenheilk. Bd. XXII, p. 202.

793. Westhoff. Pigmentation der Conjunctiva. Centralbl. f. pract. Augenheilk. Bd. XXII, p. 248.

794. Wintersteiner. Ueber Naevus und Sarkom der Conjunctiva. Bericht der ophthalm. Ges. zu Heidelberg. cf. Arch. f. Augenheilk., Bd. XXXVIII, 1, p. 29.

795. Ewetzki, Th. Ueber halbmondförmige Lipodermoide der Bindehaut. Centralbl. f. pract. Augenheilk., Bd. XXII, p. 236.

796. Rogmann. Quelques rémarques complémentaires sur la nature et la genèse de certacines formes des Kystes sous-conjonctivaux. Arch. d'Opht. T. XVIII, No. 8, p. 514.

Innerhalb eines Jahres hat Kuhnt (764) die ophthalmologische Literatur mit einer zweiten Monographie bereichert. In der ihm eigenen Gründlichkeit berichtet er über die von ihm eingeführte und von ihm ausgebildete Methode der therapeutischen Verwerthung der Bindehaut. Sie kommt in Betracht zwecks schnellsten Ersatzes von Defecten in der Horn- und Lederhaut, dann zum dauernden Schutze einer wenig widerstandsfähigen oder gefährdeten Bulbuspartie, z. B. nach Abtragung eines Irisvorfalles und schliesslich als zeitweises Schutzmittel nach Traumen und Operationen. In genauere Erörterung zieht er 1. die Verwerthung der Bindehaut bei geschwürigen Processen und Defecten, 2. die Verwerthung zur Beseitigung von Prolapsen, Fisteln und Keratocelen, 3. bei Verletzungen, 4. bei und nach Operationen. Betreffs der vielen Einzelheiten der Operation, insbesondere in welcher Weise die Lappen verschoben und befestigt werden, muss auf das Original verwiesen werden, doch wollen wir betonen, dass Kuhnt das Verdienst gebührt, gezeigt zu haben, auf welche Art viele einem sicheren Untergang entgegengehende Augen durch seine Maassnahmen gerettet werden können.

Daxenberger (766) theilt einen Fall von Symblepharon post. des Ober- und Unterlides mit, wo es ihm gelungen ist, in wiederholten Sitzungen

Digitized by Google

durch elektrolytische Eingriffe die Verwachsungen zu trennen und dauernd zu beseitigen.

Furthmann (767) theilt zwei Operationen mit, die von Völkers ausgeführt wurden. Es handelte sich um Verwachsungen des unteren Lides mit dem Bulbus; in beiden Fällen wurde ein der Unterlippe des Patienten entnommener Schleimhautlappen auf die Wundfläche des Bulbus mit gutem Erfolge transplantirt.

Augstein (771) giebt eine Uebersicht über die in den Jahren 1893—1897 von ihm handelten 14979 Kranken und widmet der am häufigsten beobachteten Krankheitsform, der Granulose, einige kurze auf ihre Bekämpfung und Behandlung bezügliche Bemerkungen.

Von der Abreibung der trachomatösen Conjunctivalfläche mittelst eines weichen Gummistiftes oder zwischen Gummiplatten und sofortigem Touchiren mit dem Cuprumstift sah Debozorio (774) die besten Resultate. Die Abreibung muss nach der Individualität dosirt werden und wird wiederholt, wenn der weisse Beschlag, der als Reaction nach der Abreibung zurückbleibt, verschwunden ist. Diese Behandlungsmethode beschleunigt die Heilung veralterter Trachomformen, hinterlässt keine Narben und ist in allen Theilen der Conjunctiva und ihrer Falten bequemer zu appliciren, als das Ausdrücken der Follikel mit den Fingern oder Pincetten. Hirschmann.

Hellgren (775) erörtert die verschiedenen mechanischen und operativen Eingriffe, die gegen Trachom angewendet worden sind, und berichtet im Folgenden über 42 theils an Trachom, theils an follikulärer Conjunctivitis leidende Kranke, die in der Augenklinik des Seraphimerlazareths mittelst Auspressung behandelt wurden. Ueber diese Fälle hat er genaue Aufzeichnungen gemacht und dieselben längere Zeit — bis 4 Jahre — verfolgt. Die Fälle mit Conjunctivitis follic. (6) wurden in sehr kurzer Zeit vollständig gesund. Von den 7 Fällen mit granulärem Trachom sind 6 nach einer Auspressung vollständig vom Trachom befreit worden. Nach 8—14tägiger Nachbehandluug (Sublimat) sind diese Pat. sowohl subjectiv wie objectiv vollständig gesund gewesen und sind fortwährend (3—4 Jahre nach der Auspressung) ohne jene andere Nachbehandlung recidivfrei. Nur in einem Falle trat $1^2/_3$ Jahre nach der Operation ein leichter Rückfall ein, der durch eine wiederholte Auspressung bald gehoben wurde. In den übrigen Fällen, wo es schon mehr oder weniger zur Atrophie und narbiger Degeneration der Bindehaut gekommen war, waren die Resultate, wenn auch weniger prompt, doch sehr befriedigend. Pericorn. Injection und Pannus sind in kurzer Zeit verbessert worden. Cornealulcerationen und Trübungen haben sich gereinigt und geklärt, so dass die Sehschärfe oft in hohem Grade verbessert wurde. In einigen Fällen musste indessen die Auspressung wiederholt werden. Ausser unbedeutenden Complikationen wie subconjunctivale Blutungen und dergl.

Digitized by Google

beobachtete Verf. einige Male Hornhautentzündung nach der Auspressung. In einem Falle wurde dadurch die Sehschärfe bedeutend herabgesetzt. Dieser Fall steht zwar vereinzelt da, aber bei intacter Hornhaut dürfte es doch rathsam sein, jedesmal nur eine Bindehaut auszupressen. Verf. bezeichnet die Auspressung als eine sehr werthvolle Methode für die Behandlung des Trachoms. Dalén.

Hoppe (776) hat bei seinem Aufenthalt im Regierungsbezirk Gumbinnen 272 Trachomkranke, die früher operirt worden waren, in Bezug auf ihren Augenzustand revidirt und gefunden, dass nur 34,3 % geheilt waren. Er gewann den Eindruck, dass die Ausschneidungen nicht im Stande sind, unter ungünstigen hygienischen Verhältnissen Dauerheilungen in dem Umfange zu schaffen, dass die allgemeine Einführung der Methode berechtigt erscheint. Die Behandlungszeit wird durch das Verfahren nicht verkürzt. Am günstigsten sind noch die Erfolge bei jugendlichen Individuen in relativ leichten und frischen Krankheitsfällen. Eine immunisirende Fähigkeit liess sich aus den Resultaten nicht ersehen, wohl aber bringt die Operation gelegentlich dauernde Nachtheile. Nur in schweren Fällen, wo andere chirurgische Maassnahmen vergeblich angewendet wurden, bleibt ein Versuch mit der Excision als letztem Hilfsmittel angezeigt.

Gifford (778) berichtet hier über fünf Fälle einer eigenthümlichen Form vom Conjunctivitis, welche zuerst in Frankreich von Parinaud und Despagnet beschrieben wurde und sich auszeichnete durch knotige Schwellungen auf der Conjunctiva, welche schliesslich vereitern. Die ganze Erscheinung der Erkrankung deutet auf eine Infection und die französischen Autoren halten sie für animalen Ursprungs, da manche Patienten in irgend einer Weise mit todtem Thiermaterial zu thun hatten. Keiner der Gifford'schen Patienten war so beschäftigt, und G. hält diese Theorie nicht für erwiesen. Obgleich er eine Anzahl von Forschungen angestellt hat, ist er bis jetzt nicht im Stande gewesen, eine besondere Ursache festzustellen. Die Fälle verlaufen gewöhnlich in 2 bis 6 Wochen günstig. Die am meisten zufriedenstellende Behandlung besteht in Höllenstein, Kupfer und bei grosser Granulation im Abschneiden. Burnett.

Gosetti und Jona (774) geben eine Statistik von 29 Fällen von Conjunctivitis pseudo-membranosa, wo trotz der fast beständigen Anwesenheit des virulenten Löffler'schen Bacillus, ausser in einem einzigen Fall, Heilung ohne Affection der Cornea eintrat. Ihre Zahlen stehen in starkem Gegensatz zu einer Statistik von Roux und Martin für die Rachendiphtherie (vor Erfindung des Serums), wo 41 % Mortalität gefunden wird für die Fälle mit einfachem Löffler'schen Bacillus, und 87 % für die Fälle, wo neben dem Löffler'schen Bacillus Streptococcen gefunden wurden. Zur Erklärung dieser viel geringeren Virulenz der Bacterien auf der Conjunctiva im Gegen-

Digitized by Google

satz zur Rachen- und Nasenschleimhaut, stellten Gosetti und Jona eine Reihe von Experimenten an, über deren Anordnung ich auf das Original verweisen muss. Die Schlüsse, welche Gosetti und Jona aus den Versuchen ziehen zur Erklärung der geringen Virulenz des Löffler'schen Bacillus auf der Conjunctiva, sind, dass: 1. das unverletzte Epithel ein Hinderniss abgiebt zum Eindringen der Bacterien, 2. die normaler Weise im Conjunctivalsack befindlichen Bacterien der Entwickelung der Löffler'schen Bacillen entgegenarbeiten, 3. die Thränenflüssigkeit zwar keine antiseptische, dagegen eine starke antitoxische Wirkung ausübt. Krahnstöver.

Lundsgaard (780) giebt eine sorgfältige kritische Darstellung der wichtigsten bisher bekannten Thatsachen in Bezug auf Pathogenese und Therapie der Augenentzündung der Neugeborenen. — Die Infection geschieht in der Regel nicht in den Geschlechtswegen, sondern erst wenn das Kind die Augen zum ersten Mal öffnet, eventuell während der nachfolgenden Toilette desselben. Spätinfection ist nur in seltenen Fällen anzunehmen und man hat kein Recht alle diejenigen Fälle, wo die Krankheit nach dem 5. Tage entsteht, auf Spätinfection zurückzuführen. Die nicht gonorrhoischen Bindehautentzündungen der Neugeborenen, die bisweilen nur durch bacteriologische Untersuchung von der echten Blennorrhoe zu unterscheiden sind, beruhen wahrscheinlich nicht auf Infection mit (nicht gonorrh.) Vaginalsecret. Zum Theil sind sie von denselben Mikroorganismen hervorrufen, die erwiesenermaassen bei Erwachsenen Bindehautentzündung hervorgerufen. Bei der Untersuchung von 8 Neugeborenen mit nicht gonorrhoischer Bindehautentzündung erhielt Verf. 3 mal Reinkultur von Staphyl. pyog. (sehr schwach virulent) und 5 mal Kulturen von einem nicht virulenten Bacillus (Xerose- resp. Pseudodiphtheriebacillen). Die etwaige ätiologische Bedeutung dieser Mikroorganismen lässt er dahingestellt. In prophylactischer Hinsicht ist die Credé'sche Methode als die z. Z. beste anzusehen. Doch spricht sich Verf. gegen die obligatorische Einführung derselben aus, u. a. aus dem Grunde, weil die Lapisinstillationen bisweilen ziemlich heftige Reizerscheinungen hervorbringen. Dalén.

Moll (781) wünscht, dass die Hebammen angewiesen werden, die Methode von Credé anzuwenden, und dass die kranken Kinder so viel wie möglich durch Augenärzte behandelt werden. Westhoff.

Hoor (783) hält nichts von den Irrigationen. Erstens soll man es vermeiden, irgend ein Instrument zwischen die erkrankten Lider zu bringen und zweitens sollte die Hornhaut von der Ueberrieselung mit einer selbst schwachen antiseptischen Lösung verschont werden und zwar beides im Interesse des vollkommenen Intactbleibens des Cornealepithels. Er bevorzugt $^1/_2$ stündige Auswaschungen.

Stephenson (784) berichtet über 2 Fälle von Diphtherie der Conjunctiva, in welchen die Diagnose durch Nachweis des Klebs-Löffler'schen

Digitized by Google

Bacillus gesichert wurde. Die Wahrscheinlichkeitsdiagnose ergiebt sich aus dem Verlauf, der gleichzeitigen diphtherischen Affection anderer Theile, dem Verlust der Kniephänomene, dem Vorhandensein von Albumen im Urin. Eine Membran kann bei Entzündungen der Conjunctiva auch durch Pneumococcen, Week's Bacillus, Eitercoccen, chemische Einwirkungen verursacht werden, andererseits kann sie gelegentlich bei Anwesenheit des Klebs-Löffler'schen Bacillus fehlen. Dieser Bacillus ähnelt dem Xerosebacillus, unterscheidet sich aber in folgenden Punkten: 1. Er wird von Gentianaviolett in Alkohol viel schneller als der Xerosebacillus entfärbt. 2. In neutraler Bouillon entsteht durch den Diphtheriebacillus saure Reaction. 3. Xerosebacillen erzeugen bei Verimpfung auf Meerschweinchen nur locale Schwellung. Werner.

Heinersdorff (786) fasst seine Ergebnisse folgendermaassen zusammen (cf. Berichtigung pag. 473): 1. Echte Diphtheriebacillen geben bei 9—16 Stunden alten Culturen (Färbung nach Ernst-Neisser) nach den umfassenden Erfahrungen Neisser's positiv ausfallende Doppelfärbung. 2. Bei Xerosebacillen ist in derselben Zeit überhaupt keine Körnerbildung nachgewiesen, die Färbung fällt negativ aus. Nach 29 Stunden treten zuweilen Körner auf, doch lassen auch dann noch Bacillen und Körner die typische Form und Lagerung vermissen. Diese Sätze gelten im Allgemeinen nur für frische Culturen.

Morax und Petit (788) setzen auseinander, dass der Weeks'sche Bacillus, der Diplobacillus und der Gonococcus auf die Conjunctiva eingeimpft, immer eine Bindehautinfection hervorbringen, aber mit dem Ablauf derselben verschwinden, während die gewöhnlichen Bewohner gewisser Schleimhäute — der Pneumococcus und gewisse Spielarten des Streptococcus z. B. — nur unter gewissen, noch nicht vollständig bekannten Umständen die Eigenschaft erlangen, eine entzündliche Reaction der Schleimhaut hervorzurufen. Eine dritte Mikrobenclasse endlich vermag nur dann auf die Augenschleimhaut entzündlich einzuwirken, wenn dieselbe durch eine vorausgegangene Infection vorbereitet ist. Hierher gehören der Diphtheriebacillus, der Staphylococcus, die gewöhnlichen Streptococcen. Während eine Cultur von Diplobacillen in den Bindehautsack eingebracht, immer eine subacute Conjunctivitis hervorbringt, bleibt eine Pneumococceninfection wirkungslos. Die Experimente Gifford's zeigen aber, dass die experimentale Pneumococceninfection der Conjunctiva möglich ist und die klinische Beobachtung hat gezeigt, dass die Pneumococcenconjunctivitis contagiös werden kann. Fortgesetzte bacteriologische Untersuchungen zeigen, dass hauptsächlich im Kindesalter Ueberinfectionen der Conjunctiva sehr häufig sind: Weeks'scher Bacillus-Gonococcus, Streptococcus (Masern), Weeks'scher Bacillus. Der Weeks'sche Bacillus ruft nicht nur die verschiedensten Reactionserscheinungen von Seite der Conjunctiva hervor — von der einfachen Secretionsvermehrung bis zur schweren Eiterung — er giebt auch zur Bildung von Phlyctänen, von oberflächlichen Hornhaut-

Digitized by Google

geschwüren Anlass. In gewissen Fällen ruft eine stark entwickelte Episcleralinjection heftige Schmerzen hervor. Die subacute Conjunctivitis ist sicher contagiös und der von Bard in der Nase gefundene Mikroorganismus gleicht zwar morphologisch dem Diplobacillus, unterscheidet sich aber von ihm durch verschiedene Eigenschaften (er verflüssigt das geronnene Serum nicht).

Sulzer.

Dem bisher einzig in der Litteratur dastehenden Falle von »Schwiele der Bindehaut« (Gallenga) reiht Best (789) eine neue Beobachtung desselben Krankheitsprocesses an. Es handelte sich um einen 40jährigen Patienten, der am rechten Auge etwa 3 mm vom Limbus entfernt (nach aussen) einen kleinen runden weissen Fleck nachwies. Bei der Excision zeigt er sich knorpelhart, über der Episclera leicht verschieblich und von ihr abtrennbar. Die mikroskopische Untersuchung ergab im wesentlichen Hypertrophie und Verhornung des Epithels.

Wintersteiner (794) erörtert folgende Capitel: 1. atypische retrotarsale Drüse und Bildung einfacher seröser Cysten in der Conjunctiva fornicis et tarsi. Er ist der Ansicht, dass ein Theil der hier vorkommenden Cysten ihre Entstehung einer Wucherung des Oberflächenepithels in Folge eines heftigen Reizes (z. B. Blennorrhoe neonatorum) verdankt, und dass es sich nur selten um Krause'sche Drüsen handelt. 2. Cyste mit Concrementbildung in den Krause'schen Drüsen. Das Concrement betrachtet er als Abscheidungsproduct des durch die Secretretention pathologisch afficirten Drüsenepithelien. 3. Concrementbildung in den Henle'schen Drüsen. Es handelt sich um die kleinen gelblichen Körnchen, die in der Bindehaut der Lider häufig zu finden und entweder homogen geschichtet oder fein gekörnt sind. Sie können ein Product der Zellthätigkeit sein oder stellen die parenchymatös degenerirten auskleidenden Zellen dar.

Fuchs (791) constatirt, dass es eine sehr häufige Erkrankung der Bindehaut, namentlich der unteren Uebergangsfalte, giebt, die darin besteht, dass sich Drüsen bilden, in deren Nachbarschaft das Gewebe eine zellige Infiltration zeigt. Die Drüsen sind erfüllt entweder mit einer schleimähnlichen Flüssigkeit oder mit Zellen und deren Degenerationsproducten oder endlich mit Concrementen, welche sich aus den beiden ersteren entwickeln. Seinen Verdacht, dass es sich um Aktinomyces oder Botryomyceskörner handele, konnte er nicht bestätigen. Sämmtliche Culturversuche fielen negativ aus.

Steiner (792) berichtet über das Vorkommen sehr auffallender schwarzer Pigmentflecken in der Bindehaut des Malayen, wie sie, besonders im Verlaufe des Trachoms, und zwar am häufigsten auf der Bindehaut des Oberlids, seltener der des Unterlids, fast nie auf der Augapfelbindehaut gefunden werden. Der Sitz des Pigmentes sind die unteren Epithellagen und in geringerem Maasse das subepitheliale Zellgewebe. Ausser diesen erworbenen Pigmentflecken kommen auch die angeborenen und zwar viel häufiger als bei Europäern

Digitized by Google

zur Beobachtung. Eine nennenswerthe pathologische Bedeutung scheint ihnen allen nicht zuzukommen.

Die 77jährige Patientin Westhoff's (793) zeigte eine Pigmentation der Conj. bulbi im Umkreis der Cornea besonders auf den Stellen, welche dem Tageslicht exponirt sind, und ferner der Marginalränder der Lider. Ausserdem war das Corneaepithel mit sehr feinem Pigment infiltrirt.

Ewetzki (795) berichtet über 5 Fälle, die eine Bildung zeigten, der er den Namen halbmondförmiges Dermoid beilegen möchte. Dasselbe stellt eine dünne flache Falte dar, welche immer an der äusseren Seite des Augapfels gelegen, mit ihrem verdickten und abgerundeten Rande der Hornhaut zugewendet ist und halbmondförmig letztere, ohne sie zu berühren, umfasst. Die Bildungen sind höchstwahrseheinlich angeboren, der anatomische Befund spricht für einen dermoiden Ursprung: Epithel und epitheliale Gebilde, cutane das Fettgewebe umfassende Schicht.

Rogmann (796), welcher im Augustheft 1895 der Arch. d'opht. über eine Cyste der Bindehaut des Augapfels berichtet hatte, entgegnet Ginsberg, welcher für die Entwickelung der Cyste in der dort faltenlosen Bindehaut einen pathologischen Zustand derselben voraussetzt, dass die Cyste ohne jede vorausgegangene Entzündung und zwar im Bindehautsack selber aus den dort befindlichen Krypten entstanden sei, wofür auch das nur dort vorkommende Cylinderepithel der Cyste spreche. Erst später war die Cyste durch die Lidbewegungen an die ungewöhnliche Stelle der Scleralbindehaut hingeschoben worden. Eine Entzündung der Bindehaut sei keineswegs für die Entstehung dieser aus den Epitheleinsenkungen des Bindehautsackes hervorgehenden Cysten nothwendig. v. Mittelstaedt.

XII. Cornea, Sclera und vordere Kammer.

797. Westhoff, Angeborenes Staphyloma corneae am linken und Atrophia bulbi am rechten Auge. Centralbl. f. pract. Augenheilkunde Bd. XXII, 247. (Casuistik.)

798. Westhoff, Angeborene staphyloma corneae links en atrophia bulbi rechts. Med. Weekblad 1898, Nr. 16.

799. Westhoff, Pigmentatie der Conjunctiva. Med. Weekblad 1898, Nr. 16.

800. Baas, Ueber die Entstehung der Phlyctaenen. Ber. der ophth. Gesellsch. zu Heidelberg, 1898 cf. Arch. f. Augenheilk. Bd. XXXVIII, I, p. 130.

801. v. Hippel, E., Ueber die klinische Diagnose von Endothelveränderungen der Hornhaut und ihre Bedeutung für die Auffassung verschiedener Hornhauterkrankungen. Ber. der ophth. Gesellsch. zu Heidelberg, cf. Arch. f. Augenheilk. Bd. XXXVIII, I, p. 119.

Digitized by Google

802. Wagenmann, Ueber einen Fall von Keratoconus mit pulsatorischer Schwankung der Grösse der Zerstreuungskreise in Folge von Pulsationen der Hornhaut. v. Graefe's Arch. f. Ophth. Bd. XLVI, 2, p. 426.

803. Baumann, Ueber Keratoconus. Inaug.-Diss. Erlangen 1898.

804. Evers, Ein Beitrag zur Entstehung von regulärem Hornhautastigmatismus. Zehender's klin. Monatsbl. f. Augenheilkunde XXXVI, 248.

805. Mendel, F., Ueber einen Fall von Secundärglaucom nach Keratitis diffusa e lue congenita. Centralbl. f. Augenheilk. XXII, p. 249.

806. Tendering, K., Ein casuistischer Beitrag zur Lehre von der Hornhautsclerose. Inaug.-Diss. Erlangen 1898.

807. Peters, Ueber gummöse Hornhauterkrankung. Vortrag Düsseldorf, 70. Naturforscherversammlung 1898.

808. Barendrecht, Over pathologische vaatrorming in het hoornolies. Inaug.-Diss. Amsterdam 1898.

809. Fedoroff, Ein Fall von neuroparalytischer Keratitis nach Trigeminusdurchschneidung beim Menschen. Centralbl. f. pract. Augenheilk. XXII, p. 198.

810. van Millingen, Absence congénitale de la première et seconde branche des nerfs trigeminaux; Kératite neuroparalytique bilatérale. Ann. d'ocul. T. CXX, p. 202.

811. Peltesohn, Lues hereditaria und Keratomalacie. Deutsche med. Wochenschr. Nr. 18.

812. Schmidt-Rimpler, Ueber Ulcus rodens. Ber. d. ophth. Ges. zu Heidelberg, cf. Arch. f. Augenheilk. Bd. XXXVIII, I, p. 124.

813. Marcinowski, Das Xeroform und seine Wirkung bei Ulcus corneae. Therap. Monatsh., Juli 1898.

814. Bonivento, L'Airol nel cherato-ipopion. Annali di ottalm. fasc. III, 1898.

815. Korschenewsky, Milchsäure bei eitriger Keratitis. Wratsch, 1898, Nr. 14.

816. v. Schröder, Th., Das Krankheitsbild und die Behandlung der Keratalgia traumatica und der recidivirenden Hornhauterosionen. Mittheilung aus der Petersburger Augenheilanstalt, V.

817. Wicherkiewicz, Ueber recidivirende traumatische Hornhautneuralgie. Wien. klin. Wochenschr. Nr. 37, p. 844.

818. Motschulsky, Ein Fall von Gumma sclerae. Wojenno. Medic. Journ. 1898, August.

819. Axenfeld, Syphilitischer epibulbärer Scheintumor mit typisch tuberculöser Structur. Ber. der ophth. Ges. zu Heidelberg, cf. Arch. f. Augenheilk. Bd. XXXVIII, I, p. 120.

820. Clavelier, Heilung einer im Verlaufe eines Herpes zoster ophthalmicus auftretenden Episcleritis durch Electrolyse. Ophth. Klinik Nr. 15, p. 274.

Digitized by Google

Wagenmann (802) konnte bei einem mit starkem Keratoconus des einen Auges behafteten Manne, der die Gegenstände bei guter Beleuchtung mit diesem Auge regelmässig sich verkleinern und vergrössern sah, mittelst der Placido'schen Scheibe und des Astigmometers Veränderungen des Hornhautcentrums synchron mit dem Radialpuls nachweisen. Aus der bei der Vorwölbung auftretenden stärkeren Myopie erklärt sich die Veränderung der gesehenen Gegenstände. Die Formveränderung selbst ist der Ausdruck der Pulsation in den Gefässen der Uvea und Retina, der durch den Glaskörper, die Linse und das Kammerwasser übertragen wird.

Nachdem Baumann (803) die verschiedenen Theorien der Entstehung, die Symptome und Behandlungsweise des Keratoconus besprochen hat, theilt er einen Fall mit, bei dem die Gefahr eines spontanen Platzens der Hornhaut sehr nahe gelegen hatte. Durch Druckverband, Bettruhe, Eserin und wiederholte Cauterisationen war es gelungen, der Cornea ihre normale Form wiederzugeben.

Nach einer ausführlichen Litteraturübersicht berichtet Evers (804) über das Verhalten der Hornhautkrümmung von 20 an Strabismus operirten Augen. 14 mal wurde gar keine Veränderung gefunden, 2 mal eine Zunahme des vorhandenen Astigmatismus im horizontalen Meridian um $^1/_4$ D und 2 mal eine Zunahme um $^1/_4$ D im vertikalen Meridian, 1 mal eine Zunahme im vertikalen Meridian um 0,5 und 1 mal eine Abnahme um 0,5 D. Die letzteren Grade sind vielleicht als Folgen der Operation anzusehen. Zum Schluss berichtet er über einen 14 jähr. Schüler, bei dem durch eine Keratitis sclerosans ein regelmässiger Hornhautastigmatismus entweder hervorgerufen oder doch verändert wurde.

Tendering (805) theilt einen von Eversbusch beobachteten, in jeder Beziehung auf's sorgfältigste untersuchten Fall von sog. Hornhautsclerose mit, der anfangs als eine atypische interstitielle Keratitis aufgefasst wurde und erst nach längerer Beobachtungszeit, bes. durch die auffällige Localisation und Entwicklung der Hornhautaffection, ferner durch die Unwirksamkeit aller möglichen therapeutischen Mittel, die Diagnose ermöglichte. Was den ersten Punkt betrifft, so war besonders auffallend die fortdauernd zunehmende Verdunkelung und Verdichtung der Cornea, ohne dass es jemals, auch nur andeutungsweise, an den einmal getrübten Stellen zu einer Lichtung derselben gekommen wäre; ferner ebenso unerhört der fettige Zerfall der Hornhautmitte; ausserdem fehlten conjunctivale Reizungserscheinungen fast gänzlich. Die bis in's feinste Detail beschriebenen Veränderungen der Hornhaut weisen vielmehr darauf hin, dass es sich um eine reine regressive Metamorphose handelte, bedingt vielleicht durch eine Endarteritis obliterans der in Betracht kommenden Gefässbezirke.

Peters (806) bespricht unter Ausschluss der typisch verlaufenden parenchymatösen Keratitis diejenigen Hornhauterkrankungen, die als directe

Digitized by Google

Manifestationen der Lues aufzufassen sind. Von eigenen Beobachtungen theilt er einen Fall mit, wo es zu einem durch Quecksilbereinwirkung verursachten rapiden Zerfall gummöser Producte kam, ferner 2 Fälle, wo die Cornea in der Form kleiner isolirter gummöser Tumoren erkrankte.

Bei Infection des Auges durch pathogene Bacterien entsteht nach Barendrecht (807) in der Hornhaut Gefässbildung, welche von den Randgefässen aussgehend häuptsächlich im vorderen dritten Theil der Cornea sich vorfindet. Die Gefässe bilden ein Netz, das nach dem Centrum hin in einen Ring endet und das Centrum der Cornea frei lässt. In der Hornhaut findet man viele trübe Fleckchen, entstanden durch Schwellung und Auseinanderdrängen der Hornhautlamellen in Folge der Imbibition. Leucocyten sind darin sparsam anwesend. Die Cornea wird später wieder ganz klar, obgleich das Gefässnetz noch lange Zeit bestehen bleibt. Diese Veränderungen der Cornea entstehen durch Einwirkung der Stoffwechslungsproducte der im Corp. vitreum vorhandenen Schimmelpilze und Bacterien. Bei Injection von toten Sporen bildete sich das Gefässnetz nicht, bei chemisch irritirenden Stoffen, z. B. durch Sublimat, das in die vordere Augenkammer gebracht wurde, wohl. Chemotactische Stoffe, durch die kranke Hornhaut erzeugt, sind die Ursache der Gefässbildung. Westhoff.

In dem von Federoff (808) mitgetheilten Falle handelt es sich um eine Lähmung des Trigeminus durch einen Schuss in die r. Schläfe. 20 Std. nach der Verletzung wurde Pat. untersucht und zeigte rechts Ptosis, Sugillation der Conjunctiva, vollständige Anästhesie der ganzen Hornhaut und der Haut im Verbreitungsgebiet des 1. Trigeminusastes. S. blieb erhalten; Beweglichkeitsbeschränkung nach allen Seiten hin. Die linken Augenlider sind geschwollen, die vordere Kammer des l. Auges mit Blut erfüllt, Cornea blass, $S = 0$. Also Diagnose: rechts, Lähmung des 1. Zweiges des Trigeminus und M. levat. palp. sup.; links: Hämophthalmus.

Im weiteren Verlaufe ging die Sehkraft des rechten Auges an eitriger Keratitis verloren; das linke liess nach Resorption der Blutmassen eine ausgedehnte Zerreissung der inneren Augenhäute erkennen.

Bei einem sechsjährigen türkischen Mädchen, dessen Eltern während der ersten Lebenswochen bemerkt hatten, dass die Augen unempfindlich waren — der Säugling rieb sich die Augen ohne zu blinzeln — constatirte van Millingen (809) beiderseits tiefe Hornhautgeschwüre und Pyramidalstaar. Keine Lichtscheu, kein Thränenträufeln, Augen weit geöffnet. Absolute Anästhesie der Hornhaut und der Bindehaut, sowie der Stirn, der Wangen, der Oberlippe, der Nase und der Nasenhöhle, des Mundes.

Die Lidnahte führt rasche Heilung der Ulcerationen herbei; die Iridectomie ruft nicht die geringste Schmerzempfindung hervor.

Die Abwesenheit jeder Allgemein- oder Localerkrankung führt v. M. zu der Schlussfolgerung, dass es sich um einen congenitalen Defect handle.

Sulzer.

Digitized by Google

Peltesohn (810) behandelt die Aetiologie der Keratomalacie, weist auf den häufigen Zusammenhang mit hereditärer Lues hin, der sich ihm in zwei Fällen prägnant äusserte und empfiehlt deshalb, aus Rücksicht auf die sonst absolut schlechte Prognose der meisten Fälle, die Quecksilbercur in jedem Falle zu versuchen.

Marzinowski (812), der während $1^1/_2$ Jahren mit den das Jodoform ersetzenden Mitteln praktische Erfahrungen gesammelt hat, glaubt dem Xeroform den Vorzug vor allen ähnlichen Mitteln geben zu dürfen und fand, besonders bei der Behandlung des Ulc. corn., gute Erfolge. Er beweisst das durch eine Krankengeschichte, wo nach vergeblicher Anwendung anderer Heilmittel erst nach Anwendung des Xeroform deutliche Besserung eintrat. Die günstigere Heilwirkung des Xeroform wird vom Verf. auf die leichtere Löslichkeit und adstringirende Wirkung des X. zurückgeführt.

Nach Erörterung der übrigen Behandlungsweisen der Hypopyonkeratitis empfiehlt Bonivento (813) das Airol auf's wärmste, und führt eine Reihe von Fällen an, wo dasselbe mit bestem Erfolg angewendet wurde. Er hebt hervor: 1. Die fast absolute Schmerzlosigkeit; 2. die bequeme Anwendung (1—2 Einstreuungen); 3. die Vermeidung von Perforation in den meisten Fällen; 4. Umgehung operativer Eingriffe; 5. Gleichzeitige Heilung etwa bestehender Dacryocystitis, Blennorrhoe etc. Krahnstöver.

Korschenewski (814) erinnert an die von Dolschenko 1894 vorgeschlagene Behandlungs-Methode der Hornhautgeschwüre mit Milchsäure-Aetzungen. K. hat über 150 Fälle mit Milchsäure behandelt (das Geschwür mit dem scharfen Löffelchen ausgekrazt und dann mittelst der Sonde mit Milchsäure betupft). Das Hypopyon und die Schmerzen schwinden danach, das Geschwür heilt unter dem weissen Schorfe mit Hinterlassung eines Leucoms, das aber nicht grösser ist, als die durch das Geschwür bedingte Zerstörung der Hornhaut.

Wicherkiewicz (816) bezieht sich auf Reuss' Artikel und meint, dass es sich um zwei differente klinische Bilder handele. Die typische Affection mit Bläschenbildung tritt überall bei Trigeminusstörungen auf.

Aber auch dort, wo ein pathologisch-anatomisches Substrat nicht nachweisbar ist, nimmt W. eine durch Trauma verursachte Störung in der Nervenausbreitung des Trigeminus an. Das Uebel betrifft zudem meist weibliche, nervöse Personen. Am Schluss führt W. 2 typische Fälle solcher Corneaneuralgie an.

An der untern-äussern Cornealgrenze trat in dem Falle Motschulsky's (817) 8 Monate nach der Primärinfection eine beschränkte 3 mm breite und 5 mm lange grau-rosafarbene Geschwulst auf, die nach dem Gebrauch von Hg. bijod. und Jodkali im Laufe eines Monat verschwand, eine kleine Vertiefung auf der Sclera und ein Uebergreifen der Conjunctiva auf die Hornhaut zurück liess.

Digitized by Google

Abschnitt XIII—XVIII Referent:
Stabsarzt Dr. O. Brecht, Berlin.

XIII. Linse.

820. Ritter, C. Ein Fall von Linsenluxation. Archiv f. Augenheilk., Bd. XXXVII, p. 348.

821. Kahn-Hut, D. Die Operation des grauen Staars in geschlossener Kapsel. Inaug.-Dissert. Strassburg i. E. 1898.

822. Wicherkiewicz. Zur resorbirenden Wirkung des Jodkali bei Staaroperationen. Wochenschr. f. Therapie u. Hygiene des Auges 1898, Nr. 50.

823. Knapp, H. Recent experiences in operations for secondary cataract. Arch. of Ophthalm. 1898, Vol. XXVII, 5, p. 467.

824. Widmark, J. Die operative Behandlung unreifer und partieller, stationärer Staare (früher in schwedisch veröffentlicht). Mittheil. aus der Augenklinik des Karol. Medico. Chirurg. Instituts zu Stockholm. Jena 1898.

825. Ovio, Giuseppo. Sul meccanismo dell' estrazione capsulo-lenticolare col metodo Gradenigo. Annali di ottalm. fasc. I u. II, 1898.

826. Carra, Vincenzo. Sul trattamento dell' infezione consecutiva alla operazione di cataratta. Bolettino della R. Accademia Med. di Roma fasc. IV. An. XXIV, 1898.

827. Frenkel, H. Récherches sur la perméabilité rénale chez les personnes atteintes de cataracte sénile. Arch. d'opht. T. XVIII, Nr. 7, p. 416.

828. Jakson, E. Der Einfluss des Alters bei der Verursachung von Trübung der Krystallinse und die passende Anwendung des Wortes Cataract. Journ. Amer. Med. Assoc. 24. September 1898.

829. Dunn and Ward A. Holden. A case of ossification of the lens. Arch. of Ophthalm., Vol. XXVII, 5, p. 499.

830. Neve, E. F. On the surgical treatment of cataract. Brit. Med. Journ., Sept. 1898.

831. Gunn, Donald. Notes on some formes of congenital cataract. Ophthalm. Review., Vol. XVII, p. 129.

832. Guttmann, E. Doppelte Refraction auf einem Auge in Folge von Kern-Sclerose. Centralbl. f. prakt. Augenheilk. XXII, p. 193.

833. Bénoit, F. Écarteurs des paupières spécialement destinés à l'operation de la cataracte. Bulletin de la société Belge d'Ophtalm. 1898, Nr. 4.

834. Mets, de. Cataracte capsulaire d'origine traumatique. Ebendort.

835. Scheffels, O. Ein Fall von sehr schnell reifendem doppelseitigem Zuckerstaar. Ophthalm. Klinik 1898, Nr. 7, 124.

Digitized by Google

836. Bietti, A. Modificazioni di struttura in un cristallino lussato et ancora transparente. Ann. di Ottalm. XXVII, 4, 303.

837. Daddi, L. Osservazioni sulla cataratta post mortale dei gatti giovani. (Nota preliminare). Ann. di Ottalm. 1898, XXVII, 4, p. 375.

838. Troncoso, U. Causes du rétard anormal dans la formation de la chambre antérieure après l'opération de la cataracte. Clinique Ophtalm. 1898, No. 16.

Ritter (820) fand bei einer erst in die Hinter- dann in die Vorderkammer luxirten, schliesslich extrahirten Linse eine Zertrümmerung und Zersprengung der äusseren Faserschichten, theilweise Zerstörung des Epithels und völlige Vernichtung der Kernzone in den Faserschichten.

Wicherkiewicz (822) empfiehlt auf Grund seiner Erfahrungen zur Resorption zurückgebliebener Staarmassen Jodkali in Dosen von 3,5—10 gr pro die zu geben, wodurch manche Nachstaaroperation erspart werden soll.

Knapp (823) machte von October 1897 bis Juni 1898 152 Cataractextractionen und 70 Nachstaaroperationen. Die letzteren sind übersichtlich in Tabellenform zusammengestellt, und die Ergebnisse kritisch besprochen. In 64 Fällen wurde die Sehschärfe gebessert, in 5 blieb sie dieselbe, in einem Falle war die Sehschärfe durch einen Glaucomanfall anscheinend fast verloren, hatte sich aber nach Abschluss der Veröffentlichung bereits auf $\frac{20}{200}$ gehoben, sodass also auch in dieser Serie die Verlustziffer $= 0$ ist. Während im Durchschnitt die Sehschärfe vor der Nachstaaroperation nicht ganz $\frac{1}{5}$ betrug, stieg sie nach derselben im Durchschnitt auf $\frac{20}{50}$. Drei Mal wurde Glaucom beobachtet, nach K.'s Erfahrungen tritt dasselbe besonders dann ein, wenn zähe Kapseln der Durchschneidung Widerstand bieten und sie dann mehr von den Ciliarfortsätzen abgerissen als durchschnitten werden. Auch bei diesen „artificiellen" Formen des Glaucoms ist das zuverlässigste Mittel die Iridectomie. Abelsdorff.

Widmark (824) erwähnt zuerst die drei wichtigsten Operationen (Discission, Iridectomie, Cortextritur), die zu starreifendem Zweck benutzt worden sind, und berichtet über die Erfahrungen, die er in betreff derselben gemacht hat. In den Jahren 1889—90 prüfte er die von McKeown und Wicherkiewicz angegebene Methode, unreife Stare zu extrahiren und die zurückbleibenden Starreste mittelst Ausspülen der Vorderkommer zu entfernen. Die Resultate der so behandelten (13) Fälle waren im allgemeinen ungünstig. Seit 1892 ist Verf. bei der Behandlung unreifer, uncomplicirter Stare gewöhnlich den von Schweigger angedeuteten Indikationen gefolgt: 1) Discission für Kranke unter 20 Jahren. 2) Discission in starreifender Hinsicht

Digitized by Google

zwischen 20 und 40 Jahren. 3) Cortextritur zwischen 40 und 60 Jahren. 4) Extraction ohne präparatorische Operation von 60 Jahren an. Er berichtet über die so behandelten 157 Fälle und vergleicht die Resultate mit denjenigen der während derselben Zeit gemachten 149 Operationen reifer Stare. Seine Statistik spricht dafür, dass die maturirenden Operationen auf Starkranke unter 60 Jahren zu beschränken sind, während bei älteren Individuen direct extrahirt werden kann. Die Extraction bietet bei letzteren keine eigentliche Gefahr, hat aber den Nachtheil, dass eine Nachoperation öfter als sonst vorgenommen werden muss, und da diese zuweilen ernste Complicationen veranlasst, ergiebt die Operation unreifer Altersstare immerhin eine etwas schlechtere Prognose als diejenige der völlig reifen. Während seiner Darstellung findet Verf. übrigens vielfach Gelegenheit eine Reihe praktisch wichtiger Fragen zu erörtern (Operabilität bei verschiedenen Stadien des unreifen Stars, Gefahren der sekundären Discission, Sehschärfe bei einfacher und kombinirter Extraction u. s. f.), in Betreff deren auf das Original verwiesen werden muss.

Dalén.

Nach einer Besprechung der verschiedenen Methoden, welche zur Bekämpfung einer Infection angewendet worden sind, beschreibt Carra (823) 6 Fälle wo durch ausgiebige Ausspülungen der vorderen Kammer, mechanischer Entfernung von Exsudatmassen und Cauterisation der infiltrirten Wundränder eine schon weit vorgeschrittene eitrige Infection zum Stillstand gebracht und ein leidliches Sehvermögen erzielt wurde. Krahnstöver.

Bei den Untersuchungen Frenkels (827) über den Einfluss der Autointoxication auf die Entwickelung des Altersstares (chemische Untersuchung des Urins, Giftigkeit desselben) war es unentschieden geblieben, ob eine Störung der Nierenfunctionen oder des Gewebestoffwechsels vorliege. Um die Durchgängigkeit der Niere zu prüfen injicirte Frenkel 0,05 Methylenblau in die Glutealgegend und verzeichnete das Erscheinen des Farbstoffes, die Zeit seiner grössten Menge im Urin sowie seines Verschwindens in demselben. Er fand unter 32 Cataractösen 18 mal die beginnende und 24 mal die beendigte Ausscheidung verzögert und schliesst hieraus auf eine Verminderung der Nierendurchgängigkeit. Da, wo die letztere normal gefunden, handelte es sich um diabetischen oder durch locale Einflüsse (strahlende Hitze, Iridochoroiditis) erzeugten Star. Bei Iridochoroiditis war die Durchgängigkeit der Niere normal. Bei älteren Leuten ohne Star war sie vermindert, aber doch weit weniger als bei den Starpatienten gleichen Alters. Hier wie dort ist Gefässsclerose die Ursache, doch ist bei Cataractösen die Verzögerung der Farbstoffausscheidung bedeutender und nicht dem Alter proportional, da sie auch bei verhältnissmässig niedrigem Alter gefunden wurde. Die Ausscheidungscurve ist häufig remittirend und unterbrochen, was nicht auf Störungen der Leberfunctionen, sondern auf die Verschiedenheit der Reaction des Urins zurückzuführen ist. v. Mittelstaedt.

Digitized by Google

Jackson (828) hat 45 bis 77 % Linsentrübungen bei Patienten, die über 65 Jahre alt waren, gefunden. Alle diese sollen jedoch nicht Cataract genannt werden, da sie oft für immer bestehen bleiben. Anstrengung des Auges in Folge von Mangel an passenden Gläsern und gewisse akute Erkrankungen, wie Influenza, verursachen eine Entwickelung von Linsentrübungen. Er glaubt, dass man den meisten dieser Patienten nicht mittheilen sollte, dass sie einen »Star« haben. Albuminurie sei nicht die Ursache von Linsentrübung. Burnett.

In einem an Iridocyclitis erblindeten Auge war die von dichtem Bindegewebe eingeschlossene Linse verknöchert. Nach Ansicht der Verfasser, Dunn und Holden (829), war durch einen Kapselriss fibröses Gewebe in den Kapselsack eingedrungen und war dann ossificirt. Abelsdorff.

Gunn (831) berichtet über Fälle angeborener Cataract, hauptsächlich von wirklich oder scheinbar geschrumpfter Form. Bei verschiedenen lag Syphilis vor und mangelhafte geistige Entwickelung mit Krampfanfällen. Die Erfolge der Operation waren oft nicht befriedigend. Werner.

Guttmann (832) beschreibt einen 54jährigen Patienten, der 1890 auf beiden Augen Hyperop (1 D) war und volle Sehschärfe hatte. Seit 3 Jahren rechts Verschlechterung. 1898 war der Status: links + 2,0 D S = $^5/_5$, rechts — 5,0 D S = $^5/_{30}$, Snellen II in 20—10 cm. Nach Mydriasis findet sich neben zarten aequatorialen Trübungen eine centrale graue schleierhafte Trübung, die aber bei genauerer Betrachtung sich als Kernsclerose entpuppt. Die durchsichtige Randzone gestattete die Betrachtung des Fundus mit + 2,0 D. Mithin lag eine Doppelbrechung mit einer Differenz von 7 D vor. Es erfolgte Extraction.

XIV. Iris.

839. Westhoff. Iritis suppurativa na't gebruik von Jodnatrium. Med. Weekblad 1898, Nr. 16.

840. Carra, Vinzenco. Due casi di aniridia congenita. Bulletino della R. Accad. Med. di Roma, fasc. II, Anno XXIV, 1898.

841. Nuel et Bénoit. Des éspaces lymphatiques de l'iris du chat. Bulletin de la société Belge d' Ophthalm. 1898, Nr. 4.

842. Rosskothen, Max. Ein Fall von Coloboma iridis congenitum mit Vererbung. Inaug.-Diss. Kiel 1898.

843. Sorger. Ein Fall spontaner Blutungen aus Iris und Corpus ciliare in die Vorderkammer auf Grund einer lienalen Leukaemie. Münchener mediz. Wochenschrift 1898, Nr. 35, p. 1120.

Westhoff (839) beobachtete an einem Patient, der wegen Amblyopia alcoh. zu ihm kam und Jodkali bezw. eine Mixtur von Jodnatrium und Bromnatrium erhielt, zweimal das Auftreten einer Entzündung der Iris und des

Digitized by Google

Corp. ciliare mit Eiterbildung in der Vorderkammer. Nach Aussetzen des Jodpräperates gingen die Erscheinungen unter der üblichen Therapie bald zurück.

Carra (840) beschreibt 2 Fälle von Aniridia. In beiden Fällen ist sie bilateral, in beiden Fällen ist die Iris nur durch einen ganz minimalen Saum angedeutet, und es bestehen immer Trübungen der Linse, zwei Mal vorderer Kapselstaar, einmal Cataracta nuclearis. Die Aniridia ist meist verbunden mit anderen Bildungsanomalien, fast immer bilateral, (nur ein Fall von unilateraler Jrideremie von Tockuss beschrieben, ist C. bekannt), und nach Manz nie wirklich total, da immer ein ganz schmaler Saum der Iris vorhanden ist. Oft findet man Anomalien in der Grösse der Cornea, und sehr oft Trübungen derselben. Meistens ist die Linse getrübt, oft luxirt oder subluxirt. Das corpus vitreum ist meist normal, selten verflüssigt und mit Opacitäten versehen. Die Chorioidea wies nie ein Colobom auf. Weit seltener als die totale ist die partielle Aniridia, welche schon durch ihre Lage von dem coloboma iridis unterschieden werden kann. Auch hier ist die Aniridia meist zweiseitig, oder auch mit anderseitiger totaler Aniridia verbunden. In einzelnen Fällen wurde Glaucom als Complication bei Irideremie beobachtet. Pathologisch-anatomische Untersuchungen sind gemacht von Pagenstecher, Lembeck und Rindfleisch. Die Refraction war meist myopisch, das Accomodationsvermögen vermindert. Oft besteht Nystagmus, meist horizontal. Als Ursache ist für viele Fälle Heredität nachgewiesen worden. Die Theorie von Manz, nach welcher sich eine Bildungshemmung für die Iris entwickelt aus der späten Losschnürung der Linse von der vorderen Wand der secundären Augenblase, nimmt C. als vollauf befriedigend an. Krahnstöver.

Sorger (843) beobachtete bei einem an schwerer, übrigens ad exitum führenden Leucaemie leidenden Patienten bei gutem Sehvermögen des einen Auges auf dem anderen ein spontan entstandenes grosses Hyphaema, welches, anderer Therapie trotzend durch wiederholte Punctionen mit der Lanze entfernt wurde. Die Therapie ist originell, aber nicht empfehlenswerth, da sich Hyphaemen auch spontan resorbieren und man bei Leukaemikern keine Blutentziehungen vornehmen wird.

XV. Chorioidea.

844. Lagrange et Flous. Un cas de sarcome mélanique de la choroïde. Ann. d'ocul. 1898, T. CXX, p. 81.

845. Guibert. Deux cas de sarcome mélanique de la choroide. Clin. ophtalm. 1898, No. 12, p. 135.

846. Woods, Hiram. A case of melanotic sarcoma of the choroïde. Journ. of Eye, Ear and Throat Diseases. 1898, Vol. III, Nr. 2, p. 107.

847. Haas, Josef. Ueber das Zusammenvorkommen von Veränderungen der Retina und Chorioidea. Arch. f. Augenheilk. Bd. XXXVII, Heft 4, p. 343.

Digitized by Google

Haas (847) beschreibt bei einem 21jährigen Soldaten, dessen Eltern blutsverwandt sind, eine eigenthümliche strahlige Figur aus weisslichen Flecken und Streifen in der Macula beider Augen von $^1/_3$ P.S. Grösse. In der Peripherie findet sich daneben eine partielle Atrophie der Aderhaut. Das Gesichtsfeld ist stark eingeengt, die Sehschärfe herabgesetzt. Der gleiche Zustand der Chorioidea liegt bei dem 14jährigen Bruder vor, der daneben die Zeichen einer abgelaufenen Neuroretinitis darbietet. Verf. nimmt zur Erklärung des Befundes bei seinem Pat. gleichfalls eine vorausgegangene Neuroretinitis an.

XVI. Glaskörper.

848. Manzutto, G. Ueber spontane Glaskörperblutungen. Beiträge zur Augenheilk. 1898, Heft XXXIV.

849. Starr, Elmer. Steel in the vitreous located by means of the X-Ray and removed with a magnet, with description of an arrangement for determining when the magnet has found the steel. Ophthalm. Record, Vol. VII, Nr. 7, p. 326.

850. Warschawski, J, Ein Fall von Blutung zwischen Retina und Glaskörper. Wjstn. Ophth. Bd. XV, Heft 3, p. 265.

Manzutto (848) berichtet über einige Fälle von spontaner Glaskörperblutung und bespricht im Anschluss daran Aetiologie und Quelle dieser intraocularen Blutungen.

XVII. Glaucom.

851. Wehrli, E. Glaucom nach Neuroretinitis albuminurica und Neuroretinitis proliferans. Beitrag zur pathologischen Anatomie des Glaucoms. Archiv f. Augenheilk. XXXVII, p. 173.

852. Carra, Vinzenco. Sul glaucoma giovanile. Annali di ottalm. fasc. V, 1898.

853. Veasey, Cl. The importance of the early recognition and treatment of acute inflammatory glaucoma. Therap. Gazette 1898, XXII.

854. Hamer. Glaucomateuse verschynselen door atropine. Nederl. Oogheelkundige Bydragen Afl. 6, 1898.

855. Cheatham, W. Glaucom mit Ablösung der Netzhaut. Annals of Ophth. 1898, Juli.

856. Bistis. Le glaucome primitif en Orient. Origine nerveuse. Explication de l'action curative de l'iridectomie. Annal. d'ocul. 1898, T. CXX, p. 190.

857. Jonnesco. Traitement du glaucome par la résection du sympathique cervical. Rec. d'ophtalm. 1898, p. 449.

858. Campos, M. Considérations sur la théorie sympathique du glaucome. Arch. d'opht. T. XVIII, Nr. 7, p. 445.

859. Gauthier. Un cas de glaucome hémorrhagique. Ann. d'Oculist. CXIX, 6, p. 438.

Digitized by Google

860. Abadie, Ch. Glaucome malin à forme hémorrhagique enrayé par l'ablation du ganglion cervical supérieur. Arch. d'opht. T. XVIII, Nr. 7, p. 443.

861. Roulleau, G. Contribution au traitement du glaucome chronique simple. Thèse de Paris 1898.

862. Panas. Rapport sur un mémoire de M. le Dr. Jonnesco (de Bucharest) intitulé: Résection du sympathique cervical dans le traitement du Glaucome. Arch. d'opht., T. XVIII, Nr. 7, p. 448.

863. Panas. Kératectomie totale combinée suivie de suture. Applications de cette méthode. Arch. d'opht. T. XVIII, Nr. 9, p. 545.

864. Natanson, A. Ueber Glaucom bei Retinitis pigmentosa und Myopie. Mittheilungen aus der St. Petersburger Augenheilanstalt 1898, Heft V.

865. Vollaroo, Agostino de Lieto. Contributo allo studio del glaucomo emorragico. Lavori della Clinica oculist. Università di Napoli 1898, V, 3, p. 302.

866. Hirsch, Camill. Zur Frage des Glaucoms des linsenlosen Auges. Wien. klin. Wochenschr. 1898, Nr. 28, p. 685. (Polemisch.)

867. Bernheimer, St. Einige Bemerkungen zu meinem und Camill Hirsch's Artikel über Glaucom im linsenlosen Auge. Wien. klin. Wochenschr. 1898, Nr. 29, p. 703. (Polemisch.)

Wehrli (851) beschreibt 2 Fälle von Morbus Brightii, bei denen zu Retinitis albuminurica haemorrhagisches Glaucom hinzutrat. Die anatomische Untersuchung ergab degenerative Gefässwandveränderungen mit Thrombenbildung, Netzhautblutungen, Bindegewebsproliferation bis in den Glaskörper und die sonst bei Glaucom gefundenen Abweichungen. Verf. räth auf Grund seiner Beobachtungen bei allen primären Glaucomen auch ohne ophthalmoskopisch nachweisbare retinalen Veränderungen an ein Nieren- bezw. constitutionelles Leiden zu denken.

Einzelheiten müssen in der sehr ausführlichen, fleissigen Originalarbeit nachgelesen werden.

Aus allen Statistiken und Berechnungen geht nach Carra's (852) Ansicht hervor, dass das Glaucom im jugendlichen Alter ungemein seltener ist, als in späteren Jahren. Aus einer Statistik von Krannhals zieht C. die Folgerung, dass die israelitische Rasse nicht nur allgemein zu Glaucom disponirt, sondern dass bei ihr Glaucom in verhältnissmässig jugendlichem Alter unweit häufiger ist, als bei anderen Rassen. Im Allgemeinen nimmt die Häufigkeit des Glaucoms nach C. mit zunehmendem Alter stetig zu (wenn man bei der Berechnung mit dem Procentsatz der Bevölkerung im Allgemeinen auf die verschiedenen Lebensalter rechnet).

Die häufigsten Formen im Jugendalter sind: Prodromalglaucom (wie auch der von C. beschriebene Fall eigener Beobachtung) und Glaucoma chron. simpl. Nach C. ist ein Prodromalglaucom als selbstständige Form anzunehmen.

Digitized by Google

Die anderen Formen des Glaucoms sind im Jugendalter äusserst selten. Die Prognose ist im jugendlichen Alter immer günstiger als in späteren Jahren, besonders was den Erfolg einer Operation beim chronischen Glaucom anbetrifft. Merkwürdig ist der Schluss aus einer Statistik von Krannhals, dass bei Patienten unter 30 Jahren 100% der Glaucomkranken einseitig erkrankt waren (27% ist das Mittel für einseitiges Glaucom).

Krahnstöver.

Cheatham (855) berichtet über 2 Fälle, in denen Glaucom und Ablösung der Netzhaut vergesellschaftet waren. Bei einem der Patienten, einem 16jährigen Knaben, war das Glaucom vor der Ablösung entstanden.

Burnett.

Jonnesco (857) berichtet über 7 Fälle von Glaucom, unter denen sich 2 Fälle von Glaucoma simplex befanden, und die sämmtlich durch die Resection des Halssympathicus (oberes Ganglium) behandelt wurden.

Nach Jonnesco bringt die Sympathicusresection eine sofortige und bleibende Verminderung des intraocularen Drucks hervor; die Pupille verengt sich und die Schmerzen verschwinden, das Sehvermögen bessert sich bedeutend.

Sulzer.

Der Theorie von Abadie, nach welcher das Glaucom durch Reizung der Gefässerweiterer des Sympathicus entsteht, hält Campos (858) entgegen, dass nach Durchschneidung des Sympathicus eine Druckherabsetzung mit Gefässerweiterung, nach Reizung derselben eine Druckerhöhung mit Anaemie auftritt. Wenn ferner bei Reizung der Gefässerweiterer die Pupillenerweiterung durch Dilatatorreizung zu erklären ist, so passt diese Annahme nicht für das einfache Glaucom, wo eine isolirte Reizung der gefässerweiternden Fasern im hinteren Bulbusabschnitt allein vorhanden sein sollte. Auch die Wirkung der Mydriatica und Miotica vermag die Theorie nicht zu stützen. Es ist im Gegentheil ein Widerspruch gegen die Theorie, dass durch das gefässerweiternde Atropin eine Druckerhöhung und durch das gefässverengernde Eserin eine Druckherabsetzung erzeugt werde, während das Pilocarpin trotz seiner gefässerweiternden Wirkung den Druck vermindert. Die Erklärung Abadie's der Wirkungsweise der Iridectomie ist unrichtig, da die Gefässdilatatoren des Sympathicus sehr wahrscheinlich gar nicht bis zur Iris gelangen, und bei der Durchschneidung des letzteren nur die Wirkung der Gefässverengerer aufgehoben wird, wodurch Gefässerweiterung auftritt. Ist die letztere aber die Ursache der Druckerhöhung, so kann die Durchschneidung des Halssympathicus nur schaden, da sie Gefässerweiterung bewirkt. Nützt sie aber, so ist die Theorie falsch. v. Mittelstaedt

Abadie (860) machte bei einem 50jährigen Manne ohne Nieren- und Gefässerkrankung, welcher durch hämorrhagisches Glaucom bereits ein Auge verloren und das Sehvermögen des anderen bis auf quantitative Lichtempfindung eingebüst hatte, die Exstirpation des obersten Halsganglions des Sympa-

Digitized by Google

thicus und sah, ohne dass die bisher vergeblich angewandten Miotica weiter gebraucht wurden, die heftigen Schmerzen sofort verschwinden und die Tension allmählich fast normal werden. Verf. findet in dem vorliegenden Falle eine Bestätigung seiner Theorie über das Wesen des Glaucoms als einer Erkrankung des Sympathicus, welche in den gewöhnlichen Fällen eine hochgradige Gefässerweiterung mit vermehrter Flüssigkeitsabsonderung bewirkt. Erst bei sehr bedeutender Gefässerweiterung kommt es zu Blutungen und Unterbrechungen der Blutcirculation und damit zum hämorrhagischen Glaucom. Eines präexistirenden Gefässleidens bedarf es zur Erklärung nicht. Die in einem Falle gefundene hyaline Obliteration der Venen ist eine secundäre Erscheinung. v. Mittelstaedt.

Jonnesco, über dessen Arbeit Panas (862) referirt, ist Anhänger der Abadie'schen Glaucomtheorie, die ihm durch 7 eigene Beobachtungen gestützt erscheint. Panas weist darauf hin, dass man zwischen den unmittelbaren und den späteren Operationserfolgen unterscheiden müsse, da der anfangs verminderte Druck wieder steigen und das Sehvermögen abnehmen, könne, wie ihm eine Beobachtung zeigte, wo selbst bei vorher normaler Tension diese sich einige Zeit nach der Operation erhöhte. Auch sei nicht einzusehen, welchen Einfluss die Operation bei Verlegung des Iriswinkels haben könne. Panas hält die Zahl der Beobachtungen sowie die seit den Operationen verflossene Zeit für zu klein, um die Sympathicusdurchschneidung unter die gegen das Glaucom gerichteten Operationen aufnehmen zu können. v. Mittelstaedt.

Panas (863) empfiehlt sein Verfahren, welches er 200 Mal mit bestem Erfolge ausgeführt, für diejenigen Fälle von Narbenstaphylom und absolutem Glaucom, bei denen man gewöhnlich enucleirt. In der Narkose wird eine gekrümmte Reverdin'sche Nadel in den Limbus corneae eingestochen, hinter der Linse herumgeführt und an der entsprechenden Stelle gegenüber ausgestochen, und dann in das Nadelöhr ein Seidenfaden eingelegt, welcher später die mittlere Naht abgiebt. Dann erfolgt die Abtragung der Hornhaut an ihrer Basis und die Lostrennung der Iris, wenn sie nicht, wie bei Staphylom, bereits mit der Hornhaut zugleich entfernt wurde. Nach Wegnahme der Linse mit einem Löffel unter sorgfältiger Schonung der tellerförmigen Grube wird die Nadel mit dem Faden zurückgezogen und letzterer sofort geknüpft. Nachdem dann noch zu beiden Seiten eine Naht angelegt und zur Erzielung eines völlig runden Stumpfes die seitlichen Ecken der Wundlinie etwas abgetragen sind, ist die Operation ohne jede Blutung beendigt. Gegen den 7. Tag werden die Fäden entfernt, doch ist der Verband noch weitere 7—8 Tage nöthig. Blutungen sind bei Glaucomaugen entgegen aller Erwartung sehr selten (nur 3 unter 200 Fällen) und erfordern die Evisceration. Der zurückgebliebene Stumpf ist gross, weich, gut beweglich und

Digitized by Google

zum Tragen einer Prothese sehr geeignet. Die Heilung erfolgt, wie Panas durch Thierversuche feststellte, durch Bildung einer festen ununterbrochenen Narbe, welche keineswegs den Character einer Filtrationsnarbe hat. Die Netzhaut war dabei abgelöst. Diese Netzhautablösung, sowie die Entfernung der Iris und Linse, sind die Ursachen der Weichheit dieser früher harten Bulbi. v. Mittelstaedt.

Hirsch (866) führt zu Bernheimer's Mittheilung (s. Ref. Nr. 516 dieses Archivs) zwei ähnliche Fälle an und hält die Erklärung B.'s für nicht zutreffend, dass die Verlegung eines Theiles der Kammerbucht zu Glaucom führen könne. H. vermuthet vielmehr, dass durch eine vorhergegangene Iritis und peripherische Irisanlötung bereits der grösste Theil des Kammerwinkels verlegt war und durch den Nachstar schliesslich nur der letzte freie Rest verlagert wurde.

Bernheimer (867) verwahrt sich gegen Hirsch's Auffassung, da er sich trotz des bestehenden Gerontoxon von dem Freisein der Kammerbucht mit absoluter Sicherheit habe überzeugen können.

XVIII. Sympathische Ophthalmie.

868. Gumpper, E. Ueber die Heilbarkeit der sympathischen Iridocyclitis. Inaug.-Dissert. Strassburg 1898.

869. Coppez. Note sur un cas de chorio-rétinite sympathique. Rev. générale d'ophthalm T. XVII, p. 298.

870. Ferdinands, G. Ophthalmitis recurring long after enucleation of the fellow eye for injury. Brit. Med. Journ. Juni 1898, p. 1583.

871. Shaw, C. E. Sympathetic Ophthalmia. Brit. Med. Journ. Juni 1898, p. 1580.

872. Vacher, Louis. Sur les rélations entre les enclavements de l'iris et l'ophthalmie sympathique. Clin. ophthalm. 1898. Nr. 14, p. 157.

873. Moll, A. Zur Lehre von der sympathischen Ophthalmie. (Vorläufige Mittheilung.) Centralbl. f. pract. Augenheilk. XXII. S. 245.

Gumpper (868) stellt aus der Litteratur 60 geheilte Fälle von sympathischer Ophthalmie zusammen und fügt 6 neue Fälle hinzu, von denen der sechste freilich keiner war. Die Behandlung bestand in Enucleation und Mercurialcur. Der Resection misst Verf. keinen Werth bei, denn er sah »keinen Fall von wirklicher Iridocyclitis, der durch die Neurotomie geheilt worden wäre.« Die Resection des Opticus und der Ciliarnerven soll bekanntlich nicht zur Heilung einer vorhandenen, sondern zur Verhütung einer drohenden symp. Ophthalmie gemacht werden.

Digitized by Google

Ferdinands (870) berichtet über zwei Fälle. Im ersten wurde das Auge einige Wochen nach der Verletzung enucleirt, nachdem das zweite Auge einige Symptome von Mitleidenschaft gezeigt. Das letztere wurde zum Theil wieder hergestellt, aber 17 Jahre später begann von neuem nach dreijährigem Tragen eines Glasauges Iridocyclitis. Im zweiten Falle wurde das verletzte Auge vier Tage nach der Verletzung entfernt. Iridocyclitis trat auf dem anderen Auge 22 Jahre später ein. Werner.

Shaw (871) giebt zuerst eine sehr gute Literaturübersicht der sympathischen Ophthalmie seit Deutschmann's bekannten Experimenten. Er bezweifelt die Richtigkeit der Deutschmann'schen Migrationstheorie. S. untersuchte 8 verletzte Augen, von welchen 4 sympathische Ophthalmie erregt hatten, ohne Mikroorganismen zu finden. Er machte auch Experimente, um zu entscheiden, ob, wie Bach behauptet, bei langer Reizung des einen Auges Veränderungen im anderen auftreten. Es wurden mit septischen Instrumenten Wunden in der Gegend des Ciliarkörpers angelegt, Schrotkugeln eingeführt und zuweilen Jequirity benutzt. S. kommt zu dem Schlusse, dass, obgleich eine vorübergehende Reizung eines Auges eine vorübergehende Exudation von Fibrin und Leucocyten in beiden Augen hervorrufen kann, doch eine lang dauernde, beständige Reizung keine reichliche Exsudation mit folgenden organischen Veränderungen im zweiten Auge hervorrufen wird. Werner.

Für Abschnitt XIX—XXII Referent:
Prof. Dr. Greeff (Berlin).

XIX. Netzhaut und Functionsstörungen.

874. Axenfeld. Ueber Retinitis albuminurica gravidarum. Correspondenzbl. des Allgem. Mecklenb. Aerztevereins 1898, No. 199.

875. Inouye, T. Ueber einen Fall von Retinitis albuminurica ohne ausgesprochene Nephritis bei einem Neger. v. Zehender's klin. Monatsblätter XXXVI, p. 297.

876. Ewetzky. Zur Pathologie der Retinitis albuminurica. Wratsch 1898, No. 32, 33.

877. Haas, J. Ueber das Zusammenvorkommen von Veränderungen der Retina und der Chorioidea. Arch. f. Augenheilk. Bd. XXXVII, p. 343. Vergl. Ref. No. 847.

878. Ellerhorst. Ein Fall von traumatischer Netzhautablösung. Centralbl. f. Augenheilk. XXVI, No. 266.

879. R. T. Williamson. Unilateral retinal changes in cerebral haemorrhage, embolism and thrombosis. Brit. Med. Journ. June 1898, p. 1575.

Die prognostische Bedeutung der Retinitis albuminurica für das Leben ist bekanntlich im Allgemeinen sehr schlecht. Ganz anders liegen die Ver-

Digitized by Google

hältnisse bei der Retinitis albuminurica gravidarum, wie das bei dem vorübergehenden Charakter des Nierenleidens nicht zu verwundern ist. Ebenso ist in solchen Fällen die Sehstörung weitgehend rückbildungsfähig, selbst bei Ablösung der Netzhaut.

Es ist nach Ansicht von Axenfeld (874) so lange die Sehschärfe noch über $^1/_6$ beträgt, wenn nicht die sonstigen Umstände es anders fordern, gerechtfertigt abzuwarten.

Vortragender widerspricht ferner der in der Litteratur sich findenden Meinung, dass bei einer einmal eingetretenen Retinitis albuminurica gravidarum weitere Conceptionen möglichst verhindert werden müssen, da das Nierenleiden und die Retinitis recidivirten, letztere mit schlechter Prognose quoad vitam. Es steht diese besonders von Silex vertretene Auffassung in Widerspruch zu der Darstellung der Gynäkologen, nach welcher die eigentliche Schwangerschaftsniere nicht zu recidiviren pflegt.

Man wird unter diesen Umständen nicht nach extremen Regeln schematisiren, sondern individualisiren.

Ewetzky (876) untersuchte das auf Grund einer falschen Diagnose eines Aderhautsarcoms enucleirte Auge eines an chronischer Nephritis interstitialis leidenden Mannes. Im anderen Auge war ausgesprochene Retinitis albuminurica vorhanden. Im enucleirten Auge war vor der Operation Hypertonie und Netzhautablösung gefunden und hinter der Linse medial- und lateralwärts eine ins Auge hineinragende unbewegliche, schwarze Masse bemerkt, die sich auch nach oben und unten hinter der Iris verbreitete. Die abgelöste Netzhaut zog über diese, als Geschwulst gedeutete Masse. Die anatomische Untersuchung des enucleirten Auges zeigt eine seichte, aber zur Peripherie hin tiefere Vorderkammer. Das Gefässsystem ist verdickt, besonders evident am Ciliarkörper und Chorioidea, die abgelöst sind. Ersterer hängt blos in der Gegend des Schlemm'schen Canales mit der Sclera zusammen. Die Chorioidea liegt der Sclera blos rings um den Sehnerv, in einer Ausdehnung von 4—8 mm an. Unter der gelösten Chorioidea und Retina befindet sich eine graue geronnene, structurlose Masse. Der Glaskörper ist in eine gelblich-graue Masse geronnen, die eine ausgesprochene faserige Structur hat.

Die ausführliche mikroskopische Beschreibung des Auges lässt sich im Auszug nicht wiedergeben. Verf. folgert aus derselben, dass alle bei der Untersuchung gefundenen pathologisch-anatomischen Veränderungen des Gefässsystems der Chorioidea und Retina entzündlichen Charakters sind und dass die Störungen der Blutcirculation des Auges eine Reihe von krankhaften Veränderungen verursachten, die sowohl das klinische wie pathologisch-anatomische Bild der Retinitis und Chorioiditis albuminurica erklären. Die Gefässveränderungen bestanden in den Capillaren, Arterien und Venen, sowohl der Chorioidea wie der Netzhaut, und zwar in letzterer nicht schwächer als

Digitized by Google

in ersterer. Nur in Folge geringerer Gefässmasse der Netzhaut sind in ihr die Veränderungen weniger auffällig. In den Capillaren ruft die Entzündung Zellen-Proliferation in der perithelialen Membran hervor, mit nachträglicher glasiger (hyaliner) Entartung der neugebildeten Elemente. In den Arterien werden vorzugsweise die Intima und Media betroffen. Anfangs tritt Verdickung ihrer Wandungen und Verengerung des Lumens durch Oedem der Wandungen ein, nachher aber nimmt entzündliche Proliferation überhand, hierauf Homogenisirung und glasige Entartung; in der Folge kleinkörniger Zerfall. Kleinere Arterien veröden auf diese Weise unmittelbar. In Arterien mittlerer Grösse sucht man Fibringerinnsel und wandständige oder vollständige Pfropfen, besonders an Stellen, wo durch Zerfall der hyalinen Massen partielle Usuren der Wandungen vorhanden sind. Die Veränderungen in den Venen sind derselben Art aber weniger ausgebreitet und schwächer ausgesprochen. In einer grösseren Vene fand Verf. nicht nur hyaline Entartung der Intima sondern in einer Stelle ihrer Circumferenz in kleinkörnigem Zerfall eine Kalkspalte.

Die ausgedehnte entzündliche Veränderung des gesammten Gefässsystems muss natürlich auch in den Augenhäuten schwere Circulationsstörungen hervorrufen. Die leichte Durchgängigkeit der Wandungen der Capillaren, die durch verringerte Elasticität der Gefässwandungen und Propfenbildung bedingte Verlangsamung der Blutbewegung, bei erhöhtem Blutdrucke (Hypertrophie des linken Herzventrikels) müssen zu Extravasaten und reichlicher Exsudation in die Gefäss- und Netzhaut und in das Augeninnere führen. Daher im gegebenen Falle die Durchtränkung der Augenhäute und ihrer Elemente des Glaskörpers und die Ansammlung zwischen den Häuten des fibrinös-serösen Exsudates.

Die glaucomatösen Erscheinungen und die Erweiterung des Kammerwinkels führt Verf. auf ungenügende Weite der Abführungswege, bei zu starkem Andrang der Flüssigkeiten im Auge zurück. Den Klinicisten möge dieser Fall darauf aufmerksam machen, dass die Retinitis albuminurica bisweilen unter dem trügerischen klinischen Bilde einer Geschwulst im Auge verlaufen könne. Hirschmann.

In Ellerhorst's Fall (878) handelt es sich um einen italienischen Arbeiter von 32 Jahren. Es fiel ihm aus einer Höhe von vielleicht 1,5 m ein etwa walnussgrosser Stein in das rechte Auge, worauf unter heftigem Schmerz sofortiges Verschwinden der Sehhraft auf beiden Augen eintrat. Es fand sich rechts ein Riss in der Cornea, in dem die Iris lag und Luxation der Linse unter die Conjunctiva. Das linke Auge ist äusserlich ganz intact. Die Untersuchung mit dem Augenspiegel ergiebt jedoch eine totale Netzhautablösung.

Williamson (879) berichtet über 13 Fälle cerebraler Gefässläsionen, von welchen 11 durch Section bestätigt wurden und in welchen nur auf dem der erkrankten Seite entsprechenden Auge Blutungen oder Venenerweiterungen in der Netzhaut vorhanden waren. Werner.

Digitized by Google

XX. Sehnerv.

880. Delius, R. Ueber einen Fall von primärer eigentlicher Sehnervengeschwulst. Inaug.-Dissert. Tübingen 1898.

881. Higier, H. Ein Fall von Neuritis optica mit vierwöchentlicher doppelseitiger, in complete Heilung ausgegangener Blindheit. Neurologisches Centralblatt 1898, No. 9.

882. Sidler-Huguenin. Sehnervenatrophie nach Gebrauch von Granatwurzelrinde, nebst einigen Bemerkungen über die Gefahren des Extr. Filicis maris. Correspondenzblatt für Schweizer Aerzte 1898, No. 17.

883. Silex. Ueber tabische Sehnervenatrophie mit Skioptikondemonstrationen. Berliner klin. Wochenschr. 1898, No. 39.

884. Axenfeld. Myxosarcom des Sehnerven mit der Krönlein'schen Resection entfernt. Correspondenzblatt des Allgemeinen Mecklenburgischen Aerztevereins 1898, No. 195.

885. Leitner, Wilhelm. Atrophia nervi optici bei Sclerosis polyinsularis. Ungarische medicin. Presse 1898, No. 36. Nichts Neues.

886. Posey, W. C. Hereditäre Atrophie des Sehnerven. Ein Bericht über drei Fälle, welche Mitglieder drei aufeinander folgender, mit der Krankheit behafteter Generationen repräsentiren. Annals of Ophth., Juli 1898.

Nach Braunschweig sind bis zum Jahre 1893 94 Fällen von primäre Sehnervengeschwülsten beschrieben. Delius (880) beschreibt einen solchen Fall aus der Tübinger Universitäts-Augenklinik. Er betrifft einen 13 Jahre alten Knaben aus gesunder Familie. Mit Rücksicht auf den innigen Zusammenhang des Tumors mit dem Bulbus wird der Bulbus mit entfernt. Der Tumor bestand aus Zellen mit grossen, meist runden Kernen und langen Ausläufern. Die Geschwulst füllte die ganze Duralscheide aus und war durch die Lamina cribrosa in das Innere des Bulbus eingedrungen.

Higier's (881) Patient erkrankte an Kopfschmerzen und Flimmern vor dem rechten Auge. Im Laufe des Tages sank die Sehschärfe auf beiden Augen fast bis zur Erblindung. Später beiderseits S = 0. Patient stammt aus einer neuropatisch veranlagten Familie, er raucht und trinkt nur mässig. Einen Tag vor dem Ausbruch wurde Patient psychisch afficirt durch die Nachricht von dem Ueberfahrensein seines Sohnes. Es wurden unter anderem Pilocarpininjectionen verordnet die bald Besserung brachten. Nach 2 Wochen wurde ein ziemlich umfangreiches centrales Scotom bei ganz normalem peripheren Gesichtsfeld festgestellt.

(Es handelte sich also um eine typische, acute, retrobulbäre Neuritis.)

In allen grösseren Lehrbüchern der Arzneimittellehre, Toxicologie und inneren Medicin wird zwar auf die Gefährlichkeit der Farnwurzel aufmerksam gemacht, hingegen wird noch viel zu wenig die Häufigkeit der schweren Intoxicationen, welche dieses Anthelminthicum hervorruft, betont und ebenso

Digitized by Google

finden wir über die Schädlichkeit der Granatwurzelrinde in den oben erwähnten Lehrbüchern nur ungenügende Notitzen. Es ist deshalb verdienstlich von Sidler-Huguenin (882), in seiner Arbeit einmal speciell auf die allgemeinen Intoxicationserscheinungen und namentlich auf die gefährliche Sehnervenatrophie nach Verabreichung von Filixpräparaten und Granatwurzelrinde aufmerksam gemacht zu haben.

Zu den schweren Vergiftungserscheinungen sind vor Allem diejenigen zu rechnen, welche als Reizzustände des Centralnervensystems des Magens und des Darms auftreten und die den Tod durch eine allgemeine centrale Lähmung herbeiführen.

In der Litteratur finden sich 78 derartige Fälle, die meistens das Bild der schweren Intoxicationen darboten. Hierunter verliefen nicht weniger als 12 letal, meist unter dem Zeichen cerebrospinaler Lähmung.

Zu den schweren Filixvergiftungen gehören hauptsächlich die bleibenden und vorübergehenden Sehnervenerkrankungen.

Unter den 78 Fällen erkrankten 33, nämlich 18 Patienten an doppelseitiger und 15 Patienten an einseitiger bleibender Erblindung.

Ferner erkrankten 4 Patienten an beiderseitiger und 1 Patient an einseitiger bleibender Herabsetzung der Sehschärfe.

Ein Patient erblindete doppelseitig und 3 Patienten einseitig vorübergehend.

Bei diesen Sehstörungen finden wir meistens erweiterte reaktionslose Pupillen und als ophthalmoskopisches Bild dasjenige der einfachen Sehnervenatrophie, also graue bis weisse Verfärbung des Opticus mit schmalen Netzhautgefässen.

Verfasser schliesst: Erschreckend sind die letal und die mit Erblindung verlaufenden Fälle, so dass es wohl angezeigt ist, noch mehr vor den so unsicheren, trügerischen Filixpräparaten zu warnen.

Silex (883) führt die Differentialdiagnose zwischen tabischer Sehnervenatrophie und retrobulbärer Neuritis mit centralem Scotom durch Tabak- und Alkohol-Abusus aus. Er hat dann unter Leitung von J. Munk Versuche darüber angestellt, ob man mit den gebräuchlichen schwachen Strömen von etwa 2 Milliampère am Schädel und 3—5 Milliampère am Rückenmark die Sehnerven resp. das Gehirn und Rückenmark in merklicher Weise überhaupt beeinflussen könnte. Es ergab sich, dass beim lebenden Thiere am Gehirn Ströme von 2 und am Rückenmark solche von 4—5 Milliampère unseren Sinnen zugängliche Wirkungen entfalten. Damit ist die Ansicht der Unmöglichkeit einer Galvanisation des Gehirns und Rückenmarks widerlegt, womit aber nicht gesagt ist, dass daraus auch eine heilsame Beeinflussung dieser Theile gefolgert werden muss.

In Axenfeld's (884) Fall war der Exophthalmus geradeaus gerichtet und die Beweglichkeit frei. 3 Tage vor der Operation war volle und am

Digitized by Google

Tage der Operation 0,8 Sehschärfe vorhanden. Die osteoplastische Operation nach Kroenlein gelang vollständig, der Bulbus blieb erhalten. Die vorderen 3—4 mm des Sehnerven waren noch unbetheiligt; dagegen war im knöchernen Canal bereits der Sehnerv um das Doppelte verdickt. Das Präparat zeigte, dass der Sehnerv in der Mitte der Orbita durch Geschwulstknoten um das 3—4fache verdickt war unter ausgedehntem Schwund der Markscheiden. Es müssen also noch die Axencylinder ihren Weg durch die Geschwulst hindurch gefunden haben. Nach $3^1/_2$ Monaten war keine Spur eines Recidives bemerkbar.

Posey (886) hatte Gelegenheit, ein Auge schon beim Beginn der als hereditären Sehnervenatrophie bekannten Erkrankung bei einem Patienten zu untersuchen, dessen anderes Auge in der Erkrankung schon fortgeschritten war. Er fand es im Zustande leichter Hyperämie mit verwaschenen Grenzen der Papille. Es entwickelte sich in beiden Augen centrales Scotom und schliesslich trat auch Atrophie auf, wie es in solchen Fällen gewöhnlich der Fall ist. Ein Onkel und Grossonkel mütterlicher Seite waren ebenfalls mit derselben Erkrankung behaftet und bei ihrer Untersuchung fand Possey thatsächlich denselben Befund wie im ersten Falle. Alle drei beklagten sich zuerst in demselben Alter, mit 25 Jahren, über Gesichtsabnahme. Zwei waren ziemlich starke Raucher. Burnett.

XXI. Verletzungen, Fremdkörper, Parasiten.

887. Pahl, M. Ein Beitrag zur Casuistik der Schussverletzungen des Auges. Inaug.-Dissert. Greifswald 1898.

888. Schmid, J. Ueber directe Verletzung des Opticus durch Querschuss der Orbita. Inaug.-Dissert. Tübingen 1898.

889. Keller, E. Beitrag zur Casuistik des Exophthalmus pulsans. Inaug.-Dissert. Zürich 1898.

890. Stoewer. Beitrag zur Histologie der Heilungsvorgänge bei Wunden der Formhäute des Auges. v. Graefe's Archiv f. Ophth., Bd. XLVI, p. 65.

891. Schanz, F. Luxation des Augapfels durch Schneuzen. Beitr. z. Augenheilk. XXIV, p. 33.

892. Ritter, C. Ein Fall von Linsenluxation. Archiv f. Augenheilk., Bd. XXXVII, p. 348.

893. Lucciola, G. Y traumatismi dell'occhio consiverate dal punto di vista medico-legale con annotazioni terapeutiche. Giornalo medico del Esercito No. 14, 1898.

894. Buchanan, Leslie. Retinal changes in the macular region in cases of injury. Ophtalm. Review. Vol. XVII, p. 105.

895. Graham, G. E. Traumatic lesion of the Pons Varolii. Brit. Med. Journ. June 1898, p. 1584.

896. Starr, E. G. Stahl im Glaskörper, mit den X-Strahlen localisirt und mit einem Magneten entfernt, mit Beschreibung

Digitized by Google

einer Anordnung zur Bestimmung des Zeitpunktes, wann der Magnet den Staht gefunden hat. Ophthalm. Record. Juli 1898.

897. De Schweinitz, G. E. Ein Stahlstück im Glaskörper, welches mit Hülfe der Röntgen-Strahlen nach der Sweet'schen Methode localisirt wurde. Entfernung des Fremdkörpers mit dem Electromagneten. Ophthalmic Record. Juli 1898.

898. Stöckl, A. C. Fremdkörper im Bulbus. Localisation mit Röntgen'schen Strahlen. Wien. klin. Wochenschr. 1898, No. 7.

899. Hotz, F. C. Extraction eines Stahlstückchens mit dem Electromagneten durch die ursprüngliche Hornhautwunde hindurch. Ophthalm. Record. Juli 1898.

900. Bernhard, Paul. Un cas de filaria loa måle. Arch. Opht. T. XVIII, No. 9, p. 604.

Pahl (887) giebt aus der Litteratur einen Gesammtüberblick über die Casuistik der in den Bulbus eingedrungenen Schrotkörner vom Jahre 1884 an. Er berichtet über zwei weitere Fälle, die in der Greifswalder Augenklinik in Behandlung kamen. Der erste Fall endete mit dem Verlust des Auges, im zweiten resultirte schliesslich S. = $^1/_2$.

Bei dieser Gelegenheit sei eine kurze Bemerkung gestattet. Trotz der so klaren Snellen'schen Formel für Sehprüfungen finden sich in der Litteratur unendliche Variationen davon, die oft dem Fachmann kaum verständlich oder ganz unverständlich sind. So steht in dieser Arbeit „Visus 1 dcm." Was heist das? Hier konnte es mir keiner sagen. Man möge auch nicht sagen S = $^1/_2$, sondern ausdrücken, in welcher Fntfernung, also zum Beispiel E. S. = $^6/_{12}$, oder in anderen Fällen — 16 D. S. = $^1/_8$; 0,3 in 8 cm., also jedenfalls Nah- und Fernprüfung getrennt ausdrücken. Es finden sich so oft ungenaue oder fehlerhafte Angaben in der speciellen ophathalmologischen Litteratur. Ref.

Keller (889) berichtet über zwei Fälle von traumatischem Exophthalmus pulsans, die innerhalb eines Jahres auf der Züricher ophthalm. Universitäts-Klinik beobachtet wurden. Daran schliesst sich eine Zusammenstellung aller Fälle über Exophthalmus pulsans aus der Litteratur von 1880—1898. Es bildet demnach die vorliegende Schrift eine Weiterführung der Sattler'schen Monographie in dem Handbuch von Graefe-Saemisch.

Die 102 Fälle der Tabelle werden in zwei Gruppen eingetheilt, in die des traumatischen und die des idiopathischen Exoph. pulsans. Schliesslich werden die Fälle zusammengefasst, welche klinisch oder bei der Autopsie eine Geschwulst des Gehirns oder der Orbita als Ursache nachweisen liessen. Es folgen 10 verschiedene wichtige Schlussfolgerungen.

Ein Glasbläser, der bis dahin gesunde Augen hatte, kam zu Schanz (891) mit der Angabe, dass vor einer Stunde sein rechtes Auge beim Schneuzen aus der Augenhöhle gefallen sei. Ein zu Hülfe gerufener Arbeitscollege

Digitized by Google

habe es mit ziemlicher Gewalt zurückgedrängt. Auf dem Wege zum Arzt passirte dasselbe noch einmal. Als der Arzt ziemlich ungläubisch war, fing der Patient wieder an zu Schneuzen und sofort schnappte das Auge vor die aufgeblasenen Lider. Es fanden sich auch die Lider und deren Umgebung durch Luft stark aufgetrieben. Das Ereigniss wiederholte sich nicht mehr, doch sank das Sehvermögen durch eine leichte Entzündung des Sehnerven auf $^1/_2$—$^1/_3$.

Zur Erklärung mag dienen, dass Patient, der häufig an Schnupfen litt, gewohnt war, dieselbe Kraft, die er sonst beim Glasblasen gebrauchte, auch beim Schneuzen aufzuwenden. Durch den hohen Luftdruck in der Nase bewirkte er auch eine Auftreibung der Nebenhöhlen, diese führte an einer Stelle nach der Augenhöhle zu einem Schwund des dünnen Knochens, ein weiteres Schneuzen sprengte die Schleimhaut, welche die Knochenlücke überspannte und bewirkte den Durchtritt der Luft nach der Augenhöhle.

Ritter's (892) Patient hatte früher durch einen schnellenden Baumast einen Schlag auf das rechte Auge erhalten. Die Linse stand nach unten und innen luxirt hinter der Iris. Er erhielt dann später einen gleichen Schlag gegen das Auge, hatte unerträgliche Schmerzen im Auge und Kopf und erbrach fortwährend. Die Linse war in die vordere Kammer getreten; sie wurde nun operativ entfernt. Die Form der ausgetretenen Linse war nicht ganz regelmässig, die Gegend des Aequators war etwas eingesunken; Trübung war nicht vorhanden. Mikroskopisch fand sich in der luxirten Linse eine Zertrümmerung und Zersprengung der äusseren Faserschichten, theilweise Zerstörung des Epithels und völlige Vernichtung der Kernzone in den Faserschichten.

Lucciola (893) giebt eine lange, ausführliche Zusammenstellung aller Verletzungen, welche das Auge und seine Umgebung betreffen können, geordnet nach den verschiedenen betroffenen Abschnitten. Krahnstöver.

Buchanan (894) fand bei vielen verletzten Augen, dass die Gegend der Macula sich kuppenförmig über das allgemeine Niveau erhob. Die Netzhaut war hier von der Pigmentlage getrennt und bildete primäre und secundäre Falten, die sehr oft durch Exsudation verklebt waren. Das Sehvermögen kann durch Zerstörung der Stäbchenschicht verloren werden. Im Epithel ist das Pigment oft unregelmässig vertheilt. Werner.

In Grasham's (895) Fall wurde der Pons durch einen Holzsplitter verletzt, der durch den Mund eindrang und die Verbindung zwischen hartem und weichem Gaumen durchbohrte. Es bestand rechtsseitige Hemiplegie und Hemianopsie. Der Fall ist sehr sorgfältig beobachtet, Gesichtsfeldszeichnungen sind beigegeben. Werner.

Starr (896) war mit Hülfe des Fluoroskops im Stande, das Stahlstück im Glaskörper mit jeder Bewegung des Augapfels sich bewegen zu sehen. Der Glaskörper war von Blut erfüllt. In die abhängigste Stelle der Sclera

Digitized by Google

wurde eine Oeffnung gemacht und ein starker Elektromagnet eingeführt. Ein Telephon wurde mit dem Magneten verbunden, und man konnte deutlich hören, als die Berührung des Stahls mit dem Magneten stattfand. Das Stahlstück wurde entfernt. Es ist keine weitere Geschichte des Falles angegeben.
Burnett.

In dem Fall von de Schweinitz (897) wurde die Länge des Stahlstücks von Hrn. Dr. Swet durch die X-Strahlen u. z. in der Gegend der Macula bestimmt. Ein dreieckiger Lappen wurde in der Sclera unterhalb des Randes des M. rect. externus angelegt, ein Hirschberg'scher Magnet eingeführt und auf den Punkt gerichtet, wo der Fremdkörper gelegen war. Das Stahlstück wurde schon beim ersten Versuch zurückgezogen. Es war dreieckig und 2 : 2 mm gross. Es wog 9 mm. Mehrere Tage lang trat beträchtliche Reaction auf, doch erholte sich jedoch das Auge wieder mit einer kalkartig aussehenden Linse, aber guter Lichtempfindung und guter Projection.
Burnett.

Stökl (898) war es in zwei Fällen aus der Fuchs'schen Klinik in Wien gelungen, eine genaue Localisation der Fremdkörper durch Röntgenstrahlen im Auge vorzunehmen; in beiden Fällen war es nach den sonst üblichen Methoden absolut unmöglich den Fremdkörper, geschweige denn dessen Sitz festzustellen. Es fand sich bei dem ersten Patienten sofort bei der Durchleuchtung in dem sonst normalen dichten Kopfschatten in den der Orbitalgegend entsprechenden Partien ein kreisrunder ca. 3 mm im Durchmesser fassender scharf umschriebener, tiefer Schatten, der nur von einem Fremdkörper herrühren konnte. Die Anwesenheit eines solchen war somit festgestellt, doch musste man dem Operateur zur Entfernung desselben noch nähere Anhaltspunkte geben, d. i. ihn localisiren. Es ist das bekanntlich schwierig, weil das starke Knochengerüst des Kopfes auf den Fluorescenzschirm einen so dichten, beinahe gleichmässigen Schatten wirft, dass zwar z. B. eine Erkennung der verschiedenen pneumatischen Räume ganz gut möglich ist, eine genaue Differencirung und Abgrenzung der einzelnen Schädeltheile jedoch beinahe unmöglich ist. Deshalb werden Fremdkörper, die in den Gesichtstheil des Schädels eingedrungen sind, bei der Durchleuchtung zwar gefunden, können jedoch zu den umgebenden, auf dem Schirm nicht contourirten Theilen in keine Beziehung gebracht werden.

Es wurden nun Fixpunkte dadurch geschaffen, dass dem Patienten kleine quadratische Bleiplättchen mit Heftpflaster an die Gesichtshaut geklebt wurden und zwar an den äusseren Orbitalrand beider Augen in der Mitte des oberen und unteren Orbitalrandes des verletzten Auges und schliesslich auf den Nasenrücken. Der Kopf wurde im Profil beleuchtet und zwar so, dass die beiden von den Marken am äusseren Orbitalrande herrührenden Schatten sich deckten. So liess sich leicht die Lage des Fremdkörpers finden.

Digitized by Google

In dem von Hotz (899) berichteten Falle hatte das Stahlstückchen die Hornhaut und die obere Partie der Iris und Linse durchbohrt. Es war wegen der Linsentrübung nicht sichtbar. Er vergrösserte die Hornhautwunde und führte die Spitze des Elektromagneten in die Linsensubstanz ein. Beim zweiten Versuch wurde das Stahlstück entfernt. Es war dreieckig geformt und maass an der Basis des Dreiecks 1,5 mm. Der Fall verlief gut.

Burnett.

Bernard (900) berichtet über eine in der Landolt'schen Klinik vorgenommene Entfernung einer männlichen Filaria loa von 22 mm Länge aus der Haut des oberen Lides eines 2 Jahre am Congo gewesenen Mannes. Der Wurm bewegte sich mit grosser Leichtigkeit, erschien bald unter der Conjunctiva, bald unter der Lidhaut und verursachte ausser einem leichten Zucken nur geringe entzündliche Röthung ohne Sehwellung.

v. Mittelstaedt.

XXII. Augenstörungen bei Allgemeinleiden.

901. W. Dawson and D. F. Rambaut. Analysis of the ocular phenomena in forthy cases of general paralysis of the insane. Brit. Med. Journ. Sept. 1898, p. 687.

902. Févé et Lauboy. Note sur les variations de l'action mydriatique de l'atropine chez les épileptiques. Rec. d'opht. 1898, p. 385.

903. A. Gabrielidès. Hemiaopsie tabétique. Arch. d'opht. T. XVIII, No. 5, p. 305.

904. V. Miller. Exophthalmic goître with unilateral eye symptoms. Brit. Med. Journ. Sept. 1898, p. 629.

905. J. Hinshelwood. A case of enophthalmic goître with unilateral eye symptoms. Brit. Med. Journ. June 1898, p. 1653.

906. J. Talko. Seltener Fall von Phthysis und Enophthalmia ocu. dextri. Woenno-Medic. Journ. 1898, Mai.

907. C. Zimmermann. On ocular affections in puerperal eclampsia. Arch. of Ophthalmology, Vol. XXVII, 5. p. 490.

908. Sulzer. Contributions à l'étude du Zone ophtalmique. Ann. d'ocul. T. CXIX, p. 401 et T. CXX, p. 16.

909. Major P. M. Yarr. Malarial affections of the eye. Brit. Med. Journ. Sept. 1898, p. 870.

910. Neuschüler. Di un sintoma oculare nella neurastenia (Contributo alla diagnosi di neurastenia). Annali diottalm. fasc. I u. II. 1898.

911. Hallauer, O. Ein Fall von Orbitalphlegmone nach Zahnoperation. Archiv f. Augenheilk., Bd. XXXVII, p. 251.

912. Mooren. Gesichtsstörungen und Uterinleiden. Wiesbaden, J. F. Bergmann, 1898.

Digitized by Google

913. Leitner, Wilhelm. Sehnervenkrankheit im Anschlusse an chronische Bleivergiftung. Ungarische medicinisehe Presse 1898, No. 36. Nichts neues.

914. Noyon. Over loodvergiftiging. Nederl. Oogheelkundige Bydragen. Aufl. 6, 1898.

915. Pergens. Contributions à la connaissance de la cyanopsie. Ann. d'ocul. T. CXX, p. 114.

916. Baas, K. Die Augenerscheinungen der Tabes dorsalis und der multiplen Sclerose. Samml. zwangl. Abhandl. a. d. Gebiete der Augenheilk. Herausgegeben von Vossius, II. Band, Heft 6.

Dawson und Rambaut (901) geben eine Analyse der Augensymptome bei 40 Fällen allgemeiner Paralyse im Richmondasyl zu Dublin. Ihre Ergebnisse sind folgende: Von den Pupillarreflexen ist am gewöhnlichsten der sensorische oder sympathische afficirt, dann der Lichtreflex, der consensuelle ist häufiger betroffen als der directe. Die Fälle zeigten vorgeschrittene Atrophie der Papillen, zwei Neuritis, einer hiervon nur in leichtem Grade. Verschiedene Fälle von Oculomotoriuslähmung wurden meistens bei vorausgegangener Syphilis beobachtet. (Bei Beurtheilung der Pupillarreaction wurde die Sehschärfe nicht festgestellt.) Werner.

Gabrielidès, (903) welcher »Hemiaopsie« für richtiger als »Hemianopsie« hält, sah bei einem luetischen Tabiker einen bitemporalen Gesichtsfeldausfall, welcher theilweise wieder verschwand, sodass in den betreffenden Gesichtsfeldhälften nur mehr oben und unten eine Einschränkung bestand. — Wahrscheinlich war die Hemianopsie durch Zusammenfliessen zweier von oben und unten sich entgegenkommender Scotome entstanden, welche sich in ihrer Mitte wieder aufhellten. v. Mittelstaedt.

Miller's (904) Patientin, ein junges Mädchen, litt an rechtsseitigem Exophthalmus mit Stellwag'schem und Graefe'schem Symptom. Der rechte Lappen der Schilddrüse war vergrössert, es bestand Tachycardie und erhöhte nervöse Erregbarkeit. Werner.

Hinshelwood's (905) Patientin, eine 24jährige Frau, hatte geringen Enophthalmus des linken Auges mit ausgesprochener Retraction des oberen Lides und Graefe'schem Symptome. Es bestand gleichmässige Vergrösserung der Schilddrüse, aber kein Herzklopfen. Der starre Ausdruck war ca. 5 oder 6 Wochen vor der Behandlung aufgefallen, welche in Verabreichung von Antipyrin bestand. Drei Monate nach Beginn war Patient wohl, Graefe's Symptom war aber noch vorhanden. Das Fortbestehen des letzteren führt den Verf. zu der Ansicht, dass die Ursache dieses Symptoms verschieden von der der Lidretraction sein muss. Werner.

Talko's (906) Fall betrifft einen 22jährigen Soldaten, bei dem ohne sichtbare Ursache am rechten Auge sich anfangs Gesichtsfeldbeschränkung nasalwärts, hierauf, im Laufe vor ein paar Wochen Enophthalmia (bis auf

Digitized by Google

$1^1/_2$ ctm.), bedeutende Hypotonie (bis T—3), Verlust des Sehvermögens bis auf schwache Lichtempfindung, bei unverändertem ophthalmosc. Bilde des Sehnerven und des Augenhintergrundes, klonischer Krampf des Orbicularis palpebrarum, bedeutende Beschränkung der Beweglichkeit des Auges nach aussen und nach unten entwickelte. Die Pupille zeigte sich anfangs verengert, war aber nachher, bei sehr schwacher Reaction auf Licht, der des andern Auges fast gleich. Einmal hatte Patient einen eintägigen Fieberanfall ($+^0$ — bis $32{,}0^0$) mit Verlust des Bewusstseins, und nachträglichen Irrereden, ein 2. Mal wieder einen, einige Stunden währenden Anfall von Aufregung und Irrereden, welche sich weiter nicht wiederholten. Spermin-Injectionen blieben erfolglos; Strychnin-Injection hoben den Tonus bei auf T—1, und das Sehvermögen bis auf Fingerzählen auf $^1/_2{}'$. Diese geringe Besserung ging aber bald wieder zurück. Ausserdem hat Patient leichte musculäre Zuckungen an der rechten Wange (besonders des Levator angularis), viele leuco-dermatische Flecken in verschiedenen Stellen. Den Kopf hielt Patient immer nach links geneigt. Verf. verlegt das Grundleiden in die Schädelhöhle. Trotz sehr gründlicher Analyse des Falles entschliesst sich Verf. nicht das Leiden genauer zu localisiren und den Charakter desselben (vielleicht hysterischen Ursprungs) zu bestimmen. Hirschmann.

Zimmermann (907) giebt eine litterarische Uebersicht der Augenstörungen bei Eklampsie und berichtet über einen von ihm selbstbeobachteten Fall, wo eine Einengung des Gesichtsfeldes des linken Auges nach oben und aussen beobachtet und bei der Section ein Erweichungsherd im linken Hinterhauptslappen festgestellt wurde, der am Boden des Hinterhorns des Seitenventrikels lag. Abelsdorff.

In einer Monographie über den Herpes zoster ophthalmicus gelangt Sulzer (908) zu dem Schluss, dass die Zostereruptionen in zwei grosse Classen zu theilen sein: dieselben können einer acuten, specifischen, die Immunität verleihenden Infectionskrankheit, dem Zosterfieber, ihr Dasein verdanken, und dann dem Exanthem der Masern und der Scharlach gleichwerthig sein, oder aber einfach ein Symptom verschiedenartiger Affectionen sein, z. B. Syphilis, Tabes, traumatische und infectiöse Knochenläsionen, Phlebitis, Gicht, Sinusitis, Tumoren, Gefässerkrankungen etc.

Die Mehrheit der Fälle von Zoster ophthalmicus scheint der letzteren Classe anzugehören. Dies ist besonders der Fall, wenn sich die Bläscheneruption der Haut und der Conjunctiva mit Symptomen complicirt, die den Augapfel betreffen: primäre interstitielle Keratitis, Muskellähmungen, Neuritis optica. Diese Eruptionen sind nicht die Folge einer acuten Infectionskrankheit, sondern ein Symptom einer encephalitischen, meistens basalen circumscripten oder diffusen Affection.

Während die Prognose des Zosterfieber gut ist, muss sie in den Fällen von symptomatischer Zostereruption im Gebiet des Trigeminus sehr reservirt

Digitized by Google

sein; der Verlauf des Leidens kann sowohl durch schwere Symptome von Seiten des Centralnervensystems als durch Beeinträchtigung des Sehvermögens getrübt werden. Sulzer.

Nach Yarr (909) wurzeln alle Affectionen des Auges bei Malaria in Circulationsstörungen und können folgendermassen eingetheilt werden: 1. Neuritis, 2. Netzhautblutungen, 3. Retinochorioiditis, 4. Ergüsse in den Glaskörper. Bei 1. bestehen die Hauptsymptome in Supraorbitalschmerzen und Lichtscheu, häufig Nachtblindheit, schnellen Schwankungen der Sehschärfe, Gesichtsfeld intact oder leicht eingeengt. Farbensinn normal, wenn nicht Atrophie folgt. Die Papille hat eine »teinte rouge grisâtre.« In 80% dieser Fälle tritt partielle Atrophie ein. 2. Die Blutungen können kleine und peripherische sein oder grosse peripapilläre und maculare. Sie sind oft durch Parasiteninfarcte und nachfolgendem Extravasat veranlasst. 3. Der Eintritt erfolgt gewöhnlich gegen Ende des Hitzestadiums und wird begleitet von Supraorbitalschmerzen, Lichtscheu, Photopsie. 4. Bei der Seltenheit derselben, die von Seely (Trans. Amer. Opht. Soc. 1882) beschrieben sind, giebt Yarr keine eigenen Beobachtungen. Die folgenden in ihrer Entstehung unklaren Affectionen wurden noch von anderen Autoren beschrieben: Plötzliche und dauernde Erblindung ohne sichtbare Veränderung des Hintergrundes; periodische Amaurose; plötzliche in Atrophie endigende Amaurose; dauerndes centrales Scotom; periodisches Blausehen. Leichte Grade von Chininamaurose kommen bei den Malariabehandlung häufig vor. Werner.

Nach Neuschüler (910) sind Gesichtsfelddefecte bei Neurasthenie von den verschiedenen Autoren sehr verschieden gewürdigt worden. Nach zahlreichen Untersuchungen von Neuschüler finden sich immer Gesichtsfeldbeschränkungen und ebenso mehr oder weniger bedeutende Vergrösserung des blinden Flecks. Neuschüler erklärt den »Verschiebungstypus des Gesichtsfeldes« (Michel) aus der Ermüdung, ebenso die von ihm immer beobachtete gleichzeitige Vergrösserung des blinden Flecks, welch letztere Verengerung des Gesichtsfeldes proportional entgegengesetzt ist.

Krahnstöver.

Hallauer (911) führt zuerst die spärliche Litteratur an, welche über eitrige Entzündung des orbitalen Zellgewebes nach Zahnoperationen berichtet. Hallauer's Patient ist ein 28jähriger Mann, der stets gesunde und gute Augen hatte. Er liess sich bei einem Bader den rechten oberen Molarzahn ausziehen. In der darauf folgenden Nacht stellten sich heftige Schmerzen in der rechten Gesichtshälfte ein, an die sich eine Schwellung des rechten Auges schliesst. Es besteht auch bald eine grössere Eiterung aus der Nase. Es wird die Trepanation der Highmorhöhle vorgenommen und eine ca. 3 Centimeter tiefe Incision durch das obere Lid vorgenommen, es entleert sich reichlich Blut, aber kein Eiter, erst später stellt sich auch Eiter ein. Patient genas.

Digitized by Google

Mooren (912) hat bekanntlich über das Thema der Gesichtsstörungen bei Uterinleiden schon im Jahre 1881 im Ergänzungsheft des Knapp und Schweigger'schen Archives für Augenheilkunde eine umfassende Arbeit gebracht. In vorliegender Monographie sind Mooren's weitere Erfahrungen auf diesem interessanten Gebiete niedergelegt. Verfasser sagt, dass er vor Allem bemüht gewesen sei den physiologischen Zusammenhang der gegenseitigen Einwirkung nach Kräften klar zu stellen. Prof. Martin in Berlin gab dem Verfasser, seinem Freunde, die gynäkologische wissenschaftliche Unterlage. Dem Leser wird sich aus dem Gegebenen eine Fülle von Interessantem zeigen, jedoch kann ich mich des Eindrucks nicht entwehren, dass Verfasser hier und da doch noch kritischer hätte sein können. Bei manchen Affectionen, wo ein Zusammenhang möglich ist, ist derselbe doch noch nicht bewiesen.

Das erste Kapitel handelt über die Einwirkung der Geschlechtsreife auf den Gesammtorganismus, es folgt der Einfluss der Uterinstörungen auf das Entstehen der Augenleiden, das Zurücktreten der Menstruation, den Einfluss der Parametritis, die Hysterie etc.

Den Schluss bilden in ausführlicher Weise therapeutische Vorschriften und Rathschläge.

(913) Nach Analogie des Vorkommens von Epilepsie bei Erkrankungen der Endanordnungen der sensiblen Nerven an anderen Theilen des Körpers lässt sich erwarten, dass auch schmerzerregende entzündliche Vorgänge am Auge unter Umständen eine Reflex-Epilepsie hervorrufen können. Für die Annahme spricht eine Mittheilung von Galezowski, der bei einem 40Jährigen fand, dass epileptische Anfälle verschwanden, nachdem das eine sieben Jahre vorher in Folge von Verletzung atrophirte Auge enucleirt worden war. Einen ähnlichen Fall beobachtete Stoewer aus der Mosler'schen Klinik in Greifswald. Es handelte sich um einen Patienten, der im Anschluss an Influenza Iritis mit Pupillarverschluss bekommen hatte (1891). Von der Zeit ab bekam er alle paar Tage typische epileptiforme Anfälle. Dieselben blieben vollständig aus, nachdem das erblindete Auge enucleirt worden war.

Ein 48 jähriger Bleiarbeiter bemerkte nach Noyon (914), nachdem er durch eine heftige Bleiintoxication befallen war, dass mit dem rechten Auge schlechter gesehen wurde. Die Sehschärfe war $^1/_6$ Gesichtsfeld rechts und rechts oben eingeschränkt. Kein Centralscotom. Im Glaskörper Blutungen, dunkele unbewegliche coulissenähnliche Häutchen. Papille weiss, geschwollen, hie und da mit unscharfen Rändern. Die Lumina der Gefässe sehr eng, die Gefässwand an vielen Stellen sehr verdickt. In der Retina einzelne Blutungen auch um den Gefässen. Retina trübe. Das ganze also das typische Bild einer in Atrophie übergehenden Entzündung des N. opticus. Interessant ist, dass das linke Auge frei blieb. Westhoff.

Das Blausehen ist bis jetzt 8 mal beobachtet worden. Pergens (915) veröffentlicht einen neunten Fall. Der 44 jährige vollkommen normale Patient

Digitized by Google

hatte entgegen seiner Gewohnheit zu viel getrunken. Beim Erwachen bemerkt er ausser des in diesen Fällen selten fehlenden Kopfwehs, dass ihm die meisten Gegenstände blau erscheinen. Da diese Anomalie im Laufe des Tages nicht verschwindet, consultirt er P., welcher die Augen in jeder Beziehung normal findet. Roth macht den Eindruck von Purpur; der weisse Grund ist von der Farbe der Kornblümchen, aber weniger saturirt. Blau erscheint viel intenser als im Normalzustand. Im Spektroskop präsentiren orange und blau die grösste Intensität. Die Blätter der Bäume und der Sand der Promenade scheinen dem Patienten von Reif bedeckt, wenn die Sonne scheint Im Schatten erscheinen die Blätter braun wie im Herbst. Die Tiefenempfindung war ebenfalls afficirt: die hellen Theile erscheinen genähert, die dunklern Theile entfernt.

Im Chibret'schen Chromatophotometer sieht Patient hauptsächlich blau und grün; roth erscheint als Purpur, gelb wird nur in starker Intensität percipirt.

Die Erscheinungen vermindern sich langsam während 3 Tagen, sodass am vierten Tage nur noch eine leichte Hyperästhesie für blau besteht.

Sulzer.

Baas (916) giebt eine klare Darstellung der Augenerscheinungen bei Tabes dorsalis und der multiplen Sclerose.

Berichtigung zum Litteraturbericht über das zweite Quartal 1898.

Band XXXVIII, Heft 2.

Es soll heissen auf Seite 77 bei Heine (358) 4. Zeile des Ref. statt: ein wesentlicher Factor ein — **un**wesentlicher — Factor und 14. Zeile desselben Ref. statt: die Zonula anspannt die Zonula — **ent**spannt —.

St. Bernheimer.

Vermischtes.

Privatdocent Dr. Oeller in München ist zum ausserordentlichen Professor ernannt worden, ebenso Privatdocent Dr. Baas in Freiburg i. B.

Digitized by Google

Systematischer Bericht

über die

Leistungen und Fortschritte der Augenheilkunde

im vierten Quartal 1898.

Erstattet von

Privatdocent Dr. St. Bernheimer in Wien, Stabsarzt Dr. O. Brecht, Professor Dr. R. Greeff, Professor Dr. C. Horstmann, Professor Dr. P. Silex in Berlin,

unter Mitwirkung von

Dr. G. Abelsdorff, Berlin, Dr. S. M. Burnett in Washington, Docent Dr. Dalèn in Stockholm, Privatdocent Dr. J. Herrnheiser in Prag, Professor Dr. Hirschmann in Charkow, Dr. Krahnstöver in Rom, Dr. P. von Mittelstaedt in Metz, Professor Dr. Da Gama Pinto in Lissabon, Dr. Richard Schweigger in Berlin, Dr. Sulzer in Paris, Dr. L. Werner in Dublin, Dr. C. H. A. Westhoff in Amsterdam etc.

Redacteur: C. Horstmann.

Für Abschnitt I—III Referent:

Professor Dr. C. Horstmann, Berlin.

I. Allgemeine ophthalmologische Literatur.

917. Graefe, A. Motilitätsstörungen mit einleitender Darlegung der Augenbewegungen. 2. und 3. Lieferung. Graefe-Saemisch, Handbuch der gesammten Augenheilkunde. 2. neubearbeitete Auflage, II. Theil, VIII. Bd., XI. Kapitel. Leipzig. W. Engelmann 1898.

918. Haab, O. Atlas der äusseren Erkrankungen des Auges nebst Grundriss ihrer Pathologie und Therapie. Lehmann's med. Handatlanten, Bd. XVIII. München. J. E. Lehmann 1899.

919. Ramsay, A. Maitland. Atlas of external diseases of the eye. Forty-eight full-page plates of the Eye in colour and photogravure, with descriptive text. Glasgow 1898: James Mac Lehose.

920. Seligmann, S. Die mikroskopischen Untersuchungsmethoden des Auges. Berlin 1899. S. Karger.

921. Edgren, J. G. Die Arteriosclerose. Klinische Studien. Leipzig. Veit & Comp. 1898.

922. Transactions of the Ophthalmological Society of the United Kingdom. Vol. XVIII, 1898.

923. Dolganow, W. N. Zur Frage von der Verbreitung und den Ursachen der Blindheit in Russland. Wratsch 1898, Nr. 34—36, 38—40, 42—43.

Digitized by Google

924. Höhne, J. S. Ueber die für den Militärdienst nothwendigen Grenzen des Sehvermögens und die den Sehapparat betreffenden Paragraphen des neuen Reglements. Wojenno-Med. Journ. 1898, October.

925. Greeff, R. und Brecht, O. Die Neueinrichtungen auf der Abtheilung für Augenkranke in dem Königl. Charité-Krankenhause. Charité-Annalen XXIII. Jahrg.

926. Peunow, A. Kurzer Bericht über die 1888—1897 ambulatorisch ausgeführten Augenoperationen. Wjestnik Ophthalm. 1898, H. 4—5.

927. Nowitzky, A. K. Bericht über die augenärztliche Thätigkeit des kaguiskischen Punktes im Jahre 1897. Wjestnik. Ophth. 1898, H. 4—5. 921 Augenkranke. Zum Referat nicht geeignet.

928. Krymholz, M. Thätigkeit der mobilen oculistischen Colonne im Jahre 1897 im Gouvernement Witebsk. Wjestnik Ophth. 1898, Nr. 6.

929. Bayer, J. Bericht über die Wirksamkeit der Augenabtheilung des Stefan's Hospital in Reichenberg im Jahre 1898. Correspondenzblatt des Vereins deutscher Aerzte in Reichenberg und Umgebung 1899, Nr. 1.

930. Cohn, H. Uebersicht über 4000 Augenoperationen. Wochenschr. f. Ther. u. Hygiene des Auges II, Nr. 1.

Wenige Wochen nach Erscheinung der 1. Lieferung der Graefe-Saemisch'schen Handbücher sind bereits die 2. und 3. erschienen. Dieselben enthalten, aus der bewährten Hand A. Graefe's (917) stammend, die Fortsetzung der Motilitätsstörungen und zwar den Schluss der Augenmuskellähmungen, das muskuläre Schielen und die Krämpfe der Augenmuskeln.

Der Atlas von Haab (918) ist der 18. Band der Lehmann'schen medicinischen Atlanten und bildet eine Ergänzung zum Atlas und Grundriss der Ophthalmoskopie und ophthalmoskopischen Diagnostik des gleichen Verfassers. Auf 76 farbigen und 6 schwarzen Abbildungen nach Original-Aquarellen sind die Erkrankungen der Lider, Bindehaut, Hornhaut, Sclera, Iris, Linse, des Glaskörpers und der Orbita meist in ganz vorzüglicher Weise wiedergegeben. Demselben ist ein Grundriss beigegeben, welcher das Wichtigste und speciell das enthält, was der Studirende und practische Arzt in erster Linie braucht, um die Erkrankungen des Auges zu erkennen.

Auch der Atlas von Ramsay (919) auf 48 theils farbigen, theils photographischen Tafeln mit beschreibendem Texte bietet eine ganz vorzügliche Anschauung der äusseren Erkrankungen des Auges.

Edgren (921) giebt auf Grund reichlicher klinischer Beobachtungen ein übersichtliches Bild der Arteriosclerose. Auch die Beziehungen der Augenerkrankungen zur Arteriosclerose haben in gedrängter Form ihre Erwähnung gefunden.

Digitized by Google

Der XVII. Band der Transactions of the Ophthalmical society (922) enthält 412 Seiten 67 Mittheilungen mit 9 Tafeln und Textabbildungen. 6 Tafeln stellen Skiagramme von Fremdkörpern im Auge und in der Orbita dar. Die wichtigsten Abhandlungen sind: Priestley Smith, über die Aetiologie und erziehende Behandlung bei Strabismus convergens (Bowman Lecture); Comitébericht der Gesellschaft über den Werth der einfachen Enucleation im Vergleich zu den Methoden, welche an ihrer Stelle empfohlen sind; Stephenson, über epitheliale Xerose; P. Henning, Retinitis proliferans mit Sectionsbefund; E. T. Collins, Pathogenese der Cataracta polaris anterior; verschiedene Fälle von Localisation von Fremdkörpern durch die X-Strahlen, Experimente über die Vereinigung von Hornhautwunden etc.

Werner.

Die umfangreiche Arbeit von Dolganow (923) bietet eine sehr eingehende statistische Analyse des von den «mobilen oculistischen Colonnen während der Jahre 1893—1895 gesammelten Materials. Die Zahl der untersuchten Kranken beträgt 84440. Darunter wurden 6630 unheilbare Blinde notirt. Genaue Angaben aber sind nur über 2839 verhanden. Die vielen Tabellen und Zahlenangaben sind zum Referiren nicht geeignet.

Hirschmann.

Höhne (924) berechnet die geringste zum Schiessen nothwendige Sehschärfe nach der Grösse der in der Armee bei den Schiessübungen gebräuchlichen Schiessscheiben. Höhne fand, dass je nach der Grösse dieser Scheiben eine Sehschärfe von $^1/_8$ bis $^1/_2$ nothwendig ist. Zur Bestimmung der Entfernung des Zieles mittelst des Augenmaasses muss, nach der Ansicht Höhne's, das andere Auge wenigstens einen Vis. $= ^1/_{16}$ besitzen. Hirschmann.

Greeff und Brecht (925) geben eine Beschreibung der in der Augenabtheilung der Charité neu eingerichteten Untersuchungs- und Operationszimmer.

Im Ganzen führte Peunow (926) 4575 Operationen aus, darunter 993 Extractionen (3% Verlust), Tatuage der Leucome übt Peunow in der Weise, dass er mittelst des Gräfe'schen Messers im Leucom eine Tasche macht, in welche er die Tusche mittelst der Wecker'schen canelirten Nadel einführte. Die Details des Berichtes sind zum Referate nicht geeignet.

Hirschmann.

Die Zahl der behandelten Patienten Krymholz's (928) betrug 6040. Die Zahl der Augenkranken macht im Gouvernement Witebsk 15%—20% aller Kranken aus. Mehr als ein Drittel aller Augenkranken hatte Trachom. Unheilbar Blinde auf beiden Augen 481, wovon 43% in Folge von Trachom.

Hirschmann.

Im Jahre 1898 wurden in der Augenabtheilung des Reichenberger Hospitales (929) im ganzen 1266 Kranke, davon 448 ambulatorisch behandelt. Von den stabil Behandelten waren 405 Männer und 413 Frauen.

Digitized by Google

An Krankheitsformen wurden behandelt:

Leiden der Bindehaut	95	Männer,	80	Frauen
« « Hornhaut	135	«	167	«
« « Lederhaut	10	«	7	«
« « Regenbogen- und Gefässhaut . . .	20	«	26	«
« « Linse	34	«	42	«
« » Netzhaut und Sehnerven	22	«	11	«
» des ganzen Augapfels	6	«	1	«
Glaucome	3	«	7	«
Bau- und Einstellungsfehler des Auges . . .	—	«	7	«
Krankheiten des Thränenapparates	7	«	21	«
« der Lider	16	«	18	«
« « Augenhöhlen	24	«	22	«
Verletzungen des Auges	33	«	4	«

Hierunter befanden sich mit Eiterfluss der Neugeborenen 45, Eiterfluss der Bindehaut Erwachsener 6, Diphtherie der Bindehaut 13 und Trachom 64. Die Zahl der operativen Eingriffe betrug 286, davon kleinere 65. Staaroperationen 71, davon Lappenschnitt 53 (7mal ohne Iridectomie), Linearschnitt 5, Discission 13. Die Erfolge waren: ganze 93%, theilweise 4%, Misserfolge 3%. Bei Lappenextractionen betrug der Procentsatz der ganzen Erfolge 94%. Iridectomien wurden 41 gemacht, darunter 14mal wegen Glaucoms, 2 Sclerotomien bei Glaucom, Schieloperationen 5, Enucleationen 14. Statt der Narcose wurde bei der Enucleation die Schleich'sche Infiltrationsanästhesie angewendet. Man kann mit dieser «thatsächlich ausreichen».

Herrnheiser.

II. Allgemeine Pathologie, Diagnose und Therapie.

931. Schnaudigel, V. Die Immigrationstheorie und die Lehre von den Schlummerzellen. v. Graefe's Arch. f. Ophthalm. XLVII, 2, p. 387.

932. Weichselbaum, A. und Müller, L. Ueber den Koch-Weeks'schen Bacillus der acuten Conjunctivitis. v. Graefe's Arch. f. Ophthalm. XLVII, 1, p. 108.

933. Gifford, H. Notes on ophthalmic bacteriology partly with reference to aseptic. Arch. of Ophthalm. XXVII, 6, p. 616.

934. van Geuns, J. R Ueber Entstehung von Cataract nach Unterbindung der Venae vorticosal. v. Graefe's Arch. f. Ophthalm. XLVII, 2, p. 249.

935. Bäck, S. Experimentelle histologische Untersuchungen über Contusio bulbi. v. Graefe's Arch. f. Ophthalm. XLVII, 1, p. 82.

Digitized by Google

936. Koster, M. G. Ueber die Möglichkeit der Filtration durch Iris und Chorioidea und durch die Linsenkapsel. Arch. f. Augenheilk. XXXVIII, 1, p. 27.

937. Schwarz, E. Ueber Fremdkörper-Riesenzellen um Cilien im Bulbus. v. Graefe's Arch. f. Ophthalm. XLVII, 1, p. 68.

938. Krückmann, E. Ueber eine Meningoencephalocele des Augapfels. v. Graefe's Arch. f. Ophthalm. XLVII, 1, p. 50.

939. Kunz, F. Ueber Tuberculose des Auges und seiner Adnexa. In.-Diss. Marburg 1898.

940. Luigi, Monesi. L'epitelio nella Riparazione delle ferite della cornea. Giorn. della R. Acc. di med. di Torino LXI, 8.

941. Strada, Ferdinando. Sulle cellule caliciformi della congiuntiva. Boll. de la Soc. med. chir. di Pavia 1898, Nr. III.

942. Filator, W. Ein Fall von mehrfacher angeborener Anomalie am Auge. Wjest. Ophthalm. 1898, 4—5.

943. Swanzy, H. R. On some of the congenital anomalies of the eye. Trans. Ophth. Soc. of the Unit. Kingd. XVIII.

944. van Duyse. Pathogénie de la cyclopie. Arch. d'Ophthalm. XVIII, 10, p. 623.

945. v. Hippel, E. Ueber Anophthalmus congenitus. v. Graefe's Arch. f. Ophthalm. XLVII, 1, p. 227.

946. Stebbius, H. L. Zwei Fälle von Chorea in Folge von Anstrengung des Auges. Med. Rec. 1898, Nov. 9.

947. Pixenti. Di un riflesso pupillare di origine auricolare. Atti e rend. dell'Acc. med. chir. di Perugia IX, 3.

948. Davidson, Mackenzie and E. Treacher Collius. On the localisation of foreign bodies in the eye and orbit by the Röntgen-rays. Trans. Ophth. Soc. of the Unit. Kingd. XVIII, p. 200.

949. Heugren, W. Tva fall af fràmmande Kroppar i ögat, diagnosticerade med Röntgenstralar. Hygiea 1898, Nov.

950. Trantas. Utilité de l'examen ophtalmoscopique chez les syphilitiques. Annal. d'Ocul. CXX, p. 286.

951. Jackson, E. Die Entfernung zwischen dem Untersucher und dem Patienten für genaue Skiaskopie. Ophthalm. Rec. 1898, December.

952. Chorzew, S. N. Vergleichende skiaskopische Refractionsbestimmung vor und nach Atropinisirung. Wojenno-Med.-Journ. 1898, December.

953. Fumagalli, A. Le iniezioni profonde intra musculari di calomelano nella terapia oculare. La clinica moderna 1898.

954. Abadie. De la Section du Sympathique cervical. Indications thérapeutiques. Annal. d'Ocul. CXX, p. 286.

955. Report of a Committee of the Ophthalmological Society to consider the relative value of simple excision of the eyeball and the operation which have been substituted for it. Trans. Ophth. Soc. of the Unit. Kingd. XVIII, p. 233.

Digitized by Google

956. Hirschberg, J., Bemerkungen über Magnet-Operation. Berliner klin. Wochenschr. 1898, Nr. 46.

957. Eversbusch, O., Behandlung der bei Erkrankungen der Verdauungsorgane vorkommenden Erkrankungen des Auges. Handbuch der Therapie innerer Krankheiten. Herausgegeben von Penzold und Stintzing, 2. Aufl., V. Band, Januar 1898.

Nach den Untersuchungen von Schnaudigel (931) führen die nach einer gesetzten Schädlichkeit in der Hornhaut auftretenden Wanderzellen, welche zu einer Zeit sich finden, in der eine Reaction des Hornhautgewebes selbst noch nicht nachweisbar ist, zum weitaus grossen Theil eosinophile Granula und documentiren sich dadurch allein schon als Leucocyten, welche in die Hornhaut vom Rande her eingewandert sind. Die Lehre von Grawitz, welche in den Spindelformen und in den Degenerationsbildern der Leucocyten Zellen sieht, die autochthon als Schlummerzellen entstehen und nach Ablauf der Entzündung wieder in den Schlummerstand zurückkehren, is sonach irrig.

Weichselbaum und Müller (932) wiesen im Exsudate einer acuten Conjunctivitis, welche epidemisch auftrat, einen dem Koch-Weeks-schen identischen Bacillus nach, der als Erreger derselben anzusehen war. Diese Behauptung wurde zunächst bewiesen durch das constante und nahezu ausschliessliche Vorkommen des erwähnten Bacillus im Secrete der von ihnen untersuchten Fälle von Conjunctivitis, sowie durch die Congruenz zwischen der Menge der Bacillen und der Intensität des Entzündungsprocesses; auch in jenen Fällen, in welchen neben Bacillen noch andere Bacterien vorkamen, waren letztere an Zahl weit zurückstehend. Für die Richtigkeit dieser Behauptung sprach auch die Thatsache, dass nach Uebertragung des den erwähnten Bacillus ausschliesslich oder nahezu ausschliesslich enthaltenden Secretes auf die gesunde Bindehaut von Menschen die gleiche Form von Entzündung entstand und im Exsudate desselben der gleiche Bacillus gefunden wurde. Weiter war es gelungen, den Bacillus rein zu cultiviren, durch Uebertragung seiner Culturen auf die Bindehaut des Menschen dieselbe Entzündung zu erzeugen und im Exsudate dieser wieder den gleichen Bacillus ausschliesslich oder wenigstens in weitaus überwiegender Menge mikroskopisch oder culturell nachzuweisen. Der Bacillus war sehr schwer zu cultiviren; seine Züchtung gelang in der Regel bloss auf Menschenblutserumagaragar und zwar in verlässlicher Weise, wie es schien, nur bei gleichzeitiger Aussaat gewisser, saprophytischer Bacterien, also wahrscheinlich unter dem Einfluss der Stoffwechselproducte der letzteren. Die Colonieen des Bacillus hatten noch am meisten Aehnlichkeit mit jenen des Influenzabacillus und mit denen eines von Müller bei Trachom gefundenen Bacillus. Von beiden unterscheiden sie sich aber dadurch, dass sie noch kleiner sind und dass sie auf Blutagar in der Regel nicht wachsen, auch auf Menschenblut-

Digitized by Google

agar nur bei Anwesenheit gewisser Saprophyten gedeihen. Die Lebensfähigkeit des Koch-Weeks'schen Bacillus ausserhalb des Organismus sowie seine Widerstandsfähigkeit schien im Allgemeinen sehr gering zu sein. Diese Eigenthümlichkeit sprach dafür, dass eine weitere Verbreitung der durch ihn verursachten Krankheit nur dann erfolgen dürfte, wenn das Secret der entzündeten Bindehaut in noch feuchtem Zustand und möglichst bald nach seiner Entfernung aus dem Bindehautsacke auf die Bindehaut eines anderen Individuums gelangt. Besonders leicht wurde die Krankheit auf Kinder übertragen. Die Thatsache, dass die durch den Koch-Weeks'schen Bacillus bedingte Conjunctivitis auch in ein chronisches Stadium übergehen konnte, während dessen die Erscheinungen unter Umständen sehr gering waren, lässt den Schluss zu, dass auch durch solche anscheinend gesunde Individuen die Krankheit verschleppt werden kann.

Gifford's (933) Experimente bestätigen von neuem die Unmöglichkeit, den Lidrand oder die Conjunctiva zu sterilisiren. Ein ständiger Bewohner des Conjunctivalsacks ist nach Gifford der Xerosebacillus und Staphylococcus pyogenus albus. Um die Zahl der Keime festzustellen, genügt nicht die Platinoese, sondern die Conjunctiva muss oberflächlich abgeschabt werden. Wenngleich keine vollständige Sterilisation möglich ist, empfiehlt es sich doch, Conjunctiva und Lidrand vor Operationen sorgfältig abzureiben.

Abelsdorff.

van Geuns (934) unterband bei einer Reihe von Kaninchen die Venae vorticosae. Danach steigerte sich sofort der Augendruck. Bald sammelte sich das Blut in der vorderen Kammer als Hyphaema, es entstand Chemosis-Oedem der Lider und Exophthalmos. Nach und nach gingen diese Stauungserscheinungen zurück. Die Cornea zeigte immer Veränderungen in Form von Trübungen und Gefässneubildungen, auch diese gingen wieder zurück und nach 3 Wochen sah die Cornea wieder normal aus. In 4 Angen bildete sich totale Cataract aus, während es bei den andern nur zu partieller Linsentrübung kam. Anfänglich waren die Veränderungen in der Linse klinisch nicht zu verfolgen wegen der Blutung in der vorderen Kammer, erst 3 bis 4 Wochen nach der Unterbindung liessen sich dieselben constatiren.

Nach den Untersuchungen von Bäck (935) zeigen die Netzhautschichten bei der Commotis retinae normale Verhältnisse; eine besondere Schwellung war nicht zu constatiren, ebenso niemals subchorioideale Blutungen. Als Ursache des Commotis muss ein Transsudat zwischen Chorioidea und Retina angesehen werden, was sich in allen Fällen fand, wo intra vitam eine Netzhautweissfärbung beobachtet worden war. Das Exsudat stammt aus der Chorioidea. Mit seinen flüssigen Bestandtheilen ist die an diesen Stellen anliegende Netzhaut imbibirt und dadurch getrübt, in Folge dessen dieselbe durch Lichtreflexion das Bild der Weissfärbung bietet. Die Ursache der Transsudatbildung ist in einer traumatischen Paralyse der Gefässe zu suchen.

Digitized by Google

Koster (936) leugnet im Gegensatz zu Ulrich die Möglichkeit der Filtration durch Iris und Chorioidea.

Schwarz (937) fand in 3 in Folge von Verletzung zu Grunde gegangenen Augen Cilien. Dieselben waren von Granulationsgewebe umgeben, in welchen sich Riesenzellen vorfanden.

Gestützt auf eine Reihe von Experimenten, stimmt Monesi Luigi (940) mit Ranvier u. A. überein in der Annahme, dass das Epithel, welches Carnealwunden und Substanzverluste der Cornea überzieht, altes Epithel aus der Umgebung der Wunde ist. Im Gegensatz zu Ranvier aber findet Monesi stets eine Zone der activen Wucherung des Epithels, mit zahlreichen Kerntheilungsfiguren, besonders in den mittleren und tieferen Zelllagen. Diese Zone, welche immer in einer grösseren Entfernung von den Wundrändern sich vorfindet, kann nach Ansicht des Uerfassers nicht ihre Ursache finden in der vorhergehenden Hinbewegung des Epithels der Wundränder nach dem Substanzverlust hin, da sie schon 1 Stunde nach gesetzter Verletzung gesehen wurde, wo von einer Vorwärtsbewegung des Epithels noch keine Rede sein konnte, sondern sie geht dieser Bewegung voran, ist die treibende Kraft für dieses Fortschreiten. Je weiter der Substanzverlust gedeckt war, desto näher rückten die Kerntheilungsfiguren nach seinen Rändern hin, um bei geschehener Ueberkleidung auch vereinzelt in den tieferen Schichten das jetzt den Substanzverlust deckenden Epithels sich vorzufinden. Krahnstöver.

Strada (941) tritt der Ansicht bei, dass die Becherzellen der Conjunctiva normale, stets sich vorfindende Gebilde seien, welchen eine physiologische Bedeutung als schleimbildende Elemente zukomme. Er stützt seine Ansicht auf eine grosse Anzahl von Untersuchungen, welche an dem verschiedensten Material und unter den verschiedensten Bedingungen ausgeführt wurden. Als Ursprungsstätte sieht Verfasser die tiefsten Schichten des Epithels an. Krahnstöver.

Filator (942) beschreibt einen Fall von angeborenen Strabismus conv. dextri, beiderseits kleine, flache Cornea mit sehr breitem Limbus, Ectopie der sehr engen (am rechten Augen ovalen) Pupillen, ungleichmässige Färbung der Iris, auf derselben eine hervorragende wallförmige Bildung mit grossen Zacken mit Fädchen (Membr. pupill. und hypertrophirte Zacken des circ. irid. minor.) Rechtes Auge zählt Finger auf $1^1/_2$ Mtr. Linkes Auge vis. = 0.2 — 0,3. Hirschmann.

van Duyse (944) beschreibt in der Fortsetzung seiner Arbeit noch 4 Cyclopeu-Augen und giebt am Schlusse derselben eine Zusammenstellung der in den 13 Fällen aufgenommenen Befunde. Erwähnt sei noch der Fall XII, welcher sich von allen anderen unterschied und das Cyclopenauge eines rhinocephalen Schweinsfoetus betraf mit Colobom der Iris und des Ciliarkörpers ohne Spuren zur Verschmelzung zweier Augenanlagen, wie sie in Form von Colobomen im Augengrunde selbst bei scheinbarem Mon-

Digitized by Google

ophthalmus vorhanden sind. In diesem Falle handelt es sich um atypische Cyclopie und zwar nicht um eine Vereinigung beider Augenblasen, sondern um ein Verschwinden oder eine Nichtbildung der einen zu einer Zeit, wo die Anlage beider Augen die Mittellinie des Neuralrohres einnahm. Hier war also thatsächlich nur ein Auge vorhanden. v. Mittelstaedt.

Nach den Beobachtungen von E. v. Hippel (945) beruht der Anophthalmus congenitus nicht auf einem Fehlen der Augenanlage, sondern auf einem mehr oder weniger frühen Zugrundegehen des angelegten Auges, der Ansicht von Manz entsprechend.

Swanzy (943) berichtet über angeborene Anomalien des Auges unter folgenden Titeln: Bewegungsanomalieen, Iriscolobome, Mikroophthalmus mit Proptosis. Der letzte Fall war nrsprünglich von Power (Vol. XIV p. 212) beschrieben worden, die Untersuchung wird jetzt von Verf. vervollständigt. Alle Nähte waren mit Ausnahme einiger am Hinterhaupt verknöchert, so hob das Gehirn in seinem Wachsthum das Dach empor, zog die Orbitalwände nach oben und führte zur Oblitteration der Augenhöhlen. Werner.

In dem ersten Stebbius'schen Falle (946) wurden bei einem 9jährigen Mädchen die sehr ausgesprochenen chorea-artigen Symptome durch + 0,75 im rechten und + 0,5 im linken Auge unterdrückt. Wenn die Gläser nicht getragen wurden, kehrten die Symptome zurück. — Im zweiten Falle bestand bei einem 13jährigen Knaben ein geringer Grad von Hyperopie mit Esophorie von 7°, Correction durch Gläser beseitigte die chorea-artigen Symptome vollständig. Burnett.

Pixenti (947) beobachtete bei Katheterisirung der Tuba Eustachii heftige oscillatorische Bewegungen der Pupille, welche sich jedesmal wiederholten, und eine Fortsetzung der Behandlung verhinderten. Autor nimmt eine Reflexerscheinung an, wagt aber nicht, eine Erklärung zu versuchen.

Krahnstöver.

Zur Bestimmung der Refraktion durch Skiaskopie empfiehlt Jackson (957) eine Entfernung von ungefähr $^1/_2$ Meter, wenn eine genaue Messung der Refraction der »Sehzone« beabsichtigt wird. Dieses hat er immer befürwortet.

Burnett.

Chorzew (952) untersuchte an 282 Augen skiaskopisch die Refraction (darunter 60 astigmatische), zuerst ohne Atropin und hierauf nach Atropinisation. Die Resultate dieser vergleichenden Untersuchung giebt er in folgenden Sätzen: 1) Die skiaskopische Refractionsbestimmung fällt vor und nach Atropinisation identisch aus in 30 % der Fälle. Bei Myopie sind gleiche Resultate häufiger (in 39 %), bei E. weniger häufig (in 33 %), bei H. noch seltener (in 5,6 %). 2) Bei Ungleichheit der Resultate giebt die Atropinisation höhere H.- und geringere M.-Grade. 3) Die Differenz übertrifft in 77 % nicht 1,0 D. und variirt in den übrigen zwischen 1,0 D — 2,0 D. 4) Die Bestimmungen des As. differiren in 85 %. Die mittlere Differenz der erhaltenen

Digitized by Google

As.-Grade = 0,9 D. In einzelnen Meridianen aber erhielt Ch. Differenzen bis 3,5 D. 5) Zu genauerer As.-Bestimmung ist Atropination nothwendig. Bei der Refractionsbestimmung ist sie bei geringen und mittleren Ametropiegraden nöthig. 6) Der Skiaskopie gebührt, ihrer Einfachheit, Leichtigkeit und Genauigkeit wegen, unter den Methoden der Refractionsbestimmung der erste Platz. Hirschmann.

Der wichtige 74 Seiten enthaltende Bericht der Ophthalmological Society of the Unit. Kingd. (955) hat Statistiken verschiedener Quellen und Antworten von 48 Augenärzten zur Grundlage. 1. 120 Fälle von Mules's Operation. 2. 20 Fälle von Mules's Operation. 3. 40 Fälle von Einfügung eines künstlichen Auges in die Tenon'sche Kapsel. Die Resultate wurden zusammengestellt bei 1. einfacher Enucleation, 2. Evisceration mit oder ohne Glaskugel, 3. Einsetzen eines Auges in die Tenon'sche Kapsel, 4. Verkleinerung des Bulbus durch Abtragung, 5. Neurotomia und 6. Neurectomia opticociliaris. In Betracht kamen folgende Fragen: I. Die relativen Gefahren einer Meningitis und II. sympathischer Ophthalmie. III. Die Nachtheile jeder Operation. IV. Besondere Vortheile bezüglich des Tragens eines künstlichen Auges. V. Wichtige Punkte der Operationstechnik. VI. Bis zu welcher Ausdehnung sollte die Wahl der Operation von der Natur des einzelnen Falles abhängen?

I. Bei 10734 Enucleationen kamen 7 Todesfälle vor, das Auge war in diesen Fällen von Eiterung ergriffen. Meningitis kann aber auch bei eitrigen Processen im Auge ohne Operation eintreten, wie Fälle von Warlomont, Knapp und Fay beweisen. Nach den anderen Operationsmethoden wurde kein Todesfall beobachtet, aber die Zahl der Fälle ist nicht gross genug. II. 5 Fälle von sympathischer Ophthalmie wurden nach Mules's Operation beobachtet, während nach einfacher Evisceration kein solcher eintrat. In allen Fällen genas das sympathisch erkrankte Auge. Ebenso wird nach Neurotomie und Neurectomie sympathische Ophthalmie erwähnt. Bei 10734 Enucleationen zeigten sich nur 2 zweifellose Fälle von sympathischer Ophthalmie, und zwar mehr als 8 Wochen nach der Operation, während nach Neurotomie und Neurectomie 5 Fälle 10 Wochen oder später nach der Operation beobachtet wurden. 3 Fälle von sympathischer Ophthalmie werden nach »Abscision« berichtet. III. Eine Tafel von Orbitamessungen bei 10 Erwachsenen, welchen das eine Auge schon in der Kindheit entfernt war, zeigte, dass die Orbita in der Entwickelung nicht zurückgeblieben war. Nach Enucleation ist Prominenz und Beweglichkeit des künstlichen Auges mangelhaft. Bei der Evisceration ist die Reaction stärker, die Heilung verlängert, zuweilen tritt Necrose oder Reizung des Stumpfs ein; das gelegentliche Herausgleiten oder Zerbrechen der Kugel nach Mules's Operation bildet einen mehr theoretischen als praktischen Einwand. Die Schattenseiten der Neurotomie und Neurectomie sind Blutungen in die Orbita mit Vortreibung des Auges, Hornhautulceration, Rückkehr der

Digitized by Google

Schmerzen, Papillitis auf dem anderen Auge. Abtragungen haben den Nachtheil, dass Blutungen, Eiterung, Reizbarkeit des Stumpfes folgen können. IV. Der kosmetische Effect der Enucleation steht hinter dem der anderen Operationen zurück. Bei Einsetzen einer Glaskugel sind Stellung und Bewegungen besser, und es besteht keine Neigung zur Secretanhäufung in der Augenhöhle. V. Bei der Enucleation ist von grösster Wichtigkeit Asepsis und die Verhütung, dass eitriger Inhalt des Augapfels in die Augenhöhle dringt. Ebenso sollte bei Mules's Operation die grösste Aufmerksamkeit auf Asepsis und Reinigung des Scleralsackes verwendet, die Blutung gestillt werden. Die Glaskugel sollte lose sitzen und die scleralen Wundränder genau aneinander gepasst werden. VI. Diese Frage wird in ihrer Beziehung zu intraocularen malignen Tumoren erörtert, zur eitrigen Panophthalmie, Wunden, die zum Ausbruch sympathischer Ophthalmie zu führen pflegen, Staphyloma anterior, geschrumpften Bulbis und schmerzhaften an Glaucom erblindeten Augen. Zur Veranschaulichung verschiedener Punkte werden eine Zahl sehr wichtiger Fälle erwähnt. Im Anhange ist ein besonderer Bericht von Bickerton hinzugefügt, der die Enucleation beschränken möchte auf intraoculare Tumoren, ausgedehnte Scleralwunden, geschrumpfte Bulbi, in welchen die Uvea nicht entfernt werden kann und Fälle von schon beginnender sympathischer Ophthalmie. In allen anderen Fällen zieht er die Evisceration vor. Werner.

III. Heilmittel und Instrumente.

964. Braunstein, E. P. Protargol bei Augenkrankheiten. Wratsch 1898, Nr. 42.

965. Esmann, Viggo. Oon Anwendelsen of Protargol tie protylaktisk in drypning mod nyfödtes Gienbetdendelse. Bibl. for lager 1898, Nov.

966. Dissler, N. N. Protargol bei Augenkrankheiten. Wratsch 1898, Nr. 49.

967. Denig, R. Argyrosis of the conjunctiva, the result of Protargol. The Times and Register, XXXVI, 6, p. 169.

968. Valençon, Ph. De l'emploi du protargol et en général des sels d'argent en thérapeutique oculaire. Paris 1898. A. Davy.

969. Guttmann. Atropin in der Augenpraxis. Wochenschr. f. Ther. u. Hyg. d. Auges, 1898, Nov. 24.

970. Emmert, E. Hyoscin (Scopolamin) und Hyoscyamin. Corr.-Bl. f. Schweizer Aerzte 1898.

971. Weljamowitsch. Ueber Vereinfachung der skiaspopischen Refraktionsbestimmung. Wjenno-med. Journ. 1898, Aug. Nichts Neues.

972. Lucciola e Cianciolo. Un nuovo astigmometro. Giornale med. del R. esercito, XLVI, 3.

Digitized by Google

973. Visser, S. Naschrift op Wycziging van myn toestel ter objectieve refractie bepaling van het oog. Geneesk. Tydschrift voor Ned. Indie, XXXVIII, p. 579.

974. Wolffberg. Eine sehr beachtenswerthe Eigenschaft der Isometropè-Brille. Wochenschr. f. Ther. u. Hyg. des Auges, It, Nr. 14.

975. Schiötz, H. Dr. Schiötz' prisme apparat og dets anvendelse. Norsk Mag. f. laegevidensk. 1898, Nr. 10.

976. Sachs, M. Sideroskop und Elektromagnet; ihre Verwendung in der Augenheilkunde. Wiener klin. Wochenschr. 1898, Nr. 43.

977. Linde, M. Elektrische Strassenbahn und das Sideroskop von Asmus. Centralbl. f. prakt. Augenheilk., XXII, p. 262.

978. Battaban. Cyklochrom. Centralbl. f. prakt. Augenh., XXII, p. 312.

979. Bettrémieux. Une pince spécialement destinée au rétournement des paupières pour les cautérisations dans le traitement de l'Ophtalmie des nouveau-nés. Arch. d'Ophtalm. XVIII, 10, p. 653.

Braunberg (964) empfiehlt Protargollösung bei acuten Conjunctivalentzündungen, bei Phlyctänen und bei eitriger Keratitis mit Hypopion. Bei Blennorrhoe der Conjunctiva und des Thränensackes war der Erfolg besonders glänzend. Die Blennorrhoe heilte in 5—7 Tagen. Bei Trachom sah B. keinen Nutzen und bei chronischen Catarrhen nur einige Besserung vom Protargol.

Hirschmann.

Esmann (965) hat sich die Aufgabe gestellt, zu untersuchen, ob das Protargol auf die Conjunctiva der Neugeborenen irritirend wirkt, und ob es die Entstehung von Conjunctivitis neonatorum ebenso sicher verhütet wie das Lapis. Die Untersuchung umfasst 552 Neugeborene, von denen 277 mit Protargol (29 mit 2 %, 248 mit 1 % Lösung) und 275 mit Lapis (1:150) behandelt wurden. Unter den ersteren 277 Fällen wurden Irritationserscheinungen 56 mal (ca. 20 %), unter den letzteren 275 Fällen nicht weniger als 159 mal (ca. 58 %) beobachtet.

Die Reizerscheinungen waren immer mild und verloren sich im Laufe von 1—2 Tagen. Das Protargol wirkt indessen offenbar weniger irritirend als das Lapis. Unter sämmtlichen 552 Kindern wurde Conjunctivitis 54 mal beobachtet und zwar 34 mal (12 %) unter den mit Protargol und 20 mal (7,3 %) unter den mit Lapis behandelten Fällen. Nur in 2 Fällen handelte es sich um gonorrhoische Conjunctivitis; von diesen war der eine mit Protargol, der andere mit Lapis behandelt.

Nach Verf. wirkt das Lapis also zuverlässiger als das Protargol und verdient deshalb als Prophylacticum beibehalten zu werden, wenn auch das Protargol weniger reizend ist und noch dazu den Vortheil hat, die Wäsche nicht zu beflecken.

Dalén.

Digitized by Google

Dissler (966) wandte Protargollösungen vergleichend mit Höllensteinlösungen an und kommt, auf Grund von 45 beobachteten Fällen zu folgenden Schlüssen: Die Lösungen des Protargol müssen ungefähr die 10fache Stärke im Vergleich mit Lapislösungen haben, um gleich starke Wirkung zu äussern. Bei Blennorrhoeen und heftigen Formen des epidemischen Catarrhes ist eine 40 % Lösung nöthig. Catarrhe und Blennorrhoe heilen beim Protargolgebrauch vortrefflich, aber die Dauer der Behandlung ist keine kürzere, als beim Gebrauch von Lapislösungen. Auch eine abortive Wirkung bei beginnender Blennorrhoe hat D. nicht gefunden. Ueble Einwirkung selbst bei Anwesenheit von Hornhautcomplicationen werden nicht beobachtet. Schmerzlosigkeit ist blos bei schwächeren Lösungen (bis zu 20 %) constatirt. Beim Gebrauch 40 % Lösung ist kein wesentlicher Unterschied in der Schmerzhaftigkeit von der 4 % Lapislösung zu bemerken. Bei Thränensackleiden waren die Resultate günstig. Ob aber dem Protargol ein Vorzug vor Höllensteinlösungen gebührt, wagt D. nicht zu behaupten. Hirschmann.

Nach den Ausführungen von Guttmann (969) ist Atropin diagnostisch indicirt nur bei Untersuchungen auf Cataract, therapeutisch ist es ein Mittel für die Iris, nicht aber für die Hornhaut.

Das Hyoscin ist identisch mit dem Scopolamin. Emmert (970) wendet dasselbe in 1 ‰ Lösung an. Zu rühmen ist die Schnelligkeit seiner Wirkung, die Intensität derselben, die Dauer und Art der Wirkung auf Pupille und Accommodation, die Unschädlichkeit für die Bindehaut, die Ungefährlichkeit der Allgemeinwirkungen auf Gehirn und Herz und die Haltbarkeit der Lösungen. Emmert hält das Präparat sowohl wegen der Beständigkeit seiner Wirkung als auch anderer hervorragender Eigenschaften für das zur Zeit beste Mydriaticum.

Im Princip unterscheidet sich das Astigmometer von Lucciola und Cianciolo (972) von den bekannten nicht wesentlich. Strenger Werth ist darauf gelegt, dass die Axe des Fernrohrs genau horizontal sei; das Rohr ist auf einem Fuss nur senkrecht nach oben und unten beweglich, und auf einer graduirten Schiene gegen das beobachtete Auge hin und davon weg. Das beobachtete Auge muss in die Mitte eines Ausschnittes gebracht werden, welcher sich in einem Brett befindet, das senkrecht zur Horizontalen dem Objectiv des Fernrohres gegenübersteht. In diesem Ausschnitt wird der Kopf durch 4 Schrauben fixirt, und die Stellung des Auges (in der optischen Axe des Fernrohres) durch ein Fadenkreuz im Ausschnitt bestimmt. Als Object dient ein weisses Quadrat mit den beiden Diagonalen, welches auf der Innenseite einer Scheibe sich befindet, welche als Segment einer Hohlkugel dem vordersten Theil des Objectives aufsitzt. Ihr Krümmungsradius ist 20 cm, der Durchmesser ihrer Basis 15 cm. Die ganze Scheibe und somit auch ihre concave, das Quadrat tragende, nach vorne sehende Fläche ist um die Axe des Fernrohres drehbar. Abgelesen wird die Grösse des jeweilig deutlichen Horn-

Digitized by Google

hautbildes der einen oder der anderen Diagonale des zu einem Rombus verschobenen Quadrats (bei Anwesenheit von Astigmatismus) direct auf dem Ocular des Fernrohres. Der Abstand vom Objectiv zum Hornhautscheitel des beobachteten Auges ist auf der Laufschiene ebenfalls direct ablesbar, somit die Daten zur Berechnung des Hornhautradius leicht zu ermitteln.

Krahnstöver.

Wolffberg (974) empfiehlt die Anwendung der Isometropengläser bei Aphakischen.

Schiötz (975) hebt die Wichtigkeit einer Unterschung der dynamischen Verhältnisse der Augenmuskeln hervor und beschreibt einen von ihm construirten Prismenapparat, mit welchem diese Untersuchung rasch und bequem ausgeführt werden kann. Der Apparat ist der Hauptsache nach derselbe, welcher früher in Nord. ophthalm. tidskrift 1888 und in diesem Archiv 1889 beschrieben worden ist, und besteht aus drei vertikal verschiebbaren Stäbchen, an welche die Prismen angebracht sind. In Betreff der näheren Details muss auf das Original verwiesen werden. Dalén.

Die von Bettrémieux (979) angegebene Pincette hat die Form einer Snellen'schen Lidpincette, bei welcher die Platte durch einen dem vorderen entsprechenden halbringförmigen Bügel ersetzt ist. Die gerieften Innenflächen der Enden dieser sich durch Federdruck von selber schliessenden Pincette liegen vorne und hinten auf der Conjunctiva des bereits umgewendeten Lides, das nunmehr noch weiter umgedreht werden kann, um die Uebergangsfalte ausgiebig frei zu legen. Der Druck auf das Lid lässt sich durch eine Schraube reguliren. v. Mittelstaedt.

Für Abschnitt IV—VII Referent
Dozent **Dr. St. Bernheimer**, Wien.

IV. Anatomie.

980. Campos, M. La portion refléchie de la membran hyaloide. Arch. d'opht., XVIII, Nr. 12, S. 748.

981. v. Sölder, Fr. Zur Anatomie des Chiasma opticum des Menschen. Nachweis der Partialkreuzung der Sehnerven auf Grund der normalen anatomischen Verhältnisse. Wiener klin. Wochenschrift 1898, Nr. 44, S. 996.

982. Bernheimer, St. Die Reflexbahn der Pupillarreaction. Nach anatomischen Untersuchungen an embryonalen Gehirnen des Menschen und Experimenten am Affen. v. Graefe's Archiv für Ophthalmologie, XLVII, p. 1.

983. Schneller. Anatomisch-physiologische Untersuchungen über die Augenmuskeln Neugeborener. A. v. Graefe's Arch. f. Ophthalm., XLVII, S. 178.

Digitized by Google

Campos (980) beschreibt ein in der Gegend der Ora serrata von der Membrana hyaloidea ausgehendes zu den Ciliarfortsätzen ziehendes System von Stützfasern für den Glaskörper. Die Membr. hyaloidea zeigt in der genannten Gegend zahlreiche halskrauseförmige Falten, welche durch den Zug je zweier in kleiner Entfernung von einander entspringender und sich dann strickartig zusammendrehender Fasern entstehen. v. Mittelstaedt.

v. Sölder (981) hat nach einer für die Frage der Sehnervenkreuzung neuen Methode die Zahl jener, welche die Partialkreuzung für erwiesen halten, vermehrt. Verf. ging von der Voraussetzung aus, dass die im Chiasma durch einen sagittalen Medianschnitt getroffene Fasermasse eine verschieden grosse sein muss, wenn die Sehnerven sich vollständig und wenn sie sich nur zum Theil kreuzen. Sie ist umso grösser, je mehr Fasern die Kreuzung eingehen. Ein Vergleich der Fasermengen im Sehnerv, im Tractus und im sagittalen Medianschnitt des Chiasma könnte also unter Umständen Aufklärung bringen, ob die Fasermenge der Sehnerven ganz oder zum Theile sich im Chiasma kreuzt. — An Chiasmen, welche in Formol gehärtet waren und der Weigert'schen Färbung unterworfen wurden, wurde die Schätzung nach bestimmter Methode (s. Original) vorgenommen. Die Berechnung ergab nach ausgiebigster Beachtung aller möglichen Fehlerquellen, dass das Chiasma auf einem medianen Sagittalschnitt viel weniger Fasern enthält, als in einem Nervus opticus und einem Tractus opticus zusammen enthalten ist. Hiermit ist ein neuer Beweis für die Partialkreuzung der Sehnervenfasern erbracht.

Bernheimer (982) hat an embryonalen Gehirnen, auf anatomischem Wege, durch Experimente am Affen nach der Degenerationsmethode und durch Versuche am lebenden Thiere (diese Gruppe von Versuchen ist nach einer früheren Arbeit referirt, Nr. 665) die Reflexbahn der Pupillareaction studirt.

Die Ergebnisse dieser verschiedenartigen Studien lassen sich in folgenden Sätzen zusammenfassen:

Die theilweise Kreuzung der Sehnervenfasern ist durch weitere Versuche (Degenerationsversuche, und Durchschneidung des Chiasma am lebenden Affen) unwiderlegbar bewiesen.

Auch jene Sehnervenfasern, welche die Pupillarreaction vermitteln (Pupillarfasern) verlaufen im Chiasma theilweise gekreuzt (s. Degenerationsversuche und Experimente am lebenden Affen).

Diese theilweise gekreuzten Pupillarfasern durchziehen, wahrscheinlich mit den übrigen Sehnervenfasern vermischt, den ganzen Sehstiel, vom Chiasma bis zum Corpus geniculatum externum. Von hier ab laufen die Pupillarfasern theils der inneren Begrenzung des äusseren Kniehöckers entlang, theils durch den inneren Rand desselben hindurch und sammeln sich an der inneren, oberen Begrenzung dieses Ganglions zu einem compacten Faserzug.

Dieser Faserzug biegt hier, neben und unter dem inneren Kniehöcker ab, zieht in fast gestrecktem, eben bemerkbar nach oben convexem Bogen

Digitized by Google

gegen den lateralen Sulcus des vorderen Vierhügels hin, und tritt dann, fächerförmig zerfasert in die Substanz des vorderen Vierhügels ein. Von hier ab zieht er in doppelt bogenförmigem Verlaufe nach hinten oben, dann nach vorne unten, bis unter das Niveau des Aquaeductus weiter und erreicht endlich mit seinen marklosen Enden die Gegend des lateralen Kopfendes der kleinzelligen paarigen Medialkerne, die Sphinkterkerne.

In diesem Faserzuge sind unzweifelhaft, sowohl links wie rechts gekreuzte und nicht gekreuzte Sehnervenfasern und »Pupillenfasern« enthalten. Es tritt darnach jeder Sphinkterkern mit ungekreuzten Sehnervenfasern (Pupillenfasern) des gleichseitigen und mit gekreuzten des gegenüberliegenden Auges in Beziehung.

Ausser dieser doppelten Verbindnng jedes Sphinkterkernes mit jedem Auge durch die theilweise gekreuzten Pupillenfasern muss noch eine centrale Verbindung der beiden Sphinkterkerne mit einander vorhanden sein (s. Experimente am lebenden Thiere und die beigegebene schematische Textfigur).

Die Art dieser centralen Verbindung der beiden Kerne ist anatomisch nicht unwiderlegbar festgestellt worden. Es ist am allerwahrscheinlichsten, dass diese Verbindung der beiden Kerne durch Contactwirkung der langen über die Mittellinie, hin- und herüber reichenden Ganglienzellenfortsätze vermittelt werde (Golgi'sche Präparate).

Nach allen diesen Thatsachen ist die noch nicht allgemein anerkannte Annahme eigener, ausschliesslich die Pupillarreaction vermittelnder Sehnervenfasern, sogenannter Pupillenfasern nicht nur berechtigt, sondern geboten.

Alle Untersuchungen des Verf., wie auch die Anderer, haben ergeben, dass das Ganglion Habenulae, der v. Gudden'sche und Darkschewitsch'e Kern in keinerlei Beziehung zur Irisbewegung stehen, dass letzterer nur als tiefer Kern der hinteren Commissur aufzufassen ist.

Endlich hat es sich auch durch die hier beschriebenen Degenerationsversuche, wie seiner Zeit durch die Nissel'sche Methode der primären Reizung gezeigt, dass die Kerne der Binnenmuskulatur des Auges im vordersten Antheile der vorderen Vierhügel, unter dem Aquaeductus, zwischen den Seitenhauptkernen liegen.

V. Physiologie.

984. Druault, A. Note sur la situation des images rétiniennes formées par les rayons très obliques sur l'axe optique. Arch. d'opht., T. XVIII, Nr. 11, S. 685.

985. Brudzewski, Ch. de. L'influence de l'éclairage sur l'acuité visuelle pour des objets colorés. Arch. d'opht., T. XVIII, Nr. 11, S. 692.

986. Koster, W. Verslag over eenige experimenten betreffende de erythropsie. Geneesk. Tydschrift 1899, Bd. I, S. 86.

Digitized by Google

987. Golowin, S. S. Untersuchungen über das specifische Gewicht des Kammerwassers. Wjestn. Ophth. 1898, Nr. 6.

988. Minor, James L. Sehenlernen im 41. Jahre zuerst mit einem Auge und später mit beiden Augen. New-York Med. Journ., 5. Nov. 1898.

989. Hoppe. Ueber eine Farbenerscheinung und deren Nachbild bei angeschauter Bewegung. Zehender's Klin. Monatsbl. f. Augenheilkunde, XXXVI, S. 405.

990. Holden, Ward. Ueber die Entstehung des »Flatterus« durch Nebeneinanderstellen bestimmter Farben von Weiss und Schwarz. (Uebersetzt aus der englischen Ausgabe des Archivs, Jahrg. 1898, Jan., von Dr. Friedmann.) Arch. f. Augenh., Bd. XXXVIII, 1, S. 77.

991. Koster, W. Bemerkungen zu den Versuchen von C. Hess »Ueber Accommodation«. Erwiderung. A. v. Graefe's Arch. f. Ophthalm., Bd. XLVII, S. 342.

992. Lipps, Th. Raumästhetik und geometrisch-optische Täuschungen I. Zeitschr. f. Psych. u. Phys. d. Sinnesorgane, Bd. XVIII, 5 u. 6, S. 105.

993. Nagel, W. Beiträge zur Diagnostik, Symptomatologie und Statistik der angeborenen Farbenblindheit. Arch. f. Augenheilkunde, Bd. XXXVIII, 1, S. 31.

994. Piltz, J. Ueber Aufmerksamkeitsreflexe der Pupillen (aus der psychiatrischen Klinik Burghölzli-Zürich). Neurol. Centralbl. 1899, Nr. 1. Leipzig.

995. Beer, Th. Die Accommodation des Auges in der Thierreihe. (Nach einem beim IV. internationalen Physiologen-Congress in Cambridge gehaltenen Vortrag.) Wiener klinische Wochenschr. 1898, Nr. 42.

996. Schultz, F. Ueber Wirkungsweise der Mydriatica und Miotica. Arch. f. (An. u.) Physiologie 1898, 1, 2, S. 47.

997. Abelsdorff, G. Physiologische Beobachtung am Auge des Krokodils. Arch. für Anatomie und Physiologie. Phys. Abth. 1898, 3, S. 155.

Druault (984) mass am lebenden (exophthalmischen), todten und schematischen Auge für die in verschiedenen Winkeln schief auffallenden Strahlen die Entfernung des Flammenbildchens (in gerader Linie) vom äusseren und inneren Hornhautrande und kommt ungefähr zu den gleichen Ergebnissen wie Donders und Groenouw. Bei in normaler Lage befindlichen Augen, bei denen nur eine Messung aussen und innen vorgenommen wurde, waren die möglichst weit nach vorne gerückten Lichtbildchen noch 7—8 mm vom Hornhautrande entfernt. — Iris und Linse hindern die Beleuchtung der vordersten Parthien, und betrug die Entfernung des Lichtbildes von der Cornea bei einem an weichem Staar operirten Auge 5,5 mm, bei dem nicht operirten 6,5 mm. v. Mittelstaedt.

de Brudzewski (988) wiederholte die Untersuchungen über den Einfluss der Beleuchtung auf die Sehschärfe. Farbige Papiere, in denen die

Digitized by Google

Buchstaben der Snellen'schen Tafel ausgeschnitten waren, wurden auf schwarzem Sammet fixirt und bildeten die Probetafeln, welche im dunkeln Zimmer durch eine jeweils genau messbare Menge Tageslicht beleuchtet werden. Es ergab sich, dass die Sehschärfe bis zu einer Beleuchtung von 100 sehr rasch, dann aber sehr langsam zunahm und die erhaltenen Maxima durch directes Sonnenlicht noch eine Erhöhung erfahren. Die abweichenden Ergebnisse anderer Untersucher sind durch die Anwendung künstlichen Lichtes bedingt, welches eine genügende Steigerung der Beleuchtung nicht gestattet. Unter den Curven, welche das Ansteigen der Sehschärfe für Weiss und Farben darstellen, ist die für Blau am niedrigsten, dagegen war bei sehr schwacher Beleuchtung 0,007 die Curve für Blau zuerst höher als die für Roth, bis von einer Beleuchtung 4,9 ab die Rothcurve wieder höher wurde. Wie schon andere fand auch Verf., dass das Erkennen schwach beleuchteter schwarzer Buchstaben auf blauem Grunde bei indirectem Sehen leichter als bei directem ist, und dass Buchstaben, welche bei letzterem unsichtbar waren, bei indirecter Fixation erkannt wurden. v. Mittelstaedt.

Nach Koster (986) kann man, wenn der periphere Theil der Netzhaut nicht, der centrale dagegen stark beleuchtet wird, Erythropsie sogar ohne Mydriasis wahrnehmen. Westhoff.

Die Bestimmungen des specifischen Gewichtes wurden von Golowin (987) mittelst kleiner, nicht capillarer Picnometer an lebenden Kaninchen, Hunden, Katzen ausgeführt und an 3 mit Glaucom behafteten Menschenaugen. Die Quantität des mittelst Spritze zu erhaltenden Kammerwassers erwies sich im Mittel aus den Augen von Kaninchen bis 0,3 ccm, von Hunden 0,8—1,0 ccm, jungen Katzen 0,7—0,8 ccm und aus Menschenaugen (Glaucomatösen) 0,2 ccm.

Das specif. Gewicht des Kammerwassers erwies sich bei den Untersuchungen Golowin's als ziemlich constant, sowohl bei Thieren derselben Species, wie auch verschiedener Species: bei Kaninchen variirte es zwischen 1,0081 und 1,0096, im Mittel = 1,0087, bei Hunden 1,0080—1,0096, im Mittel = 1,0086, bei Katzen 1,0080—1,0096, im Mittel = 1,0088. Dieses Gewicht entspricht ungefähr einer 1 % Kochsalzlösung, was ziemlich genau dem Inhalte an festen Theilen des Kammerwassers (1,3 % nach Hammarsten und 1,2 % nach Neumeister) entspricht. Das, nach Entleerung der Kammer wieder angesammelte Kammerwasser besitzt ein höheres specifisches Gewicht. In der ersten Zeit nach der Entleerung beträgt der Zuwachs des Gewichtes 0,007—0,008. 24 bis 48 Stunden später ist das specif. Gewicht wieder fast zur Norm zurückgekehrt. Instillation einer 5 % Kochsalzlösung in den Conjunctivalsack vor der Entleerung erhöht nicht das spec. Gewicht. Wird aber vorher das Hornhautepithel abgeschabt, dann wird das spec. Gew. des Kammerwassers durch Osmose des Kochsalzes aus dem Conjunctivalsacke wohl erhöht. Subconjunctivale Einspritzung einer 5 % Cl. Nal-Lösung übt keinen Einfluss auf das spec. Gewicht des Kammerwassers. Unmittelbar nach dem

Digitized by Google

Tode des Thieres nimmt das spec. Gew. des Humor aquaeus ab, steigt aber später, wenn die Austrocknung beginnt. Beim chronischen Glaucom ist das spec. Gew. des Kammerwassers normal, bei acuten aber merklich erhöht.

Hirschmann.

Minor's (988) interessanter Fall betraf einen 40jährigen Mann, welcher seit seiner Geburt staarblind war. Er war aussergewöhnlich intelligent und verrichtete die meisten Dinge, welche von Leuten mit sehenden Augen gethan werden, wie Holzhacken, Eisenhämmern, Bretterspalten u. s. w. und konnte sich überall ohne Schwierigkeit zurechtfinden. Seine instinktive Abschätzung der Richtung war bemerkenswerth. Er schien die Farben durch das Gefühl unterscheiden zu können. Nach Entfernung eines Staares gestattete man dem Auge, in zehn Tagen zu sehen. Sofort erkannte er Formen, wie viereckig und rund, und hatte ein gutes Urtheil über Farben. Die Gesichtsfelder waren normal. Er bemerkte, dass Gegenstände, mit denen er durch das Gefühl bekannt war, ihm mit den Augen nur in etwa $^1/_3$ der Grösse erschienen. Die andere Linse wurde bald darauf erfolgreich entfernt, er bekam binoculares Sehen, was ihm bei der Abschätzung der Entfernungen half. V. R $+ 7^{20}/_{40}$; L $+ 7^{20}/_{32}$. Burnett.

Hoppe (989) beschreibt eingehend die Farbenerscheinungen und Nachbilder, welche auftreten, wenn man aus dem Fenster eines schnellfahrenden Eisenbahnwagens ohne die Blickrichtung zu ändern steil hinab auf die den Bahnkörper bedeckenden Kieselsteine sieht, welche entgegengesetzt der Fahrrichtung dahineilen, so verschwimmen die Bilder der einzelnen Steine zu dunkeln untereinander und mit den Eisenbahnschienen parallelen Streifen, deren Zahl unter Abnahme der Breite zunimmt mit der Schnelligkeit der Fahrt und der Feinkörnigkeit des Bodenbelages.

Die weiteren Beobachtungen und Ausführungen müssen im O. nachgelesen werden. Verf. ersieht bei der Analyse dieser Erscheinungen, dass seine früher schon ausgesprochene Ansicht richtig sei, das heisst: Die physiologischen Vorgänge bei Wahrnehmung von Bewegungsnachbildern wickeln sich in der Netzhaut ab. Diejenigen, welche den Vorgang als eine Urtheilstäuschung auffassen, welche durch Augenbewegung, das Muskelinnervationsgefühl und anderes herbeigeführt werde, sind nach Verf.'s Meinung im Unrecht.

Piltz (994) Versuche über die Aufmerksamkeitsreflexe der Pupillen haben ergeben, dass die Pupillen sich stark verengern beim Lenken der Aufmerksamkeit auf den Lichtreiz, schwächer bei einer blossen Lichtvorstellung. Es erweitern sich die Pupillen hingegen stark beim Lenken der Aufmerksamkeit auf einen im Gesichtsfeld sich befindenden dunklen Gegenstand; schwächer bei der Vorstellung eines dunkeln Gegenstandes und bei der blossen Vorstellung von Muskelanstrengung.

Vorstellungen indifferenter Gegenstände lassen die Pupillen unverändert. Die Stärke der Schwankung der Pupille hängt von dem Grade der Aufmerksamkeit ab.

Digitized by Google

Nach Schultz (996) lähmt Atropin die Endigungen der N. ciliares breves im Sphincter selbst, so dass eine Mydriasis entsteht, welche durch elektrische Reizung der Fasern der aus dem Halssympathicus kommenden N. ciliares longi prompt zum Verschwinden gebracht werden kann.

Cocaïn ruft die Erweiterung der Pupille durch Reizung der Dilatatorfasern hervor, so dass die Atropinmydriase durch Cocaïn verstärkt werden kann. Dasselbe kann durch concentrirtere Cocaïnlösung allein bewirkt werden. Ob die Cocaïnmydriasis unabhängig von jeder Einwirkung auf die Irisgefässe ist, lässt sich absolut nicht beweisen.

Das Physostigmin bewirkt die Miosis durch Reizung der peripheren Enden der N. ciliares breves. Atropin und Physostigmin sind daher echte Antagonisten, da sie beide auf dieselben Nerven im entgegengesetzten Sinne einwirken.

Abelsdorff (997) fand die Netzhaut der Krokodile sehr stäbchenreich, wie dies bei den nächtlichen Thieren das gewöhnliche ist. In den Stäbchen ist Sehpurpur enthalten, der dem Augenhintergrunde eines im Dunkeln gehaltenen Thieres eine schöne Purpurfärbung verleiht, was sich auch ophthalmoskopisch nachweisen lässt. Die Regenerationsfähigkeit des Sehpurpurs ist eine sehr intensive und erlischt auch nach dem Tode nicht, wenn die Netzhaut mit dem Epithel in Berührung bleibt. Sowohl im guaninhaltigen Tapetum retinale als auch im tapetumfreien Theile des Auges war eine Pigmentwanderung unter dem Einflusse des Lichtes nicht vorhanden, das Pigment war auch im Dunkelauge in den Fortsätzen der Epithelzellen angehäuft.

VI. Refractions- und Accommodationsanomalien.

998. Risley, S. D. Anisometropie. Ophthalm. Record., Dec. 1898.

999. Bruns, H. D. Entfernung der Linse wegen hochgradiger Myopie. Amer. Journ. of Ophth., October 1898.

1000. Iwanow, A. A. Die Refraction der Kinder-Augen in den ersten vier Lebensmonaten. Diss. St. Petersburg. Nach einem Ref. d. Wratsch 1898, Nr. 47.

1001. Bandot. Traitement de la myopie très forte par la suppression du cristallin ou l'ablation. Annales d'oculist. LXX, p. 319.

1002. Muntendam. De operative behandling der zware myopie. Geneeskundig Tydschrift 1898, Bd. II, p. 1057.

1003. Barret, J. W. Do Mammals accomodate? Ophthalm. Rev. Bd. XVII, p. 255.

1004. Otto, F. Berichtigung der sogenannten Richtigstellung des Herrn Dr. Fukala zu meiner Abhandlung über operative Behandlung hochgradiger Kurzsichtigkeit. A. v. Graefe's Arch. f. Ophth. Bd. XLIV, p. 244.

Digitized by Google

1005. Weiss, L. Ueber das Gesichtsfeld der Kurzsichtigen. Leipzig und Wien. F. Denticke 1898.

1006. Asher, W. Monoculares und binoculares Blickfeld eines Myopischen. v. Graefe's Arch. f. Ophthalm. XLVII, p. 318.

Nach Risley's (998) Erfahrung ist es entschieden rationell, jedes Auge in jedem Fall vollständig zu corrigiren, sei es, dass Anisometropie myopischer oder hyperopischer Art, oder dass Antimetropie (entgegengesetzter Refraction, H. u. M. Noyes,) vorhanden ist. Burnett.

Der von Bruns (999) veröffentlichte Fall betraf ein 12jähriges Mädchen mit V R $= \frac{4}{200}$, aber mit $-20 = \frac{20}{50}$; L. $\frac{5}{200}$, mit $-18 = \frac{20}{50}$. R wurde die Linsenkapsel discindirt und zwei Wochen später $^2/_3$ der Linse mit der Lippincott'schen Spritze unter geringem Verlust des Glaskörpers entfernt, worauf eine Iritis mit Hypopion und Verschluss der Pupille erfolgten. Die erste ausgiebige Iridectomie öffnete die Pupille nicht, eine zweite ergab schliesslich eine Oeffnung, durch welche mit $3 . D + 3 . ^c 105^0$ V $= \frac{20}{50}$ wurde.

Burnett.

Iwanow's (1000) Untersuchungen wurden skiaskopisch an 1000 Augen ausgeführt. Er fand H. in $92\,^0/_0$, E. in $7{,}2\,^0/_0$ und M. nur in $0{,}6\,^0/_0$. M. = 5,0, 6,0 und 7,0 D wurde bei einem 2 Wochen alten und 2 drei Wochen alten Kindern gefunden, ohne Sichel oder sonstigen ophthalmoskop. Veränderungen. Die Zusammenstellung nach Altersmonaten ergiebt eine schnelle Zunahme der Emmetropie und schwacher H. auf Rechnung hoher Hypermetropiegrade, also eine Zunahme der Refraction von den ersten Lebenstagen an.

Hirschmann.

Barret und Lang (1003) hatten früher die Refraction bei Säugethieren erforscht. Sie fanden niemals eine Aenderung des Refractionszustandes der Augen, ausgenommen bei Affen. Barret beschreibt in dieser Arbeit weitere Experimente an Affen, Katzen und Hunden etc. Zur Erleichterung der Beobachtung wurde an dem betreffenden Auge eine doppelte Iridectomie gemacht und die Refraction bestimmt durch Retinoskopie vor und nach Reizung des Ciliarmuskels durch Eserin oder Electricität. Ausser bei Affen wurde keine Refractionsveränderung entdeckt. Verf. schliesst, dass nur beim Menschen und Affen das Accommodationsvermögen vorhanden ist. Nach einer Mittheilung Th. Beer's an den Verfasser beträgt die Accommodationsbreite bei Reptilien 13—15 D, bei Affen 10 D, bei anderen Thieren nur 1—3 D.

Werner.

Nach den Untersuchungen von Weiss (1005) ist das Gesichtsfeld der Myopen für Weiss sowohl wie die übrigen Farben verkleinert.

Digitized by Google

Asher (1006), der an einer Myopie von 5,0 Dioptr. leidet, untersuchte sein eigenes monoculares und binoculares Blickfeld. Er fand, dass der gemeinsame Theil der beiden monocularen Blickfelder für eine gewählte Entfernung, welche einer Nahestellung ohne Accommodation der kurzsichtigen Augen entspricht, sich nicht mit dem binocularen Blickfeld deckt. Vielmehr ist das letztere nach oben, zu beiden Seiten und etwas nach unten seitlich in auffälliger Weise relativ eingeschränkt.

VII. Muskeln und Nerven.

1007. Barabaschew, P. N. Recidivirende Oculomotoriuslähmung. Russki Medicinski Wjestnik Bd. I, 3.

1008. Beard, C. H. Neue Erfahrungen über die Vorlagerung der musculi recti. Journ. Americ. med. Assoc., October 1898.

1009. Homèn, E. A. Bidrag tui Kânuedomen om ophthalmoplegia externa (Beitrag zur Kenntniss der Ophthalmoplegia externa). Tinska lakaresànskapets 1898, XL.

1010. Zeehuissen. Particele oculomotorius verlamming. Geneesk. Tydschrift 1899, I, p. 105.

1011. Landolt. L'opération du strabisme. Annales d'oculist. CXX, p. 388.

1012. Vieusse. Du diagnostice des parésies des muscles de l'oeil par l'étude de la diplopie. Recueil d'ophthalmologie 1898, p, 681.

1013. Priestley Smith. On the etiology and educative treatment of convergent strabismus. (Bowman Lecture.) Trans. ophthalm. Soc. U. K. Vol. XVIII.

1014. Landolt, Ed. De l'opération du strabisme. Arch. d'opht. XVIII, 10, p. 609.

1015. Antonelli, A. Mécanisme du strabisme chez l'hérédosyphilitique. Arch. d'opht. XVIII, 10, p. 637.

1016. Praun, Ed. Vorlagerung mit Theilung des vorzunähenden Muskels. Centralbl. f. pract. Augenh. XXII, p. 261.

1017. Neustädter, Otto. Beitrag zur Casuistik des einseitigen Nystagmus. Arch. f. Augenheilk. XXXVIII, p. 67.

1018. Weiss, L. Ueber Accommodation des Schielauges mit Berücksichtigung der Convergenzverhältnisse der Schielenden. Zehender's Klin. Monatsblätter f. Augenh. XXXVI, p. 443.

1019. Bach, L. Zur Lehre von den Augenmuskellähmungen und den Störungen der Pupillenbewegung. Eine vergleichende und pathologisch-anatomische, experimentelle und klinische Studie über die Augenmuskelkerne, das Ganglion ciliare, die Reflexbahnen und das Reflexcentrum der Pupille. 1. Hälfte (wird nach dem Erscheinen der zweiten Hälfte besprochen werden). v. Graefe's Arch. f. Ophthalm. XLVII, 2, p. 339.

Digitized by Google

Der 23jährige Patient Barabaschew's (1007) leidet vom 10. Lebensjahre an an periodischen Kopfschmerzen, die vom 14. Lebensjahre an regelmässig ein Mal monatlich in der rechten Schläfengegend, der rechten Orbita und im rechten Augapfel mit bedeutender Heftigkeit, mit gleichzeitigen Obstipationen und gastrischen Erscheinungen auftraten und einige Tage anhielten. Zu 19 Jahren wurde zum ersten Male nach einem solchen heftigen Anfall Oculomotoriuslähmung constatirt, die erst nach 3—3 $^1/_2$ Monaten vollkommen verschwand. Seitdem traten in Zwischenräumen von 6 bis 11 Monaten noch 4 mehr oder weniger complete Lähmungsanfälle des rechten Oculomotorius auf, die jedesmal 3—3 $^1/_2$ Monate bis zur vollständigen Heilung erforderten. Pat. ist seit seiner Kindheit anämisch und leidet häufig an Verstopfung. Barabaschew führt die recidivirende Lähmung auf die durch Anämie und Verstopfungen bedingte Autointoxication zurück, die er durch die nachgewiesene Oligocythämie und Hypalbuminose für bestätigt hält.

Hirschmann.

Beard (1008) giebt die Statistik von 214 Fällen von Strabismus, worunter 142 Fälle convergirend. Von den letzteren wurden 81 Fälle durch Vorlagerung behandelt und zwar 5 durch Vorlagerung der mm. externi und 24 der mm. interni. Durch das Studium dieser Fälle ist er zur Ueberzeugung gelangt, dass die Vorlagerung die einzig richtige Operation für alle Formen von Strabismus ist. Burnett.

Homèn (1009) hatte Gelegenheit, zwei ungewöhnlich reine Fälle von Ophthalmoplegia externa bei zwei 27jährigen Brüdern (Zwillinge) zu beobachten. Die Lähmung bestand, langsam zunehmend, seit mehr als 10 Jahren und wird auf nuclearen Ursprung zurückgeführt. Lues konnte mit grösster Wahrscheinlichkeit ausgeschlossen werden; eine andere Ursache war nicht zu constatiren. Durch Vernähung des Muscul. frontalis mit der Sehne des Levator palp. super. wurde in dem einen Falle eine wesentliche Besserung der vorhandenen Ptosis erzielt. Dalén.

P. Smith (1013) bespricht in seiner 30 Seiten langen, interessanten Vorlesung hauptsächlich den Werth der erziehenden Behandlung bei Strabismus. Verf. zeichnete 2 Jahre lang alle Fälle persönlich auf. Folgende Punkte wurden bei jedem Falle notirt: Alter des Patienten, Zeit und Umstände, wann das Schielen anfing; Natur des Schielens, periodisch, dauernd, alternirend oder einseitig; Fixationsvermögen des schielenden Auges, Schielwinkel. Beim zweiten Besuche wurde die Sehschärfe und Refraction nach Atropineinträufelung bestimmt und Gläser verordnet. Später wurden dann das Fusionsvermögen und seine Grenzen durch ein besonderes, abgebildetes Instrument sowie das binoculare Sehen untersucht. Es werden 261 Fälle von Strabismus analysirt und folgende Ergebnisse mitgetheilt: 1. Beim Strabismus convergens besteht eine Unregelmässigkeit in der Innervation, indem die Convergenzthätigkeit nicht der Controlle der optischen Centren untersteht. 2. Die mangelhafte

Digitized by Google

Controlle hängt von der mangelhaften Entwickelung des optischen Apparates ab. Der Fehler ist häufig erblich, mag er nun im Auge oder den Centralorganen gelegen sein. 3. Hypermetropie beträchtlichen Grades schafft Disposition und bildet zuweilen die Ursache zu Strabismus, indem eine abnorme Anstrengung in der Controlle erforderlich wird. 4. Die Störung wird befestigt und zu einer dauernden gemacht durch Unterdrückung der Function des schielenden Auges. Bei der Heilung sollte man trachten, dieser Gewohnheit der Unterdrückung Einhalt zu thun und die Gewohnheit binocularer Controlle zu befestigen. Bei der Wiederuntersuchung von 200 Fällen zeigten 57 binoculares Sehen bestimmten Grades. 59 % mit periodischem und 18 % mit dauerndem Schielen hatten binoculares Sehen wieder erlangt. In der Hälfte der 200 Fälle wurde binoculares Sehen nicht wieder hergestellt. Diese Bemerkungen beziehen sich nur auf die Fusion und nicht auf volles perspectivisches Sehen, das nur in 16 Fällen wieder eintrat. Im Anschluss an Javal wurden folgende Erziehungsmethoden angewendet: Verschluss des einen Auges; Lesen mit einer Scheidewand, Gebrauch von Fusionsröhren.

Werner.

Landolt (1014) erörtert in seinem auf dem französischen Chirurgencongress gehaltenen Vortrag die Entstehung und Behandlung des Strabismus im Hinblick auf die von anderer Seite gemachte Bezeichnung desselben als «pied bot de l'oeil». Abgesehen von den vielen bereits in früheren Arbeiten in den Archives d'ophtalmologie hervorgehobenen Nachtheilen der doppeltseitigen Rücklagerung ist letztere schon desshalb unzweckmässig, weil die Antagonisten in Folge der Ueberdehnung organisch geschwächt sind, sodass sie die beabsichtigte Richtigstellung der Augen nicht bewirken können. Daher ist es wichtiger, diese schwachen Muskeln vorzulagern und nur in hartnäckigen Fällen, aber erst nach der Vorlagerung eine vorsichtige Rücklagerung zu machen. Orthopädische Uebungen vollenden den Erfolg.

v. Mittelstaedt.

Antonelli (1015) fand bei hereditär Syphilitischen in 50 % Schielen und bespricht die verschiedenen durch das Allgemeinleiden bedingten Ursachen der Entwickelung desselben. Letztere können Störungen der sensoriellen und motorischen Centren sowie der zwischen beiden bestehenden Verbindungen sein, sodass eine reflectorisch angeregte Convergenz und die Entwickelung des binoculären Sehactes ausbleibt. Meistens sind die Ursachen aber periphere und betreffen (abgesehen von den gewöhnlichen Folgen äusserer und innerer Augenerkrankungen) das Auge und seine Umgebung. Hier sind es Asymmetrie des Schädels und Gesichtes mit Anisometropie, Astigmatismus, Amblyopie, Niveauverschiedenheiten der Augen, sowie Accommodationsstörungen, welche das Auftreten des Schielens begünstigen.

v. Mittelstaedt.

Digitized by Google

Für Abschnitt VIII—XII Referent:
Prof. P. Silex, Berlin.

VIII. Lider.

1020. Gruder, L. Ein Fall von initialer und postinitialer Sclerose der Augenlider. Wien. klin. Wochenschr. 1898, No. 42, p. 918.

1021. Raehlmann. Ueber Cilien- und Lidranderkrankung (Blepharitis acarica) hervorgerufen durch Haarbalgmilben der Augenwimpern. Deutsche med. Wochenschr. 1898, No. 50/51.

1022. Günsburg, J. J. Ein Fall von Myxoedem der Lider und des Gesichts, erfolglos mit Präparaten der Schilddrüse behandelt. Wjestn. Ophth. 1898, No. 4—5.

1023. Ischreyt, G. Ein muthmaasslicher Fall von angeborener Trichiasis. Centralbl. f. pract. Augenheilk. XXII, p. 371.

1024. Querenghi. Du traitement de l'entropion et du trichiasis par la cautérisation linéaire horizontale des paupières. Annales d'ocul. T. CXX, p. 241.

1025. Peschel, M. Eine neue Modification in der Trichiasisoperation. Zehender's klin. Monatsbl. f. Augenheilk. XXXVI, p. 426.

1026. Vehmeyer. Zur Aetiologie des Ectropiums. Wochenschrift f. Ther. u. Hyg. d. Auges, Jahrg. II, No. 2.

1027. Adamük. Einige Worte über die sogenannte Operation von Jäsche-Arlt. Wjestn. Ophth. 1898, No. 4—5.

1028. Motais. Opération du ptosis. Annales d'oculist. T. CXX, p. 378.

1029. Hirschberg. Ueber die operative Hebung des Oberlides nach Schläfenschussverletzung. Deutsche med. Wochenschr. 1898, No. 39.

Raehlmann (1021) hat den Demodex folliculorum, den Stieda zufällig einmal in den Cilienbälgen einer Leiche gefunden hat, häufig nachweisen und als Urheber gewisser Liderkrankungen hinstellen können. Die Geschlechter dieser Familie Demodex sind getrennt, das Weibchen ist ca. 400 μ, das Männchen ca. 220 μ lang. Aus den 60—90 μ langen Eiern entwickeln sich sechsfüssige Larven, deren Beine drei Paar Stümpfe zeigen, die Mundwerkzeuge sind rudimentär. Durch Häutung wird die Larve achtbeinig, zuletzt entsteht endlich das geschlechtsreife Thier. Die Milbe lebt ausschliesslich in den Haarbälgen, nicht in den Talgdrüsen. Die folgenden Bemerkungen »zur Naturgeschichte des Thieres« mögen im Original nachgelesen werden, doch sei bemerkt, dass der Thierkörper gegen wasserentziehende Agentien sehr empfindlich ist, wodurch sich vielleicht erklärt, dass er bisher von den Histologen noch nicht an den Cilien gefunden wurde. Der Demodex findet sich im Fundus der Cilienbälge, zwischen Haar und innerer Wurzelscheide. Bei den verschiedenen bekannteren Blepharitisformen, auch den acneartigen

Digitized by Google

ist er nicht vorhanden, dagegen bei einer ganz bestimmten, hartnäckigen, besonders zähes Secret aufweisenden. Die Milbe scheint zunächst nur den inneren Geweben des Haarbalgs schädlich zu sein, greift aber auch die Haarwurzel und die Papille des Haares an. In ca. 2 % der Fälle findet sie sich auch an gesunden Lidern, auffallend ist die Angabe, dass sie bei Trachom in mehr als 25 % vorhanden ist (Blepharitis acarica). Therapeutisch empfiehlt R. eine Salbe von Perubalsam und Lanolin, die nach 6—8 Tagen Heilung herbeiführt.

Ein 12jähr., an alten retinit. Veränderungen leidendes Mädchen zeigte, wie Jschreyt (1023) mittheilt, eine eigenthümliche nach Angabe der Mutter schon seit Geburt bestehende fehlerhafte Stellung der Cilien (Trichiasis). Die Auffassung des Falles als eine congenitale Missbildung wird sowohl durch das Fehlen jedes Anhaltspunktes für eine pathologische Entstehung der Trichiasis als auch durch das gleichzeitige Vorhandensein einer abnormen Haarbildung des Kopfes wahrscheinlich gemacht.

Nach Querenghi (1024) wird bei der Behandlung des Entropiums und der Trichiasis die lineare Cauterisation des Augenlides nicht in dem Maasse angewendet, wie es diese einfache und wirksame Operation verdient, deren gute Resultate schon durch Cusco und Magni hervorgehoben worden sind. Die mit dem Thermocauter oder dem Galvanocauter auszuführende geradlinige Cauterisation soll dem Lidrand parallel und vier Millimeter von ihm entfernt sein.

Sulzer.

Peschel (1025) spaltet bei seiner Modification der Trichiasisoperation die Weichtheile über dem Tarsus und zieht 3 mm von den Cilienwurzeln entfernt einen Brandschorf durch den Tarsus. Darauf Vernähung der Weichtheile. Prima reunio erfolgt fast immer. Alle Massnahmen geschahen unter localer Cocainanaesthesie.

Adamük (1027) erinnert daran, dass die Operationsmethode von Arlt nichts mit der von Jäsche gemein hat, dass die Operation von Arlt eher eine Vervollkommnung der Operation von Flarer sei, indem Arlt die durch Spaltung des Lides nach Flarer erhaltene Brücke, statt wie Flarer zu entfernen, blos transplantirt. Arlt erinnert, dass die Methode von Jäsche (zuerst in der Medic. Zeitung Russlands, 1844, No. 9 beschrieben) darin besteht, dass ein durch die ganze Dicke des Lides, dem Rande parallel, von der Conjunctiva aus geführter Schnitt einen ungefähr 4 mm breiten Streifen des Lides abtrennt, der in Form einer Brücke am inneren und äusseren Ende mit dem Lide zusammenhängt (der Schnitt kann natürlich auch von der Hauptfläche aus geführt werden), hierauf wird ein Hauptstreifen (sammt Musculatur) der Wunde entlang ausgeschnitten, und durch Anlegen und Knüpfen der Nähte, der ganzen Brücke eine solche Lage gegeben, dass die Wimpern nach vorwärts, oder sogar nach aufwärts gerichtet sind. Diese Operation wäre also richtiger, als Bartisch-Jäsche's Operation zu benennen. Die Ursache,

Digitized by Google

weswegen Arlt seine Operation als Jäsche-Arlt'sche bezeichnet hat, möge in der undeutlichen Beschreibung der Jäsche'schen Operation in Barth's Dissertation liegen, die Arlt zugänglich war. Hirschmann.

Hirschberg (1029) berichtet über 5 Fälle, bei denen sich abgesehen von verschiedenen Veränderungen am Auge, Ptosis vorfand. Durch die Birnbacher'sche Operation gelang es die Ptosis in vorzüglicher Weise zu beseitigen. Gewicht legt er darauf, dass die Fäden 21 Tage liegen bleiben.

IX. Thränensackleiden.

1030. Grobe. Zur pathologischen Anatomie der Thränensacktuberculose. In.-Diss. Jena 1898.

1031. Stanculéanu et A. Théohari. État de la glande lacrymale dans le larmoiement chronique. Arch. d'ophth. T. XVIII, No. 12, p. 737.

1032. Ahlström. Beitrag zur Kenntniss der traumatischen Dislocation der Thränendrüse. Centr. f. pr. Augenh. XXII, p. 300.

1033. Gourfein. Un cas de morve oculaire primitive. Arch. d'ophth. T. XVIII, No. 11, Nov. 1898.

1034. Reik. H. O. Der Werth dicker Sonden bei der Behandlung von Stricturen des Thränenkanals. Journ. Amer. med. Assoc., Oct. 1898.

Grobe (1030) beschreibt drei Fälle von Thränensacktuberculose mit anatomisch-histologischem Befund, deren beide erste isolirte Erkrankung aufwiesen mit Heilung nach Operation, deren dritter in Complication mit Lupus der Wange bestand. T.-B.-Bacillen fanden sich in keinem Falle.

Die bei der Autopsie eines Tabikers mit Speichelfluss gefundenen Veränderungen der Speicheldrüsen veranlassten Stanculéanu (1031) und Théohari, eine Anzahl Thränendrüsen zu untersuchen, welche nach dem Vorgang von de Wecker entfernt worden waren in Fällen, wo bei intakten, geheilten und noch erkrankten Thränenwegen das Thränen fortbestanden hatte. In allen Drüsen fand sich als Folge einer secretorischen Ueberanstrengung neben interstitieller Entzündung eine erhebliche Veränderung der Drüsenzellen, deren in normalem Zustande reticulirtes Protoplasma feinkörnig zerfallen war und zwar stärker als an Thränendrüsen von Hunden nach Reizung durch Pilocarpin beobachtet wird. In einigen Fällen war bereits fettige Degeneration der Drüsenzellen eingetreten. Das chronische Thränen ist in diesen Fällen nach Ansicht der Verfasser die Folge einer Reizung der Thränendrüse durch einen von der Pheripherie (Conjunctiva, Cornea und besonders Thränenabflusswege) her eingeleiteten Reflex, dessen Wirkung nach Heilung des ihn bedingenden Grundleidens nach anhält, sodass jetzt eine gewissermaassen paralytische Secretion weiterbesteht. Nach den Untersuchungsergebnissen lässt

Digitized by Google

sich der der v. Wecker'schen Operation gemachte Vorwurf, dass sie ein gesundes Organ entferne, nicht mehr aufrecht erhalten.

v. Mittelstaedt.

Den bisher in der Litteratur bekannten 4 Fällen von Dislocation der Thränendrüse fügt Ahlström (1032) eine neue, eigene Beobachtung an. Es handelt sich um einen 12jähr. Knaben, der in seinem 2. Lebensjahre auf dem Eise gefallen war und sich eine Verletzung des rechten oberen Augenlides zugezogen hatte, die ohne besondere Störungen zu hinterlassen ausheilte. Jetzt besteht hochgradige Ptosis, verursacht durch starke Verdickung des Oberlides, besonders nach dem Canth. ext. zu. Die Palpation liess eine unmittelbar unter der Haut gelegene tumorartige Masse erkennen, die als dislocirte Thränendrüse angesprochen wurde; wie die später vorgenommene Exstirpation zeigte, war diese Annahme richtig. Bei der mikroskop. Untersuchung der exstirpirten Drüse stellte sich heraus, dass sie der Sitz einer chron. interstit. Entzündung geworden war.

Die Thatsache, dass alle 5 bisher beobachteten Fälle von Dislocation der Thränendrüse Kinder in den ersten Lebensjahren betrafen, glaubt Verf. durch eine verminderte Fixation der Drüse (Dehnbarkeit und Nachgiebigkeit des Lig. suspensor.) erklären zu können.

Gourfein (1033) beobachtete bei einem 12jährigen Mädchen eine angeblich nach einem Schlag entstandene und seit 12 Tagen bestehende aussergewöhnlich grosse Thränenfistel mit rothen verdickten feingranulirenden Rändern und einem mit graugelben Eiter bedeckten Grunde. Die praeauriculare und submaxillare Drüse waren, erstere bereits vor dem Erscheinen der Fistel stark geschwollen, aber nicht druckempfindlich. Temperatur normal, keinerlei Krankheitserscheinungen an anderen Organen. Da weder in dem Sekret der Fistel noch nach der Impfung eines Meerschweinchens mit demselben in den zahlreichen Abscessen der Milz und Lunge Tuberkelbacillen zu finden waren, wurde die anfänglich auf Tuberculose gestellte Diagnose fallen gelassen. Nachdem die Fistel unter Sublimatumschlägen fast geheilt war, wurde die früher intakte Conjunctiva des unteren und später des oberen Lides sowie die Sclera der Sitz ausgedehnter Geschwüre. Der Thränennasenkanal wie die Nasenhöhle waren intakt. Patientin entzog sich der Behandlung. Die hier nicht weiter mitgetheilten Ergebnisse der von Marignac ausgeführten bacteriologischen Untersuchungen stellten eine Rotzinfection fest, deren Ursache unbekannt blieb. v. Mittelstaedt.

Unter 130 Fällen von Striktur des Thränenkanals, welche mit Sonden von No. 12 bis 16 behandelt wurden, wurden von Reik (1034) etwa 98% geheilt; Rückfälle traten umgefähr bei 5% derselben auf. Burnett.

Digitized by Google

X. Orbita und Nebenhöhle.

1035. Werner, E. Zur Casuistik des pulsirenden Exophthalmus. Diss. inaug. Tübingen 1898.

1036. Keller, E. Beitrag zur Casuistik der Exophthalmus pulsans. Diss. inaug. Zürich 1898.

1037. Weiss, H. Zur Lehre von den subjectiven Kopfgeräuschen. Ein Fall von doppelseitigem traumatischen, pulsirenden Exophthalmus. Wien. kl. Wochenschr. 1898, No. 47.

1038. Gräfe, A. Ein Fall von pulsirendem Exophthalmus des rechten Auges, behandelt durch 2 Ligaturen der Carotis communis. Deutsche med. Wochenschr. 1898, No. 46, p. 638.

1039. Armaignac. Exophthalmos de l'oeil gauche avec hypertrophie du corps thyroide droit et tachycardie. Annal. d'oculist. T. CXX, p. 384.

1040. Pahl, M. Beitrag zur Casuistik der Schussverletzungen des Auges. Diss. inaug. Greifswald 1898.

1041. Schanz, F. Luxation des Augapfels durch Schnäuzen. Beitrag zur Augenheilkd. XXXIV, p. 33.

1042. Mayer, O. Intermittirender Exophthalmus mit Erblindung und theilweiser Lähmung der äusseren Augenmuskeln. Zehender's kl. Monatsbl. f. Augenheilk. XXXVI, p. 435.

1043. Bock. Augenärztliche Mittheilungen. Wien. med. Wochenschr. 1898, No. 30—36.

1044. Purtscher. Casuistischer Beitrag zur Kenntniss des Exophthalmus traumaticus. Arch. f. Augenheilk. Bd. XXXVIII, 2, p. 144.

1045. Golovine, S. Procédé de clôture plastique de l'orbite après l'exentération. Arch. d'opht. T. XVIII, p. 679 (mit Abbildungen).

1046. Schmidt, J. Ueber directe Verletzung des Opticus durch Querschuss der Orbita. Diss. inaug. Tübingen 1898.

1047. Hoffmann, R. Ein Fall von Empyem der Keilbeinhöhle mit Betheiligung der Orbita. Vers. der deutschen otolog. Gesellschaft zu Dresden 1897, Juni.

1048. Ahlström, G. Zwei Fälle von Ektasie des Siebbeinlabyrinthes simulirenden Orbitaltumoren. Zehender's klin. Monatsbl. f. Augenheilk. XXXVI, p, 375.

1049. Maget. Périostite tuberculeuse primitive du rébord supéro-externe de l'orbite. Annal. d'ocul. T. CXX, p. 319.

Schanz' (1041) Fall von Luxatio bulbi weist kein äusseres Trauma auf, ist von höchstem Interesse dadurch, dass innerhalb von etwa einer Stunde dreimal durch Schnäutzen das Auge vor die Lider luxirt wurde. Das Sehvermögen blieb trotz anfänglicher Papillitis ein Jahr lang gut, verringerte sich dann aber auf $^1/_3$ und weniger, bei normalem Fundus. Schanz erklärt den Fall dadurch, dass Pat., welcher Glasbläser ist, nicht mit der Lunge blase, sondern vor allem die Backenmuskeln verwende; in Folge dieses Druckes

Digitized by Google

der Mundhöhle wurde auch die Parotis aufgetrieben, deren Ductus stenonianus etwa vom Kaliber der Urethra war. Auch beim Schnäutzen nun pflegte Pat. die gleiche Kraft wie beim Blasen aufzuwenden und der Luftdruck der Nase bewirkte eine Auftreibung der Nebenhöhlen mit Schwund des dünnen Knochens und Zerreissen der Schleimhaut, so dass die Luft nach der Orbita dringen konnte, wo Emphysem und Luxation die Folge war. Nebenbei bemerkt hat das Reichsversicherungsamt hier nicht für einen Betriebsunfall, sondern für eine Gewerbekrankheit sich entschieden.

Meyer's (1042) intermittirender Exophthalmus betraf eine 37jährige Patientin und wurde auf varicöse Bildungen der Orbitalvenen zurückgeführt. Die Complicationen können die Folge des Druckes oder einer orbitalen Blutung sein.

In 7 aufeinanderfolgenden Aufsätzen berichtet Bock (1043) über einige Fälle grösstentheils äusserer Augenerkrankungen. So über einige Holzsplitterverletzungen der Orbita, wo der Fremdkörper in einem Falle $1^1/_2$, in einem anderen $4^1/_2$ Monate in der Augenhöhle verweilt hatte; über einen Fall von wahrscheinlich tuberkulöser Periostitis orbitae mit Protrusio bulbi, Papillitis, Amaurose mit Ausgang in Heilung und vollständiger Herstellung des Sehvermögens; über einen Fall von Lymphombildung in der l. Orbita mit Exophthalmus, Hornhauttrübung und später beobachteter Abblassung des Sehnerven; über einen Fall von symmetr. Gangrän der Lider beider Augen bei einem 7 Wochen alten Kind mit Exit. letalis; über einen Fall von Gangrän der Lider nach einem Schlag auf das l. Auge, einen anderen nach Verletzung mit einem Steine. Weiter berichtet Verf. über einen Fall von Tuberkulose der Haut des Unterlides und eines syphylitischen Primäraffects des r. Unterlides bei einem 44jähr. Manne; über eine Hautcyste des r. Unterlides, die sich als Ectasie des Ausführungsganges einer Moll'schen Drüse erwies; über ein Melanocarcinom des Unterlides; über einige Blutgeschwülste verschiedener Art; über ein Melanosarkom der Conjunctiva, Tuberkulose der Conjunctiva, Tuberkulose der Sclera.

Purtscher (1044) berichtet über 2 eigene Beobachtungen von Enophthalmus traumaticus. Bei dem einen, einem 46jähr. Manne, war er entstanden nach einem Kuhhornstoss in die linke Augengegend, bei dem andern nach einem Hufschlag gegen die Stirn. Da narbige Retractionen als Ursache sehr unwahrscheinlich waren, eine Deformität der knöchernen Wandungen und eine Schädigung der Obliqui fehlte, auch die normale Pupille gegen Sympathicuslähmung sprach, so nimmt er in dem ersten Fall eine trophische Störung des orbitalen Gewebes auf Grund von Nervenverletzung an. In dem zweiten dürfte es sich um eine Fracturirung der Augenhöhle gehandelt haben.

Um die Heilung abzukürzen, das Hineinziehen der Lider zu vermeiden und ein künstliches Auge tragen lassen zu können, pflanzte Golovine (1045) einen Hautlappen in die wegen Sarcoms exenterirte Orbita. Als der Knochen

Digitized by Google

zu granuliren begann, bildete Verf. einen Schläfenlappen (Stiel nach unten) und führte denselben durch einen auf dem äusseren Orbitalrand geführten Schnitt in die Orbita mit der blutigen Fläche auf die Granulationen. Von dem unteren Ende dieses Schnittes führte er dann einen Schnitt nach aussen unten, sodass nun ein zweiter Lappen gebildet wurde, welcher nach oben geschoben den Defect des Schläfenlappens deckte. Nach einiger Zeit wurde der Stiel des letzteren am äusseren Orbitalrande durchtrennt. Die mit Epidermis ausgekleidete Orbita war zwar grösser als eine durch die Enucleation erzeugte Höhle, dieser aber sonst so ähnlich, dass ein künstliches Auge getragen werden konnte. v. Mittelstaedt.

Das gemeinsame Symptom der Ectasie des Siebbeinlabyrinthes ist ein an dem innern Augenwinkel auftretender, sich langsam und schmerzlos vergrössernder Tumor, der eine mehr oder weniger hochgradige Dislocation des Bulbus verursacht. Bisweilen ist in einer begrenzten Ausdehnung nach Ahlström (1048) Fluctuation zu fühlen. In zweifelhaften Fällen wird eine Incision an der prominentesten Stelle die Diagnose sichern. Wichtig ist es für eine gute Communication nach der Nase hin zu sorgen.

XI. Conjunctiva.

1050. Feuer, N. Die neueren Bestrebungen in der Therapie des Trachoms. Ungar. med. Presse 1899, No. 3.

1051. Schmidt-Rimpler, H. Einige Bemerkungen über Trachom und epidemische Augenkrankheiten und deren Bekämpfung. Deutsche med. Wochenschr. 1898, No. 47.

1052. Hoppe. Die Therapie als Bekämpfungsmittel epidemischen Trachoms. Wien. med. Wochenschr. 1898, No. 46.

1054. Sylkow. Zur Frage von der Trachombehandlung. Wojenno med. Journ. 1898, Sept.

1055. Gilfillan. Die Verhütung und Behandlung des Trachoms im Asyl für Obdachlose. New-York. med. Journ. 1898, 29. October.

1056. Hoppe. Die Trachomepidemie und ihre Bekämpfung im Regierungsbezirk Gumbinnen. Klin. Jahrb. Bd. VII, Heft 1.

1057. Kolsky und Maschkowzewa. Trachom in der Taurischen Eparchialtöchterschule nach den Ergebnissen einer Gesammtuntersuchung und die Maassregeln dagegen. Wjestn. Ophth. 1898, 4—5 und 6.

1058. Greeff, R. Studien über epidemische Augenkrankheiten. Klin. Jahrb. Bd. VII, Heft 1.

1059. Perseniare. Met Trachom be Gombong. Geneesk. Tijdschrift voor Ned. Indie. Bd. 38, p. 543.

1060. Günsburg. Zur Behandlung des trachomatösen Entropium und der Trichiasis. Wjestn. Ophth. 1898, No. 4—5.

Digitized by Google

1061. Calm. Zur Excision der Uebergangsfalte. Centrabl. f. pract. Augenheilk. Bd. XXII, p. 369.

1062. Sauer. Ueber Blennorrhoea neonat. Inaug.-Diss. Bonn 1898.

1063. Axenfeld. Ueber nicht gonorrhoische Blennorrhoe der Conjunctiva. Deutsche med. Wochenschr. 1898, No. 44.

1064. Wolffberg. Schutzmaassregeln gegen die Augenerkrankung der Neugeborenen und gegen die Ansteckung durch dieselbe.

Wolffberg. Ueber Conjunctivit. simplex. Wochenschr. f. Therap. u. Hyg. des Auges. 1898, No. 4 und 6.

1065. Tamamchef. Conjunctivitis diphtheritica seu necrotica. Die Augendiphtherie mit Jodoform behandelt. Centralbl. f. Augenheilk. Bd. XXII, p. 321 u. 362.

1066. Stephenson. On epithelial xerosis of the conjunctiva. Trans. ophthalm. Soc. An. k. vol. XVIII, p. 58.

1067. Best. Ueber Verhornung des Bindehautepithels (Tyloma conjunctivae). Beitr. zur Augenheilk. Bd. XXXIV, p. 1.

1068. Michel. Contribution à l'étude bactériologique de l'ophtalmie phlycténulaire. Annal. d'ocul. f. CXX, p. 257.

1069. Weichselbaum, A. und Müller, L. Ueber den Koch-Week'schen Bacillus der acuten Conjunctivitis. v. Graefe's Arch. f. Ophth. Bd. XLVII, p. 108. c. Ref. 932.

1070. Jitta, J. De schijnbare kleidsverandering der uitwendig zichtbare subconjunctivale vaten. Medisch Weekblad 1898, p. 503.

1071. Meyer, E. Zur Casuistik der Erkrankungen bei Pemphigus. Ing.-Diss. Giessen 1898.

1072. Vignes. Chancre mou de la conjonctive bulbaire. Annal. d'ocul. f. CXX, p. 284.

1073. Spiro. Fall von Conjunctivalblutung bei Purpura haemorrhagica. Berlin. ophthalmolog. Ges. Sitzung vom 27./X. 98. Centralbl. f. pr. Augenheilk. Bd. XXII, p. 375.

1074. Sourdille, Gilbert. Kyste séreux congénital (lymphangiome cystique) de la conjonctive bulbaire. Arch. d'ophthalmol. T. XVIII, No. 11, p. 673.

Feuer (1050) rühmt sein Verfahren bei der Behandlung des Trachoms als dasjenige, welches ihm im Vergleiche zu den meisten, auch in der neuesten Zeit empfohlenen Mitteln und Methoden die besten Resultate geliefert hat. Sein Verfahren besteht in folgendem:

Wenn das chronische Trachom mit starker Secretion einhergeht, die Bindehaut noch geschwollen ist, so pinselt er jeden zweiten Tag mit 2 $^0/_0$iger $AgNO_3$ lösung. Sobald die entzündlichen Erscheinungen abnehmen, so reibt er die ganze Bindehaut mit Tampons, die in 1 $^0/_{00}$ Sublimatlösung getaucht sind.

Digitized by Google

Noch wichtiger als die Sublimatabreibung ist jedoch das Ausdrücken der in der Bindehaut vorhandenen gallertartigen Einlagerungen, welches er stets mit den Nägeln beider Daumen und nie mit der Knapp'schen Zange vornimmt. Die in der tarsalen Bindehaut sitzenden Knoten werden mit dem scharfen Löffel ausgekratzt.

Bei Pannus bewährt sich das täglich dichte Aufstreuen des Borpulvers. Das Argentamin kann das Argentum nitricum ersetzen. Vom Protargol sah er nur hie und da einigen Erfolg.

Ueber das Verfahren der Excision der Uebergangsfalte und des Lidknorpels äussert er sich dahin, dass die Operation, wenn mit entsprechender Fertigkeit gemacht, keine unangenehmen Folgen zurücklässt und bei gehöriger Indicationsstellung Resultate liefert, die auf anderem Wege nicht zu erreichen sind. Doch hat er sich auch davon überzeugt, »dass die Königsberger Ophthalmologen in zu übermässiger Allgemeinheit die Operation vollführen, d. h. auch noch in solchen Fällen, in welchen auf dem Wege der regelmässigen Behandlung vollkommenere Erfolge hätten erzielt werden können.

Herrnheiser.

Schmidt-Rimpler (1051) weist auf die Nothwendigkeit hin, die Directiven zur Untersuchung augenkranker Militärpflichtiger (1893) jetzt umzuändern, da der unitarische Standpunkt Jacobson's nicht mehr haltbar sei. Untersuchungen am Gymnasium zu Göttingen (trachomfrei) ergaben 26,9 % Bindehautaffectionen, für welche Schmidt-Rimpler die »Grossstadtluft« verantwortlich macht. — Die Scott'sche Methode der Pannusbehandlung, wie sie in Kairo üblich ist, hat Schmidt-Rimpler mit Erfolg nachgeahmt. In Egypten fand er ca. 80 % Trachomatöse; dort scheint die Uebertragung durch Fliegen häufig zu sein. In Kairo wie in Constantinopel fand er fast nur Narbentrachome mit den Folgezuständen.

In Deutschland zeigen die Erfahrungen im Eichsfelde den grossen positiven Nutzen der Trachomtherapie selbst bei armer Bevölkerung; speciell handelt es sich hier um Zerstörung der Trachomkörner (Rollzange oder Excision).

Hoppe (1052) fasst die wesentlichen bekannten Momente bei der Therapie des Trachoms zusammen und empfiehlt in den Seuchengegenden neben den Krankenhäusern Ambulatorien. Auf die Prophylaxe sei höchste Sorgfalt zu verwenden, die Patienten mögen je nach der Schwere der Erkrankung gesichtet werden; leichte (medicamentöse) Therapie sei unter Umständen auch Laien abzutreten, aber unter Controle des Arztes. Warm empfiehlt Hoppe am Schluss die Knapp'sche Rollzange.

Auf Grund seiner Erfahrung hält Pylkow (1054) die Behandlung des Trachoms mit pharmaceutischen Mitteln blos bei den leichtesten Trachomformen und bei der Folliculosis für nützlich. Bei schwereren Fällen erwartet er nur von der chirurgischen Behandlung Nutzen und empfiehlt ganz besonders

Digitized by Google

die Massage der Conjunctiva mit Jodoform- oder Jodolpulver, mittelst eines Wattebausches. Nur in den Ecken, die der Massage unzugänglich bleiben oder wo Massage nicht ausreicht, benutzt er scharfe Löffelchen oder andere chirurgische Methoden. Pharmaceutische Mittel sind nachträglich, aber nicht gleichzeitig, ebenfalls nothwendig. Pylkow giebt 50 Krankengeschichten.

Hirschmann.

Unter der Gesammtzahl von 800 Insassen einer Bewahranstalt fand Gilfillan (1055) 325 mit Trachom afficirt. Die weitere Verbreitung der Krankheit wurde durch gründliche Isolirung verhütet. In den frühen Stadien gebrauchte er die Ausdrückung mit nachfolgender Kupferbehandlung. In den chronischen Formen fand er die Kupferbehandlung am wirksamsten.

Burnett.

An der Hand eines Beobachtungsmaterials von 18 000 Fällen bespricht Hoppe (1056) den Charakter der Trachomepidemie, die Wege der Verbreitung und die specielleren und allgemeineren Maassnahmen zur Bekämpfung des Uebels. Das Genauere ist im Original nachzulesen, da auf die zahlreichen Punkte z. B. der Prophylaxe nicht eingegangen werden kann.

Greeff (1058) giebt in den Studien einen Bericht über die Trachomcurse und über den jetzigen Stand der Seuche in der Provinz Westpreussen auf Grund des von ihm untersuchten Materials. Es sind dies Ergänzungen zu den Arbeiten von Hoppe und Hirschberg. Als drittes Kapitel behandelt er Maassnahmen zur Bekämpfung und als viertes die Therapie des Trachoms. Den Hauptzweck der Arbeit erblickt er selber darin, dass die Gedanken sich klären und die Auffassungen der einzelnen Autoren sich nähern. Sodann berichtet er noch über einige Augenepidemien, die von den zuständigen Kreisen fälschlich als »egyptische Augenentzündung« bezeichnet worden waren.

Die Aufgabe einer zufriedenstellenden Entropium-Trichiasis-Operation ist die Tarsalverkrümmung aufzuheben, womöglich einen neuen Intermarginalraum zu bilden, den Orbicularis zu schwächen, die Haut des Lides so zu befestigen, dass sie nicht über die vordere Tarsalfläche gleiten kann. Günsburg (1060) hält die vereinfachte Operation von Panas diesen Indicationen ziemlich entsprechend. Die Operation führte er auf folgende Weise aus: Die Klammer von Knapp wird angelegt, der Schnitt durch Haut und Musculatur 4 mm vom Lidrande entfernt und demselben parallel geführt; dann wird der ganzen Hautwunde entlang eine Muskelfalte von 2—3 mm Breite ausgeschnitten und der Tarsus entblösst, hierauf der Tarsus sammt Conjunctiva durchschnitten. Die Nähte (jeder Faden mit 2 Nadeln) werden 3 mm von einander in die Haut des oberen Wundrandes, dann tief in den Knorpel gestochen, in den oberen Knorpelschnittrand ausgestochen, dann in den untern Knorpelabschnitt 1—$1^1/_2$ mm unterhalb des Schnittrandes eingestochen und durch die ganze Dicke an dessen Schleimhautseite ausgestochen und hier geknüpft. Es sind 3—4 solcher Nähte erforderlich. Hirschmann.

Digitized by Google

Cahn (1061) beschreibt ein Verfahren der Excision der Uebergangsfalte, das sich von der Kuhnt'schen Methode durch die Art der Nahtlegung unterscheidet und den Vortheil darbietet, dass die Entfernung der Fäden ohne Ectropionirung des Lides und zu jeder Zeit möglich ist.

Sauer (1062) giebt im ersten Theil seiner sehr langen Dissertationsarbeit eine ausserordentlich ausführliche historische Darstellung der Anschauungen, wie sie in Bezug auf die Entstehung und Therapie der Blenorrhoe der Neugeborenen sich entwickelt haben. Dann giebt er ausführlich die von Saemisch 1876 aufgestellte Therapie der Erkrankung, wie sie heute auch noch gehandhabt wird, wieder und bringt alsdann eine Beschreibung der Weiterentwicklung der Aetiologie, besonders auch der Ausbildung der Prophylaxe. Die seltene Stomatitis gonorrhoica, welche von vielen Dermatologen und Gynäkologen geläugnet wird, ist (nach Kast) ebenfalls durch 2% Argentum nitricum zu behandeln. Prophylactisch kommt die Austupfung der Mundschleimhaut mit Desinficientien in Betracht.

Axenfeld (1063) erinnert daran, dass es sehr verschiedene Formen der Gonorrhoe der Conjunctiva mit und ohne Gonococcen giebt. Zur Diagnostik des Gonococcus sei stets die Gram'sche Färbung auch nothwendig, zur Differentialdiagnose von »Pseudogonococcen«. Bei Neugeborenen kommt öfters auch Pneumococcenconjunctivitis vor, die aber milder verläuft (ebenfalls nach Gram zu diagnosticiren); selten kommt noch die Infection mit dem Koch-Weeks'schen Bacillus in Betracht.

Zweimal beobachtete Axenfeld eine Art von blenorrhoischem Catarrh durch Bacterien aus der Gruppe des Bacterium coli commune, endlich sah er bei einem Neugeborenen eine doppelseitige Bindehautdiphtherie mit hochvirulenten Loeffler'schen Bacillen mit Rückbildung nach Seruminjection.

Tamamchef (1065) hat unter 10000 Augenkranken 9 Fälle von echter Conjunctivaldiphtherie gesehen, deren klinische Merkmale, besonders im Verhältniss zur Conj. crouposa pseudomembranacea, mit der sie oft zusammengeworfen wird, besprochen werden. Verf. schlägt die Bezeichnungen Conj. fibrinosa und necrotica vor, veranlasst durch das hauptsächlichste klinische Unterscheidungsmerkmal, nämlich das Verhalten der Cornea, die bei der ersten Krankheit fast nie ergriffen wird, während sich die Conj. necrotica gerade dadurch auszeichnet, dass sie mit unheimlicher Schnelligkeit auf die Cornea übergreift und dieselbe zur vollständigen Einschmelzung bringen kann. Was die Aetiologie der Conj. necrotica betrifft, besonders ob die Löffler'schen Bacillen als die Infectionserreger zu betrachten sind, so ist darüber noch keineswegs eine Uebereinstimmung der Ansichten erzielt worden. Nach des Verf. Meinung spielen neben den bacillären Krankheitsverursachern noch andere, bisher unbekannte Einflüsse mit. Die Behandlung der Bindehautdiphtherie, die mit den althergebrachten Mitteln nur selten einen Erfolg aufzuweisen hatte, hat durch die vom Verf. erprobte Jodoformbehandlung günstige

Digitized by Google

Resultate zu erzielen vermocht. Verf. verfährt in der Weise, dass er nach sorgfältiger Auswaschung des Bindehautsacks mit $\frac{0{,}1—0{,}5}{200}$ Formalin-Lösung die umgestülpten Lider mit sterilisirtem fein gepulverten Jodoform bestreut und das Auge auf 24 Stunden verbunden hält. Dieselbe Procedur wird mehrere Tage hintereinander wiederholt. In allen Fällen des Verf. blieb die Cornea intact und durchsichtig.

Stephenson (1066) liefert einen erschöpfenden und originellen Beitrag von 40 Seiten zur Kenntniss der epithelialen Xerose im Unterschied zur parenchymatösen Form. Die Untersuchung von 6209 Schulkindern ergab: 87 % hatten Xerose. Aus der sehr ausführlichen Beschreibung der Krankheit heben wir die wichtigsten Punkte hervor. Die Xeroseflecken färben sich nicht mit Fluorescein; Methylenblau und einige andere basische Anilinfarben färben sie nur wenig. Die silberfarbigen Schuppen werden nach vollständiger Entfernung innerhalb 24 Stunden wieder gebildet. Es besteht keine locale Anästhesie. In allen Fällen wurden die typischen Bacillen gefunden. Am besten machte sie die Gram'sche Methode sichtbar mit Eosin als Gegenfärbung. Auf Serum oder Blutagar entwickeln sich in 16 Stunden Colonieen. Das Mikroskop allein reicht zur Differentialdiagnose vom Diphtheriebacillus nicht aus. Ein gutes Nährmedium ist die Milch, aber nicht Kartoffeln. Er fand die Bacillen zuweilen im normalen Conjunctivalsack und dem weissen Schaum, der sich bei manchen Fällen von Conjunctivitis an den Lidern sammelt. Einimpfungsversuche auf die Conjunctiva misslangen Stephenson ebenso wie früheren Untersuchern. Verf. hält einen positiven Ausfall der Versuche bei Individuen nach schwächenden Krankheiten für möglich. Hierauf wird die Beziehung zwischen Xerose und Hemeralopie erörtert; Stephenson fand das Verhältniss in verschiedenen Gegenden und zu verschiedenen Zeiten verschieden, jedenfalls aber stehen sie in naher Beziehung. In Fällen epithelialer Xerose ohne Nachtblindheit fand Verf. eine Gesichtsfeldeinschränkung für Roth und Grün, wobei das Gesichtsfeld für Roth innerhalb desjenigen für Grün lag oder das letztere überdeckte; weniger constant war eine geringe Einengung für Weiss. Diese Erscheinungen hören mit dem Verschwinden der Xerose auf. Bei Anwesenheit von Hemeralopie werden die Gesichtsfeldveränderungen mehr vorgetäuscht. Ophthalmoskopisch fiel nur das starke Hervortreten der Retinalreflexe auf. Die Ursache der Krankheit wird von den früheren Autoren in herabgesetzter Ernährung und Blendung gesucht. Verf. fand die Krankheit nur im Frühling und Sommer, wenn die Blendung an den weiss getünchten Wänden und Höfen am grössten war; von den beiden Factoren hält er aber die schlechte Ernährung für den wichtigsten. In der Mehrzahl der Fälle war Scrophulose vorhanden, und Blutuntersuchungen zeigten eine Herabsetzung des Hämoglobingehalts in jedem Falle (65 % des normalen). Eisen übt zuweilen einen nehezu specifischen Einfluss auf die

Digitized by Google

Krankheit aus, Leberthran zeigt keine schnelle Wirkung. Die Arbeit schliesst mit einer Litteraturangabe von 67 Nummern und einer Tafel, welche die Hämoglobinberechnungen bei 167 gesunden Kindern wiedergiebt. Im Laufe der sich anschliessenden Discussion bemerkte Dr. Eyre, dass er Impfversuche mit dem Xerosebacillus bei Tieren gemacht hatte, deren Widerstandsfähigkeit durch vorhergehende Injection von Toxinen herabgesetzt war, aber ohne positiven Erfolg. Werner.

Best (1067) giebt eine kurze Beschreibung zweier von Gallenga und ihm beobachteten Fälle, wonach bei Patienten mittleren Alters ohne Veranlassung im Lidspaltenbezirk der Conjunctiva innen oder aussen vom Cornealrand ein kleiner runder weisser Fleck auftritt, der dem Epithel anzugehören scheint. Differentialdiagnostisch kommen selbst Xerose, Papillom, Carcinom etc. kaum in Betracht, doch ist als Therapie jedenfalls die Excision am Platze. Das pathologisch-anatomische Bild, Hypertrophie und Verhornung des Epithels bezeichnete Gallenga bereits als Tyloma conjunctivae. Diese erworbene Schwiele ist wohl nur die abnorme Reaction des Bindehautepithels auf Schädlichkeiten, die bereits normaler Weise im subconjunctivalen Gewebe zur Pinguecula führen.

In einer sehr sorgfältigen Untersuchung über die Aetiologie der phlyctenulären Augenentzündungen gelangt Michel (1008) zu den folgenden Schlüssen: 1. Die phlyctaenuläre Augenentzündung ist ausschliesslich parasitären Ursprungs aber die persönliche Disposition spielt eine grosse Rolle. 2. Die Phlyctaene ist eine Reactionserscheinung ohne specifischen Character: Impfversuche bei den Kaninchen zeigen, dass nicht nur die Staphylokokken die häufigsten Erreger der Phlyctaene, sondern auch verschiedene andere Mikroorganismen, die in denselben vorgefunden werden, die alleinigen Urheber der Phlyctaene sein können (Gährungspilze, Bacillen, Pneumobacillus, Pneumokokkus, Diptheriebacillus). Eine durch Impfung bei dem Kaninchen hervorgebrachte Phlyctaene kann spontan recidiven.
Sulzer.

Vignes' (1072) Kranker, ein 50jähriger Mann, zeigte die Symptome einer heftigen linksseitigen eiterigen Augenentzündung. Keine Gonokokken, aber auf der Conjunctiva des obern Lides ein tiefes, eiterig-infiltrirtes Geschwür. Der Kranke verbindet täglich einen eiternden Bubo, Folge eines weichen Schankers. Leider fehlt die vollständige bacteriologische Untersuchung. Sulzer.

Spiro (1073) stellt einen Fall von Conjunctival-Blutung bei Purpura haemorrhagica vor. Ein 3jähriges Kind bekam 13 Wochen nach gut überstandenen schweren Masern eine Blutung in die l. Conjunctiva; bei der Untersuchung wurden noch zahlreiche Blutungen an anderen Körperstellen entdeckt. In 4 Wochen heilte der Fall völlig aus.

Digitized by Google

Gilbert Sourdille (1074) beobachtete bei einem 27jährigen Arbeiter eine angeborene, bläulich transparente sehr dünnwandige Cyste unter der über ihr verschiebbaren Conjunctiva bulbi. Die Cyste, früher erbsengross, war allmählig besonders in den letzten 2 Monaten gewachsen und war fischblasenförmig 25 mm lang und 12—13 mm breit. Die Entfernung derselben war wegen der lockeren Verbindungen mit der Bindehaut und Sclera leicht. Der Inhalt war völlig klar und eiweissreich. Die Wand der Cyste zeigte 3 Schichten. Die innere bildete eine auf einer elastischen Membran ausgebreitete einfache Lage dünner polygonaler Zellen mit grossem Kern; dann folgte als eigentliche Cystenwand eine fibröse Schicht und auf diese eine allmählig in die Conjunctiva übergehende lymph- und blutgefässhaltige Bindegewebsschicht, in welcher sich noch einige ganz kleine gleichartige Cysten fanden. Verf bespricht die Unterschiede in Bau, Inhalt und Sitz zwischen der vorliegenden und den Dermoid-, Hytatiden-, Schleim- und Drüsencysten und kommt zu dem Schluss, dass es sich hier nur um eine angeborene Lymphcyste, wie sie in der Achselhöhle und am Halse beobachtet werden, handeln kann. v. Mittelstaedt.

XII. Cornea, Sclera, Vordere Kammer.

1075. Schmidt-Rimpler, H. Ueber Ulcus rodens corneae. Arch. f. Augenh. XXXVIII, p. 1.

1076. v. Hippel. Anatomischer Befund bei eitriger Keratitis des Menschen. v. Graefe's Arch. f. Ophth. XLVII, p. 156.

1077. Kinney, C. W. Ein Fall von schwerer geschwüriger Hornhautentzündung, welche mit Nosophen erfolgreich behandelt wurde, nachdem alle anderen Mittel fehlgeschlagen waren. The Post-Graduate, November 1898.

1078. Lesshaft. Zur Behandlung des Ulcus serpens corneae. Zehender's klin. Monatsbl. f. Augenheilk. XXXVI, p. 358.

1079. Tagliaferri, A. Le iniezioni iodo-indurate secondo il metodo del prof. Durante nella cura della cheratito parenchimatosa scrophulosa. Bullett. della R. Acc., med. di Roma. Ann. XXIII, 6, 7, 8.

1080. Valude. La suture conjonctivale en bourse dans les ulcères étendus de la cornée. Annales d'oculist. t. CXX, p. 376.

1081. Sassaparel. Trattamento della cheratiti e delle congiunctiviti chroniche per mezzo del massaggio con un unguento al sublimato ed alla cocaina.

1082. Saemisch. Ein Fall von Scabies der Cornea. Zehender's klin. Monatsbl. f. Augenh. XXXVI, p. 449.

1083. Peschel. Ein Fall von dreizehn Jahre nach der Operation constatirter Heilung eines Epithelioms des Limbus corneae. Zehender's klin. Monatsbl. f. Augenheilk. XXXVI, p. 368.

Digitized by Google

1084. Cox, G. H. Papillom des Hornhaut-Lederhautrandes mit Bericht über einen Fall. The Post-Graduate, November 1898.

1085. Prokopenko. Ein beweglicher Fremdkörper in der Vorderkammer. Wjestn. ophth. 1898, Nr. 4—5.

1086. Mohr. Ueber den Zusammenhang von Augenerkrankungen mit Hautleiden. Wien. klin. Rundschau 1898, Nr. 35.

1087. Baumann, J. Ueber Keratoconus. In.-Diss. Erlangen 1898.

Schmidt-Rimpler (1075) berichtet über einen Fall von Ulcus rodens, bei dem nach 8monatlichem Bestehen auf Wunsch des Patienten es zur Enucleation des Augapfels kam. Culturversuche ergaben die Anwesenheit von Staphylococcus pyogenes aureus, welch' letztere aber ätiologisch nicht zu verwerthen sein dürften. Die mikroskopische Untersuchung zeigte die auch makroskopisch zu constatirende Unterminirung des centralen Geschwürsrandes. Hier hebt sich das Epithel ohne besondere Infiltration des Gewebes ab. In dem peripher gelegenen Rande findet sich eine durch starke Epithelwucherung und massenhafte Gefässentwickelung bedingte Verdickung. Ueberall hielt sich das Geschwür in den oberen Grenzen der Cornea. Es folgt die Beschreibung des klinischen Bildes des Ulcus, wobei er darauf aufmerksam macht, dass man es nicht mit den flachen Randgeschwüren älterer Leute und nicht mit der chronisch peripheren Furchenkeratitis verwechseln dürfe. Die Prognose ist immer sehr zweifelhaft, bisweilen nützen alle Maassnahmen nichts. Zu versuchen ist neben den bisher allgemein geübten Encheiresen auch die Transplantation von Bindehaut, die aber auch nur selten einen Erfolg verbirgt.

v. Hippel (1076) berichtet 1. über doppelseitige Keratomalacie mit Pneumokokkenbefund bei einem hereditär syphilitischen Säugling und 2. über den anatomischen Befund bei Keratitis neuroparalytica. In dem letzten Falle handelte es sich um eine echte Hypopyonkeratitis, bei deren Entstehen wahrscheinlich Mikroorganismen betheiligt waren. Das Primäre scheint ihm die Austrocknung und das Secundäre die Ansiedelung der Mikroorganismen.

In dem von Kinney (1077) berichteten Falle begann ein sehr ausgedehntes, kriechendes Geschwür der Hornhaut mit Hypopyon, welches allen Behandlungsmethoden widerstanden hatte, sich auf die locale Anwendung von Nosophen sofort zu bessern. Er fand das Mittel auch in andern Fällen von geringerer Virulenz für nützlich. Burnett.

Lesshaft (1078) nimmt, mag eine manifeste Dacryocystitis vorliegen oder nicht, stets die Thränensack-Behandlung (Schlitzung, Sonde, Durchspülung) vor. Dann folgt ein conservativ antiseptisches Verfahren und erst wenn dies nichts ausrichtet, kommt die Galvanocauterisation und in geeigneten Fällen die Spaltung nach Saemisch in Anwendung. Ganz besonderen Werth legt er auf den antiseptischen feuchtwarmen Jodoform-Sublimatverband.

Digitized by Google

Intramusculäre Injectionen bei Keratitis parenchy matosa mit 1% bis 3% Lösungen wurden mit bestem Erfolge angewandt. 12 bis 40 an der Zahl, minderten sie zuerst die entzündlichen Erscheinungen und sollen immer Heilung in 24 bis 75 Tagen erzielt haben. Recidive hat Tagliaferri (1079) nie beobachtet, allgemeine Hebung des Wohlbefindens wurde durchweg constatirt. Bei luetischer Basis schlug die Behandlung immer fehl (zwei Beobachtungen). Krahnstöver.

Sassaparol (1081) empfiehlt eine Salbe, bestehend aus 1 Tropfen einer Sublimatlösung $^1/_{500}$; 0,10 Cocain; 4,0 Vaselin, zur Massage von phlyctänulären Processen der Cornea und Conjunctiva und des chronischen Conjunctivalcatarrhes. Krahnstöver.

In dem von Saemisch (1082) mitgetheilten Falle glaubte man eine büschelförmige Keratitis vor sich zu haben. Nach Benutzung von rother Präcipitatsalbe war das Auge sehr gereizt, an der Stelle des geblähten Infiltrates fand sich eine grau-weissliche strangförmige Masse. Diese erwies sich bei der mikroskopischen Untersuchung als ein wohlerhaltenes Exemplar einer weiblichen Krätzmilbe, in deren Umgebung 8 Eier lagen.

Der Patient von Cox (1084) war ein 50jähriger Mann. Es bestand am unteren Hornhaut-Lederhautrande eine weiche, röthliche, elastische Geschwulst mit zitzenartiger Oberfläche, welche bis zum Pupillenrande reichte. Sie maass 1 cm im Durchmesser. Sie wurde zwei Mal entfernt, kehrte jedoch jedes Mal in kurzer Zeit wieder. Das dritte Mal wurde die Basis gründlich ausgekratzt und mit Salpetersäure betupft. Jetzt kehrte sie nicht mehr wieder. Die mikroskopische Untersuchung ergab eine papillomatöse Beschaffenheit. Burnett.

Wie es scheint ein Kohlensplitter, der durch die Hornhaut eingedrungen sein wird. Das Auge war reizlos, weswegen Prokopenkol (1085) einen operativen Versuch nicht für gerechtfertigt hielt. Hirschmann.

Bei der 29jährigen, an Pityriasis rubra pilaris leidenden Patientin Mohr's (1086), mit vorwiegendem Befallensein der Lider trat eine Hornhauterkrankung ein, die im wesentlichen unter dem Bilde eines Ulcus corneae verlief.

Baumann (1087) berichtet über einen Fall von Keratoconus, dessen Spitze zu perforiren drohte. Nach dreimaliger Cauterisation derselben bekam die Hornhaut ihre normale Wölbung wieder, allerdings unter Bildung einer 3 mm Durchmesser haltenden, rundlichen scharf begrenzten Narbe.

Digitized by Google

Systematischer Bericht

über die

Leistungen und Fortschritte der Augenheilkunde

im vierten Quartal 1898.

Erstattet von

Privatdocent Dr. St. Bernheimer in Wien, Stabsarzt Dr. O. Brecht, Professor Dr. R. Greeff, Professor Dr. C. Horstmann, Professor Dr. P. Silex in Berlin,

unter Mitwirkung von

Dr. G. Abelsdorff, Berlin, Dr. S. M. Burnett in Washington, Docent Dr. Dalèn in Stockholm, Privatdocent Dr. J. Herrnheiser in Prag, Professor Dr. Hirschmann in Charkow, Dr. Krahnstöver in Rom, Dr. P. von Mittelstaedt in Metz, Professor Dr. Da Gama Pinto in Lissabon, Dr. Richard Schweigger in Berlin, Dr. Sulzer in Paris, Dr. L. Werner in Dublin, Dr. C. H. A. Westhoff in Amsterdam etc.

Redacteur: C. Horstmann.

Für Abschnitt XIII—XVIII Referent:
Stabsarzt Dr. O. Brecht. Berlin.

XIII. Linse.

1088. Schmidt-Rimpler. Ueber spontanes Verschwinden von Staartrübungen. Berl. klin. Wochenschr. 1898, Nr. 44.

1089. Mader, M. Weitere Beiträge zur Kenntniss der Endresultate nach Reclination. Wiener klin. Wochenschr. 1898, Nr. 50.

1090. Peirone, C. Beitrag zur Therapie und Prophylaxe der expulsiven Hämorrhagie bei der Staarextraction. Arch. für Augenheilk. XXXVIII, p. 163.

1091. Demicheri. Premières altérations optiques du cristallin en voie d'opacifications. Annales d'ocul. CXX, p. 381.

1092. Bistis. Sur la pseudo-néoplasie intraoculaire développée après l'extraction de la cataracte. Annales d'ocul. CXX, p. 286.

1093. Trombetta, E. Saggio di educazione visiva negli operati di cataratta congenita. Clin. med. Ann. IV, 17.

1094. Gottardi, Luigi. Lussazione completa della lente cristallina binoculare spontanea congenita. Giorn. med. del. R. esercito, Ann. XLVI, 10.

1095. Hess, C. Zur pathologischen Anatomie des angeborenen Totalstaares. v. Graefes Arch. f. Ophth. XLVII, p. 309.

1097. Pley, Eugène. Sur un procédé d'extraction de la cataracte sécondaire. Thèse de Paris 1898.

Digitized by Google

1098. Valois. Cataracte calcaire. Recueil d'Ophtalm. 1898, Nr. 9, p. 497.

1099. Winter, Wamsley, J. A case of congenital nuclear cataract. Ophtalm. Record VII, Nr. 9, p. 443.

1100. Manea e Ovio. Studi intorno alla cataratta artificiale. Arch. di Ottalm. 1898, Vol. VI, Fasc. 3—4, p. 69.

1101. Terson, Albert. Rémarques sur l'extraction de diverses variétés de cataracte. Clinique Ophtalm. 1898, Nr. 20, p. 229.

1102. Christie, Dugald. Comparative results of the »old« and »new« flap operations for cataract. Scottish med & surg. Journ. 1898, II. p. 38.

1103. Praun, G. Ueber die Verwendbarkeit des von Prof. Fuchs für Staaroperirte angegebenen Drahtgitters. Centralbl. für pract. Augenheilk. XXII, pag. 65.

1104. Burnett, S. On some changes in visual sensations after Cataract extraction and especially blue vision (Kyanopsia). Opht. Rec. 1898, VII, p. 17.

1105. Lester, J. C. Trial frame for interchangeable lenses. Opht. Rec. 1898, VII, p. 72.

1106. Schweinitz, G. E. de. Concerning cataract extraction. A review with comments. Opht. Rec. 1898, VII, p. 63.

1107. Valois. Rétards de la cicatrisation après l'opération de la cataracte. Rec. d'Opt. 1898, I, p. 15.

1108. Valk, F. Cataract extraction. Valk's operation. Opht. Rec. 1898, VII, p. 289.

1109. Barck, C. Extraction of immature senile cataract. Amer. J. of Opht. 1898, XV, p. 141.

1110. Neve, E. On the surgical treatment of cataract. Brit. med. Journ. 1898, 1966.

1111. Batten, R. D. Symmetrical lenticular congenital opacities. Trans. Opht. Soc. 1898, XVIII, p. 105.

1112. Bickerton, Th. H. Congenital misplacement of lenses spontaneous dislocation in the anterior chamber, replacement of lens into the vitreous by operation; recovery of perfect vision. Ibid. p. 118.

1113. Collins, Treacher. On the pathogenesis of anterior polarcataract. Ibid. p. 124.

1114. Herbert, N. Some matter sof interest in cataract extraction. Ibid. p. 314.

1115. M'Keown. A treatise on »Unripe Cataract«. London 1898.

1116. Jennings, Ellis. The removal of cataract without the aid of the knife. Amer. Journ. of Ophth. XV, p. 335.

1117. Heine, L. Beiträge zur Physiologie und Pathologie der Linse. v. Graefe's Arch. f. Ophth., B. XLVI, p. 525.

1118. Knapp, H. Betrachtungen über Staarextractionen

Digitized by Google

mit Zugrundelegung einer grösseren Statistik neuer Fälle. XII. intern, Congress, Moskau.

1119. Gleim, L. Ueber die Aetiologie, Therapie und Prognose der Cataracta traumatica. In Dis. Giesen 1898.

Schmidt-Rimpler (1088) berichtet über 2 Fälle von spontaner Resorption seniler Cataracten, knüpft daran Betrachtungen über Wiederaufhellung von Altersstaaren, diabetischen und traumatischen Linsentrübungen und spricht schliesslich über experimentelle Beobachtungen an Kaninchenaugen über Staar, Linsenneubildung, Hornhauttrübung und -vergrösserung.

Mader (1089) stellt 39 mit Reclination behandelte Augen zusammen. Die meisten waren erblindet und die mit noch leidlich gutem Sehvermögen boten schon andere Symptome dar, die gleichfalls einen üblen Ausgang befürchten liessen.

Peirone (1090) berichtet über 2 Fälle von Extraction bei einem 72 und 75jährigen Patienten, die ausgesprochene Arteriosclerose hatten. Bei beiden nahm die Extraction (Lappenschnitt und Iridectomie) des ersten Auges durch Retrochorioidealblutung einen unerwünschten Ausgang. Deshalb wurde beim zweiten Auge Discission und Extraction mit der Lanze mit gutem Erfolge ausgeführt. Verf. empfiehlt dieses Verfahren in ähnlichen Fällen.

Gottardi (1094) beobachtete einen Fall von doppelseitiger, congenitaler completer Linsenluxation bei einem 20 jährigen Rekruten.

Krahnstöver.

Hess (1095) konnte den angeborenen Totalstaar eines $^1/_2$ jährigen Kindes anatomisch untersuchen. Er fand normale Kapsel, gewuchertes Epithel, breite fast völlig verflüssigte Rindenschicht, am Aequator eine schmale Schicht wenig veränderter Linsenfasern, einen nach unten und hinten verlagerten Kern mit den für Schichtstaar characteristischen Merkmalen (Vacuolen, Tröpfchen und Bläschen) und ist auf Grund dieser wie der Becker'schen Untersuchungen geneigt, den angeborenen Totalstaar als einen weit fortgeschrittenen Schichtstaar aufzufassen.

Praun (1103) empfielt das Fuchs'sche Drahtgitter in den Fällen, wo nicht Druckverband indizirt ist, als eine Wohlthat für den Pat., zeitsparend, billig und reinlich.

Heine (1117) fand die Refraction des Leichenauges skiaskopisch mehrere Stunden port mortem gleich der des Lebenden. Der Radius der jugendlichen Leichenlinse beträgt am vorderen Pol nach Abtragung der Cornea und Iris bei Rückenlage des Bulbus 13—14 mm, nach Durchschneidung der Zonula 8—10 mm. Linsen alter Leute zeigen diese Veränderung nicht. Der Brechungsindex der nicht accommodirten Linse beträgt 1,430, der accommodirten 1,440. Cataractöse Linsen zeigen meist erhöhten Index. Ebenso beruht die staareinleitende Myopie auf Erhöhung des Totalindex der Linse.

Digitized by Google

Linsen aus hochgradig myopischen Augen zeigen keine Erhöhung des Totalindex.

Gleim (1119) berichtet über 108 Fälle von Catar. traumat. 57% von den im Alter von 15—40 Jahren. Auf Frauen kamen 9%, auf Männer 91%. 84% waren Perforationen, 15% Contusionen. In 24% war der Fremdkörper im Auge verblieben. Die operirten Fälle heilten in etwas kürzere Zeit und erreichten etwas bessere Sehschärfe, als die nicht operirten. Resultat der Sehschärfe: 15,75% S = 0, 4,6% S = ?, 30,56% S < 1/10, 29,6% S = 1/10—5/10, 14,82 S = 6/10—1, 4,6% gutes, unbestimmbares Sehvermögen.

XIV. Iris.

1120. Brixa, J. Eine merkwürdige Form von Ektopie der Pupille. Zehender's klin. Monatsbl. für Augenheilk. XXXVI, p. 432.

1121. Groenouw, A. Ein Fall von unpigmentirtem alveolärem Flächensarkom des Ciliarkörpers nebst Bemerkungen über das Vorkommen epitheloïder Zellen in und auf der Retina bei Glaucom. v. Graefe's Arch. f. Ophth. XLVII, p. 282.

1122. Groenouw, A. Ueber das Sarcom des Ciliarkörpers und seine Beziehungen zu den Sarcomen des übrigen Uvealtractus, ebendort p. 398.

1123. Alt, A. Adenom des Ciliarkörpers vom Ciliartheil der Netzhaut ausgehend. Vier Fälle. Am. Journ. of Ophth. 1898 Vol. XV, p. 321.

1124. Alt, A. Noch ein Fall von Adenom eines Ciliarfortsatzes. Amer. Journ. of Ophthalm. 1898, December.

1125. Alt, A. Eine Notiz über die pigmentirten kugeligen Auswüchse der Iris des Pferdes. Amer. Journ. of Ophthalm. 1898, Vol. XV, p. 332.

1126. Andrews, J. A. Congenitale Abwesenheit der Iris. Ophthalm. Record. 1898, November.

1127. M. Lanckton, Foster. Congenital irideremia. Arch. of Ophthalm., T. XXVII, p. 593.

1128. Mazet. De l'iritis métritique. Annal. d'oculist. CXX, p. 366.

1129. Despagnet. Gommes de l'iris avec infiltration cornéenne. Annal. d'oculist., CXX, p. 379.

1130. Nuel. The absorption of aqueous humour by the iris. Brit. med. Assoc. 66 the annual meeting. Edinburgh 1898, 26. bis 29. Juli.

1131. Lawford, J. B. An operative procedure for cases of incarcerated iris. Brit. med. Journ. 1898, p. 1964.

1132. Friebes, G. Iridectomy for large corneal leucoma. Philadelphia Meeting 1898, Apr. 19.

Digitized by Google

1133. Griffith, J. Arrested developement of the iris associated with defect in the dental enamel of the permanent teeth, and hystory of infantile epileptiform convulsions. Trans. Opht. Soc. 1898, XVIII, p. 190.

1134. Griffith, J. Arrested developement of the iris associated with anterior polar cataract and a history of convulsions in infancy. Ibid., p. 191.

Brixa (1120) beschreibt bei einem 10jährigen, rhachitischen an starkem Strabismus diverg. leidenden Knaben eine Misbildung der Pupillen. Auf dem r. Auge ist sie nach aussen oben verlagert und bildet einen langen schmalen Spalt, der beinahe bis zum Ciliarrande reicht. Gnte Lichtreaction $S = {}^{6}/_{20}$. L. ist die Pupille nach aussen verlagert und hat Eiform. Gute Reaction 2 D. H. $S = {}^{6}/_{6}$.

In Groenouw's (1121) Falle handelt es sich um ein primäres, unpigmentirtes alveoläres Sarcom bei einem sonst gesunden 28 jährigen Manne, welches mehr als die Hälfte des Ciliarkörpers ringförmig, flach ergriffen hat, mit 2 epibulbären, secundären Geschwülsten gleichen Baues. Ausser Secundärglaucom fanden sich noch oberhalb und unterhalb der Limit. int. polygonale theilweise mit Fortsätzen versehene epitheloide Zellen. Groenouw möchte die Frage, ob diese Zellen Sarcomzellen sind, nicht entscheiden, neigt aber der Ansicht zu, dass es sich um entzündliche Wucherung handle.

Groenouw (1122) stellt 50 Fälle von Sarcom des Ciliarkörpers aus der Litteratur tabellarisch zusammen. Davon sind 90 % pigmentirt, 10 % leucotisch. Am häufigsten waren Spindelzellensarcome, am seltensten Rundzellensarcome, die gemischten stehen in der Mitte. Das Durchschnittsalter der Patienten mit Spindelzellensarcome betrug 44 Jahre, derer mit Rundzellensarcom 35 Jahre, letzteres wächst schneller, ist also bösartiger, als jenes. Die Kranken mit ungefärbten Sarcomen stehen in der Regel in einem jüngeren Alter, als die mit pigmentirtem. Das Ciliarkörpersarcom hat eine etwas bessere Prognose (12 % Heilungen) als die Sarcome des übrigen Uvealtractus (6 % Heilungen), wahrscheinlich weil es meist früher erkannt und operirt wird.

Alt (1123) beschreibt und illustrirt eine Geschwulstform der Ciliarfortsätze, welche er in 4 Augen gefunden hatte. Von 2 Augen, die derselben Person angehörten, hatte er keine Krankengeschichte, ebensowenig vom dritten; im vierten Falle wurde das Auge wegen Sarcoms der Bindehaut enucleïrt. Alle diese Geschwülste haben die Kennzeichen des Adenoms Ihre Herkunft kann bis jetzt noch nicht erklärt werden. Burnett.

Ausser den kürzlich von ihm bereits berichteten vier Fällen von Adenom der Ciliarfortsätze, beschreibt Alt (1124) hier noch einen Fall, der in einem Auge beobachtet wurde, welches wegen einer Verletzung entfernt worden war. Histologisch bestand die Geschwulst aus den Zellen der pars ciliaris retinae,

Digitized by Google

wobei sich Drüsenschläuche mit einer amorphen Zwischensubstanz bildeten.
Burnett.

Alt (1125) hat das pigmentirte Knötchen des Pupillarrandes der Iris des Pferdes untersucht. Es sieht wie eine Drüse aus und mag wohl dem gutartigen Adenom ähneln, welche der Verfasser an den Ciliarprocessen des menschlichen Auges gefunden und beschrieben hat. Burnett.

Die beiden Fälle von congenitaler Abwesenheit der Iris, über welche von Andrew (1126) berichtet wird, traten bei einer Mutter und ihrem weiblichen Säugling auf. Bei der Mutter bestand auch eine Dislocation beider Linsen nach oben, welche mehr oder weniger trübe waren. An die an der rechten Linse ausgeführte Discission schloss sich Glaucom an, weshalb eine vordere Sklerotomie gemacht und Pilocarpin eingespritzt wurde. Sie wurde mit $V = {}^{15}/_{50}$ mit Correction von + 12 geheilt. Es folgt eine allgemeine Besprechung der Irideremia. Burnett.

Lanckton Foster (1127) beschreibt einen Fall von völligem Mangel der Iris auf beiden Augen bei einem 5 jährigen Mädchen, einen zweiten Fall wo auf dem rechten Auge die obere Hälfte der Iris vollständig fehlte, auf dem linken Auge ein Iriscolobom nach oben und innen bestand. Eine kritische Durchsicht der Litteratur ergab, dass in 44 % aller Fälle Irismangel oder Defecte mehrfach in verschiedenen Generationen derselben Familie vorkamen.
Abelsdorff.

XV. Chorioidea.

1135. Phisalie. Panophthalmie infectieuse expérimentale. Annales d'oculist. T. CXX, p. 387.

1136. Marshall, Devereux, C. Ueber Sarcom der Chorioidea und Gumma der Bindehaut. Ophthalm. Record 1898, December.

1137. Hedenström, H. v. Das metastatische Carcinom der Chorioidea. Inaug.-Dissert. Jena 1898.

1138. Rothenpieler. Secundäre Cyclitis, auf dem Wege des Säftekreislaufes entstanden. Centralbl. f. pract Augenh. XXII, p. 304.

1139. Suker, George (Toledo, Ohio). Deux cas de choroidite disséminée exsudative, traités par la Thiosinamine. Clinique Ophtalm. 1898, Nr. 18, p. 208.

1140. Marshall, Devereux, C. Metastatic carcinoma of the eyeball. Oph. Hosp. Rep. 1898. XIV, 3, p. 415.

1141. Gauthier. Sur un cas de panophtalmie. Bull. de la Soc. belge d'Opht. 1898, 4, p. 57.

1142. Corr, A. C. Chorioiditis and Chorio-Retinitis in young persons. Amer. Journ. of Ophth. XV, 7, p. 202.

1143. Delbés, O. Un cas de mort apr ès enucléation pour panophtalmie. Clin. opht. 1898, Nr. 14.

Digitized by Google

1144. Sourdille, G. Des injections sous-conjuntivales de solution jodo-jodurée en thérapatique oculaire et en particulier dans le traitement des choroidites. Ebendort Nr. 20, p. 232.

1145. Bullar, J. J. Deficiency of choroid. Trans. Opht. Soc. 1898, XVIII, p. 183.

1146. Lawson, A. Leucosarcoma of the choroid. Ibid. p. 174

1147. Thompson, J. Th. Intraocular tubercular growths. Ibid. p. 172.

1148. Lange, O. Zur Diagnose und Prognose der Chorioidealsarcome. Ophth. Klinik 1898, 23, p. 432.

1148. Strzeminski, J. Ein Fall von essentieller Ophthalmomalacie. v. Graefe's Arch. f. O. XLXX, p. 420.

Ein von Marshall (1136) berichteter Fall von Sarcom der Choroidea hatte sich in einem alten atrophischen Auge gefunden, welches vor 36 Jahren durch eine Verletzung zerstört worden war. Die ersten Zeichen von Reizung erschienen 18 Monate vor der Enucleation. Eine knöcherne, den Augapfel fast ausfüllende Degeneration war ebenfalls vorhanden. Die Geschwulst hatte sich über den Augapfel hinaus am Eingange des Sehnerven ausgedehnt. Der andere Fall war ebenfalls ein degenerirtes Auge, dessen Sehen seit zwanzig Jahren verloren war. Der Fall von Gumma der Bindehaut zeigte sich bei einem alten Manne, dessen Auge durch hämorrhagische Retinitis und Glaucom verloren gegangen war. Es hatte eine sehr grosse Verdickung der Bindehaut, um die Hornhaut herum und ziemlich weit nach hinten bestanden. Das Auge wurde entfernt und die Geschwulst erwies sich als gummös.

Burnett.

Rothenpielers (1138) Patient erkrankte im Verlaufe eines mit Bulbo inguinalis einhergehenden recidivirenden phagodänischen Ulcus molle an schwerer Cyclitis des l. Auges. Recidiv des Bubo und der Cyclitis deckten sich zeitlich. Ausgang in Heilung.

Strezeminski (1148) fügt den 17 in der Litteratur niedergelegten Fällen einen neuen, 3 Jahre lang beobachteten Fall hinzu, dessen anfänglichen Verlauf er in Recueil d'ophtalmologie 1896, April, p. 206, beschrieben hat. Strezeminski beobachtete 4 Anfälle von Druckabnahme ohne entzündliche Erscheinungen stets mit gutem Ausgange und macht für diese vasomotorische Neurose mehr den Halssympathicus verantwortlich, als den Trigeminus.

XVI. Glaskörper.

1149. Filatow, W. Arteria hyaloidea persistens. Wjest. Ophth. 1898, Bd. XV, p. 359.

1150. Mc. Gillirray, Angus. The Hyaloid Canal and its relation to cyclitic exsudation. The Scottish Medical et Surgical Journal 1898, October.

Digitized by Google

1151. Thompson, Tatham. A case of cyst of the hyaline canal producing a double lens. Brith. med. Assos. 66. annual meet. Edinburgh, 26—29. Juli 1898. Brit. med. Journ. 1898, p. 1964.

1152. Golovine, S. Sur l'hémorrhagie intraoculaire expulsive. Clin. Opht. 1898, Nr. 17, 193.

1153. Taylor, J. B. A case of synchisis with peculiar features. Ophth. Rec. 1898, VII, 4, p. 165.

1154. Abadie, M. Ueber intraoculäre Blutungen bei jugendlichen Individuen. Ophth. Klinik 1898, Nr. 8 u. 9.

1155. Mellor, Howard. Two cases of retained sheath of the hyaloid artery. Philadelphia Meeting 1898, April.

1156. Ridley, N. O. and Marshall, Devereux, C. A typical developement of the vitreous persistent hyaloid artery. Trans. Opht. Soc. 1898, XVIII, p. 188.

Mc. Gillirray (1150) beschreibt und illustrirt einen Fall, der zeigt, dass cyclitische Exsudation die Fossa patellaris den Canalis hyaloideus erfüllen kann und sich an der Papille, der Area Martegiani ausbreitet, eine pathologisch zu Stande gekommene Demonstration des Canalis hyaloideus.

Werner.

XVII. Glaucom.

1157. Alt, A., Shoemaker, W. A. und Jennings, J. Ellis. Ein zweiter Fall von hämorrhagischem Glaucom mit der klinischen Diagnose früherer Thrombose der centralen Netzhautvene. Amer. Journ. of Ophthalm. Vol. XV, p. 298.

1158. Harlan, Herbert. Ein Fall von hereditärem Glaucom. Amer. Med. Assoc. 1898, October.

1159. Despagnet. Glaucome subaigue survenu à la suite d'une gripp ienfectieuse. Annal. d'oculist. CXX, p. 380.

1160. Galezowski. Atrophie glaucomateuse. Annales d'oc. CXX, p. 385.

1161. Trousseau. Glaucome et migraine ophtalmique. Annales d'ocul. CXX, p. 253.

1162. Angelucci, A. Störungen in den Functionen der Gefässe bei Buphthalmus und der Werth eines chirurgischen Eingriffes. Ophthalm. Klinik 1898, Nr. 3, p. 44.

1163. Haab, O. Kann das Glaucom dauernd geheilt werden? Corresp. Bl. f. Schweizer Aerzte 1898, Nr. 11.

1164. Tobler, Th. Experimentelle Untersuchungen über die Wirkung der hinteren Sclerotomie. Arch. f. Augenheilkunde Bd. XXXVIII, p. 93.

1165. Rogmann. Quelques considérations sur l'opportunité de l'intervention opératoire dans le traitement du glaucome chronique simple. Extrait de la Belgique médicale. 1898.

Digitized by Google

1166. Chibret (Clermont-Ferrant). La ponction scléro-cyclo-irienne dans le traitement du glaucome. XII. internationalen Congress in Moskau.

1167. Aschheim. Die Transfixion der Iris. Arch. f. Augenheilkunde Bd. XXXVII, p. 117.

Die Krankengeschichte dieses Falles von Shoemaker und Jennings (1157) bietet einen Fall von Thrombose der centralen Netzhautvene des linken Auges dar, an welche sich einige Wochen später ein secundäres hämorrhagisches Glaucom angeschlossen hatte und wesswegen das Auge enucleirt wurde. Die mikroskopische Untersuchung wurde von Alt gemacht. Das Hauptinteresse bestand in der weit verbreiteten, fast totalen Peri-Arteriitis und in Thrombose einiger Zweige der centralen Netzhautvene innerhalb der Netzhaut. Das ganze Gefässsystem des Auges schien pathologisch zu sein. In einem schon früher von ihm untersuchten Falle waren die Veränderungen der Gefässe fast ganz auf die Venen beschränkt. Burnett.

Harlan (1158) giebt die Krankengeschichte eines Falles von Glaucom, welches sich in fünf aufeinanderfolgenden, an derselben Affection leidenden Generationen vorfand. Die Familie stammt von Hugenotten ab. Der Fall wurde durch Iridectomie mühelos gebessert. Burnett.

Trousseau (1161) theilt eine Krankengeschichte mit, in welcher kurze, von starken Schmerzen und Lichterscheinungen begleitete Glaucomanfälle für Anfälle von Migraine ophtalmique gehalten wurden, da ausser der kurzen Anfälle das leidende Auge — das andere Auge ist von Jugend an blind — durchaus normal war. Glücklicherweise wurde der Kranke einmal während eines Anfalls untersucht; die starke Drucksteigerung, die Episcleralinjection, die characteristische Trübung der Medien liess trotz der normalen Pupille keinen Zweifel über die Diagnose bestehen. Sulzer.

Tobler (1164) berichtet über experimentelle Untersuchungen, die er an Kaninchenaugen angestellt hat, über die Wirkung der hinteren Sclerotomie. Die meridionale Sclerotomie klafft weiter und blutet weniger als die äquatoriale, ist dieser also vorzuziehen. Am lebenden Auge findet bei der Sclero. post. eine Strömung vom Bulbusinneren durch den Schnitt in den subconjunctivalen Raum statt, am toten Auge umgekehrt. Die Sclerotomiewunde ist unter normalen Verhältnissen nach 8 Tagen verheilt.

Rogmann (1165) liefert eine Zusammenstellung aller in den letzten Jahren gemachten Veröffentlichungen über Behandlung des Glaucoms, welche die ausserordentlich verschiedenen Ansichten über den Werth der operativen Eingriffe, über die Methoden, besonders ob Sclerotomie oder Iridectomie, und über die Indicationen ergiebt. Die Herabsetzung des intraocularen Druckes ist als erste Nothwendigkeit bei der Behandlung anzusehen. Dafür ergiebt sich die Iridectomie als die überwiegend zweckmässigste und aussichtvollste Operation.

Digitized by Google

Auf Grund von 5 mit Iridectomie behandelten Fällen, welche $4^1/_2$—10 Jahre nach der Operation noch in Beobachtung geblieben sind, kommt Verf. dazu, die Iridectomie zu empfehlen, wenngleich auch hierbei ein schlechter Ausgang nicht immer aufgehalten werden kann. An diesen Verhältnissen ändert auch eine bestimmte Indicationsstellung nichts. Eine relative Individualisirung der Behandlung in einigen Fällen ist trotzdem zweckmässig; so ist bei verschiedenem Grade der Affection das schlechtere Auge sofort unbedenklich zu operiren. Schliesslich empfiehlt Verf. das Verfahren der doppelten Pupillenbildung von Pflüger, wobei die obere durch das Lid verdeckt wird, ohne jedoch über den Werth der Methode ein abschliessendes Urtheil geben zu können.

Aschheim (1167) berichtet über 18 Augen, an denen die Transfixion der Iris gemacht worden ist. Die Operation soll ein Ersatz sein für die Iridectomie bei Vortreibung der Iris infolge Seclusio pupillae, soll leichter, ev. ambulatorisch auszuführen sein und das lästige Colobom fällt weg. Da von 18 Fällen 15 ein gutes Endergebniss hatten, glaubt Verf. die Operation empfehlen zu können.

XVIII. Sympathische Ophthalmie.

1168. Moll, A. Experimentell-bacteriologische Studien zur Lehre von der sympathischen Ophthalmie. Centralbl. f. pract. Augenheilk. XXII, p. 353.

1169. Hanssen, E. Ueber Ciliarkörperverletzungen und ihre Beziehung zur Ophthalmia sympathica. Inaug.-Dissert. Kiel 1898.

1170. Bickerton, T. H. Cases of recurrent sympathetic inflammation after enucleation for panophthalmitis. Blindness. Extraction of cataract. Recovery of good vision and sympathetic ophthalmia three days after enucleation. Good result. Ophth. Rev. 1898, Nr. 202, p. 247.

Moll (1168) gelang es bei Kaninchen, deren Blut mit dem Bacillus pyocyaneus inficirt war, nach Reizung eines Auges den Bacillus aus dem Kammerwasser beider Augen zu züchten, während in Controlversuchen das Kammerwasser beider Augen steril blieb, wenn vorher keine Reizung stattgefunden hatte. Verf. schliesst daraus mit Schmidt-Rimpler, Bach und Panas, dass der vom ersten Auge ausgehende Reiz im zweiten Auge die Disposition zur sympathischen Entzündung bedingt, welch' letztere erst thatsächlich auftritt, wenn im Blut kreisende Schädlichkeiten bacterieller oder chemischer Natur hinzutreten.

Digitized by Google

Für Abschnitt XIX—XXII Referent:

Prof. Dr. Greeff (Berlin).

XIX. Netzhaut und Functionsstörungen.

1171. Jocq. Rétinite albuminurique et glaucome hémorrhagique. Clin. Oph. 1898, No. 6, p. 66.

1172. Bankwitz. Beitrag zur Kenntniss der einseitigen Retinitis haemorrhagica. v. Graefe's Archiv für Ophthalm. XLV, p. 384.

1173. Hirschberg, J. Die acute Spannungsverminderung, ein Gegenstück zur acuten Spannungsvermehrung des Augapfels. Centralbl. f. Augenh. XXII, p. 207.

1174. Clarke, E. Pseudoglioma in both eyes. Trans. Oph. Soc. XVIII, p. 136.

1175. Cross, R. Subconjunctival bloodletting for haemorrhagic retinitis. Id. p. 387.

1176. Fisher, F. H. Retinitis proliferans. Trans. Opht. Soc. XVIII, p. 150.

1177. Fisher, F. H. Proliferating Retinitis in middle age associated with glycosuria. Ib. p. 152.

1178. Fisher, F. H. Retinitis circinata. Ib. p. 161.

1179. Schnorr. Ueber Retinitis circinata. Inaug.-Dissert. Berlin 1898.

1180. Flemming, P. A case of Retinitis proliferans in which the eye was examinated after death. Ib. p. 154

1181. Lawson A. and Sutherland. A case of Albuminuric Retinitis in a child aged twelve years. Ib. p. 140.

1182. Rockliffe, W. C. Pseudoglioma. Ib. p. 139.

1183. Rockliffe, W. C. Cystic degeneration of retina. pag. 165.

1184. Seydel. Ein Aneurysma arterio-venosum der Netzhaut. Arch. für Augenh. XXXVIII, p. 157.

1185. Alt, A. Adenoma of the ciliary body springing from the pars ciliaris retinae. Americ. Journal of Oph. XV, p. 321.

1186. Thompson. Glioma of the retina. Journ. of the amer. med. Assoc. 1898, Sept.

1187. Goldzieher. Ueber einen bisher noch nicht bekannten Augenspiegelbefund (Degeneratio fibromatosa interstitialis retinae). Pester med. chir. Presse 1898, Nr. 49.

1188. Chavelier. Un deuxième cas d'hémorragies rétiniennes causées par l'usage de la bicyclette. Annales d'oculist. T. CXX, p. 384.

1189. Dunn, J. A case of anastomosis between a retinal and a cilio-retinal vein. Arch. of Ophthalm. XXVII 6, p. 639.

1190. J. Aug. Hammar och Hj Öhrwall. Undersökning af retina ett fall af partiel makropsi (Untersuch. der Retina

Digitized by Google

in einem Falle von partieller Makropsie). Upsala läkareförenings förhandlingar, 1898, Bd. III, H. 7.

1191. De Schweinitz, G. E. Symmetrische Veränderungen an der Macula im Anschluss an eine Iritis, wahrscheinlich in Folge von Degeneration der Ganglienzellen der Netzhaut. Ophthalmic Record, November 1898.

1192. Ammann, E. Die Netzhautblutungen bei Blut- und Gefässerkrankungen. Beiträge zur Augenheilkunde Heft 33, 1898.

Bankwitz (1172) Fall wurde in der Jenenser Augenklinik beobachtet. Es handelt sich um eine herzleidende Dame von 72 Jahren. Auf dem rechten Auge fand sich leichte Iritis mit einer hinteren Synechie, ophthalmoskopisch fanden sich zahlreiche Haemorrhagien, Arterien fadenförmig eng, Venen mächtig ausgedehnt. Wegen Secundärglaucom wurde das Auge enucleirt. Mikroskopisch fand sich hochgradige Verengerung des Lumens der Centralarterie durch Auflagerung auf die Innenwand des Gefässes und ein fast vollständiger Verschluss der Vene durch einen Thrombus.

Hirschberg (1173) sieht als die Ursache der acuten Spannungsverminderung des mit Netzhaut-Ablösung behafteten stark verlängerten Auges eine plötzliche Schrumpfung des Glaskörpers an als ein Gegenstück des acuten Glaucoms. Er hat etwa 6—8 solche Fälle gesehen. Die Veränderung setzt mit lebhaften Schmerzen ein, später macht das Auge, obwohl blind, keine Beschwerden mehr. Ein entsprechender Fall wird als Beispiel angeführt.

Schnorr (1179) bringt zuerst vollständig die Litteratur aller bisher beobachteten Fälle von Retinitis circinata mit der eingehenden Kritik der Fälle. Er fügt einen neuen sehr schönen Fall hinzu, der von Greeff in der Berliner Universitäts-Augenklinik beobachtet wurde. Es handelt sich um eine ca. 60 jährige Frau. Der weisse Ring um die Macula war vollständig geschlossen.

Das Aneurysma arterio-venosum der Netzhaut beobachtete Seidel (1184) als zufälligen Befund bei einem 18 jährigen gesunden Mann, der die Poliklinik wegen Sehschwäche consultirte. $+ 3$ D. S $= {}^{6}/_{9}$.

Ophthalmoskopisch findet sich eine ganz monströse Anomalie der oberen temporalen Gefässe. Auf der Papille liegen dicht neben einander zwei Gefässstämme, von denen der nasal gelegene das dewöhnliche Lumen um das 4—5 fache übersteigt. Das erstgenannte Gefäss schlängelt sich in mächtigen mäandrischen Windungen nach oben, das zweite Gefäss kreuzend, und schliesslich wieder nach unten. Plötzlich hört es auf, indem es sich dem ihn zum zweiten Male kreuzenden anderen Gefässstamm von hinten her anlegt resp. mit demselben direct verschmilzt. Es tritt das arterielle Blut hier ohne Abschwächung seiner Kraft in die ursprüngliche Vene über, daher die starke Ausdehnung ihres Volumens.

Verfasser hält die Anomalie für eine intrauterine Bildung.

Digitized by Google

Goldzieher's (1187) Fall betrifft ein 23jähriges Mädchen, das seit 3 Jahren auf dem rechten Auge erblindet ist, in letzter Zeit wird auch das linke Auge schwächer. Bei seitlicher Beleuchtung sucht man rechts hinter der Linse die degenerirte Netzhaut, die durch zahlreiche Furchen in mehrere vorspringende Knollen getheilt ist. Auf der Oberfläche des Gebildes sieht man zahlreiche neugebildete Gefässe. Links sah man durch die klaren Medien die in hohem Grade geschwellte und grünlich verfärbte, aus ihrer Umgebung pilzförmig hervorspringende Papille, aus deren Hilus die erweiterten Arterien und riesenhaft gestaute Venen hervortreten. Im weiten Umkreis um die Papille ist der Farbenton des Augenhintergrundes grünlich. Man sieht zahlreiche von einander durch tiefe Furchen getrennte Höcker und Falten, doch besteht keine Netzhautablösung, da der grösste Theil des Augenhintergrundes eine starre solide Masse bildet, welche als höckeriges Relief in den Glaskörper vorspringt. An der Oberfläche der Höcker finden sich Blutgefässknoten.

Der unlängst verstorbene Physiologe, Prof. Holmgren, litt seit 1880 an centraler Makropsie und Metamorphopsie (nebst rel. Scotom) des rechten Auges. Die Erscheinungen sind von ihm selbst (Nord. med. ark. 1897, Festband) näher beschrieben worden. Ophthalmoskopisch wurden Blutungen und glänzende Flecken in der Maculagegend beobachtet. H. hatte die Bestimmung getroffen, dass nach seinem Tode das Auge mikroskopisch untersucht werden sollte, was jetzt von Prof. Hammar (1190) ausgeführt worden ist. Die mikroskopischen Befunde waren hauptsächlich Folgende: In der äusseren Körnerschicht, vorzugsweise aber in der Stäbchen- und Zapfenfaserschicht der Maculagegend fanden sich zahlreiche (hämorrh.) Cysten nebst kleineren frischen Blutungen. In der Umgebung der Fovea und in der unteren Hälfte der Fovea selbst wurden nicht näher bestimmbare, wahrscheinlich vitale Veränderungen der Zapfen beobachtet (möglicherweise auf ein Dichterstehen derselben zu beziehen). In der oberen Hälfte der Fovea waren die Zapfen vollständig zerstört. Öhrwall knüpft an die mikroskopische Beschreibung einige Bemerkungen, worin er eine grössere Dichte der Zapfenschicht als die wahrscheinlichste Erklärung der Makropsie angiebt. Dalén.

De Schweinitz (1191) giebt die Krankengeschichte mit dem Bilde einer eigenthümlichen Degeneration an der Macula in beiden Augen, wobei die eine auf die andere in der Zwischenzeit eines Jahres folgte. Er glaubte zuerst, dass diese kleinen Flecken von Blutungen herrühren könnten, aber er ist jetzt überzeugt, dass sie auf Veränderungen in den Ganglienzellen der Netzhaut beruhen. Burnett.

Es ist eine schöne und sowohl für den Augenarzt als den inneren Arzt lesenswerthe Arbeit, in der Ammann (1192) die Netzhautblutungen bei Blut- und Gefässerkrankungen schildert. Als Ursache der Blutung unterscheidet Verfasser zunächst, wie allgemein üblich, die Haemorrhagia per diapedesin und

Digitized by Google

die Haemorrhagia per rhexin. Letztere kommt am Auge am häufigsten bei Traumen vor, doch darf man sie auch bei starker Stauung in dem oberen Hohlraum, beim Heben schwerer Lasten etc. annehmen. Aus den Privatprotokollen des Herrn Prof. Haab und den Protokollen der Züricher Augenklinik, im Ganzen einem Matrial von 60000 Kranken, bringt Verf. 90 hierher gehörige Fälle vor, die er in folgende Gruppen eintheilt:

1. Senilität 57
   a) Retinablutungen im Allgemeinen 13
   b) Specielle Maculablutungen 11
   c) Venenthrombose 33
2. Lues 1
3. Alkohol- und Tabakintoxication 7
4. Scorbut 1
5. Spontane und recidivirende Blutungen bei jugendlichen Individuen 10
6. Anaemie 8

XX. Sehnerv.

1193. Klopfer. Neuritis optica in Folge von Heredität und congenitaler Anlage. Inaug.-Dissert. Tübingen 1898.

1194. Rocher-Duvigneaud et Stanculeanu. Contribution a l'étude de lésions du nerf optique déterminées par les néoplasies intracraniennes. Arch. d'ophth. T. XVIII, No. 10. 1898.

1195. Thomson, Edgar. Ein Fall von colloider Degeneration der Sehnerven. The Post-Graduate. Nov. 1898.

1196. Bruner, W. E. Ringscotom mit Nachtblindheit. Ophth. Record. Nov. 1898.

1197. Risley, S. O. Monocular optic neuritis. Philadelphia Meeting of the ophth. Section 1898, 8. Jan.

1198. Deyl. Eine neuere Erklärung für die Entstehung der Neuritis optica oedematosa. Ophth. klin. II. 2, pag. 27.

1199. Ginsberg, J. Ein Fall von recidivirender retrobulbärer Neuritis. Wjest. Ophth. XV, 1, p. 32.

1201. Santos, Fernandez. Differential diagnosis between malarial and Quinine Amaurosis. Journ. of Eye, Ear and Throat. Dis. III. 1, pag. 1.

1202. de Schweinitz. Some cases of central Amblyopia and their significanoe. Philadelphia Policl. VII. 1898, Febr. 12.

1203. Borck, S. Un cas d'amblyopie par intoxication due au sulfate de carbone traité avec succès par les injections du serum. Clin. Oph. 1898 No. 7, pag. 76.

Digitized by Google

1204. Roux, J. Réflexes rétino-rétiniennes. Arch. d'ophth. XVIII. 6, pag. 395.

1205. Bentrup. Ueber die Embolie der Arteria centralis retinae. Inaug.-Diss. Giessen 1898.

1206. Bruner, Wm. E. Ringscotom mit Nachtblindheit. Ophth. Record Nov. 1898.

Das eigenthümliche Vorkommen von Sehnervenerkrankungen bei verschiedenen männlichen Mitgliedern derselben Familie ungefähr um die Zeit der Pubertät ohne bekannte Ursache, hat zuerst Leber erwähnt. Klopfer (1193) bringt die Geschichte einer solchen Familie, die von Schleich in der Tübinger Universitäts-Augenklinik beobachtet wurde. Die Krankheit befiel nur männliche Mitglieder einer Familie, in der von Seiten des Nervensystems nichts bekannt war, auch Tuberculose ist nie vorgekommen. Dagegen entstammen die Patienten blutsverwandten Eltern. Alle Patienten hatten ein centrales Scotom.

In dem von Bruner (1196) berichteten Falle bestand ein kleines symmetrisches Ringscotom, von oben nach unten und aussen verlaufend, von 10^0 an der weitesten Stelle mit einem freiem Centrum von etwa 10^0. Aller Wahrscheinlichkeit nach ist es congenital. V. ist etwas verringert und das Lesen ist sehr schwierig. Es besteht keine Veränderung im Fundus, auf welche die Erscheinung bezogen werden könnte. Patient klagte auch über Nachtblindheit, welche ebenfalls als congenital angesehen wurde.

Burnett.

In der Krankengeschichte des Thomson'schen Falles (1195) spielte eine entzündliche Störung eine gewisse Rolle, weshalb vor einigen Jahren Blutigel angesetzt wurden. Jetzt sind die beiden Papillen weiss, und sie zeigen Kolloidkörper auf ihren Oberflächen. V. nach Korrektion der Ametropie R. $\frac{20}{30}$ L. $\frac{20}{40}$. Die Gesichtsfelder sind L. stark, R. weniger zusammengezogen.

Burnett.

Rochon-Duvigneaud und Stanculeanu (1194) fanden in einem Falle von Kleinhirntuberkel, wo eine beträchtliche Stauungspapille und später geringe Papillaratrophie mit völliger Erblindung bestanden hatten, eine sehr bedeutende Flüssigkeitsansammlung der Ventrikel, besonders des dritten, aber eine nur mässige Ausdehnung der Sehnervenscheide durch subarachnoidales Oedem. Der Sehnerv zeigte eine gegen das Gehirn hin zunehmende Atrophie, namentlich ausgedehnten Schwund der Axencylinder. Verf. besprechen die bekannten Theorien über die Entstehung der Stauungspapille und neigen sich der Ansicht Parinaud's zu, welcher das Oedem der Scheiden für eine Fortsetzung des Hirnoedems ansieht, welches mit letzterem schwinden kann. Eine besondere toxische

Digitized by Google

Wirkung des Oedems als Ursache der Sehnervenveränderungen anzunehmen scheint ihnen überflüssig, da jedes Oedem auch auf andere Körpernerven in gewissem Sinne toxisch, d. h. ernährungsstörend wirken könne. Diese Störungen scheinen zunächst die Axencylinder zu betreffen, da diese hauptsächlich verändert und theils völlig verschwunden, während die Myelinscheiden noch grösstentheils erhalten waren. Die Atrophie war überhaupt nur eine sehr mässige und ophthalmoskopisch als beginnende zu bezeichnen, trotzdem bestand völlige Amaurose. Da die Atrophie vom intracraniellen gegen den intraorbitalen Abschnitt der Nerven abnahm, so handelt es sich um descendirende Neuritis. v. Mittelstaedt.

Bentrup (1205) bringt 12 Krankengeschichten mit dem klinischen Bilde einer Embolie der Centralarterie, welche sich vom 1. April 1890 bis 1. August 1898 unter 26414 Patienten in der Giessener Universitäts-Augenklinik fanden. In 5 Fällen darunter konnte mit Sicherheit ein Herzfehler als Quelle für den Embolus constatirt werden. In einem Falle war der Embolus mit dem Augenspiegel sichtbar. Da bei den übrigen Patienten ein Herzfehler nicht nachzuweisen war, so nimmt Verfasser in diesen Fällen eine lokale Gefässerkrankung an.

XXI. Verletzungen, Fremdkörper, Parasiten.

1209. Steindorff, K. Die isolirten, directen Verletzungen des Sehnerven innerhalb der Augenhöhle. Inang.-Dissertation, Halle 1898.

1210. Hüne, K. Ueber Hufschlagverletzungen des Auges. Inang.-Dissertation, Leipzig 1898.

1211. Ahlström, G. Beitrag zur Kenntniss der traumatischen Dislocation der Thränendrüse. Centralbl. f. Augenheilk. Bd. XXII, p. 300. Vergl. Ref. 1032.

1212. Rothenpieler, K. Die Luxatio bulbi. Beiträge zur Augenheilk., Heft 31, p. 1.

1213. Wickel. Ein Fall von Hemianopsie nach Trauma. Berl. klin. Wochenschr. 1898, No. 44.

1214. Czermak, W. Contusionen des Augapfels. Sitzungsbericht, Prager med. Wochenschr. 1898, p. 604.

1215. Barck, C. Ein Fall von Avulsio bulbi. Amer. Journ. of Ophth. Dezember 1898.

1216. Volk, J. Zur Statistik der Augenverletzungen mit besonderer Berücksichtigung der Fremdkörperverletzungen. Inang.-Dissert., Giessen 1898.

Steindorff (1209) schildert zunächst das klinische Bild, wie es die isolirten directen Verletzungen des Sehnerven zeigen, ausführlich, sodann giebt er eine Zusammenstellung der betreffenden Fälle von Sehnervenverletzung aus

Digitized by Google

der Litteratur. Zuletzt werden 7 neue Fälle aus der Hallenser Augenklinik des Herrn von Hippel beschrieben. Es ist besonders bemerkenswerth, dass in denjenigen Fällen, welche letal endigten, die mikroskopische Untersuchung gemacht wurde. Wägenmann sich anschliessend kommt Verfasser zu dem Schluss, dass die secundären Netzhautpigmentirungen nach Opticuslaesionen auf gleichzeitiger Verletzungen von Ciliargefässen beruhen.

Hüne (1210) beschreibt 5 Fälle von Hufschlagverletzung des Auges aus der Jenenser Augenklinik. Solche Verletzungen sind charakterisirt durch die Heftigkeit und Richtung des Schlages. Die Heftigkeit ist bedingt durch die Stärke und die Erregung des Thieres. Die Richtung ist meist eine von unten nach oben. Die Begründung liegt in dem Bau der einaxigen Gelenke der Pferdebeine, die nur eine Bewegung nach hinten, von unten nach oben zulassen. Die Verletzungen bestehen höchst selten nur aus Sugillationen und Weichtheilverletzungen. Fast stets sind Fracturen der Schädelknochen und Zertrümmeruug der Orbitalränder vorhanden. Meist ist auch das Auge durch innere Verletzungen verloren.

Rothenpieler's (1212) Abhandlung ist eine ausführliche Studie über die Luxatio bulbi. Aus der historischen Einleitung erfahren wir, dass nach verschiedenen unzutreffenden Namen z. B. Exophthalmie, Ophthalmoptosis der Ausdruck und die klinische Erklärung Luxatio bulbi von Berlin gegeben ist. Nach Beschreibung der verschiedenen klinischen Grade und Arten der Luxatio führt Verfasser einen eigenen Fall an. Ein 20jähriger Mann wurde mit einer Schaufel geschlagen. Der rechte Augapfel liegt in der Lidspalte ca. 2 cm vor der in dem vorderen Augenhöhleneingang gedachten Ebene. Die Versuche in Narkose den Bulbus mit geöltem Finger zu reponiren sind fruchtlos. Wegen Schmerzen wird die Enucleation gemacht. Schliesslich wird der Frage der Entstehungsweise der Luxatio bulbi näher getreten. Die zahlreichen Theorien und Versuche zur Lösung dieser Frage werden ausführlich erörtert.

In Wickel's Fall (1213) handelt es sich um einen jetzt $11^1/_2$ Jahre alten Knaben. Im Alter von 5 Monaten liess ihn seine Wärterin fallen und er war 4—5 Tage bewusstlos. Es fand sich dann eine Geschwulst am Hinterkopf, die 3 mal punktirt wurde. Bald nach dem Sturz stellte sich Schielen ein, später litt er oftmals an heftigen Kopfschmerzen. Erst im Alter von $10^1/_2$ Jahren kam es zu heftigen Krampfanfällen, die sich alle 2—3 Tage wiederholten. Es findet sich eine grössere Narbe nahe dem hinteren Theile der Sagittallinie etwas nach rechts 1 cm oberhalb der Protruberantia occipitalis externa. Ueber denselben fühlt man eine pulsirende Knochenlücke. Es besteht linksseitige homonyme Hemianopsie.

In der Sitzung des Prager deutschen Aerztevereines stellte Czermak (1214) drei Fälle von Contusion des Augapfels vor. In den ersten zweien handelt es sich um atypische Berstungen der Lederhaut weiter hinten, also ausserhalb des Lederhautgürtels, der zwischen der Hornhaut und den

Digitized by Google

Muskelansätzen liegt und gewöhnlich der Sitz von Berstungen ist. In beiden Fällen bestand etwas Exophthalmus, ausserordentliche Vertiefung der vorderen Augenkammer durch Zurückgesunkensein der seitlich nicht verschobenen Linse bei völlig normalem Inhalte, Irisschlottern und Bluterguss in den Glaskörper neben völligem Matschsein des Augapfels und mächtigen Blutunterlaufungen der Lider und der Augapfelbindehaut. In dem einen Falle erfolgte die Contusion durch Anstossen an einen hölzernen Zapfen, der als Zierrat am Fusstheil des Bettes angebracht war im Dunkel der Nacht durch Drüberbeugen, im anderen Falle durch Stoss einer Ziege mit dem Horne.

Der dritte Fall ist ein Beispiel einer Hornhautberstung mit Luxation der Linse in die vordere Kammer und Berstung der Linsenkapsel. Die Verletzung war durch ein Eisenstück erfolgt, das genau von vorn her die Hornhaut mit der Längsseite getroffen hatte. Herrnheiser.

In dem Falle von Barck (1215) wurde ein Mann mit dem Gesichte nach unten auf Steine aus einem Wagen geschleudert. Er wurde bewusstlos; als er aber wieder auf die Beine kam, fand er sein linkes Auge auf der Wange liegen. Der Arzt, welcher ihn bald darauf sah, fand den Augapfel nur durch den M. rectus superior an die Augenhöhle befestigt. Der Muskel wurde durchschnitten und der Augapfel fiel heraus. Der in der Scheide eingeschlossene Sehnerven war 23 cm lang. Einige Ciliarnerven waren an dem Augapfel befestigt. Die Länge der übrig gebliebenen Muskelsehnen betrug 7—8 mm. Die Bindehaut der Lider war nicht sehr beschädigt und das Auge sah so rein aus, wie nach einer Enucleation. Die Lider schienen nicht verletzt zu sein, aber es bestand eine Fraktur des rechten Nasenbeins und vollständige Abtrennung des Nasenflügels. Burnett.

Volk (1216) hat die in den letzten 8 Jahren in der Giessener Universitäts-Augenklinik vorgekommenen Fälle von Fremdkörperverletzungen bearbeitet. Unter 6705 klinischen Fällen befanden sich 957 i. e. 14,27 % Verletzungen u. z. Perforationen, Contusionen, Verbrennungen und Verätzungen.

XXII. Augenstörungen bei Allgemeinleiden.

1218. Eichhorst, H. Einige Bemerkungen über intermittirende Pupillenstarre bei Tabes dorsalis. Deutsch. med. Wochenschr. 1898, p. 357.

1219. Axenfeld, Th. Ein Beitrag zur Entstehung der Augencomplicationen, besonders der eitrigen Entzündung des Bulbus bei der Meningitis cerebrospinalis suppurativa.

1220. Peters, A. Ueber Kopfschmerzen in Folge von Augenstörungen. Sammlung zwangloser Abhandlungen. Halle. C. Marhold.

1221. Jacovidés, G. S. Un cas de mydriase hystérique alternante et intermittente. Arch. d'opht. T. XVIII, No. 10, p. 645.

Digitized by Google

1222. Jeanselme et Morax. Des manifestations oculaires de la lèpre. Annales d'oculist. T. CXX, p. 321.

1223. Ball, James Moores. Ein Fall von Chinin-Amaurose. Ophthalmic Record, October 1898.

1224. Ellett, E. C. Einige schwere Fälle von Tabak- und Chinin-Amblyopie. Journ. Amer. Med. Assoc., 1. Okt. 1898.

1225. Galezowski. Des accidents oculaires dépendant de l'influenza épidémique. Recueil d'ophtalmologie, 1898, p. 673.

1226. Dianoux. Des troubles oculaires observés dans le diabète. Annales d'oculistiq., t. CXX, p. 248.

1227. Ward, A. Holden. The pathology of experimental quinine amplyopia. Arch. of Ophthalm., XXVII, 6, p. 583.

1228. Bruner, W. Amblyopia hysterical in children. Oph. Rec., VII, 4, p. 178.

1229. Veasey, C. A. Central amblyopia produced by inhalation of anilin dyes. Philadelphia Meeting, 1898, April 19.

1230. Mitchell, A. T. A discussion of the pathology of quinine amaurosis. New-York med. J., 1898, No. 1.

1231. Santos, J. F. Differential diagnosis between mercurial and quinine amaurosis. Journ. of Eye, Ear a. Throat. Dis. III, 2, p. 91.

1232. W. Klaus. Ueber conjugierte Augenablenkung bei Gehirnkrankheiten. Marburg. Elwert'sche Buchhandlung, 1898.

1233. Kunz, F. Ueber die Tuberkulose des Auges und seiner Adnexa. Inaug. Dissert. Marburg 1898.

Seitdem zuerst Argyll Robertson (1218) auf das Vorkommen der reflectorischen Pupillenstarre bei Tabes dorsalis hingewiesen hat, ist dieses Symptom allgemein als eine sehr regelmässige und daher diagnostisch wichtige Erscheinung bei der Rückenmarksschwindsucht anerkannt worden. Erb betont zuerst, dass das Robertson'sche Symptom im Verlaufe einer Rückenmarksschwindsucht wechseln könne. Eichhorst berichtet über zwei solche Fälle eingehend. Dieselben zeigten zeitweise typische reflectorische Pupillenstarre, die zu anderen Zeiten wieder fehlte.

Axenfeld (1219) beschreibt die bei der Meningitis cerebrospinalis vorkommenden Augenerkrankungen: 1. Wiederholt ist Conjunctivitis bei der epidemischen Meningitis beschrieben worden. Wie Leyden zuerst hervorgehoben hat, kann frühzeitig eine Chemosis der Conjunctiva auftreten. Diese ist nicht selten abhängig von einer Entzündung des orbitalen Gewebes infolge Infection durch die Fissura orbitalis. Selten ist die Vereiterung des Bulbus auf diesem Wege. Es ist diese centrifugale Verbreitung der Entzündung durch die Fissur, entlang den Gefässen und Nerven, derselbe Weg, den umgekehrt Infectionen von der Orbita aus in den Schädel hinein nehmen können.

Digitized by Google

2. Die Vorliebe des meningealen Exudates für die Hirnbasis erklärt die Häufigkeit der Reizungen und Lähmungen, sowohl der äusseren Augenmuskeln wie der Pupille. Geht die Meningitis in Heilung über, so pflegen auch diese Muskelstörungen sich oft völlig zurückzubilden.

3. Die Reiz- und Lähmungserscheinungen im ersten Ast des Trigeminus sind insofern von Bedeutung, als sie zur Anästhesie der Hornhaut führen und dadurch zur Entstehung der Keratitis neuroparalytica.

4. Von Wichtigkeit sind die Fälle, wo durch die Entzündung und den Druck des Exsudates völlige oder fast vollständige, schnelle doppelseitige Erblindung eintritt. Oft ist der Augenhintergrund normal. Ob hier die Ursache der Erblindung basal oder cortical liegt, ergibt sich aus dem Verhalten der Pupillenreaction.

Ferner kann sich die meningeale Entzündung durch die Sehnervenscheiden abwärts fortpflanzen als Perineuritis descendens. Diese Affection ist fast stets doppelseitig, dem Grade nach wechselnd. Man muss sowohl mit der Möglichkeit der Mikroorganismen an diesen Stellen, als ihrer Stoffwechselproducte rechnen. Meist wird wohl eine Fernwirkung vorliegen.

Wenn bei der eitrigen Meningitis im Innern des Auges eine eitrige Entzündung entsteht, so liegen drei Möglichkeiten vor: Entweder es sind ins Auge aus dem Scheidenraum pyogene Mikroorganismen eingedrungen, oder hinter dem Auge sind dieselben so reichlich vorhanden, dass ihre ins Innere hinein diffundirenden Stoffwechselproducte eine perniciöse eitrige Entzündung bewirken oder es handelt sich um eine Infection auf dem Wege der Blutbahn (Metatase).

Die Abhandlung von Peters (1220) ist sehr lesenswerth, da Kopfschmerzen eine häufige Plage der die Ophthalmologen aufsuchenden Patienten ist. Das Wissenswerthe ist gut zusammengestellt. Der sensible Ast des Trigeminus versorgt nicht nur das Auge und seine Umgebung, sondern vermittelst des Ramus recurrens die Dura mater und durch den N. supraorbitalis einen grossen Bezirk der Stirn- und Kopfhaut. Die Irradiation der Schmerzempfindung ist gerade im Bereich des Trigeminus eine geläufige Thatsache. Die Betheiligung anderer Nervenäste bei Augenstörungen kann im Wesentlichen in zwei verschiedenen Formen in die Erscheinung treten. Entweder ist die Dura mater durch den Ramus recurrens betheiligt und dann treten echte Kopfschmerzen auf, oder es complicirt eine Supraorbitalneuralgie die Symptome einer Augenstörung. Kopfschmerzen verursacht 1. die übermässige Inanspruchnahme des Accommodationsmuskels, so bei Hypermetropie und noch mehr bei Astigmatismus, 2. Störungen im Bereiche der äusseren Augenmuskeln, bei der sogen. musculären Astenopie, 3. eine Reihe von entzündlichen Veränderungen. Bei 1 und 2 gibt die passende Brille oft sofort eine Beseitigung der Kopfschmerzen.

Jacovidès (1222) beobachtete bei einer 26jährigen hysterischen Frau

Digitized by Google

mit rechtsseitiger Hemianästhesie eine 2 Monate andauernde mit völliger Aufhebung der Reflexe einhergehende Erweiterung der Pupille des rechten Auges und eine mehrmals mit der rechten abwechselnde 14 Stunden bis einige Tage dauernde Pupillenerweiterung des linken. An beiden Augen bestand neben erheblicher Amblyopie eine concentrische Verengerung des Gesichtsfeldes für Weiss und Farben, von denen Roth die weitesten Grenzen aufwies. Allmälig trat Besserung und durch Suggestion in der Hypnose völlige Heilung ein bis auf eine geringe Beschränkung der Gesichtsfelder. Beim Uebergang der Mydriasis vom rechten auf das linke Auge wechselte auch Hemianästhesie in gleichem Sinne. Die Thatsache, dass die Mydriasis des linken Auges ein Mal noch an demselben Tage, wo sie aufgetreten, nach linksseitiger Nasenblutung völlig verschwand, scheint die auch von Andern ausgesprochene Annahme zu bestätigen, nach welcher der Hysterie vasomotorische Störungen in Gehirn und Rückenmark zu Grunde liegen. v. Mittelstaedt.

Die Beobachtung am Lebenden und die mikroskopische Untersuchung einer Anzahl lepröser Augenleiden geben Jeanselme und Morax (1222) Anlass, die Verschiedenheit der Reactionen hervorzuheben, die durch ein und denselben Krankheitserreger hervorgebracht werden. Vergleichungen der Augenlepra mit syphilitischen und tuberkulösen Affectionen zeigen anderseits, dass verschiedene Krankheitserreger Reactionen hervorbringen können, die vom anatomischen Standpunkt aus vollkommen identisch sind.

Das Mikroskop zeigt, dass der Leprabacillus und der Tuberkulosebacillus interstitielle Hornhautinfiltrationen hervorrufen, die denselben anatomischen Charakter zeigen, wie die interstitielle Keratitis der hereditären Syphilis. Niemand zögert, die Hornhautinfiltration der Lepra und der Tuberkulose der directen Wirkung der Bacillen zuzuschreiben, welche wir in diesen Infiltrationen vorfinden. Ist es nicht logisch anzunehmen, dass dasselbe der Fall ist für die Syphilis, deren Agens noch nicht hat sichtbar gemacht werden können.

Andererseits muss die Thatsache, dass verschiedenartige Infectionen identische anatomische Reactionen hervorbringen (deren klinischer Verlauf übrigens meistens je nach der Natur der Infection verschieden ist), uns bestimmen, die anatomischen Diagnosen (interstitielle Keratitis zum Beispiel) durch ätiologische Diagnosen (syphilitische, tuberkulöse, lepröse Keratitis) zu ersetzen.

Sulzer.

Ball (1223) berichtet über einen 61jährigen Mann, welcher 60 gr Chinin in 12 Stunden genommen hatte. Am nächsten Morgen war er vollständig erblindet und ganz taub. Am dritten Tage, als er von Ball zum ersten Male gesehen wurde, waren die Pupillen erweitert, im rechten Auge Lichtempfindung, im linken wurden die Finger auf 4″ gesehen. Die Arterien und Venen der Netzhaut waren stark contrahirt, die Papillen blass. Keine Behandlung. In etwa einem Jahre war V. mit Correction der Ametropie $^{20}/_{30}$ im rechten und $^{20}/_{20}$ im linken Auge. — Die Bestimmung der Ge-

Digitized by Google

sichtsfelder zeigt die Grösse der Zusammenziehung, welche zwei Wochen, 36 Tage, resp. ein Jahr nach dem Anfalle stattgefunden hatte.

Burnett.

In dem von Ellett (1224) berichteten Falle von Chinin-Amblyopie, welcher das Hauptinteresse beansprucht, nahm ein 20jähriger junger Mann 120 gr im Verlaufe von 12 Stunden. Vier Tage später bemerkte er Herabsetzung des Gesichts bis auf Lichtempfindung. In drei Monaten gewann er $V = {}^{5}/_{200}$ im rechten und ${}^{4}/_{200}$ im linken Auge wieder, wobei es stehen blieb. Dabei zeigt sich ein relatives Ringscotom in dem einen und ein positives centrales im andern Auge. Die Sehnerven waren weiss und die Netzhautgefässe verdünnt. Burnett.

Galezowski (1225) beschreibt eine eitrige Conjunctivitis, die im Verlaufe der Influenza auftritt, »aber die catarrhalische Conjunctivitis mit ihren verschiedenen Varietäten ist häufiger« im Verlaufe dieser Krankheit. Ausser den schon beschriebenen Augencomplicationen der Influenza erwähnt Galezowski eine Retinitis serosa, deren Entstehen er dem Fieber zuschreibt.

Sulzer.

Dianoux (1226) hat seine persönlichen Erfahrungen über die diabetischen Augenleiden in einer Arbeit znsammengestellt, welche einige bemerkenswerthe Erfahrungen enthält. Der diabetische Staar entwickelt sich ausschliesslich bei jungen Diabetikern, die an der acuten pancreatischen Form der Zukerharnruhr leiden. Die chronische Diabetes und die acute Diabetes des Mannesalters geben nicht zu der charakteristischen Staarbildung Anlass. Dianoux hat in mehreren Fällen nach der Operation des wahren Diabetesstaares die Kranken am siebenten oder achten Tage nach dem Eingriff an Lungenapoplexie sterben sehen.

Die Netzhautblutungen kommen bei jungen Diabetikern nicht vor; sie sind dem Mannesalter und hauptsächlich dem Greisenalter eigen. Wenn sie vorkommen, findet sich immer ein vorgeschrittener Grad von Arteriosclerose und der Augenspiegel zeigt, dass es sich immer um die Ruptur einer Vene oder eines Capillargefässes handelt. Sulzer.

Ward. A. Holden (1227) erzeugte bei Hunden durch toxische Chinindosen vollständige Erblindung, die sich ophthalmoskopisch durch Blässe der Papillen nnd hochgradige Gefässverengerung kund gab. Die anatomische Untersuchung der Augen zeigte, dass die Gefässe selbst keine Veränderungen erleiden, sondern an ihre Zusammenziehung sich eine Exsudation in die Nervenfaserschicht und Degeration der Ganglienzellen, sowie ihrer Axencylinder anschliesst. Wahrscheinlich sind die degenerativen Vorgänge sowohl auf die Beschränkung der Blutzufuhr als auf unmittelbare toxische Wirkung zurückzuführen.

Der Versuch, nach eingetretener Chininvergiftung durch Injection von Natriumnitrit eine Erschlaffung der Gefässe herbeizuführen und so die Erblindung zu verhüten, hatte keinen Erfolg. Abelsdorff.

Digitized by Google

Klaus (1232) hat einen Fall von conjugirter Augenablenkung, der in der Marburger inneren Klinik beobachtet wurde, an Gehirnschnitten untersucht. Verf. kommt zu folgenden Schlüssen:

1. Das Centrum für die willkürliche Seitwärtswendung beider Augen (auch des Kopfes) liegt an der von Ferrier und Anderen genauer localisirten Stelle, nämlich in der postfrontalen Region, wahrscheinlich in der zweiten und dritten Stirnwindung.

2. Auch von anderen Gebieten der Grosshirnrinde aus kann eine Déviation conjugée der Augen stattfinden, diese wird aber auf dem Wege des Reflexes hervorgerufen und zwar a) von der Sehsphäre aus, als Reflexbewegung nach Gesichtswahrnehmungen oder Lichtempfindungen, b) von der Hörsphäre aus, als Reflexbewegungen nach Gehörswahrnehmungen.

Kunz (1233) beschreibt nach ausführlicher Anführung der Litteratur über Tuberkulose des Auges zwei Fälle genauer aus der Mayweg'schen Klinik in Hagen, eine Iritis tuberculosa und ein Ulcus tuberculosum conjunctivae palpebrae superioris oculi sinistri. Es fanden sich in dieser Klinik überhaupt unter 29,936 nur 23 Patienten, bei denen mit Sicherheit Tuberkulose des Auges festgestellt wurde = 0,08 %.

Digitized by Google

Vermischtes.

Der 9. internationale ophthalmologische Congress findet am 14. bis 18. August 1899 in Utrecht statt.

Am 27. September 1898 starb in Jalta (Krim) der Geheime Staatsrath Dr. Eduard Junge, früher Professor der Augenheilkunde an der St. Petersburger Militär-Akademie, und am 12. November 1898 der frühere Leiter des ophthalmologischen Institutes in Warschau, Dr. Jodko-Narkiewicz.

An der militär-medicinischen Akademie zu St. Petersburg habilitirte sich Dr. Nikolai Andogski für Augenheilkunde, an der Wiener Universität Dr. Karl Kunn.

Der Geheime Rath Professor Dr. A. v. Rothmund in München tritt zum Schlusse des Wintersemesters in Ruhestand.

Professor Dr. Hermann Snellen hat seine Professur niedergelegt und wird durch seinen Sohn Dr. Heinrich Snellen ersetzt.

Am 7. März 1899 starb zu Köln der Direktor der dortigen Armenaugenheilanstalt, der Geheime Sanitätsrath Dr. Julius Samelsohn in seinem 58. Lebensjahre an den Folgen eines Herzleidens. Von seinen zahlreichen trefflichen Schriften sei hier nur die »Zur Anatomie und Nosologie der retrobulbären Neuritis« erwähnt, welche mit dem Gräefe-Preis ausgezeichnet wurde. Zu seinem Nachfolger ist der frühere Privatdocent in Freiburg i. B. Dr. Pröbsting erwählt worden.

Digitized by Google

Alphabetisches

Namenregister des Literatur-Berichtes 1898.

Die Zahlen bedeuten die Nummer des Referates.

Abadie. Intraocul. Blutungen etc. 532. 1154.
— Glauc. malign. hämorrh. und Halssympath-Operation 860.
— Halssympathicusschnitt 960.
Abelsdorff. Krokodils-Auge 360. 997.
Adamück. Operat. n. Jäsche-Arlt 1027.
Adler. Epidemie folliculärer Bindehautentzündung 430.
— Electrolytischer Apparat für Hornhauttrübungen 458.
— Farbenstiftprobe 685.
Agaboff. Glauc. secund., pathol.-anat. 520.
Agyll-Robertson. Ectropion-Operation 726.
Ahlström. Ulcus corneae rodens 463.
— Hemiopische Pupillenreaction 533.
— Dislocat. d. Thränendrüse 1032. 1211.
— Ectasie d. Siebbeinlabyr. 1048.
Allemann. Congenit. Verkürzung d. Unterlider etc. 374.
Alt. Protargol 51.
— Chorioid-Ruptur 208. 247.
— s. Ayres 225.
— Morax-Axenfeld-Diplococcen-Conjctvt. 425.
— Adenom des Ciliarkörpers etc. 1123. 1124. 1185.
— Auswüchse d. Iris d. Pferdes 1125.
— Glauc. häm. n. Thromb. Ven. centr. 1157.
Ammann. Netzhautblutungen etc. 1192.
Amos. Hemiopie nach uteriner Blutung etc. 569.
Andreae. Kalkverletzungen 540.
Andrejew. Hypopyon etc. 465.
Andrews. Congen. Irideremie 1126.
Angelucci. Staarextraction - Modificationen 482.
— Ectoprion-Operation am Unterlid 725.
— Buphthalmus 1162.
— Sympathische Ophthalm. 223.
Angstein. Eisenbahnbeamte 273.
— Heilanstalt Bromberg; Granulationen 592.
— Statistik. Granulose 771.
Antonelli. Skiaskopie etc. 339.
— Syphil. heredit. 560.
— Neuritis opt. n. Chorioretinitis etc. 573.
— Ophthalmometer Javal-Schiötz 650.
— Schielen b. Syph. hered. 1015.
Appenzeller. Acetylengaslicht 340.
Armacgnac. Exophth. etc. 1039.
Aschheim. Transfixion d. Iris 1167.
Asher. Celluloid-Kugelperimeter 70.
— Blickfeld My. p. 1006.
Asmus. Sideroskop 72.
Axenfeld. Lacrymale Streptococcen-Conjctvt. 138.
— Xerosebacillen 152. 303.
— Zu Elschnig „Netzhautvenenanastom:“ 227.
— Phlyctän. Entzündung 422.
— Thränendrüse, histol.-physiol. 732.

Digitized by Google

Axenfeld. syph. epibulb. Scheintumor 819.
— Retinit. alb. gravid. 874.
— Myxosarkom d. Opt. oper. n. Krönlein 884.
— Nicht gonorrh. Blennorrh 1063.
— Augencomplicat. bei Meningitis 1219.
Ayres. Angiomyxosarcom der Orbita 135.
— Glauc. u. Chemosis 222.
— Sympath. Ophthalm. 225.

Baas. Seh- und Pupillen-Bahnen 268.
— Syphilis 558.
— Phyctaenen, Entstehung 800.
— Augenerschein. d. Tabes n. multipl. Sclerose 916.
Bacchi, A. Holocain 640.
Bach. Missbildungen 27.
— Keratoconjunctvt. 298. 421.
— Muskellähmungen u. Pupillen 1019.
Baeck. Lenticonus posterior 186.
Bäck. Contusio bulbi 935.
Ball. Chininamaurose 1223.
Ballaban. Cornu cutan. palp. 388.
Bankwitz. Einseit. Retinit. hämorrh. 530. 1172.
Bannistu. Dynamik d. Augenmuskeln 101.
Barabaschew. Recidiv. Oculomot.-Lähmg. 1007.
Bardelli, L. Strabism. 705.
Barendrecht. Path. Gefässveränderung d. Cornea 808.
Bark. Extraction d. Cat. sen. immat. 1109.
— Avulsio bulbi 1215.
Barkan. Haab'sche Magnet-Operation 244. 551.
— Barret. Accommodation d. Säugethiere 1003.
Bater. Augenmuskelprüfung 64.
Bates. Cornealnaht nach Extraction 493.
Battaban. Cyclochrom. 978.
Batten. Symmetr. congen. Linsentrübungen 1111.
Bandot. Myopie-Operation 1001.
Baumann. Keratocnus 803. 1087.
Baxter, W. E. Fernprüfg. d. Mm. obliqui 654.
Bayer. Reichenberger Stephans-Hospital 12. 929.
Beard. Vorlagerung d. M. recti 1008.
Beer. Accommodation 995.
Beiwel. Statistik für Tscheljabinsk 291.
Belitowsky. Gouvernement Tambow 283.
— Oculist. Thätigkeit 10.
Bénoit. Irisgumma 202.
— Lidheber 833.
Benson. Eisenstück 14 Jahre im Auge 246.
Bentrup. Embol. Arter. centr. 1205.
Bergel. Trachom, Sublimatabreibungen 439.
— Atropinconjunctvt. 777.
Bergh, van den. Skiaskopie 613.
Berger, H. u. Loewy, R. Epicanth-Operation 728.
Bernhard. Abnorme Lage d. Mac. lut. u. Colob. Chor. 504. 528.
— Filaria 900.
Bernheimer. Reflexbahn d. Pupillarreaction 982.
— Oculomotorius-Innervation 104.
— Ganglion ciliare u. Pupillarreaction 78.
— Glaucom im aphak. Auge 516.
— Bahnen d. Pupillarreaction 665.
— Bemerk. zu Bernheimer und zu Hirsch: Glauc. etc. 867.
Berry, G. Allgemein vorkommende Augenerkrankungen 39.
Best. Conjunct.-epithel-Verhornung 789.
Bettrémieux. Lidpincette 979.
Bickerton. Ectopia lentis, Luxation etc. 1112.
— Sympathische etc. 1170.
Bietti, A. Farbensinnprüfung 666.
— Osteoma d. Orbita 759.
Bietti, A. Luxirte Linse, Structurveränderung 836.
Bistis. Heterochromie u. Cataractbildung 489.
— Primärglaucom im Orient etc. 856.
— Intraoculare Pseudo-Neubildung nach Staarextraction 1092.
Blessig. Orbitale Sehnervenverletzung 754.
Bloch, R. Fistel der Orbita durch Holzstücke 739.

Digitized by Google

Bloesbaum, J. Galvanocaustische Glühnadeln 657.
Blok. Mydriasis und Accommodationsparalyse bei Hysterie 261.
Bloom. Retrochorioidalblutung nach Staarextraction 494.
Blumenfeld. Geheilte sympathische etc. 224.
Blumenthal. Trachom. Cornealerkrankungen 466.
Bock. Landesspital Laibach 16, 293.
— Mittheilungen 1043.
Bondi. Linsendurchschlagung ohne Cataract, Einheilung e. Fremdkörpers 185.
— Megalophthalmus 602.
Bonivento. Airol bei Hypop.-Keratit. 814.
Bonne, G. Grüne Lampenglocken 632.
Borck. Schwefelkohlenstoff-Amblyopie 1203.
Borsch. Enucleation u. Prothese 312.
— Amblyopie nach Hämathemesis 570.
Borthen. Offene Wundbehandlung bei Staaroperat. 194, 626.
Bossolino. Protargol 638.
Bouchéron. Röntgenstrahlen 127.
Bourgon, de. Mydriatica 639.
Bourgeois. Mules'-Operation 630.
Bouvin. s'Gravenhager Klinik 14.
Brackebusch. Unguent. Pagenstecher 58.
Braunschweig, P. Triplopie 476.
Braunstein. Protargol 964.
Brecht siehe Greeff 925.
Brewer. Torsiometer für Netzhautmeridiane 346.
— Netzhautmeridiane, homonyme Torsion 669.
Brixa. Ektopie d. Pupille 1120.
Brszosowsky. Kranke in Terzin 11.
Brudzewski, de. Beleuchtung u. Sehschärfe 985.
Bruner. Ringskotom u. Nachtblindheit 1196, 1206.
— Amblyopia hyster. 1228.
Bruns. Myopie-Operation 999.
Bruny. Cataract u. Operation 477.
Bryaut, D. C. Alumin. als künstl. Glaskörper 631.
Buchanan, L. Traumat. Veränderungen in Mac. lut. 894.
Buller. Muskel-Functionsanomalien 87.
— Fehlen der Chorioid. 1145.
Bullot. Regeneration d. Cornealepithels nach Enucleation 596.
— Cyclopenauge 605.
Burnett. Trachom u. Höhenklima 158.
— Sehen, spec. Blausehen nach Cataractextraction 1104.
Burnham. Pilocarpin 316.
Businelli. Phlegmone d. Orbita nach Phlegm. d. Thränensackes 734.

Callus. Orbitalverletzung 400.
Cahn Excision d. Uebergangsfalte 1061.
Campos siehe Terson 519.
— Pupillengrösse nach Unterbindung d. Vena jugul. int. 601.
— Sympathicustheor. d. Glauc. 858.
— Membrana hyaloidea 980.
Carra. Infection n. Staaroperat. 826.
— Aniridia congen. 840.
— Glaucoma juvenile 852.
Charpentier. Entoptik u. Reizbarkeit in Mac. lut. 670.
Chavalier. Retinitis häm. etc. 1188.
Cheatham. Jequirity-Trachombehandlung 160.
— Sclerodermal. Papillom d. Lides 717.
— Glauc. mit Ablat. Retin. 855.
Chibret. Hemianästhesien 310.
— Glaucom, Scleralpunction 1166.
Chorzew. Skiaskopie vor und nach Atropinisirung 958.
Christeinike. Brille 278.
Christe. Cataractoperation 1102.
Cianciolo siehe Luciola 972.
Clarke. Pseudogliom. 1174.
Clavelier. Episclerit.-Heilung durch Electrolyse 820.
Clemesha. Neuritis nach Magenauswaschung 568.
Coggin. Exophthalmus 252.
Cohn, H. Tafeln zur Sehprüfung 271.
— Sehleistungen der Aegypter 285.
— Bindehautfollikel d. Schulkinder 432, 768.
— Trachom u. Follikel (histor.) 769.
— 4000 Operationen 930.

Digitized by Google

Coleman. Antinoseïn 53.
Collins. Cataracta polar. anter. 1113.
Conner. Amblyopia von Unterdrückung her etc. 29.
Coocks. Flintenschuss 543.
Coppez. Augenmuskelkerne 117.
— Iridochorioiditis syph. etc. 505.
— Ableitung 649.
— Sympath. Chorioretinitis 869.
Corr. Chorioiditis etc. juvenilis 1142.
Cox. Papillom d. Corneo-Scleralgrenze 1084.
Craig. Sympath. Ophthalm. 524.
Cramer. Unfallfolgen 274.
Croskey. Fremdkörper 8 Monat in der Uebergangsfalte 151.
Cross. Subconj. Blutentziehg. b. Retinit. häm. 1175.
Czermak. Operationen 2.
— Contusionen d. Augapfels 1214.

Daddi, L. Cataratta postmortale 837.
Dagilaisky. Mobile Kolonnen 9.
— Syph. Primäraffect d. Conj. 142, 389.
— Stauungspapille, 3 Wochen lang Blindheit 235.
Dalén, A. Desinfection d. Bindehautsackes 595.
— Holocaïn, Hornhautepithel, perfor. Hornhautschnitte 641.
Danif. Commotio Retinae 234.
Darier. Silbersalze 54.
— Protargol 319, 445.
— Exophth. traumat., Rücklagerung der Recti 748.
Dautzberg, N. Beweglichkeitsdefecte 711.
Davidson. Staaroperationen 492.
— Mackenzie u. Collins. Fremdkörper u. Röntgen-Strahlen 954.
Dawson u. Rambaut. Augensymptome b. Paralyse 901.
Daxenberger. Symblepharonoperat. (durch Electrolyse) 766.
Debagorio-Mokriewitsch. Conjunctvt. gonorrh. permanente Ueberrieselung 447.
— Trachombehandlung mit weichem Gummistift etc. 774.
Delbès. Plötzliche Staarreifung 478.
Delbès. Tod n. Enucl. wegen Panophthalm. 1143.
Delius. Sehnervengeschwulst 880.
Demicheri. Optische Täuschungen bei beginnender Linsentrübung 1091.
Demidowitsch, B. B. Militär-Reglement 582.
— Simulirte hochgradige Myopie 696.
Denig. Protargol-Argyrosis 967.
Derby. Stereoskop 341.
Derschawin. Harter Schanker der Conj. 419.
Desbrières. Empyem d. Sinus front. 743.
Despagnet. Extraction der luxirten Linse 483.
— Irisgummi u. Cornealinfiltr. 1129.
— Glaucom u. Grippe 1159.
Desvaux. Allgemeinkrankheiten und Keratitis parench. 178.
Deveraux Marshall siehe Fischer 479.
Deyl. Neurit. opt. oedemat. etc. 1198.
Dianoux. Blutung nach Staaroperation 484.
— Augenstörung b. Diabet. 1226.
Dimmer. Entropium senile, Operation 121.
Dissler. Protargol 966.
Dolganow. Blindheit in Russland 579.
Dransart. Keratitis pseudomembr. etc. 179.
Druault, A. Regenbogenfarbige Ringe um Flammen 672.
— Netzhautbilder b. schrägen Strahlen 984.
Duane. Lissings Gesetz etc. 85.
Duclos siehe Valude 200, 347.
— Doppelte Choroid.-Ruptur 207.
Dujardin. Farbenklavier 59.
— Glaucom u. Blennorr. 219.
Dunlavy. Evisceration u. Enucleation 35.
Dunn. Augenlähmung bei Nephritis 251.
— Diplopie 673.
— u. Ward A. Holden. Verknöcherung d. Linse 829.
— Anastom. e. retin. u. cilioretin. Vene 1189.

Digitized by Google

van Duyse. Lipodermoid der Plica semilun. 454.
— Cyclopsie 606, 946.

Eaton. Verletzung 239.
Eberson Ichthyol 52. 324.
Eck. Heisse Bäder bei Entzündungen gonorrh. Ursprungs 148. 446.
Edgren. Arteriosclerose 921.
Eichhorst. Intermitt. Pupillenstarre bei Tabes dors. 1218.
Ellerhorst. Traumat. Ablat. Ret. 878.
Ellet. Glaucoma hämorrh. 218. Tenonitis 407.
— Tabak- und Chininamblyopie 1224.
Ellis. Trachom 155 siehe Alt 1157.
Elschnig. Augenmuskellähmungen etc. 107.
— Netzhautvenenanastomosen 226.
— Bleivergiftung 556.
— Ciliarmuskel, Bau und Function 663.
Elze. Neuroretinitis, Eisentherapie 237.
Embden. Einseitiges Weinen 398.
Emmert. Hyoscin (Scopolamin) und Hyoscyamin 46. 970.
Evers. Entstehung von Astigm. regul. 364. 804.
Eversbusch. Erkrankung der Verdauungsorgane u. des Auges 963.
Ewetzky. Sarcome 502.
— Lipodermoide der Conjunctiva 795.
— Retinit. alb. 876.
Esmann. Protargol f. Neugeborene 965.
Eyre. Retinitis albuminur. 230.

Faber. Glaskörperzertrümmerung 240.
Fage. Ciliarkörpertuberkulose 197.
— Lidsarcom 383.
— Iritis bei Ozaena 499.
Falco, de. Skiaskopie 615.
Fallows. Polypoid. e Meibom. Cyste. 729.
Fedoroff. Keratit. neuroparalyt. etc. 809.
Fehr. Liderschlaffung 111, Carcinom d. Conj. u. Cornea 141.
Fejér. Glasfragment in der vorderen Kammer 181.
Feilchenfeld. Gonorrhoische Ophthalm. 443.
Felsch. Alcoatim. 280.
Ferdinands. Späte sympath. Ophth. 870.
Feuer. Tarsitis palp. luet. congen. 393.
— Trachom 1050.
Févé u. Lauboy. Atropin-Mydr. bei Epilepsie 902.
Fick, A. E. Stäbchen- und Zapfensehschärfe 357.
Filator. Angeborene Anomalie 942.
— Arter. hyal. persist. 1140.
Filehne. Geometr. opt. Täuschungen 361.
Fischer u. Devereux Marshall Schichtstaar 479.
Fisher. Retinit. prolif. 1176. 1177.
— Retinit. circin. 1178.
Fitzgerald, P. Augenmuskeln, Abnormitäten 704.
Flemming. Retinit. prolif. 1180.
Fox. Mules Operation 36.
— Operationstisch 71.
Förster, von. J. v. Michel 281.
Fränkel. Gonococcus u. dipht. etc. 426.
Fragstein, von u. Kempner. Ophthalmoplegia mit Facialparalyse 710.
Franke. Pathol.-anat. Demonstr. 299.
— Diphtherie bac. 428.
— Exophthalm. traum. 749.
Frenkel, H. Altersstaar und Nierendurchgängigkeit 827.
Fridenberg. Farbenwahrnehmung 684.
Friebes. Iridect. bei Leucom. 1132.
Fuchs, R. Gelbe Salbe 646.
Fuchs, E. Concremente d. Conjunct. 791.
— Lehrbuch 265
Fürst. Blenorrh. neonat. 145.
Fukala. Brücke'scher Muskel 80.
— Absolute Farbenblindheit 355.
Fumagalli. Calomelinject. intramusk. 959.
Furner, D. F. Complementärfarbenempfindung 674.
Furthmann. Symblepharonoperation 767.

Gabrielidès. Hemiaopsie tabet. 903.
Gagzow. Perimeter 342.
Galezorski. Thermometrie 43.

Digitized by Google

Galezorski. Retinitis häm. etc. 260. Keratitis herpetica 468.
— Nystagmus 707.
— Atroph. glaucom. 1160.
— Augenerscheinungen bei Grippe 1225.
Gallauer. Orbitalphlegmone nach Zahnoperation 740.
Gauthier. Glauc. hämorrh. 518. 859.
— Panophthalmie 1141.
Gazzow. Primäraffect d. Lider 115.
Gelpke. Trachom in Sicht 434. 770.
— Bacter. septat. u. Diphth.-Bacill. 787.
Germann, Th. Orbital-Erkrankung n. Empyem der Nasen-Nebenhöhlen 745.
Gernert. R. Augen im Schlaf 683.
Geuns van. Cataract und Unterbindung d Ven. cortic 934.
Giebler. Recidiv. Oculomot.-Lähmung 165.
Giese. Scleralaffection bei Conj. phlyct. 475
Gifford. Diplobacillen d. Conjunctiv. 424.
— Parinaud'sche Conjunctivitis 778.
— Bacteriol. 933.
Gilfillan. Trachom 1055.
Ginsberg u. Simon. Ablösung der Aderhaut etc. 503.
— Microphthalmus mit Cysten 603.
— Neurit. retrobulb. recidiv. 238. 1199
Gleim. Cataracta traumat. 1119.
Gloor. Coloboma Iridis etc. 498.
— Netzhautvenenschlängelung 527
— Favus des Lides 720.
Goblot. Directes Sehen 7.
Goertz. Augenheilanstalt in Landshut 593.
Goldzieher. Fibrom der Lider etc 385.
— Degenerat. fibromat. interstit. Ret. 1187.
Golovine. Frontalsinuschirurgie 416.
— Plastische Orbitalfüllung 1045.
— Hämorrh. intraocul. expulsiva 1152.
Golowin. Erblindungsursachen 5.
— Specif. Gewicht des Kammerwassers 987.
Gomez, V. Siehe Lesser 315.
Gorschkow. Amaurose corticalen Ursprungs etc. 258.
Gosetti, F. u. Yona, G. Conjunct. pseudo-membr. u. diphther. 779.
Gottardi. Linsenluxation 1094.
Gourfein. Rotz 263. 1033.
Gourlay, du. Erysipel der Lider. 719.
De Gonvea. Leucom und Staphylom, oper. Behandlung 474.
Gradle. Tarsitis 113.
— unvermutete Hornhautveränderungen 610.
Graefe, A. Sehen der Schielenden 106.
— Motilitätsstörungen und normale Augenbewegung 577. 917.
— Exophthalm. puls.; Ligatur d. Carot. 1038.
Graham, G. E. Verletzung d. Pons Varol. 895.
Greeff. Blindenfürsorge 7.
— Anleitung zur Microscopie 267.
— R. y Cajal, Histologie der Retina 349.
— Acute Augenepidemieen 431.
— Epidemische Augenkrankheiten 1058.
— und Brecht Charité-Augenstation 925.
Griffith. Intraocul. Cysticercus 250.
— Rudimentäre Iris etc. 1133.
— Rudimentäre Iris und vordere Pol-Cataract 1134.
Grobe. Thränensacktuberculose 1030.
Groenouw. Parasiten im Auge 214 248.
— Knötchenförmige Hornhauttrübung 460.
— Bacteriol. der Augenentzündungen d. Neugebornen 785.
— Sarcom d. Ciliarkörpers, epitheloide Zellen auf d. Ret. bei Glaucom 1121.
— Sarcom d. Corp. cil. u. übrig. Uveatract. 1122.
Gros. Conjunct. m. Trachom 437.
Grote. Opticusresection u. sympath. Ophthalm. 523.
Gruder. Gumma d. Lider 721.
— Sclerose d. Lider 1020.
Grunert. Dilatator pupillae 350.
— Pulsirender Exophthalm. 746.
Günsberg. Röntgen-Strahlen 34.

Digitized by Google

Günsberg. Betrachtungen 379.
— Cyste d. Orbita 405.
— Krebs der Conjunctiva 452.
— Iristuberkulose, primär. 500.
— Myxoedem d. Lider etc. 1022.
— Trachomat. Entrop. u. Trichias. 1060.
Guibert. Melanosarcoma Chorioidea 845.
Guillery. Raum- und Lichtsinn 79.
— Accommodat. u. Gesichtsfeld 363.
— Intermittirende Netzhautreizung bei bewegtem Auge 681.
— Schnelligkeit der Augenbewegungen 682.
Guiot. Irishernie etc. 496.
Gumppner. Sympath. Iridocycl. 868.
Gunn, D. Cataracta congenita 831.
Gunning. Ooglyders te Amsterdam 590.
Guth. Sepsis nach e. Hordeol. 114.
Guttmann. Hydrotherapie 40.
— Skrophulose des Auges 307.
— Doppelte Refraction eines Auges 698. 832.
— Atropin 969.

Haab. Skizzenbuch zum Einzeichnen 74.
— Licht u. Auge 277.
— Sogenannte Embol. d. Centralarterie 535.
— Path.-anat. Lehrbuch 576.
— Atlas d. äusser. Erkrankg. 918.
— Glaucom-Dauerheilung 1163.
de Haas. Poliklinik Rotterdam 15.
Haas, J. Retina- u. Chorioid.-Veränderungen gleichzeitig 847. 877.
Habben. Linsenluxat., pathol.-anat. 480.
v. Hadenström. Carcin. metastat. Chor. 1137.
Haedike. Myopie-Operationen 90.
Hallauer. Orbitalphlegm. n. Zahnoperation 911.
Hamburger, C. Manometrie 619.
Hamer. Glaucomat. Erscheinungen n. Atropin 854.
Hammar u. Oehrwall. Makropsie etc. 1190.
Hanke. Lagophth. im Schlaf etc. 376. 562.
Hansell. Röntgen-Strahlen 32.
Hansen. Ciliarkörperverletzung und sympath. Ophthalm. 1169.
Harlan. Keratoglobus 473
— Glauc. heredit. 1158.
Hauptmann. Progress. Hirnnervenlähmung 545.
Hegg. Fernpunktsbestimmung bei hoher Myopie 338.
Heine. Accommodat. d. Vogelauges 358.
— Migränin und Krankheitsprocesse d. Auges 647.
— Intraocularer Druck bei Accommod. 680.
— Physiol. u. Pathol. d. Linse 1117.
Heinersdorf. Conj.-tuberkulose u. Trachom 420.
— Diphtheriebacillen, ähnliche etc. 786.
Helbron. Lidschanker 391.
Hellgren. Trachom (mechan. und therapeut. Behandlg.) 775.
Herbert. Cataractextraction 1114.
Hermann. Nasen-Nebenhöhlenempyem etc. 415.
Herrnheiser. Verbände u. Umschläge 41.
— Kurzsichtiges Auge 269.
Hertel, E. Sehnervendurchschneidung b. jungen Thieren 597.
Hess. Nachbilder bewegter Punkte 81.
— Brechungsindex des Kammerwassers u. Gesammtrefraction 677.
— Accommodationslehre 678.
— u. Heine. Accommodat. u. intraocularer Druck; Accommod. bei Säugethieren 679.
— path. Anat. d. angeborn. Totalstaares 1095.
Heugren. Röntgen-Strahlen 949.
Higier. Neurit. opt., 4 Wochen Blindheit 881.
Hilbert. Trachom-Therapie 165.
— Atypisches Flimmerscotom 534.
— Farbensehen nach Influenza 574.
— Keratit. parench. nach Influenza 177. 461.
— Blepharit. Hygien. u. Therap. 716.
Hinschelwood. Reid's Ophthalmometer 65.
— Wortblindheit ohne Buchstabenblindheit 254.

Digitized by Google

Hinschelwood. Holocain 643.
— Einseit. Enophthalm. 905.
Hjort. Offene Wundbehandlg. 42. 193. 627.
v. Hippel, E., jun. Neugeborne, pathol.-anat. Befunde 296.
— Endothelveränderung d Cornea etc. 801.
— Anophthalm. congen, 947.
— Eitrige Keratitis 1076.
Hirsch. Sogen. recidiv. Erosion d. Hornhaut 173. 469.
— Glauc. im aphak. Auge 866.
Hirschberg. Glasbläserstaar 184.
— Optik d. alten Griechen 279.
— Blindheit in Spanien 282.
— Acute Spannungsveränderung etc. 599. 1173.
— Reinliche Wundbehandlg. 623.
— Ptosis-Operation u. Schläfenschuss 722, 1029.
— Magnet-Operation 962
Hirschmann. Augenuntersuchungen über Cretinism. etc. 309.
Höhne. Sehvermög. f. Militärdienst etc. 924.
Hoffmann, R. Empyem d. Keilbeinhöhle etc. 742, 1047.
Holden Pneumococcen-Ulcus der Cornea 464.
— s. Dunn 829.
— Flattern 84. 990.
Hornèn. Ophthalmoplegia externa 1009.
Hoor. Argentamin etc. 444.
— Kinische Beobachtungen; schwimmender Körper im Glaskörper 495. 510.
Hoor, K. Zu Leber: Kalt'sche Irrigat. 783.
Hoppe. Trachom 435. 436. 1052. 1056.
— Congenit. Lidkolobome 715.
— Trachom, Tarsusausschneidung 775.
— Farbenerscheinung u. Nachbilder 989.
Hotz. Lidrandverschiebung b. Trachom 161.
— Magnetoperat. etc. 899.
Howe, Credé'sche Methode etc. 146.
Hüne. Hufschlagverletzungen 1210.
Hummelsheim. Pupillenweite u. Sehschärfe 359.
Jackson, Ed. Myopie-Operation 88.
— Irisanomalie 497.
— Glaucom u. Mydriatica 517.
— Alter u. Linsentrübungen 828.
— Skiaskopie 957.
Jacovidés. Mydriasis hyster. 1221.
Jaqueau, s. Rollet 348.
Jeanselme u. Morax. Augenerschei. nungen der Lepra 1222.
Jennings. Cataractbehandlg. ohne Messer 1116.
— s. Alt 1157.
Jensen. Retinitis circinata 232.
— Kératite bulleuse 472.
Jitta, J. Conj.-Gefässe, Veränderung 1070.
Jnouye Blennorrhoea infantum 442.
— Retinit. alb. etc. 875.
Jocqs. Retinit. albumin. u. Glauc. häm. 1171.
Jonnesco. Glauc. u. Resect. d. Halssympathicus 857.
Ischreyt. Fliegende Kolonne 8.
— Angebor. Trichiasis 1023.
Juffinger. Siebbeinzellenempyem-Durchbruch etc. 414.
Junkermann. Epibulbäre Tumoren 450.
Iwanow. Bacteriol. d. Trachoms 154.
— Refraction d. Kinder 1000.

Kahn-Hut, D. Operat. d. Staars i. d Kapsel 821.
Katz, K. Rankenneurom der Orbita und des oberen Lides 133.
Katz, R. A. Beleuchtungsvorrath zur Arbeit etc. 30.
Keller. Exophthalm. puls. 889. 1036.
Kibbe. Röntgen-Strahlen 33.
— Mikroskop u. ophth. Diagn. 611.
Kimpel. Doppelseit. Colob. Mac. lut. 529.
Kingdon u. Russel. Mac-Veränderungen bei Gehirnentartung etc. 255.
Kinney. Eitrige Keratitis 1077.
Klaus. Conjugirte Augenablenkung bei Gehirnkrankheiten 1232.
Klingelhöfer. Temporäre Resect. d. äusser. Orbitalwand 756.
Klinkowski. Fremdkörper der Iris 495.

Digitized by Google

Klopfer. Neuritis opt. etc. 1193.
Knapp, H. Mikroskop in d. ophth. Diagn. 612.
— Nachstaaroperationen 823.
— Staarextractionen 1118.
Knies. Farbenstörung durch Santonin 633. 688.
— Chromatoskop 656.
— Violettblindheit, Farbenanomalien 687.
König. Spont. Glaskörperblutung 509.
Königshöfer. Vergleichende Augenheilkunde etc. 4.
— Charlottenheilanstalt 292.
— Hygiene 294
— Operation des Lagophthalmus 377.
— u. Weil. Fall von Tumor cerebri 575.
— Xanthopie 575.
Kolsky u. Maschkowzena. Trachom 1057.
Kopff. Epitheliom d. Conj. bulbi 451.
Korschenewsky. Milchsäure bei eitriger Keratit. 815.
Koster. Umwendbares Brillengestell 60.
— Lidhalter 67.
— Mikropie u. Makropie, Nachtrag 83.
— Orbitalverwundung 128.
Operation bei luxirter Linse 191.
— Manometrie 620.
— Filtration durch Iris, Chorioid. u. Linsenkapsel 936
— Erythropsie 986.
— Hess: Accommodation 991.
Krassowsky. Ausspülung d. vord. Kammer b infic. Wunden 624.
Krieger. Trichiasis 723.
v. Kries. Empfindlichkeit der Netzhaut etc. 353.
Kronheim. Scleralpunction b. Netzhautablösung 525.
Krückmann. Meningoencephalocele 938.
— Stauungspapille 536.
Krüger, P. Verrostung des Auges 308.
Krüss Isometropen 335.
Krymholz. Gouvernmt. Witebsk. 928.
Kuhnt. Verwendbarkeit d. Bindehaut f. Operation 764.
Kunz. Tuberkulose d. A. u. d. Adnexe 939. 1233.
Kuthe. Hornhautschmelzung 171.
Kyle. Wässeriger Extract der suprarenalen Kapsel 328.

Laffay. Anastomose d. Nerv. nasal. etc. Anomalie d. Gangl. ophthalm. 75.
Lagrange u. Maret. Papillom d. Conj. 143.
— Metastat. Carcim. d. Chorioid. 209.
— Tuberkulose der Iris 501.
— u. Flous. Melanosarc. Chorioid 844.
Lancton. Congen. Irideremie 1127.
Landolt Projection u. Lokalisation 368.
— Muskelvorlagerung 706.
— Schiel-Operation 1011, 1014.
Lange. Chorioidealsarcome 1148.
Langré. Schweres Trauma 542.
Lans. Astigmatismus durch nicht perfor. Cornealwunden 166.
Lapersonne. Meningitis nach Enucleation 126
de Lapersonne. Orbitalsymptome der Sinuserkrankungen 413, 417.
— Ectopie d. Linse 485.
Lasarew. Landschaftshospital in Belew 289.
Lauboy siehe Févé 902.
Lawford. Operation der Iriseinklemmung 1131.
Lawson. Orbitalcyste 131.
— Leukosarcoma Chorioid. 1146.
— u. Sutherland. Retinit albumin. etc. 1181.
Leber u. Krahnstöwer. Aderhautsarcom und Phthisis 210.
— Hyperostosis d. Orbitalwand nach melanot. Tumor d. Orbita 763.
Lechner. Abnorme willkürliche Augenbewegungen 110.
Lederer. Beiderseit. conjug. Augenmuskellähmungen etc. 370.
— Chron. Entzündung d. Thränendrüse etc. 394.
Lee. Orbitaltumor 132.
Leitner. Atroph. N. opt. bei Scleros polyinsul. 885.
— Sehnervenkrankheit nach Bleivergiftung 913.
Leplat. Orbitalphlegmone etc. 124.
Lesser u. Gomez. Schlaf u. Augenkrankheiten 315.

Digitized by Google

Lesshaft. Exophthalm. period. etc. 752.
— Ulcus serpens corneae 1078.
Lester. Probierbrille 1105.
Lewis. Umschriebene Glaskörperentzündung 215.
Liebmann. Favus des Lides 378.
Liebrecht. Netzhautadaption im kranken Auge 24.
Linde. Sideroskop. u. elektr. Strassenbahn 977.
Lippincott. Sterilisation von Instrum. 621.
Lipps. Raumästhetik u. opt. Täuschg. 992.
Ljntkowitsch. Subretinaler Cysticercus 249.
Loeb. Raumempfindungen, Contrasterscheinungen 82.
Lohnstein. Keratoconus 167.
— Hyperbolische Gläser 336.
Lopez. Pterygium 456.
Lor. Cataracta calcaria etc. 187.
Lupinski. Traumat. Reclination der Linse 486.
Lucciola, G. Verletzungen 893.
— u. Cianciolo. Neues Astigmometer 972.
Luigi. Cornealepithel nach Wunden 940.
Lundsgaard. Augenentzündg. v. Neugeborenen 780.

Mader. Endresultate der Reclination 1089.
Magen. Myopie-Operation 97.
Maget. Periostitis d. Orbitalrandes 1049.
Magnus. Eisenbahn-Personal 272.
Maklakow, A. Traumat. Exophthalm. 747.
Maneae Ovio. Cataracta artific. 1100.
Manzutto, G. Spont. Glaskörperblutung 848.
Marcinowski. Xeroform u. Ulcus rodens 813.
Marignac. Siehe Gourfain 263.
Mark. Atropinconjunctivitis 139.
Markow. Echinococcus in der Orbita 136.
— Trachom 164.
— Endarteritis obliterans arteriae centr. retinae 233.
Marlow. Ungewöhnlicher Strabism. 102.
— Arteria hyal. persist. 508.
Marshall. Sarcom d. Chorioid. und Gumma d. Conj. 1136.
— Carcin. metast. etc. 1140.
— Siehe Ridley 1156.
Maschkowzena. Siehe Kolsky 1057.
Mayer. Enucleation 311.
— Späteiterungen nach Verletzungen 538.
— Exophthalm. intermitt. etc. 1042.
Mazet. Siehe Lagrange 143.
— Iritis bei Metritis 1128.
Mc. Coy u. Michael. Holzalkohol-Amaurose 571.
Mc. Gillivray. Canal. hyal. u. Cyclit. etc. 1150.
— Coloboma Iridis u. Subluxat. lent. 198.
Meinong. Raddrehung, Rollung und Aberration 372.
Mellor. Arteria hyal. persist. 1155.
Mendel. Glaucoma secund nach Keratit. diff. etc. 805.
Merge. Itrol 149.
Mets, de Traumat. Kapselstaar 834.
Meyer, E. Pemphigus 1071.
Meyer, Otto. Scopolamin u. Atroscin 47.
Meyer, Th. Cholesterinstein im Thränensack etc. 397.
Michael, F. M. Siehe Mc. Coy 571.
Michel. Bakteriol. d. Phlyctän 1068.
Miller. Einseit. Exophthalm. 904.
Millingen v. Keratit. neuroparalyt. etc. 810.
Minor. Sehenlernen im 41. Jahr etc. 988.
Mitchell. Gelbe Salbe 57.
— Chininamaurosis 1230.
Mitvalsky. Bindehautentzündungen mit Geschwürsbildung 137.
— Thränensack-Actinomykose 738.
M'Keown. Behandlung des unreifen Staares 1115.
Mohr. Fremdkörper in der Netzhaut 241.
— Augenkrankheit u. Hautleiden 1086.
Moldenhawer. Blinde 580.
Moll v. Ooglyders te Rötterdam 588.
— Hornhautflecke 635.
— Blennorrh. Neonat. 781.
Moll, A. Sympath Ophthalm., exper. Bakt 873, 1168.

Digitized by Google

Monoyer. Presbyopie 337.
Moore. Irido- Chorioidit. d. Pferde 204.
Mooren. Gesichtsstörungen u. Uterinleiden 912.
Morax. Lupus der Thränenwege 396
— u. Petit. Acute Conjunctvt. klin. u. bakteriol. 788.
— Siehe Jeanselme 1222.
Motais. Ptosis-Operat. 1028.
Motschulsky. Gumma sclerae 818.
Moulton. Dermoidcyste der Augenhöhle 134.
— Congenitale Trübung der Hornhaut 180.
Müller, L. Bac. Koch-Weeks 932.
— Siehe Weichselbaum 1069.
Mulden. Augenklinik zu Groningen 13.
— Nachstaaroperation 190.
Mullen. Suprarenale Kapsel etc. 329.
Mündler. Diplococcen bei Panophthalmie 242.
Muntendam. Myopie-Operat. 1002.
Murphi. Hypertrophie der Lider. 386.
Myers. Traumat. Abducenslähmung 243.

Nagel, G. Chorioretinitis specif. 212.
Nagel, W. A. Farbenblindheit, Tafeln 270.
— Aubert's Phänomen etc. 356.
— Angeborene Farbenblindheit 993.
Natanson. Selbstheilung des Alterstaars 183.
— Augenerkrankungen bei Parotitis 259.
— Glauc. bei Retinit. pigm. und Myopie 864.
Neisser. Protargol 636,
Neumann, R. Siehe Bach, L. 298, 421.
Neuschüler. Neurasthenie-Symptom 910.
Neustädter. Einseit Nystagm. 1017.
Neve. Cataract. chirurg. Behandlung 830, 1110.
Nieden. Augenheilkunde u. allgemeine Heilkunde 276.
Nobbe. Fadenpilze im Glaskörper etc. 541, 594.
Normann-Hansen. Conjunct.-Naht bei schweren Verletzungen 765.
Nowitzky. Kaguiskischer Punkt 927.
Noyon. Bleivergiftung 914.
Nuel u. Bénoit. Irislymphräume etc. 661. 841.
— Absorption d. Hum. aq. durch die Iris 1130.

Ohrwall. Siehe Hammer 1190.
Ohlemann. Unfallsachen 275.
— Kalk- und Schwefelsäure-Bindehautätzung 150, 539.
Oliver. Steroskop 63.
— Fremdkörper im Auge 8 Jahre lang 550.
— Exophthalmus etc. 555.
Ophthalm. Society of. t U. Kingdom. Transaction 922.
Ophthalm. Society. Enucleation und ähnliches 961.
Ostwalt, F. Perioskopische Gläser 653.
Ostwalt. Dioptrik 98.
Otto. Zu Fukala's Richtigstellung etc. 1004.
Ovio, G. Capsulo-lenticular Extrakt. u. Gradenigo 825.
— Siehe Manea 1100.

Pagenstecher. Gelbe Salbe 55.
Pahl. Schussverletzungen 401, 887, 1040
Panas. Oelige Collyrien 330.
— Glaucom u. intraoculare Neubildungen 514.
— Strabismus concomit. 700.
— Jonnesco. Glauc. u. Resect. etc. 862.
— Keratectomie 863.
Parier. Eucain n. Cocain 48.
Parisotti. Pseudoglaucom (Migräne) 521.
— Amblyopia toxica 572
— Thränencanal-Polyp 737.
Pascale, A. Farbensinn 667.
Péchin. Ptosisoperation 118.
Peirone. Hämorrhagie bei Staarextraction 1090.
Pel. Augenkrisen bei Tabes 256.
Peltesohn. Lues hered. und Keratomalacie. 462, 556, 811.
Percival, A. S. Nystagmus 702.
Pergens. Protargol 50.
— Beiderseit. monocul. Diplopie 188.

Digitized by Google

Pergens. Conjunctiva der Neger 660.
— Reizbarkeit der Retina 671.
— Blausehen 915.
Perrine. Traumat. Linsenluxat. 487.
Perseniare. Trachom 1059.
Peschel. Trichias.-Operat. 1025.
— Epitheliom d. Limbus corneae 1083.
Petella, G. Skiaskopie 614.
Peters. Tetanie u. Staarbildung 182.
— Gummöse Cornealerkrankungen 807.
— Augenstörungen und Kopfschmerzen 1220.
Peunow. Operationen, ambulante 926.
Pflüger. Protargol u. Blennorh. 321, 782.
Phisalie. Panophthalm. infect. experiment. 1135.
Pick. Künstliche Glaskörper 37.
Picot. Mikroorganismen-Impfung in d. vord Kammer 301.
Piltz. Aufmerksamkeitsreflex d. Pup. 994.
Pinner. Atropin-Alkaloide 49.
Pixenti. Pupillarreflex, am Ohr ausgelöst 949.
Plaut. Einseit. hyster. Amaurose 561.
Pley. Extraction der Cataracta secundaria 1097.
Poberlin. Trachom im Heere 773.
Pollak. Glaucom u. Scleralparacentese etc. 221.
Popow, J. E. Oculistische Kolonne im Kreise Betrow 585.
Posey. Metastat. Uveitis beiders. 206.
— heredit. Atroph. N. opt. 886.
Praun. Fuchs' Drahtgitter für Staaroperirte 68, 1103.
— Vorlagerung mit Theilung 1016.
Prince. Tarsusexcission wegen Entropium 381.
Prionceau. Chalazion 144.
Priestley-Smith. Tenectomie bei Strabismus 70 .
— Strabism. converg. 1013.
Prokopenko. Bewegl. Fremdkörper d. vord. Kammer 1085.
Puccioni. Amyloid d. Lider u. Conj. 731.
Purtscher Kupfersplitter, Ausziehung aus dem Glaskörper 507, 548.
— Exophthalm. traumat. 1044.

Querenghi. Entrop. und Trichias-Cautherisat. 1024.

Rählmann. Hyperbolische Linsen etc. 94, 168
— Trachom 156.
— Blepharit. acaria 1021.
— Marginoplastik 724.
Rambaut cf. Dawson 901.
Ramsay. Atlas d. äusser. Erkrankung 919.
Randolph. Bakter. d. normalen Binde. haut u. Irrigation 20.
— Holocaïn, klin. u. bakter. 642.
Ransohoff. Sarcom der Augenlider etc. 718.
Ranvier. Regeneration der Membr. Descem. 26.
— Nervenveränderungen in Hornhautwunden 175.
— Fixe Hornhautzellen etc. 176.
Reche. Sehschärfe 95.
Reddingius. Sesumotor. Schwerkzeug 3, 77
— Accommodationserregbarkeit 93, 365.
— Schielen 108.
— Accommodationsfleck 354.
— Poliklinik im Haag 587.
Reik. Striktur d. Thränenkanal 1034.
Resnikow, N. W. Perimeter-Indicator 651.
v. Reuss. Recidiv. traumat. Hornhauterosionen 470.
— Elektrotherap. b. Entzündg. 634.
Reynolds. Koangorasehne zur Muskelverkürzung 103.
Richert. Ekzem d. Augen 423.
Richter. Trachombekämpfung 159.
Ridley u. Marshall. Arter. hyal. etc. 1156.
Risley. Sarcom d. Chor. 265.
— Complicirter Staar 491.
— Anisometropie 998.
— Einseit. Neurit. opt. 1197.
Ritter, C. Linsenluxation 820, 892.
Robertson, A. Address 578.
Rochon-Duvigneaud. Kalter tuberkulös. Abscess Dacryocystitis vortäuschend 393a.
— siehe Panas 154.

Digitized by Google

Rochon-Duvigneaud u. Stanculeanu. Opticusverletzung 1194.
Rockliff. Pseudoglioma 1182.
— Cyst. Degener. d. Retina 1183.
Römer. Perfor. Bulbus-Verletzungen. Behandlung 537.
Röthig. Linsenregeneration 481.
Rogmann. Subconjunct. Lipome 140.
— Hyaline Degener. d. Lider 730.
— Subconjunct. Cysten 796.
— Glauc. chron. simpl. etc. 1165.
Rollet u. Jaqueau. Topograph. Anat. d. Macula 348.
Rombolotti. Elephantiasis d. Lider 587.
Rosenmeyer. Hornhautgeschwür bei Exophthalm. 410, 554.
Rosskothen, M. Erblich. Colob. Irid. 842.
Rothenspieler Secundäre Cyclitis etc. 1138.
— Luxatio bulbi 1212.
Roulleau. Glauc. chron. simpl. 861.
Roure. Periostit. d. Orbita u. d. Oberkiefer 744.
Roux. Retino-retinale Reflexe 352, 1204.
Russel, R. siehe Kingdon 255.

Sachs, B. Amaurot. familiäre Idiotie. 264.
Sachs, M. Augenmuskellähmungen 371.
— Mikropie 607.
— Sideroskop u. Electromagnet 976.
Saemisch. Scabies Corneae 1082.
Salomonsohn, H. Regenbogenfarbensehen 676.
Salva. Sarcom der Orbita 418.
Salzer. Herpes febril recid. corn. 467.
Salzer, F. Cornea arteficialis 172.
— Hornhautersatz 457.
Santos. Blennorh. d. Neugeborn. 441.
— Malaria- u. Chinin-Amaurose 1201.
— Quecksilber- u. Chininamaurose 1231.
Sassaparel. Sublimatmassage der Keratit. u. Conjunct. 1081.
Sauer Blennorrh. neonat. 1062.
Sauvieau. Opticusaffection bei Lues hered. 559.
Schanz. Gelbe Salbe 56, 332, 333.
— Diphtheriebacillen 153, 302, 304.
Schanz. Angeborn. Lidcolobome etc. 373.
— Impfgeschwür. Jugendl. Staar 753.
— Luxat. Bulb. durch Schnäuzen 753, 891, 1041.
Schapringer. Epitheliom der Conj. bulbi 453.
— Beiders. Erblindung durch Schuss 554.
Scheffels. Intermitt. Exophth und Enophth. 411.
— Myopie-Operation 699.
— Vulpius' Dauersonden 735.
— Zuckerstaar 835.
Schieck. Chorioidealsarcome 211.
Schirmer. Cholesteatom d. Orbita 761.
Schiötz. Prismenapparat 975.
Schmid, J. Optic-Schussverletzung 888, 1046.
Schmidt. Enucleation und Prothese, Nachtrag 38.
Schmidt, R. Kupfernachweis 608.
Schmidt-Rimpler. Augen- u. andere Krankheiten 1.
— Ulcus rodens corn. 812, 1075.
— Trachom u. epidem. Augenkrankheit. 1051.
— Spontanes Verschwinden von Staartrübungen 1088.
Schnaudigel. Immigrationstheorie u. Schlummerzellen 931.
Schneller. Augenmuskeln Neugeborner 983.
Schnorr. Retinit. circin. 1179.
Schön. Staphyloma post. etc. 92.
— Retinitis pigment. 228.
— Einfluss des Reizes etc. 295.
Schoute. Wahrnehmungen m. einem einzelnen Zapfen 66.
— Vena corticosa im hinteren Bulbustheile 664.
— Augenstellung b. excentr. Pupille 712.
Schreiber. Myopie-Operation 89.
v Schröder. Keratalgia traumat. und recidiv. Cornealerosionen 417, 816.
Schulek, W. Staaroperationen nach Graefe 658.
Schultz, F Mydriatica u. Myotica 996.
Schwarz. Tenonitis 125.
— Fremdkörper-Riesenzellen um Cilien im Bulb. 937.

Digitized by Google

Schweinitz. Gefässbildung im Glaskörper 217. 506.
— Partielle optische Nervenatroph. etc. 567.
— Stahl im Glaskörper etc. Röntgen-Strahlen 897.
— Cataractexctraction 1106.
— Maculaveränderung n. Iritis 1191.
— Centrale Amblyopie etc. 1202.
Scrini. Oelige Collyrien 331.
Seggel. Schiessen der Infanterie etc. 284.
Seligmann. Mikroskopie 920.
Seifert. Nasen- u. Augenerkrankungen. 552.
Seydel. Lidschanker 390.
— Aneurysm. der Netzhautgefässe 1184.
Shaw, A. J. Spont. Blutung in die Orbita 129.
Shaw, C. E. Sympath. Ophthalmitis 871.
Shoemaker siehe Alt 1157.
Sidler-Huguenin. Späterfolge der Glaucombehandlung 552.
— Opt. atroph. nach Granatwurzelrinde 882
Sigrist. Ligatur d. Carot. int. u. Sehorgan 750.
Silex. Sehstörungen nach Blepharospasmus 112.
— Augenflimmern 306.
— Electrotherapie 317.
— Krankenanstalten für Blinde etc. 581.
— Tabische Opt. atroph. 883.
Simon. Tarsitis bei Lues hered. 392. 557.
— Siehe Ginsberg 503.
Simonson. Amblyopie ex Anopsie 100.
Sins Woodhead. Postdiphteritische Lähmung 701.
Snegirew. Vibrationsmassage 44.
— Vibrationsmassage und Diffusion etc. 45.
— 40 tägige Thätigkeit 290.
— Holocain und Diffusion 318.
Snellen. Brillen 61
— jr. Anleitung z. Untersuchung d. A. 584.
— Nederl. Gasthuis 586.
— Projection und Localisation 675.
— Strabism. 709.
Sölder von. Chiasma optic. 981.
Sorger. Spont. Blutung aus Iris etc. 563. 843.
Sourdille. Angebor. Lymphcyste der Conjunct. Bulbi 1074.
— subconj. Jodinject. etc. 1144.
Spiro. Conjunctivalblutung b. Purpura 1073.
Ssokolow. Temporäre Resection der äusseren Orbitalwand 755.
Stammeshaus. Retrobulbäre Phlegmone 741.
Stanculéan u. Théohari. Thränendrüse bei Thränenträufeln 1031.
— siehe Rocher-Duvigneand 1194.
Starr, Elmer. Stahl im Glaskörper, X-Strahlen, Magnet-Operation 849.
Stebbius Chorea nach Augenanstrengung 948.
Steffan. Entstehung u. Entwicklung der Sinnesorgane etc. 686.
Steiger. Hornhautastigm. 96.
Steindorff. Sehnervverletzungen etc. 1209.
Steiner. Erworbene Pigmentflecke d. Bindehaut d. Malayen 792.
Steinheim. Epicanthus m. Ptosis u. d. Heredität 727.
Stephenson, S. Diphtherie der Conjunct. 784.
— Epitheliale Xerosis 1066.
Stevens. Netzhautmeridiane 345.
Stillson. Ablatio, Punctur etc. 526.
Stock. Period. recid. Oculomot.-Lähm. 713.
Stöckl. Fremdkörper im Bulbus, Röntgen-Stranlen 31. 898.
Stötling. Glaucom-Operation 515.
Stoewer. Wunden der Formhäute 598. 890.
— Epilepsie nach Augenkrankheit 600.
Stomann. Exophth. puls. 409.
St. Petersburger Anstalt 288.
Strada. Becherzellen der Conjunct. 941.
Straub. Path. Gefässbildung 22, 297.
— Anleit. zur Augen-Untersuchung 583.
Strenzeminski. Herpes ophth. 257.
Strzeminski. Entropium u. Trichiasis-Operation 382.
— Ophthalmomalacia essent. 1148.

Digitized by Google

Stutzer. Elastisches Gewebe 351.
— Conj. Tuberculose 546.
Suck. Seltene Durchbruchsstelle der Dacryocystit 733.
Suker. Thiosinamine 326
— Chorioiditis etc. und Thiosinamine 1139.
Sulzer. Herpes Zoster ophthalmicus 908.
Sutherland siehe Lawson 1181.
Swanzy. Angeborene Anomalien 943.
Swart Abrahamsz. Ooglyders te Mastricht 589.
Swet. Röntgen-Strahlen für metall. Fremdkörper 616.
Syklossi, de. Subconjunct. Sublimatinject. b. blennorrh. Conjunct. 628.
Sylkow. Trachom 1054.
Symondt. Nachtblindheit 229.
Szilli u. Weiss. Blenn. Neonat. 147.
— Trachom. Pester isr. Gemeinde 157.
Szulislawski, A. Jod- u. Jodoformvasogen 645.

Tagliaferri. Jodinjectionen b. Keratit. parench. 1079.
Tailor Eisenbahnbeamte 18.
Talko. Phthis. und Enophth. 906.
Tamamchef. Conjunctvt. diphth. etc. 1065.
Tanja. Influenza Bac. 21.
Taylor. Synchisis 1153.
Teillais. Exophthalm. intermitt. 412.
Tendering. Hornhautsclerose 806.
Terrien. Cheyne-Stokes Athmung u. Pupille 195.
— Pars ciliar. Retin. Ursprung d. Zonulafasern 659.
Terson. Infection im Leucoma adhär. 169.
— Technik 334.
— Ophthalmomalacie und Glaucom 511.
— Arterieller Druck bei Glaucom 519.
— Extraction verschiedener Arten von Staar 1101.
Théohari. Siehe Stanculéon 1031.
Thilliez. Urticaria-Chemose 564.
Thompson. Intraocul. Tuberculose 1147.
— Cyste d. Canal. hyal. etc. 1151.
Thompson. Fremdkörper in der Cornea 174.
— Glioma Retinae 1186.
Thomson. Colloid. Degener. d. N. opt. 1195.
Tobler. Hintere Sclerotomie 1164.
Tocqs. Lymphangiect. d. Conj. bulbi 455.
Todd. Herausgerissenes Auge 245
Topolanski. Sarcom beider Lider; Ankylobleph. 384.
— Augenmuskel bei centr. Reizung; Coordinationscentrum etc. 689.
Tornatola. Corp. vitr. Entwickelung 216.
Trantas. Ophthalmoscopie b. Syphilis 956.
Triepel. Decentriren bisphär. Linsen 652. 690.
Trombetta. E. Astigmatismus 693.
— Sehenlernen Blindgeborener 1093.
Troncoso, U. Verzögerte Wiederherstellung der vorderen Kammer etc. 838.
Trousseau. Orbitalphlegmone etc. 406.
— Glauc. u. Migräne d. A. 1161.
Truc. Augenbeschädigungen durch die Geburt 28.
— Fremdkörper der Periorbita 403.
Tscherning. Selbstbeobachtung 362.
Tscherno-Schwarz. Aufhebung d. Thränens etc. nach Thränensackentfernung 395.
Tschirikow. Desinfection der Hände 622.

Ulrich. Durchlässigkeit der Iris und Linsenkapsel etc. 23, 199.
Ulry. Linsen-Ernährung 192.
Uhthoff. Conjunctvt. und Keratitis etc. 19.
— Sehstörungen bei intracraniellen Erkrankungen 253.
Usher. Angioma cavern. Orbitae 758

Vacher, L. Iriseinklemmung und sympath Ophthalmit. 872.
Valençon. Protargol u. a. Silbersalze 968.
Valette. Siehe Gourfain 263.

Digitized by Google

Valk. Cataractextraction. Valk's Operation 1108.
Valois. Cataracta calcaria 1098.
— Verzögerte Heilung und Cataractextraction 1107.
Valude u. Duclos. Iriswinkel etc. 347.
— Orbitaltumoren 404.
— Conjunctvt. etc. 429.
— Conjunct-Naht b. Geschwüren 1080.
Valvis. Verzögerte Wundheilung nach Extraction 189.
Van Milligen. Operation d. Trichiasis u Entropium 119.
Veasey. Irissarcom 201.
— Glaucoma inflamm. etc. 853.
— Anilin-Amblyopie 1229.
Vehmeyer. Ectropium, Aetiol. 1026.
Vennemann. Melanot Krebs d. Conj. 449.
Vermes. Hirschberg'scher Magnet-Operation 552.
Versey. Mules-Operation 313
Vieusse. Muskelparesen 1012
Vignes. Wiederholte Vorlagerung 367, 708.
— Schanker d. Conj. Bulbi 1072
Visser. Refractionsmessung 341, 973.
Voeste, H. Spektralfarben und Ermüdung der Netzhaut 691
Vollaroo, A. de Lieto. Glauc. hämorrhag. 865.
Vollert. Verletzung durch Zink 609.
Volk. Augenverletzungen, spec. durch Fremdkörper 1216.
Vossius. Lehrbuch 266.
Vüllers. Magnetoperation 549.
Vulpius. Zu Hormann Dauersonden 399.

Wadsinsky, P. J. Brauchbarkeit d. Tabletten 648.
Wagenmann. Aderhautkrebs 203.
— Keratoconus m. pulsat. Schwankungen 802.
Waldhauer. Trichiasis 120.
Walter. Protargol 637.
Ward. Chininamblyopie 1227.
Warschansky. Blutung zwischen Retina u. Glaskörper 531, 850.
Warschowsky. Schüler Augen 286.
Webster, D. Sarcom d. Orbita 760.
Wecker de. Strabismus 99.
— Serumtherapie 629.
Weeks. Electromagnet 73.
— Trachom 163.
Wehrli, E. Glaucom nach Neuroretinitis etc. 851.
Weichselbaum-Adler. Acute Epidemie 433.
— u. Müller. Bacill. Koch-Weeks 932, 1069.
Weiland. Augenbewegungen 86.
Weill, J. Tuberkulose der Iris etc. 196.
Weill, N. J. Glaucom 220.
Weiss, L. Gesichtsfeld d. Schielenden 109.
— Röntgenstrahlen für Fremdkörper 617, 618.
— Gesichtsfeld der Kurzsichtigen 1005.
Weiss Siehe Szilli 147, 157.
Weiss. Schielen, Accommod. u. Convergens 1018.
Weiss, H. Subjective Kopfgeräusche; Exophth. puls. 1037.
Weiss, Z. Schleich'sche Infiltrationsanästhesie 314.
Weljamowitsch. Vereinfachung der Skiaskopie 971.
Werner, E. Exophthalm. pulsans. 1035, 751.
Werner, L. Choroid.-Sarcom 213.
Werner, O. Gliom 231.
Werner. Thränendrüsen-Myxosarcom. 130.
Westcott Doppelt. congen. Mikrophthalmus 604.
Westhoff. Cataracta congen. famil. 488.
— Amsterdam'sche Poliklinik 591.
— Pigmentation d. Conjunct. 793, 799.
— Staphyl. corn. congen. etc. 797.
— Iris suppurativa nach Jodnatrium 839.
Weyl. Neuritis, Entstehung 236.
Wheeloch. Trophoneurot. Keratitis 170.
Wickel. Hemianopie u. Trauma 1213.
Wicherkiewicz. Protargol 230.
— Xeroform 322, 323.
— Ectropium-Operation 380.
— Fremdkörper in der Linse 490, 547.

Digitized by Google

Wicherkiewicz. Jodkali bei Staaroperat. 644, 822.
— Recidiv. traumat. Cornealneuralgie 817.
Widmark. Klinik in Stockholm 287.
— Papillomakuläres Bündel 662.
— Sichtbarkeit des Spectrums etc. 668.
— Kurzsichtigkeitsstatistik 694.
— Operat. unreifer etc. Staare 824.
Wieling. Chiasma 76.
Wiljamowitsch. Skiaskopie 695.
Williamson. Netzhautveränderung b. Hirnblutung 879.
Willmer. Myopie-Operation 91.
Willson. Cylindr. Linsen 62.
Winkler. Nasen- und Augenerkrankungen 553.
Winselmann. Euphthalmin 327.
Winter, W. J. Congen. Kernstaar 1099.
Wintersteiner. Ankyloblepharon etc. 375.
— Lymphangioma Orbitae 757.
— Cysten u. Concremente in Conjunct. etc. 790.
— Naevus u. Sarcom d. Conjunct. 794.
Wisser, S. Apparat für obj. Refractionsbestimmung 697.
Wölfler. Resection d. Gangl. Gass. 262.
Wolff, J. Lähmung assor. Seitenwender etc. 366, 369.
Wolffberg. Blindenstatistik 6.
Wolffberg. Bindespange 69.
— Ichthyol und Ichthalbin 325.
— Conjunctvt. croup. 427.
— Trachom, Kaining'sche Therap. 440.
— Formalin bei Conj. gonorrh. 448.
— Sogenannte offene Wundbehandlung 625.
— Isometrope 974.
— Conjunctvt. simpl. Augenkrankh. d. Neugeborenen etc. 1064.
Wood. Sarcom d. Lides 116.
Woods. Melanosarcoma Chorioid. 846.
Woodward. Exophth. puls. 408.
Wundt, W. Geometrisch-optische Täuschungen 692.

Yarr. Augenstörung bei Malaria 909.
Yitta. Trachom in Amsterdam 772.

Zeehuissen. Okulomotorius-verlamming 1010.
v. Zehender. Goniometer für d. Schielwinkel 343.
Zelicka. Thränendrüsentumoren 736.
Zenker. Messerklinge etc. 402.
Ziegler. Trachombehandlung 162.
Zimmermann. Tuberkulin O. u. R. 300.
— Augenstörung b. Eklamp. 907.

Digitized by Google

Sachregister des Literatur-Berichtes 1898.

Die Zahlen bedeuten die Nummern des Referates.

A.

Abducens, traumat. Paralys. —, 243.
Aberration 372.
Ableitende Behandlung 649.
Accommodation 93 358. 991. 995.
— Erregbarkeit 365.
— u. Gesichtsfeld 363.
— u. intraocul. Druck 679. 680.
— d. Säugethiere 679. 1003.
— d. Schielauges 1018.
Accommodationsfleck 354.
— lähmung bei Hysterie 261.
— lehre 678.
Acetylengas 340.
Actinomycose d. Thränensackes 738.
Aderhaut-Ablösg. 503.
— krebs, metastat. 203. 209.
Adnex-Tuberkulose 1233.
Aegypter, Sehleistungen der — 285.
— äussere Erkrankungen, Atlas 918. 919.
Airol 814.
Alcoatim, Augenheilkunde 280.
Allgemeinerkrankungen, localisirt im Auge 295.
Alkohol, Holz-A.-Vergiftung 571.
Altgriechische Optik 279.
Aluminium-Prothese 631.
Amaurose 570. 571.
— hyst. 561.
— corticalen Ursprungs 258.
— bei Idiotie 264.
— durch Malaria 1201.
— durch Chinin 1201. 1223 1230. 1231.
— durch Quecksilber 1231.
Amblyopie 570. 572.
— durch Unterdrückung etc. 29. 100.
Amblyopie centr. 1202.
— n. Schwefelkohlenstoffvergiftung 1203.
— durch Chinin u. Tabak 1124. 1227.
— hyster. juven. 1228.
— durch Anilinmhalat. 1229.
Amyloid d. Lider u. Conj. 731.
Aneurysm. Retinae 1184.
Anilin-Amblyopie 1229.
Aniridia congen. 840.
Anisometropie 998.
Ankyloblepharon 375. 384.
Anomalie, mehrfache angeb. am Auge 942. 943.
Anophthalm. congen. 947.
Antinosein 53.
Argentamin 444.
Argyrosis vom Protargol 967.
Arteria central. Ret., Endarteriit. oblit. 233.
— Embolie 1205.
Arteria hyal. 508.
— persist. 1149. 1155. 1156.
Arteriell. Druck u. Glaucom 519.
Arteriosclerose 921.
Aseptik 933.
Aspergillus i. Glaskörper 541.
Astigmatismus 94. 96. 693.
— durch nicht perfor. Cornealwunden 116.
— irregul. u. hyperbol. Linsen 168.
— regul. 364. 804.
Astigmometer 972.
Atrophia, bulbi congen. 797. 798.
— glaucomat. 1160.
— atroph. Auge m. Sarcom 502.

Digitized by Google

Atropin 969.
— Alkaloide 49.
— Conjunctvt. 777.
— Mydrias. b. Epileptikern 902.
— u. glaucomatöse Erscheinungen 854.
Atroscin 47.
Aubert's Phänomen 356.
Augapfel, herausgerissen 245.
— Luxation durch Schneuzen 891. 1041.
— metastat. Carcin 1140.
Augenärztliche Mittheilungen 1043.
— Thätigkeit 290.
— — des kagnisk. Punktes 927.
Augenheilkunde 583. 584.
— vergleichende 4.
— u. allgem. Heilkunde 276.
— klin. Beobachtungen 459. 510.
Augenbewegungen 577. 917.
— Schnelligkeit 682.
— Bahnen der coordinirten 689.
Augenerkrankungen, allgemein vorkommende 39.
— n. Epilepsie 600.
— n. Hautleiden 1086.
— n. Nasenerkrankg. 552. 553.
— d. Neugeborenen 1064.
— b. Parotitis 259.
— in Zusammenhang mit anderen Erkrankg. 1.
Augenerscheinungen, bei Paralyse 901.
— b. puerp. Eklamp. 907.
— b. Malaria 908.
— b. Neurasthenie 910.
— b. Uterinleiden 912.
— d. Tabes dors. u. d. multipl. Sclerose 916.
— b. Lepra 1222.
— b. Influenza 1225.
— b. Diabetes 1226.
Augenflimmern 306.
Augenhöhlen, s. Orbita.
Augenklinik d. Carol. Med.-chir. Institt. in Stockholm 287.
— Charlottenheilanstalt 292.
— in St. Petersburg 288.
— in Laibach 293.
— Dr. Augstein 771.
Augenkrankheiten im Gouvern. Tambow 283.
— in Belew 289.
— in Tscheljabinsk 291.
Augenmuskeln b. centr. Reizung 689.
— Neugeborener 983.
— Kerne 1019.
— lähmungen 371.
— beiders. conjugirte gelähmt 369. 370.
Augenoperationen, ambulat. ausgeführte 926.
— 4000. 930.
Augenstellung b. excentr. Pupille 712.

B.

Bacillen, Diphth.- b. ähnliche 786.
— Koch-Weeks 932. 1069.
Bäder, heisse Dauer- 148. 446.
Bakteriologie 933.
— der Conjunctivitis u. Keratit. 19.
Bakterium septatum 787.
Basalmening. luet. 562.
Becherzellen der Conjunct. 941.
Beleuchtung zur Arbeit 30.
— u. Sehschärfe f. Farben 985.
Beleuchtungsapparat, transportabler 55.
Beweglichkeit, Beschränkung d. assoc. seitl. — 366. 369.
Beweglichkeitsdefect, angeborener 711.
Bewegungen d. Auges 86. 110.
Bindehaut, Bakter. d. norm. 20.
— Carcinom 141.
— Primäreffect 142.
— Papillom 143.
— Anätzung 150.
— operative Verwendbarkeit 764.
— Naht d. B. b. schweren Verletzungen 765.
— Follikel 768. 769.
— Aetzung durch Kalk u. Schwefelsäure 539.
— Epithel-Verhornung 789.
— Cysten u. Concrement 790.
— Gummi 1137.
Bindehautentzündung, Bakteriologie 19.
— m. Geschwürsbildung 137.
— lacrymale Streptococcen- 138.
— Atropin 139.
Bindehautsackdesinfection 595.
Bindespange 69.
Blausehen 915. 1104.
Bleivergiftung 566. 567.
— chron. B. u. Sehnervenkrankh. 913. 914.
Blennorrhoe 319. 321.
— neonat. 145. 146. 147. 1062. 1064.

Digitized by Google

Blennorrhoe nicht gonorrh. 1063.
— infant. 442. 444.
Blepharitis acaria 1021.
— cil. 716.
Blepharo — siehe Lid.
Blindenfürsorge 7.
— Statistik 6.
Blindheit, dreiwöchentlich 235.
— vierwöchentliche, ausgeheilte 881.
Blindheit in Spanien 282.
— im Gouvern. Tambow 283.
— in Tscheljabinsk 291.
Blindheit i. Russl. 579—580. 581. 923.
Blutentziehung, subconj. bei Retinitis häm. 1175
Blutbrechen u. Amblyopie 570.
Blutung, uterine u. Hemiopie 569.
— intraoculare, expulsive 1152.
— juven. 1154.
Brille 60, 61, 278.
Brücke'scher Muskel 80.
Bulbus-Verletzg., conservat. Behandl. 537.
— Luxation durch Schnäuzen 753.
— Luxation 1212.
— Verletzung 1210. 1214.
— Avulsio 1215.
Buphthalmus 1162.

C.

Calomelinjectionen 959.
Canalis hyal. u. cyclitische Exsudate 1150.
— Cyste 1151.
Carotis comm., Ligatur, Gefahren 750.
Cataract u. Tetanie 182.
— senil., Resorption 183.
— d. Glasbläser 184.
— verkalkte, congen. 187.
— verzögerte Wundheilung 189.
— Operat. 477.
— Modificat. 482.
— u. Hämorrhag. 484.
— plötzl. Reifung seniler C. 478.
— lamell., Operat. 479.
— congen. famil. 488.
— bildung u. Heterochromie 489.
— complic. 491.
— Operat. 492.
— Operat. u. Cornealnaht 493.
— Extract. u. Retrochorblutung 494.
— Operation n. Graefe, Instrumente 652.
Cataract. Entstehung n. Unterbindung d. Ven. vort. 934.
Cephalocele 756.
Chalazion 144.
Charité-Berlin, Neueinrichtung d. Augenabtheilung 925.
Chemosis Conj. b. Glauc. 222.
— b. Urticaria 564
Chiasma b. Menschen 76. 981.
Chinin-Amaurosis 1201. 1223. 1224. 1227. 1230. 1231.
Chorea n. Augenanstrengung 948.
Chorioidea, doppelter Riss 207.
— Riss 208.
— Colobom 504. 528.
— Defect 1145.
— Sarcom 205.
— Sarcom u. Phthisis 210.
— Sarcome 211. 213. 1136. 1146. 1147.
— Melanosarcom 844. 845. 846.
— Filtration 936.
— Carcin. metastat. 1137.
— u. Retina, Zusammenvorkommen von Veränderungen 847.
Chorio-Retinit. 573.
— specifica 212.
Chorioiditis, Behandlung m. Thiosiamine 1139.
— m subconj. Jodinject. 1144.
— u. Chorioretinitis juvenilis 1142.
Chromatoskop 656.
Ciliarkörper-Ablösung 503.
— Papel 505.
— Sarcom 1121. 1222.
— Adenom 1123. 1124. 1185.
— Verletzungen u. sympathische Ophth. 1169.
— Ciliarmuskel 663.
— Ciliotomie 221.
— Cocain 48.
Conjugirte Augenablenkung b. Gehirnkrankheiten 1232.
Conjunctiva, Becherzellen 941.
— Concremente 790. 791.
— harter Schanker 419.
— Tuberkulose 420.
— Follikelschwellung b. Schulkindern 432.
— melanot. Carc 449.
— Epitheliom 451.

Digitized by Google

Conjunctiva, Carcinom 452.
— Lipodermoid 454.
— Lymphangiect. 455.
— Pigmentflecke 792. 793. 794. 799.
— Sarcom 794.
— Lipodermoid 795.
— bulbi, weicher Schanker 1072.
— Blutung b. Purpur hämorrh. 1073.
— Lymphangiom 1074.
— Xerosis d. Epithels 1066.
— Verhornung 1067.
— der Neger, Pigment d. 660
— Veränderung der C.-Gefässe 1070.
— Tuberkulose 546.
Conjunctivitis, acute 788.
— Bac. Koch-Weeks 932. 1069.
— blennorrh. 628. 782.
— catarrh. 298.
— Parinaud'sche 778.
— Diphth. 784. 1065.
— pseudomembr. dipth. 779.
— phyct. und Scleralaffect. 475.
— saisonnière 437.
— simpl. 1064a.
— chron. Sublimatsalbenmassage 1081.
— catarrh. 421. 424. 425.
— diphth. 426.
— croup. 427.
— pseudomembr. 429.
— follic. 430. 437.
— purul 441.
— blennorrh. 445.
— gonorrh. 447. 448.
Contrasterscheinungen 82.
Contusio bulbi 935.
Convergenz der Schielenden 1018.
Coordiationscentrum 689.
Cornea. Ulcus rodens 463.
— recidiv. Erosion 469. 470. 471.
— Ulcus serpens 464.
— Ulcus trachom. 466.
— Herpes febril. 467. 468.
— régénération de l'épithélium 25.
— arteficialis 172.
— Staphyl. congen. 797. 798.
— Endothelveränderung 801.
— Pulsation 802.
— Sclerose 806.
— Gummi 807.
— Ulcus rodens 812.
Cornea, Ulcus 813.
— recidiv. Eros. 816. 817.
— path. Gefässveränderung 808.
— Ulc. rod. 1075.
— geschwürige Entzündung 1077.
— Ulc. serp. 1078.
— Ulc. u. deckende Conj.-Naht 1080.
— Scabies 1082.
— Limbus Epitheliom 1083.
— Papillom 1084.
Cornealepithel, Regeneration 596.
— Epithel nach Verwundung 940.
— Erosion, recidiv. 173.
— geschwür b. Exophthalm. 410.
— naht u. Staarextract. 493.
— trübung, electrolyt. Behandlg. 458.
— — knötchenform 460.
Corpus ciliare, Tuberkulose 196. 197.
Corp. cil., spont. Blutung 563. 843.
Cretinismus, A.-Untersuchungen bei 309.
Cyclitis, secundäre etc. 1138.
Cyclopie 605. 606. 946.
Cyclochrom 978.
Cylindergläser 62.
Cysticercus subretinal. 249. 250.

D.

Dacryocystit. u. Oberkiefertuberkul. 393a.
— Seltene Durchbruchstellen 733.
— Orbitalphlegmone 734.
Dauersonden 735. 399.
Decentriren bisphär. Linsen 652. 690.
Dermoid 134.
Descemetis, régénération de l. membr. d. 26.
Desinfection 595. 622.
Diabetes und Augenstörungen 1226.
Diffusion in die vorderen Kammer 318.
Dilatator pupill. 350.
Dioptrik 98.
Diphtherie, Pseudobacillen 153. 784. 786.
— Bacillen 786. 787. 302. 304.
Diplobac. 424.
Diplococcen bei Panophthalmie 242. 425.
Diplopie 1012.
— monocul 188.
— physiol. 673.
Drahtgitter v. Fuchs 68. 1103.

Digitized by Google

E.

Echinococcus 136.
Ectropium 121. 1026.
Eisenbahnbeamte, Sehvermögen 18. 272. 273.
Eklampsie puerp. u. A.-Erscheinungen 907.
Ektopsia lentis 485.
Ektopsie der Pupille 1120.
Ektropion-Operation 380. 725. 726.
Elastisches Gewebe 351.
Electrolyt. Behandlung d. Hornhauttrüb. 458.
Electromagnet, v. Haab 73. 244. 976.
Electrotherapie 317, 634.
Embolie d. Arter. centr. 535.
Emissaria 649.
Enophthalm. intermitt 411.
— Einseitig 905; und Phthisis 906.
Entoptisches Sehen 670.
Entozoën im Auge 214. 248.
Entropion 119.
— Oper. 381. 382.
— Cautherisation 1024
— Trachomat, Behandlung 1060.
Enucleation 35. 38. 311.
— ersetzende Verfahren 961.
Euphthalmin 327.
Epibulb. Tumor 450.
— Syphil. Schleimtumor 819.
Epicanthus 727.
— Operation 728.
Epidemische A.-Erkrankungen 1058.
Epidemien, acute 431. 433.
Epilepsie u. A.-Erkrankungen 600.
Epileptiker, Atropin-Mydriasis 902.
Episkleritis und Electrolyse 820.
Epitheloide Zellen auf der Retina 1121.
Epitheliom d. Conj. Bulb. 451. 453.
Erblindungsursachen 5.
Erblindung durch Schuss 544.
— b. Exophth. intermitt. 1042.
Ermüdung d. Netzhaut 691.
Erythropsie 986.
Eucain 48.
Evisceration 35.
Exophthalm 513. 555.
— Einseitig 904.
— u. Cornealgeschwür 554. 410.
— u. Corneal-Necrose 555.
Exophthalm., pulsans 252. 408. 409. 746. 751. 889. 1035. 1036. 1037.
— Pulsans period. 752.
— Intermitt. 411. 412.
— Intermitt. m. Erblindung 1042.
— u. Ligat. d. Carot. com. 1038. 1039.
— Traumat. 747. 748. 749. 1044.
Exzem 422. 423.

F.

Fadenpilz im Glaskörper 541. 594.
Farbenanomalien 687.
— Störung durch Santonin 633. 688.
— Blindheit 270. 355. 685. 993.
— Erkennen und Beleuchtung 985.
— Erscheinung und Nachbild 989.
— Empfindungen, Complementär 674. 684.
— Clavier 59.
— Sehen 574.
— Sinnprüfung 666. 667. 668. 685. 687.
Fieber, perniciös 573.
Filaria 900.
Filicis maris Extr., Gefahren 882.
Flattern 84. 990.
Flimmern 306.
Flimmerskot, atyp. 534.
Formalin 448.
Formhäute, Wunden 890.
Fremdkörper 151.
— in der Cornea 174.
— im Augeninnern 185.
— in der Netzhaut 241.
— im Auge 14 Jahr 246.
— in der Linse 490. 547.
— Spontane Ausstossung 550.
— im vorderen Theil des Auges 550.
— Verletzung durch Zink 609.
— Bestimmung durch Röntgenstrahlen 616. 617. 618.
— im Bulbus 898.
— Riesenzellen 937.
— im Auge und Orbita 954.
Fürsorge f. Blinde u. A.-Kranke 581.

G.

Galvanokaustik b. Ablat. Ret. 526.
Galvanokaustische Glühnadel 657.
Ganglion ophthalmique 75.
— Gasseri-Resection 262.
— ciliare 1019.

Digitized by Google

Ganglion ciliare u. Pupillarreaction 78.
Geburtsakt, Läsionen während des 28.
Geburt und Auge 429.
Gefässbildung, path. 22.
— Neubildung im Glaskörper 506.
— Neubildung 297.
Gehirnkrankheiten u. conjugirte Augenablenkung 1232.
Gehirnblutung und einseitige Netzhautveränderung 879.
Gelbe Salbe 55. 56. 57. 58. 332. 333. 646.
Gelbsehen 575.
Gesichtsempfindungen n. Staarextraction 1105.
Gesichtsstörungen n. Uterinleiden 912.
Glaskörper, Parasiten im — 214. 248.
— Entstehung u. Natur d. 216.
— Entzündung, umschriebene 215.
— Blutgefässbildung im 217.
— verplaatsing durch Trauma 240.
— Gefässneubildung 506.
— Kupfersplitter i. G. 507.
— Blutung 509.
— schwimmende Körper i. G. 510.
— Fadenpilz, im 541.
— Kupfersplitter 548.
— m. Fadenpilzen 594.
— Aspergyll. mycose 594.
— spontane Blutungen 848.
— Blutung zwischen G. u. Retina 850.
— Stahl im 849. 896. 897.
— Prothese 631.
Glaucoma, hämorrhag. 218.
— Blennorrhagie 219. 220.
— Paracentese d. Sclera 221.
— acut. mit Chemose 222.
— Ophthalmomalac. 511.
— Retinit. album. 512.
— Sympath. Resect. 512.
— intraocul. Neubildg. 514.
— Operat. 515.
— im linsenlosen Auge 516.
— Mydriat. und Miotica 517.
— hämorrh. 518.
— arter. Spannung 519.
— secund. 520.
— Pseudo 521.
— Behandlung. Späterfolge 528.
— Neuroretinitis 851.
Glaucoma, juvenile 852.
— acut. inflammat 853.
— Atropin 854.
— m. Ablösung d. Netzhaut 855.
— im Orient; nerveusen Ursprungs; Iridectomiewirkung 856.
— Halssympath.-Resection 857. 860.
— Halssympath. Theorie 858.
— hämorrhag. 859. 865.
— malign. 860.
— chron. simpl. 861.
— b. Retinit. pigm. 864.
— secundarium n Keratit. diff. 805.
— Theorie 858.
— im linsenlosen Auge 866. 867.
— Epitheloide Zellen auf der Retina 1121.
— hämorrh. nach Thromb. Ven. centr. 1157.
— hereditär 1158.
— nach Grippe 1159.
— nach Augenmigräne 1161.
— Dauerheilung 1163.
— chron. simpl. u. Operation 1165.
— häm. und Retinitis albuminur. 1171.
Glaucomatöse Erscheinungen n. Atropin 854.
Glioma Retina 231. 1186.
Goniometer 343.
Gonococc 426.
gonorrhoische Entzündung 148.
gonorrh. Ophthalm. d. Erw. 443—446.
Granatwurzelrinde u. Opt.-Atroph. 882.
Granulose 771.
Grippe 429.

H.

Haarbalgmilben 1021.
Hautleiden u. Augenerkrankungen 1086.
Hemianaesthesie 310.
Hemiopie 569.
Hemiaopsie, tabische 903.
— u. Trauma 1213.
Heredität d. Ptosis u. Epicanthus 727.
Herpes zoster 257.
— ophthalm. 908.
— u. Episkleritis 820.
Heterochromie 489.
Holocaïn 318, 640.
— u. Hornhautepithel 641—642. 643.

Digitized by Google

Hornhautentzündung, Bakteriol. 19.
— ersatz 457.
— flecke, Behandlung 635.
— geschwür b. Exophth. 554.
— nerven bei Wunden 175.
— schmelzung 171.
— trübung congenit. 180.
— veränderungen, unvermuthete 610.
— zellen bei Wunden 176.
Hufschlagverletzung 1210.
Humor aqu., Absorption durch die Iris 1130.
Hundebiss 546.
hyaline Degener. d. Lider 730.
Hyaloidea 980.
Hydatide, intraocular. 250.
Hydrotherapie 40.
Hygiene 158. 294.
Hypopyonbildung 465
Hyoscin u, Hyoscanin 46. 970.
hyperbolische Linsen 94. 168. 336.
Hysterie, Mydriasis u. Accommodationslähmung 261.
— Amaur. 561.

I.

Jahresbericht d. Anstalten:
— Nederl. Gasthuis 586.
— Haag'sche Poliklinik 587.
— Mastrich 589.
— Amsterdam'sche Poliklinik 591.
— Bromberg 592.
— Landshut 593.
Jäsche-Arlt'sche Operation 1027.
Ichthalbin 325.
Ichthyol 52. 324. 325.
Idiotie, amaurotische familiäre 264.
Immigrationstheorie 931.
Impfgeschwür 753.
Infanterie-Anforderung an d. Auge 284.
Infection n. Staaroperation, Behandlung 826.
Influenza u. Augenerscheinungen 1225.
— Farbensehen 574.
— Bacil. 21.
— intraokulares Sarcom 502.
Intraoculare Neubildung u Glaucom 514.
— Blutung 532.
— Blutung, expulsive 1152.
Intraoculare Blutung juven. 1154.
— Pseudoneubildung n. Staarextraction 1092.
Jod- und Jodoformvasogen 645.
Jodkali bei Staaroperationen 644. 822.
Jodnatrium u. Iritis suppur. 839.
Jodsalze, subconjunct. 1144.
Iridectomie b. Glaucom 856.
— bei Leucom. 1132.
Irido-Chorioiditis. 204. 505.
Iris, Absorption v. Hum. aqu. 1130.
— Colobom nach oben 198.
— Durchlässigkeit 199.
— Einklemmung, Operation 1131.
— Einklemmung und sympath. Ophth. 872.
— Filtration 936.
— Gummi 202.
— Gummi m. Hornhautinfiltr. 1129.
— u. Linsenkapsel, Durchlässigkeit 23.
— Lymphräume d. Katzen-J. 661.
— Muskulatur 350.
— Sarcom 201.
— Fremdkörper i. d. 495.
— Tuberkulose 500. 501.
— Colobom 498.
— Melanosarcom 502.
— Hernie der I. 496.
— Anomalie 497.
— angeboren. Fehlen 840.
— Lymphräume 841.
— Colobom congen. m. Vererbung 842.
— spontane Blutung 843.
— spontane Blutung 563.
— Transfixion 1167
— Tuberkulose 196
— Winkel 200.
— Winkel-Zerstörung 347.
— pigment. kugel. Auswüchse 1125.
— congen. Fehlen 1126. 1127.
— rudimentäre u. Zahnemaildefecte 1133. 1134.
— b. Ozaena 499.
— suppurativa 839.
— b. Metritis 1128.
— u. Macula lut.-Veränderungen 1191.
Irrigationen, Kalt'sche 783.
Isometrop 335. 974.
Itrol 149.

Digitized by Google

K.

Kalk, Anätzung d. Bindehaut 150.
— Verletzung 539. 540.
Kammerwasser, Brechungsindex. u Gesammtrefraction 677.
— specif. Gewicht 987.
Kapselzange 658.
Keilbeinhöhle, Empyem, Betheiligung d. Orbita 742. 1047.
Keratalgia 471.
— traumat. 816. 817.
Keratectomie 863.
Keratitis trophoneurotica 170.
— parench. u. Influenza 177.
— parench. u. Allgemeinkrankh. 178.
— pseudomembran 179.
— parench. u. Influenza 461.
— purul. 465.
— bullosa 472.
— trachomat. 466.
— diff. u. Glaucoma secund. 805.
— neuroparalyt. 809. 810.
— c. Hypop. 814.
— purul. 815.
— eitrige 1076.
— parench. scroph., Jodinject. 1079.
— chron. Sublimatsalbenmassage 1081.
Keratoconjunctvt. 421.
— eczem. 298.
Keratokonus 94 167, 168.
— m. pulsat. Schwankung 802. 803. 1087.
Keratoglobus 473.
Keratomalacie u. Lues hered. 462. 556.
Kinderaugen, Refraction 1000.
Koangorasehne 103.
Kopfgeräusche, subjective 1037.
Kopfschmerz durch Augenstörungen 1220.
Krokodils Auge 360. 997.
Krönlein'sche Resection 884.
Kupfer i. d. Geweben d A. 608.
— splitter 608.
— splitter i. Glaskörper 548. 507.
Kurzsichtiges Auge 269.
Kurzsichtige, Gesichtsfeld d. 1005.
— Blickfeld 1006.
Kurzsichtigkeit, Statistik 694.
— hochgradige falsche 696.
— Operations-Dauererfolge 699.

L.

Lagophthalm. 376. 562.
— Operat. 377.
Lampenkugeln, grüne 632.
Landesspital zu Laibach 16.
Lehrbuch, Fuchs 265.
— Vossius 266.
— d. path. Anat. Haab 576.
Lenticonus poster 186.
Lepra, Augenerscheinungen 1222.
Leucaemie 563.
— u spont. Blutungen 843.
Leucoma, inficiert. 169.
— adhaer.-Operat 474.
Licht u. Auge 277.
Lichtsinn 79.
Lidkrampf, Sehstörung nach 112.
Lid, Primäraffect 115.
Neurom. 133.
— Fremdkörper unter d. 151.
— Colobome u. Gesichtsspalten 373.
— Colobom congen. d. Oberlider 374.
— congen. Verkürzung 374.
— Favus d 378.
— Sarcom 116. 383. 384.
— Hypertrophie 386.
— Fibrom 385.
— Elephantiasis. Lymphang 387.
— cornn. cutane d. 388.
— syph. prim. Scleros d. 389.
— Schanker 390. 391.
— congen. Colobome 715.
— sclerodermal. Papillom 717.
— Sarcom 718.
— Erysipel 719.
— Favus 720
— Gummi 721.
— hyaline Degenerat. 730.
— Amyloid 731.
— Initialsclerose 1020.
— Myxoedem 1022.
Liderschlaffung 111.
Lidhalter 833. 67.
Lidpincette für Neugebornen-Behandlung 979.
Lidrandverschiebung b. Trachom 161.
Lidverkürzung, congenit. 374.
Linse, Luxation 191. 198. 476. 476. 496. 820 892.
— Ernährung 192.

Digitized by Google

Linse, Durchschlagung ohne Staarbildung 185.
— Regener. 481.
— traumat. Reklin. 486.
— Fremdkörper i. d. 490. 547.
— Trübung, Einfluss des Alters 828.
— Verknöcherung 829.
— Kernsclerose, doppelte Refraction 832.
— Structurveränderung b. Durchsichtigkeit 837
— Trübungen, symmetr. congen. 1110.
— Physiol u. Pathol 1117.
— Luxation, congen nach vorn 1112.
— scheinbar doppelte 1151.
Linsenkapsel, Durchlässigkeit 23. 199.
— Filtration 936.
Lipodermoid 454.
Lipom 140.
Listings Gesetz 85.
Lokalanästhesie 739.
Lokalisation 368. 675.
Lues hered. u. Keratomalac. 556.
— u. Auge 558
— u. Tarsit 557.
— u. N: opt. 559.
— Stigmata 560.
— u. Keratit. diff. 805.
— Keratomalacie 811.
Luxatio bulbi 1212.
Luxat. Lentis. dupl. 476.
— path. anat. 408.
— Extract. 483.
— completa congen. binoc. 1094.
Lymphangiekt. d Conj. 455.
Lymphangioma cyst. congen. Conj. 1074.

M.

Macula lut. 348.
— Veränderungen bei infant. cerebr. Degener. 255.
— abnorme Lage 504. 528.
— Colob. 529.
— Farbenvermögen 656.
— Empfindlichkeit 670.
— Veränderung nach Verletzung 894.
— Veränderung nach Iritis 1111.
Magenauswaschung 568.
Magnetoperation 549. 551. 552. 849. 896. 897. 899. 962.
Malaria-Affection d. A. 909.
Malaria-Amaurosis 1201.
Manometrie 619. 620.
Massage, Vibrations 44.
— u. Diffusion i. d. vord. Kammer 45.
Megalophthalmus 602.
Meibom'sche Cyste 728.
— polypartiger Auswuchs 729.
Meningitis 126.
— basil. luet 376.
— cerebrospin. supp. u. Augencomplic. 1219.
Meningoencephalocele d. Augapfels 938.
Michel, J. v. 281.
Microorganism. — Impfung der vord. Kam. 301.
Microphthalm., mit Cystenbildung 603.
— congen. 604.
Mikropie 607.
— u. Makropie 83.
Migraene 521.
Migränin 647.
Mikroskopie, Anleitung, Greeff 267.
— für d. Diagn. 611. 612.
— Untersuchungsmethoden 920.
Milchsäure 815.
Militärreglement 582.
Militärdienst, Sehvermögen 924.
Milligen's Operation 119.
Miotica 996.
— b. Glauc. 517.
Missbildungen, pathol.-anat. 27.
Motilitätsstörung 577. 917.
Mules-Operation 36. 313. 630.
Multiple Sclerose, Augenerscheinungen 916.
Muskeln, Prüfung d. Augen- 64. 87.
— Dynamik 101. 104. 107.
— Lähmung bei Albuminurie 251.
— Abnormitäten 704.
— Vorlagerung 706.
— wiederholte Vorlagerung 708.
— Lähmung 710. 713.
— Lähmung d. äusseren b. Exophth. intermitt. 1042.
— obliqui, Fernprüf. d. M. 654.
— Rücklagerung d. vier geraden b. Exophth. 748.
— Paresen u Doppelbilder 1012.
— Lähmungen 1019.
Mydriasis bei Hysterie 261. 1221.

Digitized by Google

Mydriatica 639. 996.
— b. Glauc. 517.
— mydriat. Wirkung d. Atropins bei Epileptikern 902.
Myopie-Operation 88. 89. 90. 91. 97. 999. 1001. 1002. 1004.
Myopie u. Staphyl. post. 92.
— hochgradige, Fernpunktsbestimm. 338.
Myxoedem 1022.

N.

Nachbilder 81.
Nachstaaroperation 190. 823. 1097.
Nachtblindheit 229.
— m. Ringscotom 1196.
Nasen- u. Augenerkrankg. 552. 553.
Nasennebenhöhlenempyem u. orbit. Augenerkrankg. 745.
Nebenhöhlenerkrankung 413. 414.
— u. Augenerkrankg. 415. 416. 417.
Nerven, Kerne d. motor. 117.
Nervenlähmung, traumat. 545.
Nervenlähmung u. Lagophth. u. Lidschluss 562.
N. opt. u. Lues hered. 559.
— atroph. partial. 567.
— Durchschneidg. 597.
Netzhaut, Adaption im kranken Auge 24.
— Ablösung 525. 526.
— traumat. Ablösung 878.
— einseitige Veränderungen bei Gehirnblutung 879. 894.
— Empfindlichkeit 353.
— Fremdkörper 241.
— Meridiane, verticale 345. 346.
— Meridiane, homonyme Torsion 669.
— Reizung, intermittirende 681.
— Venenschlängelung 527.
— Venen-Anastomosenbildung 226. 227.
Netzhautbilder bei ganz schrägen Strahlen 984.
Neugeborenen, Augen d. —
— path.-anat. 296.
— Conjctvt. purul. 441.
— Augenentzündungen 780. 781. 785.
Neurasthenie, Augensymptom 910.
Neuritis optica 568. 573.
— oedem. 236. 1198.
— vierwöchentliche, ausheilende Blindheit 881.
— Heredität 1193, einseitig 1197.
— retrobulbaris recidiv. 238. 1199.
Neurom. 133.
Neuroretinitis hämorrhag. mit Eisen geheilt 237.
Neuroretinitis u. Glaucom 851.
Nosophen 1077.
Nystagmus, erworbener 702. 707.
— einseitig 1017.

O.

Oberkiefertuberkulose 393 a.
Oculist. Kolonne, in Witebsk 928. 585.
Oculistische Thätigkeit 10.
Oculomotorius 104.
— Lähmung 105.
— recidiv 713. 1007. 1010.
Öliges Collyrium 330. 331.
Operationstisch 71.
Ophthalm. sympath. u. Resect. N. opt. 523. 524.
Ophthalmologen-Kolonne, fliegende 8. 9.
Ophthalmological Soc. of the United Kingdom 922.
Ophthalmolog. Betrachtungen 379.
Ophthalmomalacie m. Glaucom 511.
— essentielle 1148.
Ophthalmometer Reid 65.
— Javal-Schiötz 650.
Ophthalmoplegia exterior m. Paralyse d. Augenfacial. 710.
— externa 1009.
Optische Täuschung 356. 361. 692. 992.
Orbita, Phlegmone 124.
— Verwundung 128.
— Blutung i. d. 129.
— Cyste 131.
— Tumor 132.
— Rankenneurom 133.
— Dermoidcyste d. 134.
— Angio-Myxosarkom 135.
— Echinococcus d. 136.
— Verletzung 400. 402.
— Fremdkörper d. Peri- 403.
— Tumor d. 404.
— seröse Cyste 405.
— Schuss 543.
— Phlegmone 406.
— Sarcom 418.

Digitized by Google

Orbita, Phlegm. n. Dacryocystit. 734.
— Fistel 739.
— Phlegm. n. Zahnoperat. 740.
— Phlegm. 741.
— Empyem d. Keilbeinhöhle 742.
— Osteoperiostitis 744. 745.
— Wand, temporäre Resect. d. äusseren 755, nach Krönlein 756.
— Hyperostose 763.
— Cyste, Operation 756.
— Lymphang. cavern. 757.
— Osteom 759.
— Sarcom 760.
— Cholesteatom 761.
— Tumor melanot. 763.
— Phlegmone n. Zahnoperation 911.
— Fremdkörper 954.
— plastische Füllung n. Exenteration 1045.
— b. Keilbeinhöhlenempyem 1047.
— Rand-Periostit., tuberkul. 1049.

P.

Panophthalmie 429.
— Diplococcen bei —, 242.
— experim. 1135. 1141.
— enucleïrt m. tödtl. Ausgang 1143.
Papillomakulares Bündel 662.
Paralyse, Augenerschcinungen 901.
Parotitis u. Augenerkrankung 259.
Pathol.-anat. Demonstrat. 299.
Pathol. Anatom. v. Haab 576.
Perimeter, Kugel- 70. 342.
— Indicator 651.
Periskopische Gläser 653.
Phlyctänen 800.
Phylctänuläre Entzündung 422. 1068.
Phthisis u. Enophthalm. 906.
Pilocarpin 316.
Plica semilun., Lcipodermoid 454.
Pneumococc. in ulc. serp. 464.
Postdiphther. Lähmung 701.
Präretinale Hämorrh. 531.
Presbyopie 337.
Probierbrille 60. 61. 1105.
Projection 368. 675.
Protargol 50. 51. 319. 320. 321. 445. 636. 637. 638. 782. 964. 965. 966.
— Argyrosis 967. 968.
Prothesen 36. 37. 38.
— Operation 312.
Pseudodiphtheriebacillen 153. 303. 428.
Pseudoglioma 1174. 1182.
Ptosis 117. 118.
— m. Epicanth. u. Heredität 727.
— Operation 722. 1028. 1029.
Pterygium 456.
Puerp. Eklampsie 907.
Pupillen, Aufmerksamkeitsreflexe 994.
— bewegung 117.
— bei Cheyne-Stokes-Athmung 195
— excentrische u. A. Stellung 712.
— reaction, Bahnen d. — 655.
— reaction, Reflexbahnen 982.
— reaction u. Gangl. cil. 78.
— reflex, vom Ohr her ausgelöst 949.
— Reflexbahnen u. -Centrum 1019.
— Bewegungen
— starre, intermitt. bei Tabes 1218.
— weite n. Unterbindung d. V. jugul. 601
— react., hemiopische 533.
Purpura hämorrh., Conj.-Blutung 1073.

R.

Raddrehung 372.
Raumästhetik 992.
Raumsinn 79.
— u. Contrasterscheinungen 82.
Refractionsbestimmung
— object. 341. 695. 697. 973.
— Apparat für — 697.
— doppelte, durch Kernsclerose 698. 832.
Regenbogenfarbige Ringe 672. 676.
Reclinatio lentis traumat. 486.
— Endresultate 1089.
Resect. N. opt. u. Ophthalm. symp. 523.
Retina, Commotio 234.
— Histol. 349.
— Pars cil 659.
— Reizschwelle u. Eigenlicht 671.
— u. Chorioidea, Zusammenvorkommen v. Veränderungen 847. 877.
— Blutung zwischen R. u. Glaskörper 850.
— Degenerat. 1183.
— Aneurysm. 1184.
— Degenerat. fibromatosa interstit. 1187.
— Blutung nach Radfahren 1188.
— Anastomosen 1189.
— bei partieller Makropie 1190.
— Maculaveränderung nach Iritis 1191.
— Blutungen 1192.

Digitized by Google

Retinitis albumin. 230.
— albuminur. u. Glaucom 512.
— albuminur. u. Glauc. hämorrh. 1171.
— albuminur. gravidar. 874. 875. 876.
— albuminur. juven. 1181. 1179.
— circinata 232. 1178.
— hämorrhag. 260. 530.
— hämorrh.. einseitig 1172.
— subconj. Blutentziehung 1175.
— prolif. 1176. 1177. 1180.
— pigmentosa 228.
— pigment. u. Glaucom 864.
Retino-retinale Reflexe 352. 1204.
Retrobulb. Phlegmone 741.
— Geschwülste, Operation 755.
Retrochorioidealblutung und Cataractextract 494.
Riesenzellen 937.
Ringscotom b. Nachtblindheit 1196.
Röntgen-Strahlen 32. 33. 34. 127. 849. 896. 897. 898. 954. 955.
Rollung 372.
Rotz d. Auges 263. 1033.
Rothsehen 986.

S.

Santonin 633. 688.
Sarcom d. Lid. 116.
— d. Augenhöhle 135.
— intraocul. 502.
— im atroph. Auge 502.
— Flächen-S. d. Gefässtract. 502.
— d. Iris 502.
Schanker, weicher d. Conj. bulbi 1072.
Schielwinkel, Goniometer 343.
Schielen, Accommodat. u. Convergenz1018.
Schiessen, Sehstörung beim — 284.
Schiötz' Prismenapparat 975.
Schlaf, bei A.-Krankheit 315.
— Verhalten d A. 683.
Schleich'sche Infiltrat.-Anästh. 314.
Schlummerzellen 931.
Schüler-Augen 286.
Schulkinder, Bindehautfollikel 768.
Schule, Töchter- u. Trachom 1057.
Schussverletzung d. A. 401.
Schwefelsäure 150.
Scopolamin 46. 970.
— u. Atroscin 47.
Scotom. centr. 567.
Seh- u. Pupillenbahnen 268.
Sehenlernen im 41. Jahre 988.
— nach Extract. congen. Staares. 1091.
Sehnerv, Verletzung, directe orbitale 754.
— intraorbit. Verletz. 1209.
— Geschwulst, primäre eigentliche 880.
— Myxosarcom 884.
— Atrophie. nach Granatwurz. 882.
— — tabische 883.
— — bei Sclerosis polyinsul. 885.
— — hereditäre 886.
— krankheit u. chron. Bleivergiftung 913.
— Beschädigung durch intracranielle Neubildungen 1194.
— colloide Dégener. 1195.
Sehproben, transparente 655.
Sehschärfe 655.
— Messung 95.
— Prüfung 271.
— u. Pupillenweite 359.
Sehstörung b. intracran. Erkrankung 253.
Selbstbeobachtung 362.
— Sensumotorisches Sehwerkzeug 3. 77
Sepsis nach e. Hordeol. 114.
Serumtherapie 629.
— b. Diphth. 305.
Sideroskop 72.
— Electromagnet 976. 977.
Siebbeinzellenempyem 414.
— Labyrinth-Ectasie 1048.
Silbersalze 54. 968.
Sinnesorgane u. -thätigkeit im Thierreiche 686.
Skiaskopie 339. 695. 613. 614. 615. 957. 971.
— vor und nach Atropinisirung 958.
Skizenbuch z. Einzeichnung etc. 74
Sklera Paracentese 221.
— Gummi 818.
— Affect. b. Conj. Phlytän. 475.
— Punction 525. 526.
Sklerotomia. poster. 1164. 1166.
Skrophulose d. A. 307. 422.
Spannungsveränderung. acute 599.
Spannungsverminderung, acute 1173.
Spectrum 668 und Ermüdung 691.
Staarbildung und Tetanie 182.
— jugendliche 753.
— anfängliche Sehstörung 1091.
— Extraction, offene Wundbehandlung 193. 194.

Digitized by Google

Staarbildung, Operation in d. Kapsel 821. 825.
— Operation unreifer, partieller, station. 824.
— Operation u. Jodkali 822.
— Operation u. Infection 826.
— Alters-S. und Nierendurchgängigkeit 827. 828. 830.
— congen. 831. 833.
— traumat. Kapsel-S. 834.
— Zucker- 835.
— postmortaler 837.
— Verzögerte Kammerfüllung n. Staaroperation 838.
— Trübungen, spont. Verschwinden 1088.
— Extraction, Hämorrhag. 484. 1090.
— intraocul. Pseudoneubild. nach Extraction, 1092.
— Extract. congen. St. u. Sehenlernen 1093.
— path. Anat. d. congen. 1095.
— verkalkter 1098.
— congen. Kernstaar 1099.
— artificieller 1100.
— Extraction verschiedener Arten 1101.
— Lappenschnitt 1102.
— Drahtgitter für Operirte 1103.
— Extraction, veränderte Gesichtsempfindung 1104. 1106.
— verzögerte Wundheilung 1107.
— Valk's Operation 1108.
— — immaturer seniler 1109. 1110. 1114.
— unreifer 1115.
— vorderer Pol 1113.
— Entfernung ohne Messer 1116.
— Extractionen 1118.
— traumat. 1119.
Stäbschenehschärfe 357.
Staphyloma, partial. 474.
— Corneae congen. 797.
Stauungspapille 235 536.
Stefan's Hospital in Reichenberg 12.
Stereoskop 63. 344.
Sterilisation v. Messern 621.
Stirnhöhlen-Behandlung 416.
— Empyem 743.
Strabism. 99. 102. 103. 106. 108. 109. 700. 703. 705. 706. 709.
— Operation 1011. 1014. 1013. 1008 1016. 1018.
— und Lues hered. 1015.
Streptococcen 429.
— subconjunct. Lipom 140.
— Lipodermoid. 454.
Sublimatinject. 628.
— Cysten 796.
Sublimatsalbenmassage bei Keratit. und Conjunctivit. chr. 1081.
Suprarenal. Kapsel-Extract 328. 329.
Symblepharon operation 766. 767.
Symphat. cervic. Resection 513.
— Resection u. Glaucom 857. 862. 860. 960.
Sympathische Ophthalmie, Entstehung 223. 225.
— geheilt 224.
— Iridocyclitis, Heilbarkeit 868.
— Chorio-Retinitis 869.
— spät rückfällige 870. 871.
— Iriseinklemmung u. s. 872. 873.
— Ophthalm. 1168.
— Ciliarkörperverletzung 1169. 1170.
Synchisis mit eigenartiger Sehstörung 1153.
Syphil. prim. Scleros. 389. 390. 391.
— heredit. 392. 393.
— Augen 956.

T

Tabak-Amblyopie 1224
Tabes dors, Augenkrisen 256.
— Augenerscheinungen 916.
— intermitt. Pupillenstarre 1218.
— Hemianopsie 903.
Tabletten in der Augenpraxis 648.
Tarsitis 113. 392. 393.
Tarsusausschneidung bei Trachom 381. 776.
Technik, ophthalmolog. 334.
Tenonitis 125. 407.
Terzin'scher Kreis 11.
Tetanie u. Staarbildung 182.
Thermométrie 43
Thiosinamine 326. 1139.

Digitized by Google

Thränen, aufhören nach Thränensackentfernung 395.
Thränendrüse, chron. Entzündung 394.
— nach Thränensackentfernung 395.
— Tumoren 732. 736.
— Tuberkulose 1080.
— bei chron. Thränen 1031.
Thränendrüse, traumat. Dislocat. 1082. 1211.
— Myxosarkom 130.
Thränenkanälchen 122. 123.
— Polyp 737.
— Stricturen u. dicke Sonden 1034.
Thränensack-Cholestearinstein 397.
— Actinomycose 738.
Thränenwege, Lupus der 396.
Thrombose d. V. centr. u. Glaucom 518.
— u. Glauc. häm. 1157.
Torsiometer 346.
Trachom 154. 155. 156. 157. 158. 159. 160. 161. 162. 163. 164. 165. 434. 436. 439. 440. 724.
— in Gumbinnen 435. 438.
— in Algier 437.
— u. Follikelbildung 769. 770. 772. 773. 774. 775. 776.
— uepidem. Augenkrankheiten 1051.
— 1050. 1052. 1054. 1055 1056. 1057. 1059. 1060.
— in Amsterdam 772.
Transfixion d. Iris 1167.
Transplantation von Lippenschleimhaut 724.
Trichiasis 119. 120. 723. 724.
— trachom. Oper. 382.
— congen. 1023 1024. 1025.
— Behandlung 1060.
Trigeminus, Durchschneidung u. Keratit. neuroparalyt. 809.
— Angeborn. Fehlen d. T. 810.
Triplopie 476.
Tuberkulin O. u. R. v. Koch 300.
Tuberkulosis d. A. u. d. Adnexa 939. 1233.
— intraocular. 1147.
Tumor cerebri 565.
Tyloma conjunct. 1067.

U.

Übergangsfalte, Excision 1061.
Ulcus rodens 812.
— corneae 1075.
Umschläge 41.
Unfallfolgen 274. 275.
Urticaria u. Chemos. 564.
Uterinleiden u. Gesichtsstörungen 912.
Uvealtractus-Sarkome 1122.
Uveitis, metastat. b. Entzündg. d. Nase u. Nebenhöhlen 206.

V.

Ven. jugul. intern., Unterbindg. d. 601.
Vena vorticosa 664.
— Unterbindung d. V. u. Cataractentstehung 934.
Verbände 41.
Verdauungsorgane, Erkrankg d. — u. Augenerkrankg. 963.
Verletzung, ausgedehnte d. Augapfels 239.
— d. Bulb., conservat. Behandlg. 537.
— Späteiterung n. V. 538.
— u. Fadenpilze i. Glaskörp. 541. 542. 543. 544. 546.
— schwere, behandelt m. Conj. Naht 766.
— d. A. durch Schuss 887. 1040. 893.
— d. Auges, Statist. 1216.
— d. Optic. 888 1046.
— d. Pons Varoli 895.
Verrostung d. A. 308.
Violettes Spectrum 668.
Violett-Blindheit 687.
Vision droite 17.
Vordere Kammer, Glassplitter i. d. 181.
— Impfung m. Mikroorganism. 301.
— Ausspülung 624.
— verzögerte Wiederherstellung n. Staaroperation 838.
— mit bewegl. Fremdkörper 1065.
Vorlagerung, wiederholte 367.
— d. M. recti 1008.
— m. Theilung d. M. 1016.

W.

Weinen einseitig 398.
Wortblindheit ohne Buchstabenblindheit 254.

Digitized by Google

Wundbehandlung, offene 42. 623. 625. 626. 627.
Wunden der Formhäute 598.
— Histol. und Heilung der Formhäute 890.
— infizirte 624.

X.

Xanthopie 575.
Xerosebacillen 303. 152.
Xerose-Diphtherie 428.
Xerosis d. Conj.-Epithels 1066.
Xeroform 322. 323. 813.

Z.

Zahnoperation-Orbitalphlegm. 911.
Zapfen, Wahrnehmung m. einem einzelnen 66.
Zapfensehschärfe 357.
Zink als Fremdkörper 609.
Zonula Zinnii, Ursprung d. Fasern d. 659.
Zwergwuchs, Augenuntersuch. bei — 309

Druckfehler.

Bei Referat No. 652 muss es statt:
Osswalt J, **Ostwalt F.** heissen.
u. a. siehe im Text.

Digitized by Google

Systematischer Bericht

über die

Leistungen und Fortschritte der Augenheilkunde

im ersten Quartal 1899.

Erstattet von

Privatdocent Dr. St. Bernheimer in Wien, Stabsarzt Dr. O. Brecht, Professor Dr. R. Greeff, Professor Dr. C. Horstmann, Dr. R. Schweigger in Berlin,

unter Mitwirkung von

Dr. G. Abelsdorff, Berlin, Dr. S. M. Burnett in Washington, Docent Dr. Dalèn in Stockholm, Privatdocent Dr. J. Herrnheiser in Prag, Professor Dr. Hirschmann in Charkow, Dr. Krahnstöver in Rom, Dr. P. von Mittelstaedt in Metz, Professor Dr. Da Gama Pinto in Lissabon, Dr. Sulzer in Paris, Dr. L. Werner in Dublin, Dr. C. H. A. Westhoff in Amsterdam etc.

Redacteur: C. Horstmann.

Für Abschnitt I—III Referent:

Professor Dr. C. Horstmann, Berlin.

I. Allgemeine ophthalmologische Literatur.

1. Panas, Ph. Leçons de clinique ophtalmologique professées à l'hôtel-Dieu, Récueillies et publiées par Dr. A. Castan. Paris 1899. Masson et Comp.

2. Wilbrand, H. & Sänger A. Die Neurologie des Auges. Ein Handbuch für Nerven- und Augenärzte. Bd. I. 1. Abth. Wiesbaden 1899. J. F. Bergmann.

3. Praun, E. Die Verletzungen des Auges. Wiesbaden 1899. J. F. Bergmann.

4. Maschke, M. Die augenärztliche Unfallpraxis. Wiesbaden 1899. J. F. Bergmann.

5. Helfreich. Einige Rathschläge für das Verhalten des praktischen Arztes bei Untersuchung und Begutachtung von Augenunfällen. Die ärztliche Praxis XII. Nr. 1.

6. Terrien, F. Thérapeutique oculaire. Paris. J. B. Baillière et fils. 1899.

7. Kuhnt und v. Michel. Zeitschrift für Augenheilkunde. Berlin 1899. S. Karger. Erscheint monatlich.

8. Sgrosso, P. Compendio di Ottalmologia ad uso degli studenti e dei medici practici. Napoli 1899.

9. Rolles. Traité d'ophtalmoscopie. Paris. Masson 1899.

10. Oeller, J. Atlas des Ophthalmoskopie. 5. Lief. 15 Tafeln mit Text. Wiesbaden 1899. J. F. Bergmann.

Digitized by Google

11. Berger, A. M. Die Ophthalmologie (liber de oculo) des Petrus Hispanus. München 1899. J. F. Lehmann.

12. Wilm, H. Die Augenheilkunde des Alkoatim (1159). Th. II. In.-Diss. Berlin 1899.

13. Hirschberg, J. Geschichte der Augenheikunde. Graefe-Saemisch Handbuch der Augenheilkunde. II. Th. XII Bd. Lieferung 4—9.

14. Fukala, V. Die Refraktionslehre im Alterthum. Ein Beitrag zur Geschichte der Refraction auf Grund bisher unbekannt gebliebener litterarischer Funde. Arch. f. Augenheilk. XXXIX. p. 49.

15. Roth, A. Sehprüfungen. Beispiele nebst Fragen und Antworten, ein Unterrichts- und Lernbehelf. 2. Auflage. Berlin 1899. O. Enslin.

16. de Mets. Hygiène de la vue dans les écoles. Annal d'Ocul. CXXI. p. 50.

17. Cohn, H. Die Sehleistungen von 50000 Breslauer Schulkindern, Breslau. S. Schottländer 1899.

18. Silex, P. Bericht über die augenärztliche Untersuchung der Zöglinge des Waisenhauses zu Rummelsburg, 1897/98. Gemeindeblatt der Haupt- und Residenzstadt Berlin 1899.

19. Cohn, H. Ueber Sehprüfungen von Schulkindern und Soldaten durch Laien. Wochenschrift für Ther. und Hyg. des Auges. II. Nr. 31.

20. Lindén, K. E. Untersuchungen über das Vorkommen gewisser Krankheiten und körperlicher Gebrechen in Finnland auf Grund der Ergebnisse bei den Assentirungen in den Jahren 1886 bis 1897. Finska Läkar. Handl. 1899. XLI. Nr. 1.

21. Giornale medico del R. Esercito. XLVII. 3.

22. Wagenmann. Die neue grossherzogliche Augenklinik zu Jena. Weimar 1899.

23. Wicherkiewicz, B. Mittheilungen aus der Augenklinik der Jagiellon'schen Universität in Krakau. 1898.

24. Wicherkiewicz, B. Die Universitätsaugenklinik in Krakau während der Jahre 1896 u. 1897. Ibid. 1898.

25. Schreiber, P. und Lembeck. Dr. Schreibers Augenheilanstalt in Magdeburg. Bericht über die in den Jahren 1897 und 1898 entwickelte Thätigkeit. Magdeburg 1899.

26. Szirotinin. Bericht aus der Privat-Heilanstalt im Orte Melekess, Gouvernement Szamara. Wjest. Ophthalm. 1899. Nr. 1.

27. Kozlowsky. Bericht aus der Augenheilanstalt von N. und E. Popow in Kiew für das Jahr 1897. Wjest. Ophthalm. 1899. Nr. 1.

28. Andogsky, N. J. Bericht über die Thätigkeit der mobilen oculistischen Colonne im Uralgebiet im Juni und Juli 1898. Zum Referat nicht geeignet.

29. Kirillow, N. K. Bericht aus der Privataugenheilanstalt für zwei Jahre in Stauropol-Kaukasus. Wjest. Ophthalm. 1899. Nr. 2.

Digitized by Google

30. Naumow, M. P. Resultate der jährlichen Inspicirungen des Zustandes der Augen bei den Soldaten im Kasan'schen Militärbezirk, im Laufe der Jahre 1891—1895. Kasan 1899.

31. Massachusetts charitable Eye and Ear Infirmary. 73. Jahresbericht für das Jahr 1898.

32. Manhattan Eye and Ear Hospital. 29. Jahresbericht für das Jahr 1898.

33. Brooklyn Eye and Ear Hospital. 30. Jahresbericht für das Jahr 1898.

34. New-York Ophthalimic and Aural Institute. 29. Jahresbericht bis zum 30. September 1898.

35. de Haas, J. H. 33. Verslag van de Vereeniging tot het verleenen van hulp aan minvermogende oglyders te Rotterdam over het jaar 1898. 5054 Patienten, 247 Aufgenommene. 55 Staaroperationen.

36. Bouvin, M. J. 9. Verslag van de Vereeniging Swichting voor Ooglyders te s'Gravenhage over het jaar 1898. 4146 Patienten, 220 aufgenommen, 23 Staaroperationen.

37. Mulder, M. E. 6. jaarlyksch verslag van de Iurichting tot behandeling en verpleging van behoeftige en minvermogende Ooglyders te Groningen over het jaar 1898. 1762 Patienten, 154 aufgenommen, 30 Staaroperationen.

38. van Moll, F. D. A. C. Verslag der Inrichting voor Ooglyders te Amsterdam over het jaar 1898. 2939 Patienten, 190 aufgenommen, 69 Staaroperationen.

39. Gunning, M. W. Verslag der Inrichting voor Ooglyders te Amsterdam over het jaar 1898. 12244 Patienten, 257 aufgenommen, 27 Staaroperationen.

Wilbrand und Sänger (2) beabsichtigen mit der Neurologie des Auges eine Darstellung der physiologischen und pathologischen Verhältnisse der einzelnen Gebilde des Auges zu geben, soweit sie sich auf die wechselseitigen Beziehungen zwischen Auge und Nervensystem erstrecken. Die jetzt erschienene 1 Abtheilung des 1. Bandes ist der Neurologie der Lider gewidmet. Zunächst wird die Lage und Form der Augenlider besprochen, sowie die Form und Weite der Lidspalte. Das 3. Kapitel enthält die vom Trigeminus und Opticus ausgelösten Lidreflexe, das 4. die Mitbewegungen zwischen den Lidern und dem Bulbus, wobei das v. Graefe'sche Symptom bei Morbus Basedowii auf Grund 35 eigener Beobachtungen besondere Erwähnung findet. Im 5. Kapitel wird der so seltene Krampf des Levator palpebrae besprochen. Der Schluss, das 6. Kapitel, enthält die Lähmung der Musculus levator palpebrae, die Ptosis.

Praun (3) gibt eine ausführliche Darstellung der Verletzungen des Auges. Durch eingehende Beschreibung des Befundes, durch nachdrückliche Betonung der Diagnose und Differentialdiagnose, sowie durch besondere

Digitized by Google

Hervorhebung der Therapie und durch Anführung typischer Krankheitsgeschichten sucht er den Bedürfnissen des Praktikers Rechnung zu tragen, andererseits wird er durch zahlreiche Litteraturhinweise den Wünschen der vielen Bearbeiter dieses Gebietes gerecht.

Maschke (4) versucht in möglichst knapper Form an der Hand der Anslegungen der berufensten Erklärer und der Rechtsprechung des Reichsversicherungsamtes auch dem in Unfallsangelegenheiten unerfahrensten Augenärzte die Möglichkeit zu geben, in den Geist des Gesetzes sich schnell und leicht hineinzuarbeiten, die Erkrankungen des Auges vom Standpunkte des Unfallgesetzes aus, ohne mühsames Studium der Litteratur, zu betrachten und zu verwerthen, sowie endlich die durch eine Augenkrankheit entstandene Erwerbsbeschränkung in Procenten einer zu gewährenden Rente abschätzen zu können.

Terrien (6) bespricht die in der letzten Zeit in der Augenheilkunde neu eingeführten Medicamente, sowie die neuen Operationen.

Sgrosso (8) hat ein kurzes, übersichtliches Lehrbuch der Augenheilkunde mit besonderer Berücksichtigung der neueren Entdeckungen und Untersuchungsmethoden herausgegeben. Sehr genau behandelt er das Kapitel: Sehnerv und Retina. Die italienische Litteratur hat Verf. stark in den Vordergrund gestellt. Krahnstöver.

Die fünfte Lieferung des Werkes von Oeller (10), aus 15 Tafeln mit Text bestehend, bildet den Schluss des vortrefflichen Atlas der Ophthalmoskopie, der neben dem v. Jaeger'schen Werke als das beste angesehen werden muss, was in dieser Art geleistet worden ist. Ein Ergänzungsheft von seltenen ophthalmoskopischen Befunden wird der Verfasser in der nächsten Zeit erscheinen lassen.

Berger (11) hat das von Petrus Hispanus, Petrus von Lissabon, späteren Papstes Johannes XXI. (1276—1277) verfasste Liber de oculo aus Handschriften, welche zum Theil in der Bibliothek zu München, zum Theil in den Bibliotheken zu Florenz, Paris und Rom sich befinden, gesammelt, welche ein interessantes Bild über den Stand der Augenheilkunde im Mittelalter geben.

Die Dissertation von Wilm (12) bildet eine Fortsetzung der im Jahre 1898 erschienenen von Jelsch, welche eine Uebersetzung der Augenheilkunde der Alkoatim (1159) enthält.

Hirschberg (13) gibt eine vortreffliche und zusammenhängende Vorstellnng der Geschichte der Augenheilkunde im Alterthum.

Fukala (14) sucht zu beweisen, dass convexe und concave Linse, vielleicht auch schon in Gestellen als Brillen gefasst, zur Vergrösserung kleiner Gegenstände oder zur Verbesserung des Sehens, den Alten lange vor Christus bekannt gewesen sind.

Digitized by Google

Die Monographie von Roth (15), welche jetzt in zweiter Auflage erschienen ist, ist eine sehr brauchbare Anleitung zur Ausführung der Sehprüfungen in Form von Fragen und Antworten.

Auf Grund der Untersuchung der Sehleistung von über 50000 Schulkindern fand Cohn (17), dass dieselbe meist doppelt so gross ist, als man bisher glaubte; schlechte Sehleistungen hatten nur 10 % aller Kinder, in den niederen Schulen fand sich eine solche nur bei 9 %, in den mittleren 13 % und in den höheren 17 %. Die schlechten Sehleistungen nahmen stetig vom 6. bis 18. Lebensjahre zu.

Silex (18) fand unter 473 Augen der Berliner Waisenkinder 279 mal Normalbau, 40 Kurzsichtige, 61 Uebersichtige, 60 Astigmatiker und 33 mal Hornhautflecke.

Cohn (19) hält im Gegensatze zu Silex die Vorprüfung des Sehvermögens bei Schülern für vollständig ausreichend. Der Laie kann dem Augenarzte die Vorarbeit abnehmen und die Normalsehenden von den Abnormen scheiden. Die letzteren zu prüfen, ist Sache des Augenarztes.

Unter den Wehrpflichtigen in Finnland wurden, wie Linden berichtet (20), in den Jahren 1886 bis 1897 (11 J.) 31,5 pro Mille wegen Augenkrankheiten (Trachom, chronische Conjunctivilis , Hornhautaffectionen, Blindheit des einen oder beider Augen, »andere Augenkrankheiten«) vom Kriegsdienste befreit. Hierin sind nicht einberechnet 4,5 pro Mille, die wegen Myopie und 0,6 pro Mille, die wegen Hypermetropie befreit wurden. Sowohl das Trachom, welches in Finnland sehr verbreitet ist, als auch die übrigen Augenkrankheiten kommen am häufigsten im nördlichsten Gouvernement (Ulcaborg) vor. Die Blindheit ist unter der lappischen und finnischen Bevölkerung häufiger als unter der schwedischen (resp. 3,34, 2,30 und 1,06 pro Mille). Dalén.

Grosse Statistik (21) über die sanitären Fragen im Italienischen Heere während des Jahres 97. Einzelne Daten können von Interesse sein:

Wegen Myopie wurden zurückgestellt 0,9 pro Mille aller Untersuchten.

In den Militärlazarethen wurden behandelt: Trachom 264 Fälle; andere Augenkrankheiten 1715 Fälle. In den Militärlazarethen wurden im Ganzen aufgenommen 74726 Kranke. Krahnstöver.

Wagenmann (22) giebt eine genaue Beschreibung der neuen Jenenser Universitäts-Augenklinik.

Wicherkiewicz' (123) Mittheilungen aus der Universitäts-Augenklinik in Krakau stellen ein Büchlein von ca. 100 Druckseiten dar. Dies enthält zuerst einen Bericht über die Krankenbewegung an der Krakauer Universitätsaugenklinik in den Jahren 1896 und 1897. Dann folgen wissenschaftliche Aufsätze von Wicherkiewicz über die Wirkung des Protargols, dann von Bednarski Anwendung des Asmus'schen Sideroskopes zum Nachweis von Fremdkörpern und Extraction derselben mittels des Hirschberg'-

Digitized by Google

schen Electromagnetes, von Majewski über die Anwendung des Hygrodiaskopes (Lohnstein) bei Astygmatismus irregularis und Keratotonus. Zum Schlusse liefert der k. k. Bauassistent Adam Ciechanowski eine ausführliche Beschreibung der neuerbauten Klinik, die mit allem erdenklichen Comfort ausgestattet ist. Die Besprechung der wissenschaftlichen Aufsätze erfolgt auf anderer Stelle. Herrnheiser.

Dem ausführlichen Berichte, welchen Wicherkiewicz (124) über die Krankenbewegung an seiner Klinik (Krakau) in den Jahren 1896 und 1897 liefert, sei Folgendes entnommen: Im Jahre 1896 betrug die Zahl der Patienten 2722 ambulatorische und 388 stabile Fälle, im Jahre 1897 — 3073 ambulatorische und 428 stabile. Cataractextractionen führte er im Jahre 1896 — 190, 1897 — 181 aus. Auffallend gross ist die Zahl der Iridectomien gegen Glaucom. Im Jahre 1896 waren ihrer 90, 1897 — 61. Enucleationen 1896 — 19, 1897 — 24. Die Mehrzahl der Cataractextractionen führte Wicherkiewicz mit Iridectomie aus. Unter der Zahl seiner Operirten sind im Ganzen 25 ohne Iridectomie. Bei uncomplicirter Cataracta war dreimal völliger Misserfolg zu verzeichnen. Herrnheiser.

Schreiber (25) behandelte im Jahre 1897 2267 und im Jahre 1898 2426 Augenkranke, darunter 270 bezw. 238 stationär, Operationen führte er 249 bezw. 231 aus. Ausserdem enthält der Bericht die Beschreibung eines Falles von Exophthalmus pulsans, von einem neuen Exophthalmometer sowie der Dimmer'schen Operation bei Ectropium senile.

Vom 1. September bis zum 1. Juni 1898 betrug die Zahl der Augenkranken, die Szirotinin (26) behandelte, 1244, die Zahl der Operationen 278, darunter 30 Extractionen. Trachom 24,5%. Hirschmann.

Die Zahl der Patienten Kozlowsky's (27) betrug 3063. Die Zahl der Operationen 708, darunter 205 Extractionen. Trachom bei mehr als der Hälfte der Kranken. Hirschmann.

Die Zahl der stat. Kranken Kirillow's (29) belief sich auf 580, die der ambulatorischen auf 3189. Trachom gab 39,45%. Die Zahl der Operationen 285, darunter 96 Staaroperationen. Die Details sind zum Referiren nicht geeignet. Hirschmann.

Es wurden in der Poliklinik der Massachusetts Charitable Eye and Ear Infirmary (31) während des Jahres 1898 15486 neue Augenpatienten behandelt. Aus der, wie immer, sehr sorgfältigen Statistik, welche die Ergebnisse der Staaroperationen angiebt, entnahmen wir, dass im Ganzen 140 Staarextractionen: 46 Gräfe'sche, 38 einfache, 31 einfache mit einer Knopflochöffnung in der Iris und 25 nicht-seniler Staare ausgeführt wurden. Von den 38 einfachen Extractionen hatten nur 4 ein Ergebniss unter 0,1, von den 30 Knopflochoperationen hatten 2 $V < 0{,}1$ und von den 46 Gräfe'schen hatten $4 < 0{,}1$. Burnett.

Digitized by Google

Die Anzahl der im Manhattan Eye and Ear Hospital (32) während des Jahres 1898 behandelten neuen Patienten betrug 12996. Es wurden 56 Staarextractionen mit Iridectomie und 41 einfache Extractionen ausgeführt. Burnett.

Die Anzahl der in der Augenabtheilung des Brooklyn Eye and Ear Hospital (33) während des Jahres 1898 behandelten neuen Patienten betrug 10571. Es wurden sechs Staarextractionen mit und zehn ohne Iridectomie ausgeführt. Burnett.

Während des Jahres wurden im New York Ophthalmic and Aural Institute (34) 9029 neue Augenpatienten in der Poliklinik und 468 am Hospital behandelt. Es wurden 618 Augenoperationen ausgeführt, wovon 123 einfache Extractionen reifer, seniler, uncomplicirter Staare und 5 mit Iridectomie waren; im Ganzen wurden 216 Staaroperationen gemacht. Burnett.

II. Allgemeine Pathologie, Diagnose und Therapie.

40. Gelpke. Bacterium septatum und dessen Beziehungen zur Gruppe der Diphtheriebakterien. (B. diphtheriae [Klebs-Löffler], B. pseudodiphthericum [Löffler] und B. xerosis.) Karlsruhe 1899, Nemnich.

41. Lobanow. Zur Frage von der Bedeutung der nicht pathogenen Bakterien in der Infectionspathologie des Auges. Wjest. Ophthalm. 1899, No. 2.

42. Morax, V. Bemerkungen zum Artikel der Herren Weichselbaum und Müller: «Ueber den Koch-Week'schen Bacillus der acuten Conjunctivitis». v. Graefe's Arch. f. Ophthalm. XLVII, p. 662.

43. Morax. Récherches expérimentales sur le bacille de la conjonctivite aigue contagieuse. (Bacille de Weeks.) Annal. d'Ocul. CXXI, p. 42.

44. Valude. Greffe de l'éponge dans la capsule de Tenon. Annal d'Ocul. CXXI, p. 38.

45. Bullot et Lor. Du rôle de l'épithélium de la cornée sur l'état de l'endothélium et du tissu cornéen dans les yeux transplantés. Annal. d'Ocul. CXXI, p. 52.

46. Lodato, G. Sulla alterazioni oculari nella inanizione. Arch. di Ottalm. V, p. 286.

47. Denig. Bemerkungen zu der Arbeit des Dr. S. Bäck: «Experimentell-histologische Untersuchungen über Contusio Bulbi». v. Graefe's Arch. f. Ophthalm. XLVII. Bewahrung der Priorität in Betreff Erklärung der Weissfärbung der Netzhaut.

48. Hilbert, R. Fötale Entzündungsprodukte auf dem einen Auge, Colobombildung und Amblyopie auf dem andern Auge eines jungen Menschen. Zehender's klin. Monatsbl. f. Augenheilkunde XXXVII, p. 122.

Digitized by Google

49. van Duyse. Aplasie du nerf optique et colobomes «maculaires» dans un oeil de cyclope. Arch. d'Ophtalm. XIX, 1, p. 25 u. 2, p. 106.

50. Bruns, H. W. Eine mikroophthalmische Familie. Amer. Journ. of Ophthalm. 1899, März.

51. Neustätter, Otto. Ueber die erleichterte objective Refractionsbestimmung der Skiaskopie und deren praktische Ausführung mittelst eines verbesserten Skiaskops unter Verwerthung der gewöhnlichen Brillenkastengläser. Münchener med. Wochenschr. 1899, No. 3.

52. Cluzel, J. Nouvelle explication du phénomène de l'ombre pupillaire. Arch. d'Ophtalm. XIX, 3, p. 187.

53. Dreyer-Dufer. De la valeur diagnostique des stigmates ophtalmoscopiques de dégénérescence. Annal. d'Ocul. CXXI. p. 46.

54. Fridenberg, Percy. Die Entdeckung simulirter monocularer Blindheit. Ophthalm. Record 1899, Jan.

55. Krüger, A. Die Prüfung der Sehschärfe bei Verdacht der Simulation. St. Petersburger med. Wochenschr. 1899, No. 3.

56. Pergens. La saignée et la révulsion en oculistique. Annal. d'Ocul. CXXI, p. 52.

57. Ovio, G. Sugli occhiali colorati. Annal. di Ottalm. XXVII, 4.

58. Hauenschild, W. Ueber Antisepsis und Asepsis bei Bulbusoperationen, nebst kurzen Bemerkungen zur Nachbehandlung Staaroperirter. Zeitschr. f. Augenh. I, p. 227.

59. Burri, Roman. Wirkung subconjunctivaler Kochsalzinjectionen bei Chorioiditis in macula. Zeitschr. f. Augenheilkunde I, p. 21.

60. Ulry, E. et Frézals, M. Récherches expérimentales sur la pénétration dans l'oeil des collyres aqueux d'iodure de potassium. Arch. d'Ophtalm. XIX, 1, p. 1.

61. Ulry, E. et Frézals, M. Rôle de la cornée dans l'absorption des collyres. Arch. d' Ophtalm. XIX, 3, p. 159.

62. Tornatola, S. e Allessandro, F. Le iniezioni sotto conginutivali di cloruro di sodio. Arch. di Ottalm. V, p. 92.

63. v. Sicherer, Otto. Untersuchungen über die Sterilisation der chemischen Tusche zur Tätowirung der Hornhaut. Arch. f. Augenheilk. XXXIX, p. 22.

64. Piesberger. Beiträge zur Vibrationsmassage des Auges. Centralbl. f. prakt. Augenh. XXIII, p. 33.

65. Axenfeld. Bemerkungen zur operativen und medicamentösen Therapie an hochgradig vorgetriebenen Augen. Zehender's klin. Monatsbl. f. Augenheilk. XXXVII, p. 61.

66. Ginsberg, J. J. Ueber Anlegung von Nähten an penetrirenden Wunden des Augapfels. Wjest. Ophthalm. 1899, No. 1.

Digitized by Google

67. Morton, H. W. J. Die einfache Enucleation, keine richtige chirurgische Massregel. Annal. of Ophthalm. 1899, Jan.

68. Stillson, Hamilton. Experimente mit dem grossen Magneten. Ophthalm. Record 1899, März.

Um eine irrthümliche Veröffentlichung der Herren Weichselbaum und Müller zu berichtigen, präsentirt Morax (42 u. 43) der Pariser ophthalmologischen Gesellschaft Reinculturen des Weeks'schen Bacillus auf Serum-Agar: es sind feine, durchsichtige, punktförmige, eben sichtbare confluente Colonien; eine isolirte Colonie kann aber 1 bis 2 mm Durchmesser erreichen. Der Weeks'sche Bacillus entwickelt sich ebenfalls in Serum-Bouillon, die er leicht trübt. Morax hat eine vor zwei Jahren isolirte Cultur seither alle acht Tage auf Ascites-Agar weitergeimpft, ohne dass der Bacillus seine Merkmale geändert hat. Der Weeks'sche Bacillus ist für Thiere nicht pathogen und es gelingt auf keine Weise denselben auf den Thierorganismus zu übertragen. Man kann aber auf der Conjunctiva des Kaninchens eine leichte Reizung hervorrufen, wenn man während mehrerer Stunden eine flüssige Cultur des Weeks'schen Bacillus in den Bindehautsack einträufelt. Das Resultat bleibt dasselbe, wenn die Cultur vorher durch Erhitzen auf 58° abgetötet wird. Erhitzen auf 100° oder Filtriren (Filter von Chamberland) macht dieselbe jedoch unwirksam. Sulzer.

Valude (44) stellte der Pariser Ophthalmologengesellschaft einen Kranken vor, welchen er noch der Enucleation des Augapfels Stücke von Badeschwamm in die Tenon'sche Kapsel eingepflanzt hatte, in der Absicht, dem Kunstauge grössere Beweglichkeit zu geben.

Ein Jahr nach der Operation war der so geschaffene Stumpf auf ein Dritttheil seines ursprünglichen Volumens reducirt.

In der Discussion bemerkt Billot, dass Cornil durch Thierversuche constatirt hat, dass in die Leber eingepflanzte Schwämme rasch resorbirt werden. Sulzer.

Bullot und Lor (45) haben Kaninchenaugen der Kaninchenbauchhöhle einverleibt. Vierundzwanzig Stunden später fanden sie die Hornhat oedematös, doppelt so dick wie normal, ihrer Endothellage beraubt. Diese Veränderungen stellen sich nur ein, wenn die Epithellage der Hornhaut intact ist: die ihres Epithels beraubte Hornhaut bleibt in der Bauchhöhle klar und quillt nicht auf; ihr Endothel bleibt intact. Wenn man einfach einen kleinen Bezirk des Epitheliums abschabt, so findet man nach vierundzwanzigstündiger Einpflanzung die Hornhaut an dieser Stelle klar und das Endothelium intact, während der Rest der Hornhaut gequollen und ihres Endothels verlustig ist. Eine Doppeltfärbung, mit Methylenblau an der hinteren Seite und mit Carmin an der vorderen Seite zeigt hübsch das gegenübergesetzte Erhaltensein von Epithelium

Digitized by Google

und Endothelium, wenn das Epithelium vor der Einflanzung an verschiedenen Stellen entfernt wurde. Sulzer.

Die Versuche Lodato's (46) betreffen Augen von Hunden, welche gestorben waren an Mangel an Nahrung und Wasser, an Nahrungsmangel bei Wasserzufuhr, und solche welche kurz vor Eintreten des Todes enucleirt wurden. Ein Unterschied bei dem Tod mit oder ohne Wasser liess sich bei der histologischen Untersuchung der Augen nicht feststellen.

Die Erscheinungen intra vitam sind: Verlangsamte Pupillenreaction. Weisse Papillen. Dünne Retinalarterien. Venen dilatirt, besonders in einiger Entfernung vom Papillenrand. Visus erhalten.

Die histologischen Veränderungen betreffen fast alle Gewebe des Auges.

Das Endothel der Descemet ist fast immer, wenigstens theilweise abgelöst.

Die Iris ist verdünnt, anämisch. Gefässe eng und leer. Die Muskeln der Iris und des Ciliarkörpers nehmen die Färbung schlecht an. Trübe Schwellung der Cylinderzellen des Epithels der Ciliarfortsätze, ihre Kerne färben sich schwer.

Die Chorioidea ist stark verdünnt, ihre Gefässe sind eng und leer. Besonders ausgesprochen sind diese Veränderungen in den peripheren Theilen. Die Zellen des Pigmentepithels der Retina sind voll von kernigem Protoplasma, wenig pigmenthaltig. Die amakrinen Zellen erscheinen farblos, das Protoplasma hat ein homogenes Aussehen, der Kern ist stark gefärbt. In der Ganglienzellenschicht und der Faserschicht findet sich Oedem mittleren Grades. Im Optikus finden sich keine atrophischen Veränderungen, während die Ciliarnerven oft einen bedeutenden Grad von Atrophie aufweisen.

Krahnstöver.

Das von van Duyse (49) untersuchte Cyclopenauge zeigte eine übernormal grosse Hornhaut, 2 Pupillen, deren Colobome den Ciliarkörper durchsetzend, in ein bis zur Stelle des Sehnerveneintrittes sich erstreckendes basales Choroidealcolobom übergingen, neben welchem sich auf beiden Seiten noch ein Macularcolobom fand. An der oberen Grenze des Choroidealcolobomen, wo sich die Papille finden sollte, fehlte, wie die mikroskopische Untersuchung ergab, jede Spur von Sehnervenfasern und Netzhautgefässen. Ob der Sehnerv in der Orbita vorhanden war, liess sich, da die Leiche nicht mehr zur Verfügung stand, nicht entscheiden. Van Duyse kommt zu dem Schluss, dass ein wirklicher mit dem Auge verbundener Sehnerv nicht existirt hat, weil die bei der Bildung der secundären Augenblase erfolgende Einstülpung des Augenblasenstiels unterblieb. Denn letzteres ist zu erschliessen aus dem Fehlen der Netzhautgefässe und der Sehnervenfasern, ferner daraus, dass die Arteria hyaloidea die Sclera unterhalb der dem Sehnerveneintritt entsprechenden Stelle schräg durchsetzte. An Stelle der Sehnervenfasern fanden sich Neurogliaelemente als Reste des Augenblasenstieles in der Sclera oberhalb des oberen Randes des basalen Colobomes. Die völlige Trennung dieser wegen Fehlens

Digitized by Google

der Art. hyaloid. schon anormalen Verbindung des rudimentären Sehnerven mit dem Bulbus mag dann durch die sich zur Sclera entwickelnden Abschnitte des mittleren Keimblattes erfolgt sein. In dem zweiten Theile seiner Arbeit schildert van Duyse den mikroskopischen Befund der beiden seitlich von dem basalen Colobom gelegenen macularen Colobome, welche er, da sie am hinteren Pole liegen, auch entwickelungsgeschichtlich richtiger centrale Colobome nennen möchte, da die Fovea centralis sich erst nach dem 6. Monat entwickelt und nicht innerhalb der foetalen Netzhautspalte liegt, welche sich bereits gegen die 7. Woche hin schliesst. v. Mittelstaedt.

Bruns (50) berichtet über einen Fall, in dem eine Anzahl von Kindern derselben Familie, wovon zwei gesehen und untersucht wurden, mikrophthalmisch waren. Die Augäpfel waren nicht grösser als Erbsen, aber es fanden sich durchsichtige Hornhäute, durch welche man die Iris sehen konnte, und trübe Linsen. Der Vater hatte gute Augen, die Mutter $V = {}^{20}/_{40}$ und einen geringen Grad von Astigmatismus. Burnett.

Cluzet erläutert die Vorgänge bei der Schattenprobe durch 2 einfache Versuche: Vor einem den Augenhintergrund darstellenden weissen Papier befindet sich eine Convexlinse in geringerem Abstand als ihre Brennweite beträgt. Verschiebt man dann auf dem weissen Hintergrunde ein schwarzes Papierstück, so sieht man durch die Linse, je nachdem man sich in näherer oder weiterer Entfernung von ihr, als die conjugirte Brennweite beträgt, befindet, den schwarzen Schatten in gleichnamiger oder entgegengesetzter Richtung wandern. Befindet sich das Auge des Beobachters im Punct. remot., so ist die ganze Linse plötzlich von dem Schatten eingenommen. Wirft man ferner auf die Linse und den weissen Hintergrund ein Flammenbild mit dem Planspiegel, so sieht man dasselbe dort in Wirklichkeit die gleichen Bewegungen wie die Spiegeldrehungen machen. Diese beiden Versuche erklären ohne Weiteres die Vorgänge bei der Schattenprobe in demselben Sinne, wie es Landolt und Parent gethan haben. — Bei Benutzung des Concavspiegels ist zu berücksichtigen, dass sich das Flammenbild auf der Netzhaut, je nachdem sich der Spiegel in grösserem oder geringerem Abstand, als seine Brennweite beträgt, von der Lichtflamme befindet, in entgegengesetztem oder gleichnamigem Sinne wie die Spiegelbewegungen verschiebt. In letzterem Falle sind die Ergebnisse dieselben wie bei Anwendung des Planspiegels, im erstern sind sie umgekehrt. — Die Pupille ist gut erleuchtet und der Schatten scharf und geradlinig begrenzt, wenn das Flammenbild scharf ist, also bei Emmetropie und weitem Spiegelabstand; bei Ametropie ist die Begrenzung krumm, unscharf und die Pupillenerleuchtung schwächer. v. Mittelstädt.

Der von Fridenberg (54) vorgeschlagene Plan zur Entlarfung simulirter monokulärer Blindheit besteht darin, eine kleine Prüfungskarte mit dem Rücken gegen die Person vor die Augen zu halten und die Buchstaben mit einem grösserer laryngoskopischen Spiegel in die untersuchten Augen zu werfen.

Digitized by Google

Durch geeignete Manipulation kann man dieses vergrösserte und wirkliche Bild der Buchstaben, nach dem Willen des Experimentatars auf jede Netzhaut separat ohne Wissen des Untersuchten so fallen lassen, dass er unmöglich sagen kann, mit welchem Auge die Buchstaben gesehen werden, obwohl es der Beobachter weiss. Burnett.

Hauenschild (58) berichtet, dass in der Würzburger Universitäts-Augenklinik im Laufe der letzten 6 Jahre 1944 Operationen am Bulbus unter aseptischen Cautelen ausgeführt wurden und bei diesen allen kam nur einmal eine Infection vor. Vor der Operation wurden die Lider und deren Umgebung mit lauwarmem Wasser und Seife gründlich gereinigt und danach die Lidränder mit einem feuchten Wattebausch unter gleichzeitiger Irrigation, zu der immer sterile physiologische Kochsalzlösung verwandt wurde, sehr sorgfältig und kräftig abgewischt. Sodann wurde der Patient aufgefordert zu blinzeln, da durch jeden Lidschlag das Operationsfeld gereinigt und die im Bindehautsack befindlichen Mikroorganismen nach der Nase und dem Lidrande zu weggeschwemmt werden. Nach nochmaliger Irrigation der Lidränder und sorgfältiger mechanischer Reinigung derselben, sowie Einlegung des Sperrhellavateurs wurde die Stelle, wo der Schnitt gemacht werden sollte, durch Wattetupfer sanft abgewischt und die im Bindehautsack sich ansammelnde Flüssigkeit durch Wattetupfer aufgesaugt. Als Tupfer wurden auf Glasstäbe aufgewickelte Watte benutzt, welche längere Zeit in Sublimatlösung 1 : 2000 gelegen hatte, ausgedrückt und in physiologischer Kochsalzlösung aufbewahrt war.

Burri (59) berichtet über 7 Fälle von ChorioiditisMaculae luteae, bei welchen die subconjunctivale Injection von Kochsalzlösung angewandt worden war. Dieselbe ist als ein local im Auge selbst die Resorption stark erhöhendes Mittel anzusehen. Auf die Chorioiditis in macula wirkt dieselbe in frischen Fällen ebenso günstig ein, wie die frühere Behandlung mit Schmierkur, Jodkali innerlich, Sublimatinjectionen, ohnen deren nachtheilige Folgen und Contraindicationen zu haben.

Ulry und Frézals (60) fanden bei ihren Versuchen an Kaninchen, dass Jodkali in wässriger Lösung in den Bindehautsack eingeträufelt bald in das Kammerwasser übergeht, in den Glaskörper aber erst dann, wenn es auch im Urin nachweissbar ist. Jodkali ist, wenn es in den klinisch gebräuchlichen Mengen innerlich gegeben, in den Augenflüssigkeiten nicht nachweisbar, wohl aber, wenn es in sehr grossen Quantitäten gegeben wurde. Sehr erhebliche Mengen davon fanden sich im Kammerwasser, wenn es eingeträufelt und gleichzeitig innerlich gegeben wurde. v. Mittelstaedt.

Zur Entscheidung der Frage, ob die in wässriger Auflösung in den Bindehautsack gebrachten Substanzen, welche in das Kammerwasser übergehen, die Hornhaut oder die Bindehaut durchdringen, brachten Ulry und Frézals (61) bald auf erstere bald auf letztere allein eine Jodkalilösung. Es fand sich, dass durch die Bindehaut nur Spuren in das Kammerwasser dringen, alles

Digitized by Google

übrige durch die Hornhaut dringt. Bei den weiteren Untersuchungen an frischen unverletzten Hornhäuten, welche auf das eine Ende einer offenen Glasröhre befestigt werden, und mit der vorderen Fläche in eine Jodkalilösung tauchten, während sich auf der anderen Fläche künstliches Kammerwasser befand, konnten in der ersten Stunde nur Spuren des Salzes in letzterem nachgewiesen werden, während dies am lebenden Thiere bereits nach einer viertel Stunde möglich ist. Später als sich das Epithel stellenweise abgelöst hatte, transsudirten schnell grössere Mengen, ebenso, wie wenn schon im Beginn des Versuches das Epithel beseitigt worden war. Dass an der lebenden Hornhaut eine schnellere Diffusion stattfindet liegt wahrscheinlich daran, dass die lebenden Epithelzellen bessere physiologische Bedingungen für die Diffusion bieten. — Das Kammerwasser dringt deshalb nicht nach aussen, weil es ungefähr die gleiche Zusammensetzung wie die Thränenflüssigkeit hat. Bringt man statt dieser eine andere Flüssigkeit in den Conjunctivalsack, so lässt sich auch der Uebergang von Kammerwasser dorthin nachweisen. — Beim Einbringen einer Jodkalisalbe geht nur das Salz in das Kammerwasser über und zwar am schnellsten bei dem mit Wasser am leichtesten mischbaren Fett dem Lanolin.

v. Mittelstaedt.

Nach den Untersuchungen von A. Hamilton lässt sich in der chinesischen Tusche ein Kapselbacillus constatiren. Bringt man eine Reinkultur desselben in die Hornhaut, so entsteht nach 24 Stunden wie Fr. Sicherer (63) berichtet ein eitriges Hornhautgeschwür. Um das Auftreten eines solchen bei der Tätowirung zu vermeiden, so muss der Kapselbacillus vollständig vernichtet werden. Am zuverlässigsten ist die Trockensterilisation der Tusche bei 160°, auch eine 30 Minuten Einwirkung der Heissluftsterilisation von 60° oder eine 15 Minuten lange Einwirkung von 98° und mehrmaliges Eindampfen der Tusche vernichten den Bacillus.

Piesberger (64) beobachtete günstige Erfolge der Vibrationsmassage bei Abducenslähmung, Scleritis, sklerosirender Keratitis, der interstitiellen Keratitis, sobald die entzündlichen Erscheinngen zurückgetreten waren, und der chronischen Chorioiditis und Chorioretinitis.

Bei wirklichem Exophthalmos empfiehlt Axenfeld (65), wenn nicht in Narkose operirt wird, die Anwendung der Desmarres'schen Elevateure, die manuelle Fixation ist dabei zu verwerfen. — Die Verbände werden auch bei starken Exophthalmos besser gelitten als u. A. Nettleship kürzlich angab, wenn man znvor eine ringförmige Wattepolsterung anlegt, bis für die aufgelegte Hand die Niveaudifferenz ausgeglichen ist, hierüber legt man alsdann den gewöhnlichen Druckverband.

Günsberg (66) ist der Ansicht, dass man durch rechtzeitige Anlegung von Nähten an Scleralwunden in manchen Fällen ein Auge conserviren kann, welches nach üblichen Regeln der Enucleation unterliegt. Der entsprechende Fall, den G. operirte, betraf einen Riss durch das Lid und die Sclera, der

Digitized by Google

durch einen zugespitzten Pfahl verursacht war. Die $2^1/_2$ cm lange Scleralwunde, aus der die Aderhaut prolabirte, wurde nach Abschneidung der prolabirenden Theile, durch 3 Scleralnähte und 1 Conjunctivalnaht (in der Ciliargegend) geschlossen. Die Wunde heilte per primam, das Auge behielt ein zufriedenstellendes Aussehen und unterschied Handbewegungen und Fensterrahmen.

Hirschmann.

Morton (67) geht hier auf eine genauere Beschreibung seiner Modification der Operation von Mules ein, bei welcher die Glaskugel in die Tenonische Kapsel anstatt in die Scleralhöhle eingefügt wird. Sorgfältige Anpassung der Nähte, so dass die Sehnen dieselbe Lage wie im gesunden Auge einnehmen, muss genau beobachtet werden. Burnett.

Als Ergebniss von Experimenten mit dem grossen Magneten von Haab hat Stillson (68) eine Anzahl von Aphorismen formulirt, von denen wir die folgenden als die interessantesten mittheilen: Als die beste Kraftlinie ist gewöhnlich diejenige Linie zu gebrauchen, welche von der Spitze des Magneten ausstrahlt. Die Beweglichkeit des Fremdkörpers hängt mehr, als man gewöhnlich annimmt, von seiner Form ab. Wenn der Körper scheibenförmig ist, so muss man ihn mit dem Rand nach vorn ausziehen; wenn er pyramidal ist, muss die Spitze nach vorn gerichtet werden. Es ist ein Irrthum, den Patienten in einiger Entfernung aufzustellen und ihn zu veranlassen, sich dem Magnet allmählich zu nähern. Kleine Stücke hinter der Iris können mit dem grossen Magneten nur schwer entfernt werden. Für diese Fälle macht man am besten eine Iridectomie mit oder ohne Anwendung des Hirschberg'schen Magneten. Grössere Stücke kann man die Iris perforiren lassen, wenn sie die passende Form haben und richtig manipulirt werden. Wenn grosse Stücke durch die Sclera ohne Verletzung der Linse eingedrungen sind, so macht man am besten eine ihrer Lage am nächsten befindliche Oeffnung und extrahirt sie durch dieselbe hindurch. Der grosse Magnet darf wegen des Schadens, welchen er den Geweben durch Zerreissung zufügen kann, nicht für diagnostische Zwecke gebraucht werden.

Burnett.

III. Heilmittel und Instrumente.

69. Messner, A. Einige Erfahrungen über Protargolanwendung in der Augenheilkunde. Centralbl. f. prakt. Augenheilk. XXIII, p. 10.

70. Wicherkiewicz, B. Erfahrungen über die Wirkungen des Protargol. Mittheil. a. d. Krakauer Universitätsaugenklinik 1898.

71. Lesshaft, A. Zur Protargol-Therapie. Med. Rundschau 1899, No. 84.

72. Hallauer. Ueber das Rothwerden des Eserins. Zeitschrift f. Augenh. I, p. 364.

Digitized by Google

73. Derby, H. Holocain in ophthalmic surgery; its superiority over cocaine; its therapeutic value. Arch. of Ophthalm. XXVIII, 1, p. 45.

74. Koster Gzn. W. Over de schadelijke werkinij der murias cocaini. Geneesk. Tijdskrift I, 1899, p. 621.

75. Blok, D. J. Neutrale sulf. atropin en mur. cocain. Med. Weekbl. 1899, Mai 13.

76. Bietti, A. Sull'azione fisiologica dell'areolina nell'occhio con alcune considerazioni sulla sue applicazioni nella cura del glaucoma. Arch. di Ottalm. V, p. 33.

77. Falta, Marczel. Largin in der Augenheilkunde. Centralbl. f. prakt. Augenheilk. XXIII, p. 46.

78. Jakowlew. Zur Frage von der Heilwirkung des Spermins von Pöhl bei Augenkrankheiten. Wratsch 1899, No. 10.

79. Timofejew, P. Ueber die Wirkung des Nebennierenextractes auf das Auge. In.-Diss. St. Petersburg 1899.

80. Strauss, Rosa Welt. Experiments on the germicide properties of certain eye salves. Arch. of Ophthalm. XXVIII, 1, p. 40.

81. Scrini. Récherches complémentaires sur les collyres huileux. Arch. d'Ophtalm. XIX, 1, p. 11.

82. Ulry, E. et Frézals, M. Des collyres aqueux de salicylate de soude. Arch. d'Ophtalm. XIX, 2, p. 90.

83. Linde, Max. Haab's oder Hirschberg's Elektromagnet. Centralbl. f. prakt. Augenheilk. XXIII, p. 1.

84. Snellen, H. sen. Gläserne Augäpfel als oculare Prothesen. Zehender's klin. Monatsbl. f. Augenheilk. XXXVII, p. 71.

85. Wolff, H. Ueber die Operation zur Erzielung der Beweglichkeit künstlicher Augen und der Ersatz durch eine neue Prothese von besonderer Form. Arch. f. Augenheilk. XXXIX, p. 95.

86. Koster, W. Ein neuer Sperrelevateur. Zeitschrift für Augenheilk. L, p. 260.

87. Roure. Un nouveau blépharostate. Annal. d'Ocul. CXXI, p. 36.

88. Neustätter, O. Eine doppelseitig verwendbare Lidpincette mit Klammerverschluss. Zehender's klin. Monatsbl. f. Augenheilk. XXXVII, p. 103.

89. Jacoridès, S. Un pince à chalazion. Arch. d' Ophtalm. XIX, 3, p. 197.

90. Manfredi, N. Antica ed utile modificazione arreata dal Prof. C. Palamidessi all'Asta di Pamard per la fissazione del bulbo oculare. Arch. di Ottalm. V, p. 361.

91. Vacher. Procédé pratique pour bien éclairer le champ opératoire. Annal. d'Ocul. CXXI, p. 39.

Digitized by Google

92. Majewski. Ueber die Anwendung des Hydrodiaskopes (Lohnstein) bei regulärem Hornhautastigmatismus und Keratoconus. Mittheil. a. d. Krakauer Universitäts-Augenklinik 1898.

93. Schiötz. Appareil prismatique. Ann. d'Ocul. CXXI, p. 21.

94. Epinatjew, G. W. Ein Perimeter-Indicator einfacher Construction. Wratsch 1899, No. 5.

95. Nieden, A. Gesichtsfeld-Schema zum Gebrauch für gewöhnliche und für selbstregistrirende Perimeter. 3. Aufl. J. F. Bergmann, Wiesbaden.

96. Nieden, A. Schriftproben zur Bestimmung der Sehschärfe. 3. Aufl. 1899. Wiesbaden, Bergmann.

97. Sgrosso, P. Armentario semplificato per la refrattometria obiettiva. Arch. di Ottalm. V, p. 247.

98. Dolganow, W. N. Ein neuer Typus von Schutzbrillen für Arbeiter. Wratsch 1899, No. 10.

99. Lans, L. S. Pupillometrie. Nederl. Oogheelk. Bijdragen IV, p. 16.

Nach den Erfahrungen von Messner (69) übertrifft das Protargol bei Thränensackeiterungen und bei Blennorrhoe der Neugeborenen in fast allen Fällen die bisher gebräuchlichen Mittel. Ob es bei virulenter acuter Blennorrhoe Erwachsener dasselbe leistet, wie Argentum nitricum, liess sich noch nicht feststellen. Von Trachomen dürften sich nur frische, mit reichlicher Absonderung einhergehende Fälle für Protargolbehandlung eignen. Bei acuter Conjunctivitis mit reichlicher Absonderung erwies sich das Protargol den alten Mitteln gegenüber als ebenbürtig. Nicht gut vertragen wurde das Mittel bei alten Bindehautleiden, ebenso nicht bei eitriger Hornhautentzündung.

Die Erfahrungen, die Wicherkiewicz (70) mit dem Protargol gemacht, lassen sich in Folgendem zusammenfassen: Bei acutem Trachom und acutem Bindehautcatarrhe leistet das Mittel in 5%, 10%, ja sogar in 2% Lösung weniger als eine Solution von Argentum nitricum oder Bleiessig. Das gleiche lässt sich von seiner Wirkung bei Conjunctivitis folicularis und bei chronischem Trachom aussagen. Nicht sonderlich zu empfehlen ist das Protargol bei Hornhautgeschwüren. Glänzend bewährte es sich ihm bei eitriger Dakryocystitis. Bei dieser Krankheit spritzte Wicherkiewicz mittels einer Anel'schen Spritze in den Thränennasenschlauch die Protargollösung in einem Concentrationsgrade von 10% bis 20%. Genau so lobend äussert sich Wicherkiewiz über seine Erfolge bei gonorrhoischer Bindehauterkrankung sowohl bei Erwachsenen, wie bei Neugeborenen. Hier bepinselt er die kranke Bindehaut mit einer 20% Lösung und lässt ausserdem stündlich eine 30%ige in den Bindehautsack eintropfen. Herrnheiser.

Nach Lesshaft (71) ist das Protargol in 10% Lösung bei der Behandlung der Ophthalmoblennorrhoe dem Argentum nitricum vorzuziehen, da

Digitized by Google

die Aetzwirkung fehlt, die Dauer der Kur eine erheblich kürzere, die Schmerzhaftigkeit ebenfalls geringer ist, als bei Höllenstein, und die Schwellung und Secretion immer sehr schnell nachlassen.

Nach Hallauer (72) besitzen wir kein zersetzungsfreies Physostigminpräparat. Bei Zersetzung durch Licht wirken vom Spectrum hauptsächlich die blauen Lichtstrahlen. Es bestehen zwei Mittel zur Verminderung der leichten Zersetzlichkeit, die schwefelige Säure und die Borsäure in 4 % Lösung. Ersterer ist dabei der Vorrang einzuräumen. Hierdurch wird die Wirkung der Physostigminlösung nicht alterirt. Das Salicylat ist haltbarer als das Sulfat und bietet mit schwefeliger Säure Garantie grösster Resistenzfähigkeit. Bei der Verwendung derartiger Lösungen ist deshalb ein Zusatz von 1—2 Tropfen schwefeliger Säure zu empfehlen.

Holocain beeinflusst im Gegensatz zu Cocain weder Pupillengrösse noch Accommodation, setzt aber nicht wie das letztere die Neigung zu Blutungen herab. Wegen seiner starken antibacteriellen Eigenschaften wandte Derby (73) Holocain bei infectiösen Hornhautgeschwüren an und erreichte hiermit so gute Erfolge, dass er es zu weiteren Versuchen in dieser Richtung empfehlen zu können glaubt. Abelsdorff.

Koster (74) warnt vor dem fortwährenden Gebrauch von Cocain bei Ulcera corneae und chronischer Conjunctivitis. Die Patienten schonen sich dann nicht genügend, da sie keinen Schmerz fühlen. Er sah kleine Blutungen in der Conjunctiva bei längerem Gebrauch. Mehrmals sah er eine eigenartige Form von Conjunctivitis follicularis bei fortgesetztem Gebrauch einer 5 % Cocainlösung. Die folliculäre Schwellung sass hauptsächlich auf dem oberen Augenlid. Keine Schleimsecretion. Innerhalb zwei Wochen war die Entzündung verschwunden, nachdem kein Cocain mehr gebraucht war.

Westhoff.

Atropin sulf.- und Cocain mur.-Lösungen, welche sauer reagiren, reizen längere Zeit, man soll darum immer neutrale Lösung verschreiben. Blok (75) meint auch, dass, wo Koster glaubt, dass nach 5 % Cocainlösung eine Conj. follic. entstand, dies seine Ursache findet in nicht neutralen Lösungen von Cocain mur. Rijnberk sah in einem Falle, wo mur. pilocarpin gebraucht war, nachdem die Vorschrift bei einem anderen Apotheker bereitet war, Reizung und Schmerz. Es war Pilocarpin von Merck, aber eine spätere Sendung. Hier auch reagirte eine wässerige Lösung von Pilocarpinum muriat sauer. (Die Fabrikanten sollen doch genau darauf achten, dass die Salze vollständig neutralisirt sind. Ref.) Westhoff.

Das Areolin ist nach Untersuchungen von Bietti (76) an gesunden Augen, als auch an glaucomatösen, ein sehr energisches Myoticum. Es wirkt schneller und viel energischer als Eserin, aber die Dauer der Wirkung ist eine sehr viel kürzere als bei den üblichen Myoticis, sodass seine praktische Anwendung bei Glaucom nur in den Fällen in Frage käme, wo Eserin keine

Digitized by Google

Myosis hervorrufen könnte, um gleichsam einer späteren Wirkungsentfaltung des Eserins den Weg zu bahnen. Krahnstöver.

Das Largin ist, wie Falta (77) berichtet, eine Verbindung des Silbers mit einem in Alkohol löslichen Zersetzungsprodukt der Paranucleinproteide. In 10% Lösung leistete es gute Dienste bei Conjunctivalcatarrhen, Blepharo-Conjunctivitiden, catarrhalischen Hornhautgeschwüren, Trachom und Erkrankung der Thränenwege. Bei Blennorrhoea conjunctivae ist es nicht am Platze.

Jakowlew (78) sah bedeutende Besserung von Sperminjectionen (subcutan) bei Atrophie des Sehnerven, wenn das Sehvermögen noch nicht ganz erloschen war, bei Amblyopia alcoholica und bei Glaskörpertrübungen, wenn die Grundkrankheit (Choroiditis serosa) schon gehoben war. Die Besserung äusserte sich schon nach der 4.—5. Injection, stieg bis zur 12.—15. Injection und blieb bei Fortsetzung der Injection unverändert.

Hirschmann.

Die Resultate seiner Arbeit fasst Timofejew (79) in folgenden Sätzen zusammen: 1. Einführung des Nebennierenextractes in den Conjunctivalsack giebt Verengerung der Conjunctivagefässe an den Lidern und am Bulbus, die sich durch 10 bis 45 Minuten anhaltende Blässe äussert. 2. Diese Wirkung des Extractes ist eine nur oberflächliche und äussert sich nicht in den tieferen Theilen des Auges. 3. Diese gefässverengernde Wirkung üben nur starke und mittelstarke Lösungen; schwache Lösungen geben nur eine unbedeutende Wirkung. 4. Gesättigte Lösungen, besonders das Extractum haemostaticum von Merck, verursacht, ins Auge eingeträufelt, starkes Brennen, bisweilen sogar Schmerz. 5. Das Extract besitzt keine anästhesirende Wirkung, erleichtert aber die Aeusserung der Cocainanästhesie. 6. Das Extract wirkt kaum auf die Pupille und gar nicht auf die Accommodation. 7. Es verstärkt die Diffusion aus dem Conjunctivalsack in die Kammer. 8. Auf den intraocularen Druck übt es keine Wirkung. 9. Die Abschilferung des Epithels ist ganz unbedeutend. 10. Subconjunctivaleinspritzung giebt eine schwächere Wirkung als Einträufelung in den Conjunctivalsack. 11. Bei Entzündungen ist die gefässverengernde Wirkung oft eine ungenügende und kurz dauernde. 12. Der Vorschlag, das Extract zur Behandlung der Krankheiten der Conjunctiva, Cornea, Iris und anderer anzuwenden, ist weder begründet, noch durch Beobachtungen gerechtfertigt. 13. Es könnte das Extract Anwendung finden bei der Behandlung einfacher Conjunctivitis, zur Erleichterung des Sondirens des Thränen-Nasen-Canals, zur Beschleunigung der Cocainanästhesie und aus cosmetischen Rücksichten. 14. Das Nebennierenextract besitzt keine blutstillende Eigenschaften. Hirschmann.

Die Experimente von Strauss (80) ergaben, dass die üblichen Augensalben wie Hydrargyr. oxyd. flav. 2 Procent, Jodoform 5 Procent die Lebens-

Digitized by Google

fähigkeit der Bacterien zwar herabsetzen, aber erst wirklich keimtödtend nach einer während mehrerer Tage fortgesetzten Anwendung wirken.

Abelsdorff.

Scrini (81) überzeugte sich an zwei Fällen von Glaucom von der schnellen Wirkung öliger Eserinauflösung, wo die wässrigen Lösungen von Pilocarpin und Eserin völlig versagt hatten. Seine Untersuchung vervollständigend fand er, dass auch andere Alkaloide wie Duboisin, Homatropin und Scopolamin (welches sich allerdings theilweise cristallinisch ausscheidet), ferner Eucain, Holocain Orthoform brauchbare Oellösungen geben. Die den letzteren zugeschriebenen Nachtheile (Flecke auf Kleider und Möbel, Verschleierung der Cornea beim Operiren und Ophthalmoscopiren) seien vermeidbar und gegen die Vortheile nicht von Bedeutung. —

v. Mittelstaedt.

Wie aus den Versuchen von Ulry und Frézals (82) hervorgeht, dringen bei der innerlichen Darreichung von Natr. salicyl. nur sehr geringe Mengen desselben in das Kammerwasser, dagegen viel bedeutendere bei Eintreufelung oder Anwendnng von Augenbädern. In allen Fällen, wo man das Mittel innerlich verordnet, ist daher auch eine äusserliche Anwendung gerechtfertigt. Die bisherigen Erfahrungen sind noch zu wenig zahlreich, immerhin aber die Erfolge bei rheumatischer Iritis durchaus ermuthigend. Fälle nicht mitgetheilt. v. Mittelstaedt.

Nach den Ausführungen von Linde (83) ist in vielen Fällen, wo sich ein Eisensplitter im Augeninnern befindet, der Hirschberg'sche Electromagnet dem Haab'schen vorzuziehen, da in Folge der sehr starken Wirkung der letzteren der im Auge befindliche Eisensplitter dort weitere erhebliche Verletzungen veranlassen kann.

Snellen (84) empfiehlt statt der bisherigen muschelförmigen Prothesen doppelwandige apfelartige Schalen anzuwenden. Hierdurch wird der todte Raum, in dem sich Schleim und Thränen sammeln, ausgeschlossen, auch schmiegen sich Conjunctivalsack und Augenlider den abgerundeten Rändern dieser Prothesen leichter an.

Wolff (85) hat an das hintere Ende der Snellen'schen Prothesen eine kleine Kugel bezw. einen Zapfen angebracht, und glaubt hierdurch eine grössere Beweglichkeit zu erreichen.

Um zu vermeiden, dass der Lidhalter auf den Augapfel drückt, hat Rouve (87) an diesem Instrument folgende Veränderung angebracht: Die beiden Schleifen, welche die Lidbänder aufnehmen, tragen je zwei verticale Arme; die beiden nach oben gerichteten Arme stützen sich auf die Stirne, die beiden nach unten gerichteten auf die Wange. Der so gestützte Lidhalter zieht über den Augapfel, wie eine Brücke über den Fluss. Eine Schraubenvorrichtung erlaubt die Entfernung der Lider vom Augapfel zu regeln. Sulzer.

Digitized by Google

Jacovidés (89) hat nach dem Muster der Pean'schen Arterienklemme eine Zange anfertigen lassen, deren vordere Branchen gefenstert sind und am vorderen Rande eine Anzahl feiner ineinander greifender Zähne besitzen. Das von der Haut aus frei gelegte Chalazeon wird mit der Zange gefasst und mit der Schere einfach abgetragen. v. Mittelstaedt.

Die Gesichtsfeld-Schemata von Nieden (95) sind nach der von v. Helmholtz vorgeschlagenen international angenommenen Meridianbestimmung entworfen und sowohl für das gewöhnliche, wie für das selbstregistrirende Perimeter zu verwenden.

Die neue Auflage der Schriftproben Nieden's (96) ist erheblich erweitert worden, um dem praktischen Bedürfniss in erster Linie zu genügen.

Dolganow (98) unterwirft die verschiedensten Arten der gebräuchlichsten Schutzbrillen einer eingehenden Kritik und schlägt Brillen eines neuen Typus vor, die aus grossen, sich auf die Supercilienbogen und Oberkiefer stützenden, durch einen biegbaren Draht oder Band über der Nasenwurzel verbundenen, mit Leder umsäumten Drahtnetzmuscheln bestehen, in welche die runden, 45—52 mm breiten, je nach Bedürfniss verschieden dicken oder verschieden gefärbten, planen und optischen Gläser, im unteren Theile der Muschel durch Klammern befestigt werden. Diese Brille ist leicht, giebt ein grösseres Gesichtsfeld nach unten (beim umgekehrten Aufsetzen — nach oben), ist dauerhaft und wird leicht bei der Arbeit vertragen. Hirschmann.

Für Abschnitt IV—VII Referent
Dozent **Dr. St. Bernheimer**, Wien.

IV. Anatomie.

100. Lobanow, S. Zur Frage über die Grösse der Augenspalte bei der fremdstammigen Bevölkerung. Wjestn. Ophth. 1899, 2.

101. Alfieri, A. Sulla distribuzione delle fibre elastiche nei bordi palpebrali. Annali di Ottalmologia XXVII., 4.

102. Gallenga, C. Delle principali alterazioni congenite della caruncula lacrimale con alcuni cenni sulla sua struttura e sul suo svilupo. Archivio di Ottalmol. V. p. 1.

103. Tornatola, S. Sull 'origine e la natura del vitreo. Archivio di Ottalm. V. p. 1.

104. Capellini, C. Sui nervi della cornea dimostrati col metodo Golgi. Archivio di Ottalm. V. p. 191.

105. Cosmettatos. Récherches sur le dèveloppement des voies lacrymales. Thèse de Paris. Juillet 1898.

Digitized by Google

106. Kiribuchi Kyoji. Ueber das elastische Gewebe im menschlichen Auge nebst Bemerkungen über den Musculus dilatator pupillae. Arch. f. Augenheilk. Bd. XXXVIII. p. 177.

107. Krückmann, E. Anatomisches über die Pigmentepithelzellen der Retina. A. v. Graefe's Archiv. f. Ophthalm. Bd. XLVII, 3. p. 644.

108. Smirnow, A. E. Zum Baue der Chorioidea propria des erwachsenen Menschen (Stratum elasticum supracapillare) von Graefe's Archiv f. Ophth. Bd. XLVII. 3.

109. Heine, L. Beiträge zur Anatomie des myopischen Auges (äussere Form, Ciliarmuskel, Opticuseintritt, Macularerkrankung, spontan geheilte Ablatio retinae). Archiv f. Augenh. Bd. XXXVIII, S. 227.

110. Ritter, C. Entwickelungsgeschichte der Linse des Frosches. Archiv f. Augenh. Bd. XXXVII. p. 354.

Die Untersuchungen Lobanow's (100) beziehen sich auf Tschuwaschen und Tataren. Sie wurden mittelst des Strabometers von Horstmann ausgeführt. Gemessen wurdea 272 Gesunde und 594 Trachomkranke. Es wurde ausser der Breite und Länge der Lidspalte auch die Weite der Thränenpunkte beachtet. Die Lidspalte der Tschuwaschen erwies sich als die kürzeste und die schmälste. Aber es war keiner von den Untersuchten trachomfrei, wobei die grösste Lidspalte (32 mm) auch bei einem Trachomkranken gefunden wurde. Die Zahlen sind zum Refer. nicht geeignet. Hirschmann.

Auf Grund einer Reihe von mikroskopischen Untersuchungen der Gegend des inneren Augenwinkels von Früchten des 2. Monats bis zum Neugeborenen, giebt Gallenga (102) als Zeitpunkt des ersten Entstehens der Karunkel das Ende des dritten Monats an. Die Entstehung der drüsigen Elemente derselben fällt beinahe zusammen mit dem Auftreten dieser Gebilde in dem Lidrande. In Uebereinstimmung mit Krause und Anderen giebt Verfasser das häufige Vorkommen einer oder mehrerer Krause'scher Drüsen in der Karunkel zu, betont aber den vollständigen Mangel an Moll'schen Drüsen und Schweissdrüsen. Elastisches Gewebe ist ziemlich reichlich vertreten, besonders in den oberflächlichen Schichten. In den tieferen Schichten geht dasselbe über in das elastische Gewebe der Lider und der Haut des inneren Nasenwinkels. Die Arbeit schliesst mit einer eingehenden Zusammenstellung der bisher beschriebenen Bildungsanomalien der Karunkel.

Krahnstöver.

Capellini's (104) Arbeit umfasst Untersuchungen über die Endigungen der Nerven in der Cornea bei verschiedenen Klassen von Wirbelthieren, die ein vergleichend anatomisches Interesse haben. Krahnstöver.

Kiribuchi Kyoji (106) hat in der Univ.-Augenklinik zu Berlin anknüpfend an Sattler's Untersuchungen über das elastische Gewebe im Auge nach einer neuen Methode Weigert's, die er etwas modificirte, weitere

Digitized by Google

Studien darüber angestellt. Er findet, dass der Gehalt der einzelnen Augen an elastischem Gewebe bedeutenden Schwankungen unterworfen ist; die Schwankungen hängen hauptsächlich vom Alter ab; bei jungen Leuten und Neugeborenen sind die elastischen Formen weniger zahlreich und feiner als bei Erwachsenen. — Entgegen den Befunden anderer Forscher, will Verf. in peripheren Parthien der Cornea feine, färbbare elastische Fasern nachgewiesen haben.

Bezüglich der Sclera werden Sattler's Angaben vollinhaltlich bestätigt. Im Irisparenchym fanden sich sehr wenig elastische Fasern vor. Die sogenannte Grenzmembran muss, da sie sich anders als elastisches Gewebe färbt, auch anderer Natur sein. Ebenso wie Grunert konnte auch Verf. die Anwesenheit des Dilatatormuskels in der Iris nachweisen.

Nach Smirow's (108) Untersuchungen an in Müller gehärteten und frisch enucleirten Menschenaugen muss man zu den bereits bekannten Schichten, welche in der Dicke der Chorioidea des Menschen unterschieden werden, noch die Schicht hinzuzählen, welche durch ein feines und dichtes Netzwerk von elastischen Fasern gebildet wird und zwischen der Bruch'schen Membran und der Choriocapillaris gelegen ist, eine Schicht, welche unmittelbar mit dem elastischen subcapillaren Sattler'schen Netzwerke verbunden ist und vom Verf. Stratum elasticum supracapillare benannt wird.

Nach seinen Untersuchungen hält Verf. die Bruch'sche Membran nicht in ihrer ganzen Dicke für structurlos; man kann in derselben bei geeigneter Färbung (s. O.) einen allgemeinen feinen Bau wahrnehmen. Aber die Dichte des Fasergeflechtes ist in der äusseren und inneren Schicht dieser Membran eine verschiedene; das Geflecht ist desto dichter und die Zwischenräume sind desto kleiner und abgerundeter je näher das Geflecht an die innere Oberfläche der Bruch'schen Membran herantritt.

Heine's (109) Untersuchungen eines myopischen Bulbus von 10 D. und eines solchen von 15 D. und der Vergleich mit gleich behandelten emmetropischen Augen hat unter anderem ergeben, dass der Ciliarmuskel myopischer Augen die Form zeigen kann, welche man nur in hypermetropischen Augen zu finden gewohnt war.

Aus dem Falle von höchstgradiger Myopie geht hervor, dass die ophthalmoskopisch sichtbaren Chorioidealheerde zum weitaus grössten Theil eigenartige pathologische Veränderungen des Pigmentepithels der Retina darstellen.

V. Physiologie.

111. Parinaud. La vision. Étude physiologique. Paris 1898, O. Doin editeur.

112. Benaut. Fonctionnalité rétinienne et voie des impressions lumineuses. Mémoires originaux. Revue générale d'ophtal. 1899, p. 97.

Digitized by Google

113. Fenoltea, A. La visione monocolare e il disegno. Archivio di Ottalmologia V, p. 227.

114. Pes, O. Ricerche microchimiche sulla secrezione delle glandole sebacee palpebrali. Archivio di Ottalmologia V, p. 82.

115. Lodato, G. Sui movimenti dell' epitelio pigmentato della retina. Archivio di Ottalmologia V, p. 395.

116. Angelucci, A. Sulla istogenesi della membrana limitante interna basale della coroidea e della zonula ciliare. Archivio di Ottalmologia V, p. 383.

117. Erwin, A. J. Acute Farbenblindheit. Ophthalmic Record. Januar 1899.

118. Braunstein, E. P. Zur Lehre von dem intermittirenden Lichtreize der gesunden und kranken Netzhaut. Charkow 1899, 113 S.

119. Witasek, St. Ueber die Natur der geometrisch-optischen Täuschungen. Zeitschr. f. Psych. u. Phys. d. Sinnesorgane, Bd. XIX, H. 2 u. 3 p. 81/174.

120. v. Kries. Ueber die anomalen trichromatischen Farbensysteme, Zeitschr. f. Psych. u. Phys. d. Sinnesorgane, Bd. XIX, H. 1.

121. Levinsohn, G. Zur Frage der ständigen freien Communication zwischen vorderer und hinterer Augenkammer. Zehender's klin. Monatsbl. f. Augenheilk. XXXVII, p. 52.

122. Pötsch, Anna. Ueber Farbenvorstellungen Blinder. Zeitschr. f. Psych. u. Phys. d. Sinnesorgane, Bd. XIX, H. 1, p. 47.

123. Heine, L. Linsenschlottern und Linsenzittern. A. v. Gräfe's Archiv f. Ophth., Bd. XLVII, 3. p. 662.

124. Hilbert, R. Ueber subjective Lichterscheinung und ihre Beziehungen zum Flimmerscotom resp. zur Hemikranie. Centralbl. f. Augenheilk. XXIII, p. 77.

125. Snellen, H. jr. Over het waarnemen van Licht en Kleuren. Utrecht 1899.

Parinaud (111) fasst in einem klar und elegant geschriebenen Bande die Grundprobleme der physiologischen Optik zusammen. Die Beiträge, die der Verfasser zu dieser Wissenschaft geliefert hat, waren bis jetzt in zahlreichen Noten und Artikeln zerstreut; zu einem Band vereinigt und durch kurze Recapitulationen der vorher bekannten eingerahmt, bilden sie jetzt ein harmonisches Ganzes.

Die Einleitung beschäftigt sich mit der Forschungsmethode, die für alle Beobachtungswissenschaften dieselbe ist.

Der Raum eines Referates erlaubt nicht den Inhalt des Werkes wiederzugeben und wir beschränken uns auf die Aufzählung der einzelnen Kapitel.

I. Fonctions de la rétine. 1. Dispositif expérimental. 2. Faits expèrimentaux. 3. Déductions physiologiques. 4. Nature de l'action du pourpre rétinien. Rôle de la fluorescence. 5. Concordance des faits fournis par

Digitized by Google

l'expérimentation physiologique, par la pathologie, par l'anatomie comparée. 6. Discussion des théories. Historique.

II. Le rôle de la rétine et la rôle du cerveau dans la vision. 1. La sensibilité pour la lumière, les couleurs et les formes. 2. Persistance de l'impression lumineuse. 3. Persistance de l'impression rètinienne. 4. Images consécutives. 5. Siège cérébral des images concécutives. 6. Le contraste des couleurs. La raison physiologique, son siège cérèbral. 7. Contraste consécutif. 8. Contraste simultané. 9. Siége cérèbral du contraste des couleurs.

III. Considérations anatomiques.

IV. La vision binoculaire. 1. Partie sensorielle de l'appareil de vision binoculaire. 2. Le convergence partie motrice de l'appareil de vision binoculaire.

V. La vision simultanée.

VI. La vision alternante.

VII. La rôle physiologique des trois modes de vision.

Sulzer.

Aus dem von Erwin (117) erstatteten Bericht über seine Fälle, bei denen zwei Schwestern zu gleicher Zeit an Schneeblindheit erkrankten, scheint hervorzugehen, dass sie die Farben nicht unterscheiden konnten. Leider wurden die Fälle nicht genau wissenschaftlich untersucht. Es waren die gewöhnlichen Symptome von Schneeblindheit vorhanden, nämlich Lichtscheu, Lidkrampf und verminderte Sehschärfe. Der Augenhintergrund soll normal gewesen sein. Es bestand keine Einschränkung des Gesichtsfeldes. Die Wiederherstellung der Farbenempfindung trat nach dem Verschwinden der andern Symptome ein.

Burnett.

Die sehr eingehende Arbeit von Braunstein (118) hat den Zweck einerseits einige dunkle Seiten und Widersprüche in der Lehre von der Reizung der Netzhaut mittelst intermittirenden Lichtes aufzuklären, andererseits zu bestimmen, wie die Netzhaut in verschiedenen pathologischen Zuständen auf intermittirenden Lichtreiz reagirt. Die Aufstellung des complicirten, sehr genau die Intermittenzen und die Zeitdauer auf der Trommel des Kymographions registrirenden Apparates, wie die Serien der Experimente und Untersuchungen können im Auszuge nicht wiedergegeben werden. Sie wurden im physiologischen Laboratorium des Prof. Danilewsky und an Patienten in der Klinik des Referenten ausgeführt.

Es wurde die Zahl der Intermittenzen in der Secunde bestimmt, bei welcher das ausgeruhte Auge einen gleichmässigen Eindruck — die Verschmelzung der einzelnen Reizungen — erhielt.

Diese Intermittenzzahl ist höher als die Grenze, bei der die einzelnen Reizungen noch unterschieden werden und ermöglicht die Bestimmung der unmerklichen Schwankungen der Empfindung, die einzeln für sich der minimalen Differenz der vom Auge percipirten Empfindungen entspricht. Da wir

Digitized by Google

mit Hilfe der intermittirenden Lichtreize im Stande sind, die Empfindlichkeit des Auges für geringste Lichtunterschiede zu bestimmen, so schlägt Verf. das intermittirende Licht als neue Methode der Bestimmung der Lichtempfindlichkeit (Unterschiedsempfindlichkeit) vor. Seine Untersuchungen führten ihn zu folgenden Schlüssen:

1. Das bekannte Phänomen von Filehne, welches darin besteht, dass bei intermittirender Lichtreizung mittelst rotirender, aus schwarzen und weissen Sectoren bestehender Scheiben, mit der Zahl der Sectoren die zur Verschmelzung nöthige Intermittenzzahl wächst, hängt, ausser von den Augenbewegungen, auch von der in der Zeiteinheit auf dieselbe Netzhautstelle fallende Zahl der Scheidelinien (Sectorengrenzen) ab.

2. Das Gesetz von Marbe, »die Steigerung der allgemeinen mittleren Helligkeit begünstigt die Verschmelzung der Empfindungen« wird durch das Experiment bestätigt.

3. Das Gesetz von Marbe »gleicher Differenz der Reizungen entspricht ungefähr eine gleiche Dauer der Unterbrechungen« erweist sich, bei der Controlle durch das Experiment als unrichtig.

4. Verringerung der Differenz zweier intermittirender, aufeinanderfolgender Reizungen begünstigt die Verschmelzung der Empfindungen.

5. Bei abgeschwächter Beleuchtung und nach genügender Adaptation ist die Empfindlichkeit des Netzhautcentrums gegen intermittirendes Licht eine sehr geringe und fällt, bei minimaler Beleuchtung, fast auf 0. In der Richtung zur Peripherie wächst die Empfindlichkeit der Netzhaut gegen intermittirende Reizungen bei schwacher Beleuchtung. Bei guter Beleuchtung ist das Verhältniss ein umgekehrtes: hohe Empfindlichkeit des Centrums und Abnahme gegen die Peripherie.

Dieses Gesetz bezieht sich sowohl auf weisses Licht wie auf alle Grundfarben.

6. Pigmentfarben und Spectralfarben bilden, in Bezug auf Verschmelzung intermittirender Reizungen (farbiger mit farbloser), folgende Reihe: Die grösste Zahl von Unterbrechungen fordert die gelbe Farbe, danach folgen roth, grün, blau.

7. Eine Abnahme der Unterschiedsempfindlichkeit, die sich durch die Methode der intermittirenden Lichtreize sehr genau bestimmen lässt, ist nicht nur bei Netzhauterkrankungen, sondern auch bei die Sehschärfe herabsetzenden Trübungen der Medien nachweisbar. Die Unterschiedsempfindlichkeit fällt parallel mit der Entwickelung der Krankheit und der Abnahme des Sehvermögens. Bei Abschwächung der Beleuchtung nimmt die Unterschiedsempfindlichkeit bei Kranken viel schneller ab, als bei Gesunden und nicht im Verhältniss zur Beleuchtungsabschwächung.

8. Bei Hemeralopen mit normaler Sehschärfe fällt die Unterschiedsempfindlichkeit nur bei Abschwächung der Beleuchtung und zwar sehr stark

Digitized by Google

und nicht im Verhältniss zur Beleuchtung. Bei Hemeralopen mit herabgesetztem Sehvermögen ist die Unterschiedsempfindlichkeit auch bei guter Beleuchtung geschwächt. Die Ursache der Schwächung der Unterschiedsempfindlichkeit liegt wahrscheinlich in einer Störung der Adaptation.

9. Die Theorie von Kries, die den Stäbchen die Bedeutung eines für die Dunkelheit angepassten Apparates zuschreibt, hat eine wissenschaftliche Grundlage. Hirschmann.

Heine (123) lieferte werthvolle Beobachtungen zu dem von Hess ausführlich und gründlich beschriebenen Linsenschlottern und Linsenzittern; aus welchen hervorgeht, wie gross die individuelle Verschiedenheit in der Festigkeit der Aufhängevorrichtung der menschlichen Linse bei angenähert gleichem Verhalten der Wölbung und Wölbungsänderung ist.

Hilbert (124) beschreibt eine an sich beobachtete Lichterscheinung, welche binocular in der linken Gesichtsfeldhälfte, also hemianopisch auftrat und in einer glänzend gelb gefärbten Zickzacklinie auftrat, die im Allgemeinen die Form eines nach rechts offenen Quadrates mit abgerundeten Ecken hatte. Verf. meint, dass diese hemianopische Lichterscheinung in verwandtschaftlicher Beziehung zum Flimmerscotom und zur Hemikranie stehe.

VI. Refraction und Accommodation.

126. Stevens, G. T. Declination of the vertical meridians of the retina. Archiv of Ophthalm. Vol. XXVIII, 1, p. 24—39.

127. Burnett, Swan M. Erworbener Astigmatismus durch Veränderung der Hornhautkrümmung. Amer. Journ. of Opht. 8. Febr. 1899.

128. Botwinnik, N. Ueber Veränderungen des Astigmatismus unter dem Einflusse einiger physischer und physiologischer Factoren. St. Petersburg 1898, Dissert. Nach einem Ref. des Wratsch 1899, No. 4.

129. Rogmann. Traitement opératoire de la myopie. Anal. d'ocul. T. 121, p. 1.

130. Fuchs, E. Zur operativen Behandlung hochgradiger Kurzsichtigkeit. Wiener klin. Wochenschr. 1899, No. 6.

131. Klinkowstein, Romana. Bericht über 50 von Prof. Haab ausgeführte Myopie-Operationen. Ing.-Dissert. Zürich 1899.

132. Fischer, C. Operation der Kurzsichtigkeit und Ablösung der Netzhaut. Centralbl. f. Augenheilk. XXIII, p. 79.

133. Straub. Over senile hypermetropie. Nederl. Oogheelk. Bydragen 1899, p. 11.

134. Koster, W. Das Sinken der Linse nach der tiefsten Stelle im Auge am Ende der starken Accommodationsanstrengung. Centralbl. f. Augenheilk. XXIII, p. 72.

Digitized by Google

In weiterer Ausführung seiner früheren Arbeit (Arch. of Ophthalm. No. 2, 1898) beschreibt Stevens (126) die in der Norm und pathologisch vorkommende Ablenkung der verticalen Netzhaut meridiane von der wirklichen Verticalen. Das zur Untersuchung dieser Ablenkung dienende Instrument, das Klinoskop, hat einige Verbesserungen zur exacteren Handhabung erfahren. Die localen Störungen dieser Ablenkung machen sich, wenn dieselbe über die Norm hinausgeht, in ihren Folgen häufig als Heterophorie geltend und sind mit dieser dann durch Gläser oder operativ zu behandeln.

Abelsdorff.

In dem von Burnett (127) beobachteten Fall hatte die Hornhautkrümmung im Laufe von sechs Jahren nach dem Ophthalmometer bis 2,5 D. in dem einen und 0,75 D. im anderen Auge zugenommen. Das Mädchen war ganz gesund; es war weder ein Trauma noch eine andere Entzündungsform nachzuweisen. Die Veränderung regelrecht. Burnett.

Botwinnik (128) giebt die Resultate seiner Untersuchungen über die Correction des Astigmatismus: a) durch Zusammenkneifen der Lider und Spannen der Lidhaut und b) durch ungleichmässige Contraction des Accommodationsmuskels. Das Zusammenkneifen der Lider hebt die Sehschärfe (bis auf das Doppelte) bei regulärem Astigm. und M., nicht allein durch Verengerung der Lidspalte in Form einer stenopäischen Spalte, sondern auch durch Veränderung (Abplattung) der Hornhautkrümmung. Denn das Zusammenkneifen der Lider beim Sehen durch eine stenop. Spalte giebt höhere Sehschärfe, als das Sehen durch eine stenop. Spalte ohne Zusammenkneifen der Lider zeigt der Ophthalmometer von Javal-Schiötz eine Verminderung der Hornhautbrechung um 0,5—1,5 im horizontalen Meridian. Noch höhere Grade von Veränderung der Hornhautkrümmung (2,0—6,0 D.) erhielt B. bei Spannung der Lider lateralwärts. Bei M. und inversem As. stieg dabei die Sehschärfe auf das Doppelte und Dreifache. Das Spannen der Lider nach oben und unten äussert dieselbe Wirkung auf die Hornhaut, wie das Zusammenkneifen. Einige Correction des As. wird auch durch directen Druck auf das Auge in der Medianrichtung erlangt. Von der Möglichkeit einer Selbstcorrection des As. durch ungleichmässige Contraction des Accommodationsmuskels hat Verf. sich durch Lähmung der Accommodation an 30 Fällen von hypermetrop. As. überzeugt. Die durch ungleichmässige Accommodation erreichte Correction schwankte zwischen 0,5 und 2,5 D. Hirschmann.

Um die Hauptgefahr der Linsenbeseitigung im hochgradig kurzsichtigen Auge, den Glaskörperaustritt und die ihm oft folgende Netzhautablösung zu vermeiden, schlägt Rogman (129) folgendes Operationsverfahren vor: Discission mit der Bowman'schen Nadel unter Schonung der hinteren Linsenkapsel. R. legt besonderes Gewicht auf den Umstand, dass die vordere Kammer und mit ihr die weite Pupille erhalten bleibe: er vermeidet so die consecutive Drucksteigerung. Vier bis vierzehn Tage nach der Discission

Digitized by Google

werden die Linsenmassen durch Aspiration, vermittelst des Teale'schen Apparates, entleert. Sulzer.

Die kurze Mittheilung von Fuchs (130) bedeutet mehr als manche lange Abhandlung über Myopieoperationen. Sie ist geeignet, in ihrer Eigenart, die von den meisten Operateuren viel zu weit gehenden Indicationen auf das richtige Maass einzuschränken. Gerade bei dieser Operation ist der Enthusiasmus der Operateure am wenigsten am Platze, er ist geeignet, manchen Myopen zu schaden und die für ausgewählte Fälle gewiss berechtigte Operation in Misscredit zn bringen. — So sehen wir in dieser originellen Statistik einen sehr willkommenen, wohl zu beherzigenden Mahnruf. Fuchs operirt nur bei einer Myopie von mehr als 15 Dioptrien, nur wenn keine zu starken Veränderungen im Augenhintergrunde vorhanden sind, welche z. B. schon ein centrales Scotom bedingen. Er operirt ein sonst dazu geeignetes Auge nicht, wenn das andere Auge gebrauchsunfähig ist, oder wenn der Patient über 40 Jahre alt ist. Denn die Operation ist zur Erhaltung des Sehvermögens nicht unbedingt nöthig. Sie ist nicht absolut frei von jeder Gefahr. Die Augen werden, da die Veränderungen im Augenhintergrunde nach der Operation fortbestehen, auch nach dieser schonungsbedürftig sein. Endlich gewährt die Operation keinen Schutz gegen solche Veränderungen im Augenhintergrunde, welche in späteren Jahren in Folge der Kurzsichtigkeit auftreten.

Klinkowstein (131) berichtet über 50 von Haab vorgenommene Myopieoperationen, bei denen weder Infection noch Netzhautablösung eingetreten war. Es handelte sich um Personen zwischen 9 und 53 Jahren mit einer Myopie zwischen 8 und 26 Dioptr. Die Mehrzahl der Operirten gehörte dem Lebensalter zwischen 15 und 30 Jahren an. Fast sämmtliche Augen erlangten einen Zuwachs der Sehschärfe um das 2—3 fache.

Koster (131) verwahrt sich gegen die Art der Polemik von Hess und versucht es darzuthun, dass man auch die verschiedene Lage der Linse, welche Hess gemessen hat bei Hebung und Senkung des Gesichtes, so dass die Iris horizontal zu liegen kommt, nicht als der Spannung der Zonula absolut widersprechend anführen kann. Denn wenn die Linse schwerer ist, als das Kammerwasser, so muss sie in dem einen Fall etwas ziehen, in dem anderen etwas auf den Glaskörper drücken, und eine entsprechende Formveränderung der Begrenzung des Glaskörpers hinter der Zonula mit einer Krümmungsveränderung der Fasern derselben muss dann die Folge sein. Es fragt sich nur, wieviel die Verschiebung in diesem Falle betragen kann, und das kann Keiner angeben, da die Grösse der Kräfte nicht bekannt ist. Man kann, sagt der Verf., darüber wohl seine Meinung haben, aber entschieden ist die Sache keineswegs. Diese und andere Ueberlegungen machen es wünschenswerth, die Druckverhältnisse in der vorderen Kammer und im Glaskörper während der Accommodation genau kennen zu lernen, um mehr Beweismaterial für die eine oder die andere Meinung herbeizuschaffen.

Digitized by Google

VII. Muskeln und Nerven.

135. Gamble, W. E. Willkürlicher lateraler Nystagmus. Journ. Americ. Med. Assoc. März 1899.

136. Posey, W. De Wecker's Operation der Vorlagerung der Kapsel. Annales of Ophtham. Januar 1899.

137. De Micas. Le facteur »Tare nerveuse« dans le strabisme. An. d'oc. Tome 121 p. 81.

138. Colbiom, J. Elliot. Weitere Beobachtungen über das Hemmungsband der Augenmuskeln. Ophthalm. Rec. März 1899.

139. Reddingins. Sur une irritabilité exagéré de la convergence et sur rôle de la divergence. Ann. d'ocul. CXXI. p. 112.

140. Orchansky. Graphische Untersuchungsmethode der Augenbewegungen beim Menschen. (Ophthalmograph. Vorläufige Mittheil.) Wratsch 1899 Nr. 10. Deutsch im Centralblatt für Physiologie.

141. Geronzi. Contributo allo studio dei disturbi oculari nelle affezioni dell'orecchico. Archivio italiano di otologia VII. fasc. 4.

142. Laqueur, L. Beitrag zur Lehre von der Pupillenbewegung. Arch. f. Augenheilk. Bd. XXXVIII. p. 135.

143. Oblath, O. Ein Fall von isolirter Nuclearmuskellähmung. Beiträge zur Augenh. Heft XXXVII. p. 27.

144. Bach, L. Zur Lehre von den Augenmuskellähmungen und den Störungen der Pupillenbewegung. A. v. Graefe's Archiv f. Ophthalm. Bd. XLVII. 3 p. 508.

145. Bernheimer, St. Thatsächliche Berichtigung zu L. Bach's Arbeit zur Lehre von den Augenmuskellähmungen etc. A. von Graefe's Archiv t. Ophth. Bd. XLVII. 2. p. 339 u. 3. S. 682.

146. Tschermak, A. Ueber anomale Sehrichtungsgemeinschaft der Netzhäute bei einem Schielenden. A. von Graefe's Arch. f. Ophthalm. Bd. XLVII, 3 p. 508.

147. Türk. Bemerkungeu zu einem Falle von Retractionsbewegungen des Auges. Centralbl. f. prakt. Augenheilk. XXIII. p. 14.

148. Gonin, J. Ueber ein subconjunctivales Angiofibrom des äusseren Augenmuskels mit hyaliner Degeneration. Archiv f. Augenh. Bd. XXXIX, 1.

In dem von Gumble (135) berichteten Falle konnte ein 24jähriger, sonst ganz gesunder junger Mann mit normalem Visus seit seinem 15. Lebensjahre willkürlich lateralen Nystagmus herbeiführen. Er konnte es nicht länger als eine Minute und dann nie mit einem Auge allein fortsetzen.

Burnett.

Posey (136) berichtet über die zumeist während einer Periode von zwei Jahren bei 30 Fällen von Vorlagerung der Kapsel nach Wecker

Digitized by Google

erreichten Endergebnisse. Der durchschnittliche und schliessliche Gewinn betrug bei diesen Fällen ungefähr sechs Grad, obwohl der unmittelbare Gewinn bei manchen Fällen selbst bis 50° erreichte. Achtundzwanzig dieser Fälle waren Exophorien von 6° bis 25°, und die Besserung der Symptome war bedeutend, obwohl objectiv die Wirkung unbedeutend erschien.

Burnett.

Unter den direkten und collateralen Voreltern der Schielenden findet de Micas (137) eine grosse Zahl von Neuropathen. Die meist vertretenen Formen der Neuropathie sind, in der Reihenfolge ihrer Häufigkeit, Idiotie, Psychosen, Epilepsie.

Ein ametropes Kind neuropathischer Eltern wird meistens schielen. Aber die Ametropie kann einen Strabismus zur Folge haben ohne dass die erbliche Belastung eine Rolle spielt, nur die erbliche Belastung kann Schielen hervorbringen bei Personen, die auf beiden Augen emmetrop sind. Beispiel; hysterisches Schielen. Die Neuropathie in dem Sinne wie wir sie verstehen ist nicht nothwendigerweise durch jene weit fortgeschrittene Degeneration gekennzeichnet, die wir bei dem hysterischen, den epileptischen und den degenerirten finden. Die erbliche Belastung, hervorgebracht durch die gewöhnliche Nervosität der Eltern, kann bei den Kindern sich allein durch Krämpfe oder ähnliche leichte und daher schnell vergessene Symptome geäussert haben und sie genügt doch, um Schielen hervorzubringen.

Sulzer.

Colburn (138) hat seine Studien über das Hemmungsligament der Augenmuskeln fortgesetzt und drei Fälle von Strabismus operirt, von denen zwei convergirten und einer nach unten gerichtet war, indem er das Hemmungsband allein mit dem von ihm benannten verstärkenden Nähten durchtrennte, um die Wirkung zu vergrössern. In keinem Falle wurde die Sehne durchtrennt. Das Ergebnis aller dieser Fälle war befriedigend. Er glaubt, dass sich vielfach Gelegenheit finden wird zum Studium auf diesem Gebiete, welches durch die Untersuchungen von Motais und Maddox über das Hemmungsband eröffnet wurde. Burnett.

Geronzi (141) berichtet über einen Fall von Mittelohreiterung, in dessen Verlauf etwa am zwanzigsten Tage plötzlich eine Abducenslähmung auftrat. Die Lähmung ging spontan nach kurzer Zeit zurück, während die Eiterung nach langer Zeit auf operativem Wege zur Heilung gebracht werden musste. Ueber den Zusammenhang zwischen beiden Erscheinungen giebt Verf. keine eigene Ansicht. Krahnstöver.

Durch Untersuchungen beim Kaninchen, der Katze und dem Affen, sowie Befunde beim Menschen fand Bach (144), dass der Trochleariskern beiderseits in einer dorso-concaven Aushöhlung des hinteren Längsbündels im Bereiche des vorderen Abschnittes des distalen Vierhügels liegt. Er hat beim Menschen und bei der Katze eine mehr ovale, beim Affen und Kaninchen

Digitized by Google

eine mehr rundliche Form. Die Zellen sind ebenso, wie die des Oculomotorius- und Abducenskernes grösstenteils mittelgrosse, multipolare Ganglienzellen. Die austretenden Fasern des Trochleariskernes verlaufen nicht direkt zu der Austrittsstelle des Nervus trochlearis am Velum medullare medium, sondern sie beschreiben während des Verlaufes einen doppelten Bogen. Einzelne Fasern verlaufen in der Aushöhlung des hinteren Längsbündels nach abwärts und mischen sich wahrscheinlich den Oculomotoriuswurzelbündel bei. An das Trochleariskerngebiet schliesst sich proximal direkt das Kerngebiet des Nervus oculomotorius an. Der Oculomotoriuskern liegt beiderseits im Bereich des proximalen Vierhügels in einer starken Aushöhlung des hinteren Längsbündels. Zu Beginn ist dasselbe kaum grösser, als der Trochleariskern; er nimmt bis zur Mitte seines sagittalen Durchmessers an Höhe und Breite zu, von da ab wird er dann allmählich wieder kleiner. Die Hauptkernmasse liegt zu beiden Seiten der Medianlinie. Das dorsale Ende der beiden Kerne divergirt etwas. Eine wirkliche Gliederung der Oculomotoriuskernes in eine Anzahl Unterabtheilungen existirt weder beim Menschen, noch beim Affen, der Katze und dem Kaninchen. Im Zwischenkernraum der Trochlearis und Oculomotorius finden sich auch kleinere Ganglienzellen, welche einen andern Typus zeigen, als die Zellen der Augenmuskelkerne. — Die sogenannten Edinger-Westphal'schen kleinzelligen, dorsal-medial gelegenen finden sich sowohl beim Menschen wie dem Affen, der Katze und dem Kaninchen; ihre Zugehörigkeit zum Oculomotorius ist zweifelhaft, der Darkewitsch'sche Oculomotoriuskern gehört aber sicher noch dazu. — Hinsichtlich des Faserverlaufs besteht kein principieller Unterschied zwischen dem Menschen, dem Affen, der Katze und dem Kaninchen. Es giebt bei beiden gekreuzte und ungekreuzte Oculomotoriusfasern, die gekreuzten sind distal weitaus zahlreicher, je mehr in dem Kerngebiet man nach vorn rückt, um so geringer wird ihre Zahl und im proximalen Drittel sind fast gar keine mehr vorhanden. Die Protoplasmafortsätze der Ganglienzellen des Oculomotorius-, Trochlearis- und Abducenskernes sind weit verzweigt und sehr lang; sie erstrecken sich zum Theil fast über das ganze Kerngebiet hin. — Der Abducenskern ist von kugeliger Form und liegt in dem dorsalen Bereich der Brücke lateroventral von dem Falialiskern. Pacetti's sogenannter accessorischer Abducenskern gehört ziemlich sicher nicht zum Abducens.

Nach der Entfernung der Iris und des Corpus ciliare sowie nach Exenteratio bulbi zeigen nach wenigen Tagen fast alle Zellen des Ganglion ciliare ein verändertes Aussehen. Nach mehr oder minder ausgedehnter Zerstörung der sensiblen Nerven der Hornhaut fanden sich keine nennenswerthe Veränderungen im Ganglion ciliare. Die Ergebnisse der Untersuchungen Bach's über das Ganglion ciliare sprechen mit grosser Wahrscheinlichkeit für die sympathische Natur desselben. Das Reflexcentrum liegt nicht im Gehirn, sondern in dem obersten Theil des Halsmarkes, ziemlich direkt unter der Medulla oblongata. Horstmann.

Digitized by Google

Tschermak (146) giebt die eingehende Analyse (Selbstbeobachtung) eines Falles von anomaler Sehrichtungsgemeinschaft der Netzhäute bei alternirendem Schielen mässigen Grades und anisometroper Myopie (rechts — 5,25 D, links — 1,75 D). Diese anomale Sehrichtungsgemeinschaft, wie sie höchstwahrscheinlich erworbener Weise besteht, ist wesentlich verschieden von der normalen Beziehung der Netzhäute, welche wohl als auf angeborener Grundlage ruhend angenommeu werden darf. — Die interessanten analytischen Auseinandersetzungen lassen sich in einem kurzen Referate nicht gut zusammenfassen.

Türk (147) beschreibt einen Fall von Retractionsbewegung des Auges, welcher sich mit zwei früher beobachteten (deutsche med. Wochenschr. 1896 Nr. 13) ziemlich deckt. Es handelt sich auch in diesem Falle um das Zusammentreffen einer angeborenen Abductionsbeschränkung und einer mit Verengerung der Lidspalte einhergehenden Retraction des Auges durch den Rectus internus. Die angeborene Natur der Abductionsbeschränkung wird auch im vorliegenden Falle durch das Ausbleiben einer Secundärcontractur des Antagonisten erwiesen.

Für Abschnitt VIII—XII Referent:
Dr. R. Schweigger. Berlin.

VIII. Lider.

149. Raehlmann, E. Ueber Blepharitis acaria. Zehender's klin. Monatsbl. f. Augenheilk. XXXVII, p. 33, vergl. 1898 Ref. N. 1021.

150. Joers, H. Demodex s. Acarus folliculorum und seine Beziehung zur Lidrandentzündung. Deutsche med. Wochenschr. 1899, Nr. 14.

151. Reinhard, G. Statistisch-klinische Untersuchungen über die Liderkrankungen bei Trachom. Ing.-Diss. Dorpat 1899.

152. Trousseau, A. Traitement de l'eczéma des paupières. Arch. d' opht. T. XIX, Nr. 2, p. 119.

153. Falko, J. Ein Abscess des oberen Augenlides als Ursache einer Septicopyämie. Postep oculist., 1899 Febr.

154. Strzeminski, J. Ein Fall von primärer Hauttuberkulose des linken oberen Augenlides, des anliegenden Theiles der Nase und des Thränensackes mit spontaner Heilung. Postep oculist. Febr. 1899.

155. Bruckmayer, Fr. Tarsitis luetica, Sitzungsbericht Ung. med. Presse 1899, No. 14.

156. Angelucci, A. Un nuovo processo operativo dell' ectropion flogistico e senile della palpebra inferiore. Archivio di Ottalmologia V, P. 261 u. f.

Digitized by Google

157. Mactier. H. C. Note of the operative treatment of ectropion. Lancet. 1899, Febr. N. 3936, p. 298.

158. Wicherkiewicz, B., (Krakau). Zur operativen Technik des Ectropion des Unterlides. Beiträge z. Augenheilk. B. 37, p. 14.

159. Angelucci, A. Nuovi processi di blefaroplastica. Archivio di Ottalmologia V, P. 319 u. f.

160. Davis, Blepharoplasty. Arch. of Ophthalm. 1899, März.

161. Knapp, A. Blepharoplasty. Arch. of Ophthalm. 1899, März.

162. Claiborne, J. H. Operation for symblepharon; lower lid of right eye struck by a buck-shot from a toy rifle. Arch. of Ophth. 1899, p. 208.

163. Ettinger, J. Ueber die Verwendung der Lidspaltenerweiterung bei den Augenentzündungen der Kinder. Centralbl. f. Kinderh. 1899 Heft 3.

164. Glauing, A. E. Fornicoblepharon. Postep Oculist. 1899, März.

165. Günsburg J. J. Zur Casuistik der Ptosis congenita. Wjestn. Ophth. 1899, Nr. 2.

166. Baas. Cerebrale Amaurose nach Blepharospasmus. Münch. med. Wochenschr. 1899, Nr. 4.

167. Geismar, F. Zur Casuistik der congenitalen Liddefecte. Beitr. z. Augenheilk. H. XXXVII.

168. Steiner, L. Ein Fall von Sarcom des Oberlides. Centralbl. f. pract. Augenheilk. 1899, p. 43.

169. Roose. Cas de poliosis ou de cunitié des paupières. Annales d l'institut Saint-Antoine à Courtraix Avril 1898.

Joers (150) erkennt die Blepharitis acaria Raehlmann's nicht als besondere Form der Lidrandentzündung an, da die Anwesenheit der Acari kein eigenthämliches klinisches Bild bedingt, und Acari überhaupt von ihm in normalen Lidrändern häufiger gefunden wurden als in kranken.

Reinhard (151) hat eine vom Trachom abhängige Form der Lidrandentzündung definirt, welche mit Seborrhoe oder ulceröser Form beginnt und nach Untergang der drüsigen Bildungen zu interstitieller schrumpfender Blepharitis führt.

Trousseau (152) empfiehlt gegen das Lideczem lauwarme Umschläge milder Antiseptica, besonders des Hydrarg. oxycyanat. 0,05:500,0 oder, wo dieses nicht vertragen, lauwarme Wasserumschläge für einige Tage. Die Behandlung soll nicht gewechselt werden, solange die Besserung fortschreitet, erst wenn dies nicht mehr der Fall, kann ein Versuch mit Salben von Zinc. oxyd. oder Hydrarg. oxyd. via humid. par. gemacht werden. — Bei den acuten Eczemformen sind erst die entzündlichen Erscheinungen durch lauwarme Wasserumschläge oder Kataplasmen zu bekämpfen, ehe selbst die mildesten

Digitized by Google

Antiseptica angewandt werden können. An Stelle der Hydrarg. oxycyanat. wirken dann Auflösungen von Borsäure oder Natr. bicarbon. 10,0 : 500,0 gut. Bindehauterkrankungen sind gleichzeitig zu behandeln. Bei den chronischen Eczemen sind neben Hydr. oxycyonat. Salben von Ol. Cadini oder Resorcin mit Carbolsäure oder gelbem Quecksilberoxyd angezeigt.

v. Mittelstädt.

An dem Fall von Tarsitis luetica, den Fr. Bruckmayer (155) in der Sitzung des Vereines der Budapester Spitalärzte demonstrirte, ist das bemerkenswerth, dass die Tarsalerkrankung im secundären Stadium zur Beobachtung gelangte. Herrnheiser.

Wicherkiewicz (158) Methode wird allein oder in Verbindung mit anderen gegen Ectropion des Unterlides üblichen angewandt und besteht in einer Verlagerung der vor dem Tarsus gelegenen Kreismuskelparthie über denselben.

Günsburg's (165) Fall bietet eine Combination 1. einer angeborenen Ptosis mit beschränkter Beweglichkeit des unvollkommen entwickelten Bulbus nach oben, 2. eines subcutanen Fibroms dieses Lides und 3. einer angeborenen Verdickung der Haut und abnormer Behaarung der Augenbrauen. Er steht also dem von Goldzieher beschriebenen Falle am nächsten. Günsburg möchte aber die von Goldzieher gebrauchten Bezeichnungen »Riesenwuchs der Haut« und »Hypertrichosis« für nicht zutreffend erachten, da unter diesen Benennungen bestimmte Processe anderen Charakters in der Dermatologie bekannt sind. Das Fibrom hält er, gleich Goldzieher, für ein angeboren angelegtes. Hirschmann.

Baas (166) konnte keinen pathologischen Befund erheben im anatomischen Präparat der Augen und der Optici eines $2\,^1/_2$jährigen Kindes, das früher geistig normal entwickelt und nach Ausheilung der scrophulösen oberflächlichen Augenentzündung amaurotisch war.

Geismar (167) bringt 5 Fälle von Colobomen der Lider, der oberen sowohl wie der unteren, in der inneren Lidhälfte einseitig und beiderseitig symmetrisch gelegenen, in Verbindung mit anderen Gesichtsspalten und Dermoiden. Er schliesst sich van Duyse's Ansicht an, dass die Lidcolobome infolge amniotischer Adhäsionen entstehen, und die Dermoide den Stellen dieser amniotischen Adhäsionen entsprechen.

Steiner (168) entfernte unter Erhaltung der Haut ein ins Lid und in die Orbita ragendes Sarcom, das im Vergleich zum anderen Oberlid 3,5 cm. vorsprang. Auf der Conjunctivalfläche war der Tumor z. Th. exulcerirt; wahrscheinlich ging er vom Tarsus aus.

Roose (169) theilt folgende Beobachtung mit: ein 17jähriges, gesundes und kräftiges Mädchen, mit dunkelbraunen Haaren erschrickt heftig während der Nacht. Am folgenden Morgen bemerkt sie, dass die Augenwimpern des rechten Auges und ein Strang Haare (rechte Schläfe) grau geworden sind.

Sulzer.

Digitized by Google

IX. Thränenapparat.

170. Lange, O. Zur Anatomie und Pathogenese des Dacryops. v. Graefe's Archiv f. Ophthalm. XLVII, 3, p. 503.

171. Cahn, N. Zur Aetiologie und Therapie der Dacryocystoblennorhoe. Beitrag zur Augenheilk. XXXIX, p. 1 und Wjestn. Opht. 1899, I.

172. Holmes, C. R. Exstirpation of the lacrymal sac and gland. Arch. of Ophthalm. Vol. XXVIII No. 1 p. 1.

173. Aronis. L'exstirpation du sac lacrymal. An. d'oc. t. 121, p. 198.

174. Rochon-Duvigneaud. Dilatation des voies lacrymales chez le foetus et le nouveau-né consécutive à l'imperforation de leur orifice inférieur. Conditions anatomiques qui favorisent la dacryocystite congénitale. Arch. d'ophth. T. XIX, Nr. 2, S. 81.

175. Rischawy, Benj. Ueber Nasenerkrankung als Ursache der chronischen Thränenschlauchleiden. Wien. klin. Wochenschr. 1899, Nr. 11, p. 281.

Lange (170) sah einen doppelseitigen Dacryops. Der Tumor der einen Seite schwoll beim Weinen auf Haselnuss-Grösse an und drückte dann das Auge. Nach Exstirpation in Cocaïnanästhesie ergab sich der Tumor als Retentionscyste entstanden durch Verstopfung des desquamatif-catarrhalisch afficirten Thränendrüsenausführungsganges.

Cahn (171) sondirt die Thränenwege nach Bowman blos in Fällen sichergestellter Strictur, legt aber besonderes Gewicht auf die Entfernung des Secretes. Ausspühlungen des Thränensackes mit desinficirenden und adstringirenden Lösungen geben wesentliche Besserungen, selbst in den hartnäckigsten Fällen. Von den desinficirenden Lösungen wendet C. Hydragyrum oxycyanatum (1 : 5000—10000), oder Sublim. (1 : 20000) oder Kali hypermanganicum (1 : 10000), von den adstringirenden Argentum nitricum und in der letzten Zeit Argonin an.

Von letzterem Mittel sah Verf. besonders gute Resultate. Er beginnt mit einer 4 % Argoninlösung in Aq. destill. und Glycerin ana, geht, sobald das Secret im Thränensacke den eitrigen Character verloren hat, zu schwächeren Lösungen über, schliesst die Behandlung mit Ausspühlungen des Sackes 3 Mal wöchentlich binnen 3 Wochen mit $^1/_4$—$^1/_2$ % Jod-Glycerinlösung. In sehr hartnäckigen Fällen, besonders bei Fisteln wendet C., bei gleichzeitiger medicamentöser Behandlung, den Druckverband oder ein speciell dazu construirtes Compressorium (an einem Stirnbande befestigt) an.

Bei Granulationen oder Caries des Thränenbeines — Auslöffelung. Die Exstirpation des Thränensackes ist nur im äussersten Falle anzuwenden, da die Resultate dieser Operation nicht zufriedenstellend sind. Den Horner'schen

Digitized by Google

Muskel möchte Cahn bei Trichiasisoperationen, wegen seiner zur Thränenableitung nöthigen Wirkung schonen. — Hirschmann.

Holmes (172) hält in denjenigen Fällen von Thränensackerkrankung, in welchen eine conservative Behandlung nicht zum Ziele führt, ausser der Exstirpation des Thränensackes auch die der Thränendrüse für indicirt, um das auch nach Zerstörung des Thränensackes fortbestehende Thränenträufeln endgiltig zu beseitigen. Genügende Feuchtigkeit wird dem Auge auch ohne Thränendrüse durch die retrotarsalen Drüsen zugeführt. Die Technik der Operation wird ausführlich beschrieben, ihre Erfolge an zahlreichen Krankengeschichten erläutert. Abelsdorff.

Rochon-Duvigneand (174) fand bei Neugeborenen unter 30 Fällen drei Mal den ein- oder beiderseitigen Verschluss des unteren Endes des Thränenkanals. Während dessen unteres Ende normaler Weise eine linsenförmige aus Nasenschleimhaut bestehende Erhabenheit bildet, findet sich hier an ihrer Stelle zuweilen eine dem Thränenkanalende haubenartig aufsitzende grosse Blase, welche fast bis zum Nasenboden reicht oder die untere Muschel stark nach aussen drängt. In diesen Fällen besteht ein abnorm starker Verschluss, welcher der den Durchbruch veranlassenden gelatinösen Flüssigkeit eine Zeitlang Widerstand leistet. Die hierdurch eintretende Erweiterung des Thränenschlauches erstreckt sich auch auf die knöcherne Wandung des Kanals, deren individuell verschiedene Weite beim Erwachsenen hierdurch bedingt sein kann. Tritt eine Infection des Inhalts ein, so entsteht eine Thränensackeiterung, welche nach einmaliger Sondirung heilen kann. An mehreren Frontalschnitten zeigt Verf. die Ausdehnung des Kanals und die dem unteren Ende aufsitzende haubenartige Vortreibung, oberhalb derer sich in zwei Fällen noch eine membranöse Scheidewand befand, während stark in das Lumen des Kanals vorspringende Schleimhautfalten an anderen Stellen nicht selten waren. v. Mittelstaedt.

X. Orbita und Nebenhöhlen.

176. Coppez, H. Fracture de la voûte orbitaire avec contusion du globe et adhérences traumatiques intra-orbitaires du réleveur de la paupière et du droit supérieur. Arch. d' opht. T. XIX, Nr. 3. S. 183.

177. Hoffmann, R. Ueber Erkrankungen der Augenhöhle im Gefolge von Eiterungen die Nebenhöhle der Nase. Jahresber. d. Ges. f. Nat. u. Heilkunde i. Dresden 1897—98 p. 6.

178. Santos, Fernandez J. La excentéraciòn de la orbita y la ablaciòn de los parpados sus ventajas en algunas neoplasias del oja. Anales of Ofthalm. I. 6 p 141.

179. Gallemaerts Ténonite suppurée traumatique. An. d' oc. t. 121, p. 57.

Digitized by Google

180. Blaschek, A. Zwei Fälle von Echinococcus der Augenhöhle. Wiener klin. Woch.-schr. 1899 Nr. 6.

181. Venneman. Lymphome orbitaire double chez un adulte. An, d' ocul. t. 121, p. 56.

182. Bacchi, A. Fibromioma dell' orbita. Archivio di Ottalmologia V P. 59.

183. Goode, G. A case of sarcoma of orbit. Americ. Journ. of Ophth. Vol. XV Nr. 12 p. 360.

184. Gallenga. Contribuzione allo studio dei tumori congeniti dell' orbita (fibro-lipoma congenito). Arch. di Ottalm. Vol. VI Fasc. 5 p. 133.

185. Fischer. Enophthalmus traumaticus. Centrbl. f. pr. A. XXVII p. 48.

186. Reif, E. Ein Fall von doppelseitigem, hauptsächlich gekreuztem, pulsirendem Exophthalmus. Beitr. z. Augenhlkde, Heft 38, 1899.

187. Leitner, W. Ein Fall von periodischem Exophthalmus. (Ung. med. Presse 1899. Nr. 7).

188. Griffith, J. A case of acute exophthalmic goitre. Ophth. Rev. 1899 Nr. 201 p. 103.

189. Kooyker, N. A. u. Mulder, M. E. Ein Fall von intermittirendem Exophthalmus mit Pulsation des Auges. Zeitschr. f. klin. Med. XXXV p. 200.

190. Beard, C. H. Basedow'sche Krankheit mit schneller Zunahme von Myopie bei einer älteren Person. Americ. Journ. of Ophthalm. 1899 Nr. 2.

191. Hirschlaff, W. Zur Pathologie und Klinik des Morb. Basedowii. Zeitschr. f. klin, Med. XXXV p. 200.

192. Ellinger, A. Ein Fall von Empyem des sinus frontalis mit operativer Beseitigung der hinteren Knochenwand wegen Caries. Zeitschr. f. Augenhlkde I Heft 2 p. 74.

193, Knapp, Arnold H. A case of extensive chronic Empyema of the frontal and ethmoidal sinuses with enophthalmus; operation; recovery. Arch. of Opbthalm. Vol. XXVIII, Nr. 1 p. 50

194. Schadle, J. F. The Aetiology and Diagnosis of Empyema of the accessory sinuses of the nose. The St. Paul medical Jour. 1899 Vol. I 1.

In dem Fall von Coppez (176) war durch ein schweres Eisenstück ein Bruch des Orbitaldaches erzeugt worden mit starker Contusion des Bulbus, welche sich in Erweiterung und Starre der Pupille, Choroidealriss und Netzhautblutungen kundgab. Während die Bewegungen in horizontaler Richtung fast normal waren, bestand völlige Unbeweglichkeit des Auges und Lides in senkrechter Richtung. Auch der mit der Pincette gefasste Augapfel liess sich nach dieser Richtung hin nicht bewegen, sodass es sich hier nicht um

Digitized by Google

eine Lähmung sondern nur um eine narbige Verwachsung zwischen dem Lidheber und dem Rectus superior einerseits und dem Zellgewebe oder Periost der Orbita andererseits handeln konnte. v. Mittelstaedt.

Blaschek (180) bringt zwei Fälle der seltenen Echinococcuserkrankung der Augenhöhle (seit 1774 sind 59 Fälle berichtet). Bei einem solchen Tumor, der meist fluctuirt und langsam wächst, ist nur eine Wahrscheinlichkeitsdiagnose möglich.

Von der Probepunction wird allgemein abgerathen, da ihr häufig Entzündung und Eiterung folgt. In den beiden vorliegenden Fällen wurde, wie fast immer, die Blase eröffnet; der eine Fall heilte gut, der andere vereiterte und musste enucleiert werden, was zur völligen Entleerung des Echinococcus aus der Orbita führte.

Bei Fischer's (185) Patient ist nach einem Sturz auf den oberen Orbitalrand Enophthalmus sowie Atrophie der ganzen Gesichtshälfte entstanden so dass man wohl einem einfachen Schwund auch des orbitalen Fettgewebes den Enophthalmus zur Last zu legen hat.

In Reif's (186) Fall war nach wiederholten Traumen erst links, dann auch rechts Exophthalmus mit pulsatorischem Geräusch, das überall am Kopf hörbar war, aufgetreten; Reif erklärt dies durch die Annahme einer Communication zwischen der linken Carotis interna und dem Sinus cavernosus. Manuelle Compression der Carotis, welche allmählich von 3 auf 25 Minuten Dauer ausgedehnt wurde, brachte den rechtsseitigen Exophthalmus gänzlich zum Verschwinden. In einem zweiten Fall, Exophthalmus nach Stichverletzung der Orbita, waren die Geräusche für die Patientin so lästig, dass die Unterbindung der Carotis communis vorgenommen werden musste.

Der Fall von periodischem Exophthalmus, den Leitner (187) publicirt, betrifft eine 44jährige Patientin mit folgenden Angaben: »Ihr rechtes Auge tritt beim Vorwärtsbeugen oder bei Anstrengung unter Gefühl von Spannung hervor, wobei gleichzeitig das rechte obere Augenlid samt Umgebung anschwillt. Das Sehvermögen ist dabei unverändert. Nach dem Aufrichten kehrt das Auge langsam in seine ursprüngliche Lage zurück. Seitdem an dem rechten Auge diese Veränderungen wahrgenommen werden, verschlechtert sich auch das rechtsseitige Hörvermögen. Subjectiv nimmt sie fortwährendes Läuten und Sausen wahr, dessen Intensität beim Vorwärtsbeugen zunimmt.« Bei der Untersuchung fand Leitner eine Myopie von 5 Dioptrien mit normalen Functionen beider Augen und normalem Spiegelbefunde und auch keine Einschränkung der Beweglichkeit. Am rechten oberen Augenlide unter dem Augenbrauenbogen ein bläuliches Adernetz. Sobald sich die Kranke nach vorne neigte, trat das rechte Auge innerhalb einer Minute um 1,5 cm vor und nahm Mittellage ein. Am rechten oberen Lide trat entsprechend dem Orbitalrande ein ausgedehntes, aus dichten Venen bestehendes Netzwerk hervor. Ein Zurückdrängen des Augapfels geht leicht ohne Widerstand von

Digitized by Google

statten. Die Aetiologie des Falles ist durch die Beschreibung des Status gegeben. Der varicöse Tumor bewirkt das zeitweilige Hervortreten des rechten Augapfels. Herrnheiser.

Der Hauptpunkt von Interesse in dem Beard'schen Falle (190) ist, dass eine sonst gesunde Frau von 61 Jahren mit einer M. von 5 D nach einer Erkrankung, die mit starker Abmagerung und Symptomen von Basedow'scher Erkrankung einherging, eine schnelle Zunahme der Myopie bis zu — 13 D, im R. und — 9 im L. Auge erfuhr, Die Sehschärfe war ebenfalls etwas vermindert. Burnett.

Ellinger (192) hat in einem Fall, wo nach einvierteljähriger keinen Eiter zu Tage fördernder Sondierung und Spülung der Empyem-verdächtigen Stirnhöhle entzündliche Erkrankungen des Bulbus begannen, die hintere Wand des Sinus durch Caries von 2 cm bis auf $^1/_2$ cm verdünnt gefunden und mit der Herausmeisselung die drohende Meningitis abgewendet.

Der in den Originalartikeln der deutschen Ausgabe noch ausführlich wiederzugebende Fall von Empyem des Sinus frontalis und der Siebbeinzellen wurde nach der von Jansen angegebenen Methode operirt. Knapp (193) rühmt ausser der Uebersichtlichkeit des Operationsfeldes als besonderen Vorzug derselben die Möglichkeit einer ausgiebigen, vollständigen Drainage.

Abelsdorff.

XI. Conjunctiva.

195. Angelucci, A. Di una sindroma seanoscinta negli infermi di catarro primaverilo. Archivio di Ottalmologia V, P. 270 u. f.

196. Coppez, H. Conjonctivite folliculaire et végétations adénoïdes du naso-pharynx. Arch. d'opht. T. XIX, No. 1, Janv. 1899, S. 11.

197. Salemi, G. Di una congin utivite nei periodi di agitazione dei maniaci e dei demonti. Archivio di Ottalmologia V, P. 355 u. f.

198. Junius. Ueber das Vorkommen der acuten Pneumococcen-Conjunctivitis. Zeitschr. f. Augenheilk. 1899, p. 1, 43.

199. Dalén, Albin. Om Conjunctiviternas bacteriologi, Hygiea 1899, mars (schwed.). (Ueber die Bacteriologie der Conjunctivitiden).

200. Gonin, J. De la nature microbienne des conjonctivites observées à l'hôpital ophtalmique de Lausanne. Rév. médicale de la Suisse romande 1899, Nr. 2 u. 3.

201. Berl, V. Bacterienmassen im Bindehautsack. Centralbl. f. pract. Augenheilk. XXIII, p. 82.

202. Schweinitz, de. Concerning certain conjunctival and corneal diseases from the bacteriological standpoint. Ophth. Rec. VIII, N. 2, p. 80.

Digitized by Google

203. Wicherkiewicz (Krakau). Ein Fall von Conjunctival-Diphtherie mit leichtem Verlauf und einige Bemerkungen über die Bedeutung einer bacteriologischen Diagnose der Diphtherie. Postep Oculist. 1899, März.

204. Axenfeld. Schwere Conjunctivitis gonorrhoica bei einer 24jährigen höchstgradigen Basedow-Kranken. Zehender's Klin. Monatsbl. f. Augenheilk. 1899, p. 65.

205. Woods, H. A case of intrauterine gonorrhoeal ophthalmia, with loss of both eyes. Journ. of Eye, Ear and Throat Diseases IV, 1. p. 15.

206. Sweet, W. Jequirity in the treatment of granular conjunctivitis. Therap. Gazette XXIII, 3, p. 149.

207. Bloebaum. Die Conjunctivitis granulosa und ihre Behandlung. (Fortsetzg.) Deutsche Medicinal-Ztg. 1899, 19. Jan.

208. Bloebaum. Vorschlag zur Behandlung des Trachoms mittelst der galvanocaustischen Glühnadel durch Stichelung oder subconjunctivale Cauterisation des Tarsus. Wochenschr. f. Ther. u. Hyg. d. Auges, Jahrg. II, N. 9.

209. Walter, O. K. Das Trachom in Odessa. (Nach den Notizen der Stadt-Augenheilanstalt in Odessa) 1899. Sep. Abdr.

210. Walter, O. Conjunctivitis folliculosa und Trachom. Arch. f. Augenheilk. XXXIX, p. 62.

211. Kuhnt. Ueber den Heilwerth der mechanischen Methoden in der Therapie der Conjunctivitis granulosa. Zeitschr. f. Augenheilk. 1899, I, p. 1.

212. Galezowski. Du traitement de la conjonctivite trachomateuse par l'excision du cul de sac conjunctival. Rec. d'ophtalm. 1899, p. 1.

213. Remmlinger, H. Zur Casuistik der Tuberculose der Bindehaut. Ing.-Diss. 1898, Giessen.

214. Marshall, D. Gumma of the conjunctiva. Ophth. Record Vol. VII N. 12, p. 626.

215. Demicheri, L. Actinomycose conjunctivale. Arch. d'ophth. T. XIX, N. 2, p. 102. (Mit Abbildungen).

216. Hübner. Zur amyloiden Erkrankung der Bindehaut. Beiträge z. Augenheilk. 1899, H. 38.

217. Berl, V. Pseudoleukämische Erkrankung der Bindehaut und des orbitalen Gewebes. Beiträge z. Augenheilk. H. 37, 1899, Januar.

218. Bihler, W. Ueber epitheliale Formen der Pinguecula. Zehender's klin. Monatsbl. f. Augenheilk. 1899, p. 77.

219. Grunert, Karl. Fünf Fälle von Papillom der Bindehaut. Zehender's klin. Monatsbl. f. Augenheilk. XXXVII, p. 111.

220. Best. Ueber gutartige cystische Epitheliome der Bindehaut. Beiträge z. Augenheilk. H. 37, 1899, Jan.

221. Marple, W. B. Thiersch graft in the lower conjunctival sac. Arch. of Ophth. 1899, p. 201.

Digitized by Google

222. May, Ch. H. Restoration of the conjunctival cul-de-sac of total symblepharon, by means of Thiersch skin grafts. Archives of Ophthalm. 1899, März.

223. Heustis, G. W. Osteom der Bindehaut. Annals of Ophthalm. Januar 1899.

224. Goy, C. Ueber einen Fall von angeborener Cystenbildung der Bindehaut. Beiträge zur Augenheilk. 1899, H. 39.

225. Terson. Oedème aigu de la conjonctive. An. d'oc. t. 121, p. 48.

226. Salva. Hemorragies oculaires. Hémorragies conjonctivales spontanées. An. d'oc. t. 121, p. 193.

227. Morton, H. Mc. J. Punktförmige Blutungen in die bulbäre und und palpebrale Bindehaut nach dem Gebrauch von Lachgas. Ophthalmic Record Februar 1899.

228. Abbe, A. J. Ein Fall von tödtlicher Blutung aus der Bindehaut. Annals of Ophthalm. Januar 1899.

229. Zimermann, F. Ein Fall von Lymphectasia hämorrhagica conjunctivae. Beiträge z. Augenheilk. H. 37, 1899 Jan.

Angelucci (195) hebt eine bei Frühjahrscatarrh häufige Complication mit Erkrankung des Gefässstammes hervor, welche er bei 50 Patienten beobachtet hat. Meist waren dieselben reizbaren Temperamentes, oft Choleriker. Sie litten oft an Blutandrang zum Kopf und Gesicht und Herzklopfen. Puls war oft beschleunigt. Häufig sind Glieder derselben Familie befallen.

Ehe eine Erklärung des Zusammenhanges dieser Symptome mit der Conjunctivalerkrankung versucht wird, möchte A. erst einschlägige Beobachtungen von anderer Seite abwarten. Krahnstöner.

Coppez (196) bespricht die verschiedenen Formen der folliculären Conjunctivitis insbesondere die mit adenoiden Wucherungen im Nasenrachenraum einhergehenden, von denen er 2 Fälle mittheilt. Die Heilung erfolgte hier nur nach Besichtigungen der Nasenrachenaffection und unter gleichzeitiger antiscrophulöser Behandlung. v. Mittelstädt.

Unter 60 von Junius (198) beobachteten und bacteriologisch untersuchten acuten und subacuten Bindehautentzündungen in Königsberg i. P. waren 49 Pneumococceninfectionen, und zwar 31 Mal Fränkel-Weichselbaum'sche Coccen in Reincultur, 18 Mal vermischt mit Staphylococcen und Xerosebacillen. Ein typisches klinisches Bild, übereinstimmend mit den von Axenfeld und Uhthoff zeigten 17 Fälle. Die Diagnose ist also nur bacteriologisch möglich. Koch-Weeks'sche Bacillen und Diplobacillen wurden nie gefunden.

Dalén (199) giebt eine kritische Uebersicht der bis jetzt bekannten Conjunctivitiserreger und theilt im Anschluss daran einzelne, eigene Beobachtungen mit. Dalén.

Digitized by Google

Berl (201) sah bei einem Mann eine weisslich graue Masse von ranzigem Geruch aus der rechten Lidspalte herausragen, sowie den ganzen Bindehautsack erfüllen, welche vollständig aus Coccen und Bacillen (Streptococcus brevis, Staphylococcus pyogenes albus u. a.) bestand.

Bei dem hochgradigen Exophthalmus brachte Ectropionieren der Lider zwecks Pinselung der blennorrhoischen Conjunctiva die Gefahr der Luxatio bulbi mit sich. Deshalb beschränkte sich Axenfeld (204) auf anderthalbstündig wiederholtes Durchspülen des Bindehautsackes mit einem halben Liter Hydrarg. oxycyanat. 1 : 1000 und erreichte am 3. Tage Abnahme der Eiterung. Nachdem auf dem einen Auge Cornealperforation, Prolapsus, Iridis und daraus partielle Staphylombildung eingetreten war, wurde letztere mit Iridectomie behandelt und dann durch mittlere Tarsoraphie unter Ringpolsterdruckverband hintenangehalten.

Walter (210) vertheidigt den Standpunkt der Unitarier in der Trachom-Frage gegenüber der Verschiedenartigkeit der Definitionen und Abgrenzungen seitens der Dualisten und stützt sich auf Raehlmann's pathologisch anatomische Untersuchungen. Er selbst notirt Conjunctivitis folliculosa nie als Uebergangsform, sondern als abgeschwächte Form des Trachom auch für seuchefreie Gegenden, und findet die folliculäre Conjunctivitis in Russland verschwindend wenig. Die russischen Augenärzte zählt er überwiegend zu den Unitariern.

Kuhnt (211) empfiehlt zur grösseren Schonung der im Knapp'schen Roller oft in Falten abreissenden trachomatösen Bindehaut einen Expressor, eine Pincette mit durchlöcherten Platten, mittelst der er die gelblichen Körner im Stadium der Erweichung gründlich herauspresst.

Vereinzelnt wieder auftauchende Körner werden mit Vortheil galvanocaustisch entfernt. Jede deutliche Volumszunahme des Tarsus bei Trachom bringt Kuhnt durch Stichelung mit einer breiten zweischneidigen Nadel zum Rückgang. Die Ausschneidung der Uebergangsfalten, welche fast stets der Eingangsort der Infection und Reïnfection sind, bringt 50—60 % Dauerheilungen unter den ungünstigsten sanitären, hygienischen Umständen, während Ausrollung und Ausquetschung nur 10 % ergeben.

Demicheri (215) fand bei einem sich wegen beiderseitiger Conjunctivitis vorstellenden Patienten in der Conjunctiva des linken Auges am oberen Tarsalrand etwa 15 $^1/_{10}$—$^3/_{10}$ mm grosse graugelbe Knötchen, die sich als Heerde des Strahlenpilzes erwiesen. Derselbe ist in Südamerika bei den Kühen häufig und wird selten direct, meist durch Getreidetheile auf den Menschen übertragen. Bemerkenswerth ist das überaus seltene Vorkommen des Pilzes auf der Tarsalbindehaut. v. Mittelstädt.

Hübner (216) untersuchte von einem jugendlichen, auf dem anderen Auge trachomatösen, sonst aber, an inneren Organen ganz gesunden Individuum eine amyloide Bindehautgeschwulst, welche im unteren Lid und auf der

Digitized by Google

Augapfelbindehaut als verschiebliche, speckartig durchscheinende, leichtblutende höckerige Masse sichtbar war, und das obere Lid so verdickte, dass es activ nicht gehoben werden konnte. Ein Jahr nach der Exstirpation war die Masse fast gänzlich wieder nachgewachsen und auch die trachomatöse Bindehaut des anderen Auges war ähnlich verändert.

In Berl's (217) Fall, welchen der Autor den gleichartigen von Axenfeld und Boerma anreiht, handelt es sich um eine Allgemeinerkrankung, Pseudoleukämie, mit mehrfacher Tumorbildung an Kopf und Hals. An den Augen waren die Lider verdickt und wenig beweglich durch subconjunctival sichtbare grauröthliche, homogene, opake Knoten, über denen auch die Conjunctiva in scharfer Abgrenzung degenerirt war. Nach Exstirpation, auch aus der Orbita, wuchsen die Knoten wieder; sie bestanden aus lymphoidem Gewebe.

Bihler (218) bringt eine mikroscopische Untersuchung einer abgetragenen Pinguecula, die aus hyalin degenerirtem subepithelialen Bindegewebe mit hyalinen Einlagerungen und gewuchertem Epithel mit oberflächlicher Verhornung bestand. Ein Tyloma lag nicht vor.

Grunert (219) fügt den bisher in der Litteratur genau beschriebenen 9 Fällen von Papillom der Bindehaut 5 neue hinzu. Diese Geschwülste erweisen sich klinisch und mikroscopisch als gutartig; sie sitzen auf der Cornea fest, auf der Sclera verschieblich, mit flachem Rand, sind hellrosa, lappig, von meist geringem Wachsthum und bedecken selten mit weiteren kleinen, oberflächlichen Knötchen die ganze Hornhaut. Vereinzelt kehren sie nach Exstirpation wieder.

Die seltenen, in nur wenig Mittheilungen beschriebenen Bindehautgeschwülste, von denen Best (220) eine untersucht hat, sitzen congenital oder früh entwickelt als mattgelbe, durchscheinende, mit sichtbaren Gefässen versorgte oberflächlich glatte Tumoren am Limbus, greifen zwar die Cornea nicht an, werden aber durch ihr Wachsthum im Pubertätsalter lästig. Nach Exstirpation recidiviren sie nicht. Die sichere Diagnose ergiebt erst das Mikroscop: ein Epitheliom-ähnlicher Bau mit cystisch degenerirten Partien, nichts von Dermoid.

Bei einem Mädchen mit totalem Symblepharon nach Verbrennung war, wie May (222) berichtet, die Cornea dicht getrübt und staphylomatös. Um das Tragen eines künstlichen Auges zu ermöglichen, wurde das Symblepharon in der Weise beseitigt, dass nach Durchtrennung der Adhäsionen der Conjunctivalsack durch Transplantation Thiersch'scher Hautläppchen gebildet wurde. Zur Fixation der letzteren dienten passende Porzellanplatten, auf welche die Läppchen mit der Epithelseite gelegt wurden. Nach Einführung der in dieser Weise belegten Platten wurden die Lider zusammengenäht. Der Erfolg war ein so guter, dass Pat. seit 2 Jahren nach der nachträglich ausgeführten Exenteration des Bulbus eine gut sitzende Prothese tragen kann.

Abelsdorff.

Digitized by Google

Heustis (223) giebt die Geschichte einer Geschwulst der bulbären Bindehaut, welche nach oben und aussen von der Hornhaut gelegen war, und nach der Entfernung als aus Knochen bestehend befunden wurde. Sie war 7 : 4 : 2 mm gross, concav, glatt auf der Innenfläche und rauh auf der Aussenfläche. Das Sehen war normal. Burnett.

Die Cyste der Patientin Goy's (224) bestand von Geburt an, seit 59 Jahren, und war nur in den letzten 6 Jahren gewachsen. Sie mass 4 cm Länge, buckelte das untere Lid 2,5 cm vor. griff auf den unteren Theil der Hornhaut hinüber und enthielt Drüsen in ihrer Wand. Der Bulbus lag gegen den anderen etwa 7 mm zurück. Der Gesichtsschädel und die Halswirbelsäule dieser Seite waren in der Entwickelung zurückgeblieben. Das andere Auge hat stark nach innen verlagerte Pupille. Goy erklärt die Cyste als Product eines fötalen Symblepharon.

In dem von Morton (227) berichteten Falle bekam eine junge Frau nach der Anwendung von Lachgas zum Ausziehen eines Zahnes kleine Blutungen auf der linken Seite der Brust und des Halses und auf der palpebralen und bulbären Bindehaut beider Augen, am deutlichsten im linken Auge. Sie wurden allmählig resorbirt. Burnett.

In dem von Abbe (228) berichteten Falle hatte ein neugeborenes, scheinbar gesundes, doch kleines Kind einen geringen Ausfluss aus den Augen, weswegen irrthümlicher Weise eine 6 %ige Höllensteinlösung ein einziges Mal gebraucht wurde. Bald darauf fing die Bindehaut der Lider beider Augen zu bluten an. Die Blutung liess sich nicht stillen und das Kind starb, wahrscheinlich in Folge des innerhalb 48 Stunden erlittenen Blutverlustes. Die Bindehaut der Lider schien vollständig degenerirt gewesen zu sein. Burnett.

In Zimermann's (229) Krankengeschichte handelt es sich um eine rings um die Hornhaut ziehende 1 cm breite Zone von etwa concentrischen rothen Strängen. Im anatomischen Präparat erkannte sie Zimermann als erweiterte Lympgefässe der Bulbusbindehaut; dieselben waren durch ein Trauma mit einem Blutgefäss in offene Verbindung gekommen.

XII. Cornea, Sclera, vordere Kammer.

230. Koster. Un cas de zona ophtalmique avec kératite interstitielle sans lésions épithéliales. An. d'oc. t. 121, p. 96.

231. Terson. Deux cas de kératite parenchymateuse dans la syphylis acquise (avec présentation des malades). An. d'oc. t. 121, p. 43.

232. Ellett, E. C. Eine Reihe von Fällen von Hornhautentzündung in Folge von Malaria mit einem Bericht über Blutuntersuchungen. Ophthalm. Record. März 1899.

Digitized by Google

233. Ledbetter, S. L. Keratitis herpetica. Amer. Journ. of Ophth. März 1899.

234. Petit. Sur une forme particulière d'infection cornéenne à type serpigineux. Ann. d'oc. t. 121, p. 166.

235. Zirm, E. Zur Behandlung der Hypopyon-Keratitis. Wien. klin. Wochenschr. 1899, No. 9.

236. Schultz, H. Klinische Beiträge zur eitrigen Keratitis. Arch. Augenheilk. XXXIX. 1, p. 26.

237. Haken, M. Das Ulcus corneae serpens und seine Behandlung. Zehender's klin. Monatsbl. f. Augenheilk. XXXVII, p. 125.

238. Bruns, H. D. Ein Fall von Xerose der Hornhaut, Hemeralopie und Blutung aus dem Gaumen. Amer. Journ. of Ophthalm. März 1899.

239. Wicherkiewicz, B. (Krakau). Etwas über eine Keratomalacie bei den Neugeborenen. Postep okul. 1899 Febr.

240. Woodward, J. Corneal ulcers. Ophth. Rec. VIII, No. 1, pag. 8.

241. Gifford, H. Ulcus rodens corneae. Zehender's klin. Monatsbl. f. Augenheilk. XXXVII, p. 77.

242. Gonin, J. Un cas de sarcome pigmenté de la cornée. Beiträge z. path. Anat. u. z. allg. Path., Bd. XXIV.

243. Uhlenhuth. Ein Fall von Lepra tuberosa mit besonderer Berücksichtigung einer beginnenden leprösen Hornhauterkrankung (Keratitis superficialis punctata). Charité-Annalen, Jahrg. XXIII.

244. Alfieri, A. Un caso di epitelioma primitivo della cornea Archivio di Ottalmologia V, p. 277 u. f.

245. Murphy, F. G. Two cases of congenital opacity of the cornea. Ophth. Record. VIII. 3, p. 114.

246. Krawtschenko, W. T. Nelken (Caryophylli) gegen Hornhauttrübungen. Dissert. St. Petersburg 1898. Nach einen Refer. des Wratsch, 1899, No. 5.

247. Epinatjew. Heilung einer vascularisirten Hornhaut durch die Operation von Scott. Wiestn. Ophth. 1899, No. 2.

248. Trousseau. Tatouage de la cornée et ophtalmie sympathique. Ann. d'ocul. t. 127, p. 185.

249. Wicherkiewicz. Ueber die kerato-scleralen Fisteln, entstanden nach Staaroperation. Postep okul. Febr. 1899.

250. Muncaster. Hernia of the sclerotic. Ophthalm. Rec. Vol. VIII, No. 1, p. 24.

251. Valude. Plaque fibro-cartilagineuse épisclerole. Soc. d'ophtalm. de Paris 7. fevr. 1899. Ann. d'ocul. t. 121, p. 118.

251a. de Lantsheere. Un parasite (cysticerque) dans la chambre antérieure de l'oeil. Soc. belge d'ophtal. 27. November 1898. An. d'oc. t. 121, p. 57.

Digitized by Google

252. Hennicke. Extraction eines Schmirgelconglomerates mit darin eingebettetem Stahlsplitter aus der vord. Kammer. Zehender's klin. Monatsbl. f. Augenheilk. XXXVII, p. 29.

253. Metaxas, Th. Corps ètrangers (cils) de la chambre antèrieure gauche. Ann. d'ocul. CXXI. 2, p. 119.

254. Römer, P. Die Durchblutung der Hornhaut. Samml. zwangl. a. d. Gebiete d. Augenh. II, Heft 2.

Ellett (232) berichtet über neun Fälle von Hornhautentzündung dendritischer Form, welche in jedem Fall mit Malaria einherging, was durch Blutuntersuchung festgestellt wurde. Tertiana und Quartana wurden am häufigsten beobachtet. Die Patienten gehörten sowohl der weissen als auch der schwarzen Rasse an. Nur ein Auge war in jedem Fall afficirt. In dem aus den Furchen der Hornhaut ausgekratzten Material wurden keine Organismen gefunden. Burnett.

Ledbetter (233) giebt die Krankengeschichten von drei Fällen scheinbar typischer Keratitis dendritica bei Männern, welche wohl kräftig, aber doch geschwächt waren. Bei keinem hatte sich eine Infection mit Malaria in irgend welcher Form gezeigt. Burnett.

Das Ulcus serpens der Hornhaut wird gegenwärtig ausschliesslich als Pneumococcusinfection der Hornhaut aufgefasst, und mit Recht. Petit (234) ein Schüler Morax' hat eine Anzahl Fälle von Ulcus serpens beobachtet die sich klinisch durch ihre Schmerzlosigkeit trotz starken Hypopyons und durch das Ausbleiben von hinteren Synechien auszeichneten; die meisten seiner Patienten litten an Stenose der Thränenwege.

Der Eiter dieser Hornhautgeschwüre, besonders der vom Rande des Geschwürs herstammende, enthält in grosser Zahl einen Diplobacillus (Länge 2 μ, Breite 1 μ — 1,5 μ). In Bouilloncultur wird die Form diplococcenartig. Der Mikroorganismus ist für Thiere nicht pathogen nnd entfärbt sich durch die Gram'sche Methode. Er wächst auf dem gewöhnlichen Nährboden und verflüssigt die Gelatine. Weit lebensfähiger als der Morax'sche Diplococcus kann er in einer Temperatur von 15 bis 20° mehrere Tage verbleiben ohne abzusterben. Sulzer.

Zirm (235) cautherisirt von vornherein jedes mit Hypopyon verbundener Ulcus corneae serpens, punktirt eventuell die vordere Kammer ganz peripher mittelst Lanze und behandelt dann mit milden Mitteln, Xeroform, Sublimatsalbe etc. weiter unter schützendem Verband mit Vermeidung von Secretansammlung. Den Sämisch'schen Schnitt verwirft er wegen seiner Folgen. Subconjunctivale Kochsalzinjectionen leisten in Anbetracht ihrer Schmerzhaftigkeit nicht genug. Der Thränensack ist, so lange es angeht, statt auszuspülen einfach auszudrücken, sonst mit einem Schnitt zu eröffnen resp. zu entfernen.

Digitized by Google

Nach Schultz' (236) Zusammenstellung von 229 fortschreitenden Hornhautgeschwüren mit infiltrirtem Rand und Grund, bei denen das Hypopyon nur in 10 % der Fälle fehlt, erheischen in Folge Versagens der medicamentösen Behandlung mehr als 50 % einen operativen Eingriff, vorzüglich die Galvanocaustik. Gleichzeitige Eröffnung der vorderen Kammer befördet die Heilung. 8 % der Fälle erlagen doch dem fortschreitenden Zerfallprocess. Schnellere aber functionell ungünstigere Heilresultate liefert die Keratotomie nach Sämisch. Die umschrieben bleibenden eitrigen Hornhautgeschwüre, seltener mit Hypopyon verbunden, bestehen meist bei Kindern mit skrophulösen Hornhaut- und eitrigen Bindehautkrankeiten und erledigen sich zu 2 Dritteln durch medicamentöse Behandlung.

Haken (237) berichtet über relativ gute Resultate bei der Behandlung von Ulc. corn. serp., welche in 20 Fällen durch Anwendung der Sämisch-schen Geschwürsbehandlung und gleichzeitiger subconjunctivaler Kochsalzinjection erzielt wurden. Der Schnitt wurde durch den infiltrirten, vorschreitenden Rand des Ulcus gelegt; die Kochsalzinjectionen hellten die getrübte Cornea bisweilen bereits nach 1 Stunde zeitweilig auf.

Der interessante Punkt in dem Bruns'schen Falle besteht darin, dass die Augensymptome der conjunctivalen Xerose und die Nachtblindheit auf einem scorbutischen Zustande beruhten, da der Patient hauptsächlich von gesalzenem Speck und Quellkartoffeln gelebt hatte. Verbesserte Ernährung führte Heilung herbei. Burnett.

Gifford (241) behandelte ein nach Trauma entstandenes Ulcus rodens corneae mit den üblichen Maassnahmen erfolglos, bis er die fast rings um die Hornhaut unterminirte Bindehaut exstirpirte, worauf der Zerfall der Hornhaut stillstand.

Bei Uhlenhuths (243) bereits 12 Jahre leprösen Patientin krankt das linke Auge seit drei Vierteljahren ohne Beschwerden zu machen an einer Cornealtrübung, die eine tuberöse Form der Lepra darstellt. Sie besteht neben grösseren Knötchen aus feinen Pünktchen, welche in concentrischen Bogen am Hornhautrand liegen; über ihnen ist das Epithel vorhanden. Gefässe sind nur um die Cornea herum leicht injicirt, in der Cornea sind keine neugebildet. Der Hintergrund ist normal. Die Lider enthalten Lepra-Knoten, die Brauen und Wimpern sind verloren gegangen.

Krawtschenko (246) versuchte Caryophilli in Form von wässrigem Extract gegen die verschiedensten Hornhauttrübungen. Anfangs bestrich er die Trübungen unmittelbar, nachher versuchte er es, in Form von Augentropfen. Letztere sind bequemer und erweisen sich als wirksamer. Bei entzündlichen Symptomen muss dieses Mittel gemieden werden, da es stark reizt (K. sah in einem Falle Hypopion entstehen). In den meisten Fällen (in 58 von 62) trat merkliche Hebung der Sehschärfe ein, die sich nach $1-1^1/_2$ wöchentlichem Gebrauche zu äussern begann. K. schreibt den ätherischen

Digitized by Google

Elementen die Wirksamkeit des Mittels zu und führt sie auf Aufsaugung der Infiltration bei frischen Trübungen und Hebung der Ernährung atrophischer (narbiger) Hornhautstellen zurück. Hirschmann.

Trousseau (248) vereinigt eine Anzahl von Krankengeschichten, die zeigen, dass die Tätowirung der Hornhaut den Ausbruch einer Iridocyclitis und einer sympathischen Augenentzündung zur Folge haben kann. Wenn vordere Synechien im Spiele sind, erklärt sich der Zusammenhang leicht; aber Trousseau hat auch nach Tätowierung einfacher Leucome diesen unglücklichen Ausgang eintreten sehen. Sulzer.

Bei einem achtjährigen Knaben extirpirte Valude (251) einen kleinen episcleralen Tumor der Aequatorialgegend, zwischen Rectus superior und Rectus externus. Der erbsengrosse Tumor war durch einen Stiel mit einer Depression der Sclera in Verbindung. Er war congenital, hatte sich aber kürzlich vergrössert und besteht aus Faserknorpel. Sulzer.

Hennicke (252) konnte mittelst Magneten aus der vorderen Kammer einen kleinen Eisensplitter mit daran hängender Steinmasse herausheben, der anfänglich entgegengesetzt magnetisch geworden war und in diesem Zustand der Pincette auswich.

Römer (254) beschreibt die Durchblutung der Cornea, eine seltene Erscheinung, welche als braunröthliche Verfärbung der centralen Partie, umgeben von klarem, anscheinend unverändertem Randgebiet der Cornea an stark beschädigten Augen mit inneren Blutungen auftritt und ihren Grund hat in einer eigenthümlichen Veränderung des Extravasates, einer Art Crystallisation des diffundirten Haemoglobins in den Hornhautlymphräumen.

Digitized by Google

Systematischer Bericht

über die

Leistungen und Fortschritte der Augenheilkunde

im ersten Quartal 1899.

Erstattet von

Privatdocent Dr. St. Bernheimer in Wien, Stabsarzt Dr. O. Brecht, Professor Dr. R. Greeff, Professor Dr. C. Horstmann, Dr. R. Schweigger in Berlin,

unter Mitwirkung von

Dr. G. Abelsdorff, Berlin, Dr. S. M. Burnett in Washington, Docent Dr. Dalèn in Stockholm, Privatdocent Dr. J. Herrnheiser in Prag, Professor Dr. Hirschmann in Charkow, Dr. Krahnstöver in Rom, Dr. P. von Mittelstaedt in Metz, Professor Dr. Da Gama Pinto in Lissabon, Dr. Sulzer in Paris, Dr. L. Werner in Dublin, Dr. C. H. A. Westhoff in Amsterdam etc.

Redacteur: C. Horstmann.

Abschnitt XIII—XVIII Referent:

Stabsarzt Dr. O. Brecht, Berlin.

XIII. Linse.

255. de Obarrio. Ueber angeborenen Staar beim Kaninchen. Centralbl. f. pr. Augenh. XXIII.

256. Kuhnt. Ueber Nachstaaroperationen. Zeitsch. f. A. I, p. 151 und 260.

257. Nuel. Étiologie et pathogénie des cataractes polaires antérieures. Arch. d'ophtalm. XIX, Nr. 1, p. 6.

258. Heine, L. Linsenschlottern und Linsenzittern. v. Graefe's Arch. f. Ophthalm. XLVII, p. 662.

259. Marlow, F. W. Spontaneous absorption of senile cataract, with restoration of vision. Dislocation of nucleus and capsule into the anterior chamber. New-York med. Journ. Vol. LXIX, 2. 48.

260. Mitchell, S. Fragments of steel in the Crystalline Lens. Ophthalm. Record. Vol. VII, Nr. 11, p. 541.

261. Westhoff, C. H. A. Een geval van aangeboren dubbelzydige lensluxatie. Med. Weekblad. 1899. Maars 25.

262. Apraksin, S. A. 120 Staaroperationen aus der Landpraxis. Wjestn. Opht. 1899. Nr. 1.

263. Fryer, B. E. Profuse Blutung nach Extraction eines senilen Staares. Americ. Journ. of Ophthalm. Febr. 1899.

264. Terson, A. De l'extraction de la cataracte dans le Kératocone. Arch. d'ophth. T. XIX, Nr. 2, p. 125.

Digitized by Google

265. Terson. Une indication précise de l'extraction de la cataracte molle par la méthode d'aspiration. Ann. d'ocul. T. 121, p. 161.

266. Valude. Hémorrhagie expulsive après l'extraction de la cataracte. Réclinaison du crystallin sur l'autre oeil. Ann. d'oc. CXXI p. 33.

267. Alt, A. Die Pathologie des Staares, besonders in seinen frühesten Stadien. Am. Journ. of Opht. Febr. 1899.

268. Daddi, L. Osservazioni sulla cataratta postmortale dei gatti giovanni. Annal. di Ottalm. XXVII, fas. 4.

269. Mauca, G. e Ovio, G. Studi intorno alla cataratta artificiale. Arch. di Ottalm. V, p. 112.

270. Bietti, A. Modificazioni di struttura in un cristallino lussato ed ancora transparente. Annal. di Ottalm. XXVII fasc. 4.

271. Addario, C. Su di un vizio di conformazione del cristallino con contributo allo sviluppo dell' ochio dei vertebrati. Arch. di Ottalm. V, p. 51.

272. Angelucci, A. Una modificazione al processo di estrazione semplificata della cataratta. Ebenda p. 71.

273. Kuhnt. Erfolgreiche Bekämpfung einer Cornealeiterung (Pneumococcen-Jnfection) post extractionem. Zeitschr. f. A. I 1, p. 52.

274. Alt, A. The cure of cataract without operation. Amer. Journ. of Ophth. XVI 1, p. 1.

275. Wicherkiewicz, B. Ueber die Kerato-scleralen Fisteln, entstanden nach Staaroperationen. Postep. ocul. Jan. 1899.

276. Nottage, H. P. Foreign body in lens thirty two years. Oph. Rec. VII. 2, p. 78.

277. Wettendorfer, F. Weitere Fälle von juvenilem Totalstaar infolge Tetanie, nebst einem Beitrage zur Histologie und Histochemie der Kataract. Beiträge zur Augenhlk. Heft 38.

De Obarrio (255) fand zufällig bei einem Kaninchen eine Linsentrübung. Es besteht eine geschlossene Trübungszone in der Rinde und eine zweite in dem sonst klaren Kerne. Am hinteren Pole hängen beide zusammen. Am hinteren Scheitelpunkte fehlt die Kapsel und es findet sich dort eine Anhäufung von Körnern und Tröpfchen.

Kuhnt (256) legt in einer ausführlichen Arbeit seine Ansichten über Nachstaaroperationen nieder. Er operirte in 14 Jahren 709 Fälle. Er bespricht die Aetiologie — bei Gicht und Rheumatismus hat er die Cat. sec. auffällig schnell sich bilden gesehen —, Indication, Zeitpunkt und Methode der Operation. K. macht mit Vorliebe die subconjunctivale Discission mit einem oder zwei gebogenen Messerchen. Seine operativen Ergebnisse be-

Digitized by Google

friedigen ihn. — Nebenbei schildert er das in seiner Klinik übliche Desinfectionsverfahren vor und während der Operation; dieses Verfahren ist recht umständlich und scheint nicht sicherer vor Infection zu schützen, als einfachere Methoden. (Vergl. Nr. 273).

Nuel (257) ist der Ansicht, dass die gewöhnliche vordere Polarcataract nicht angeboren, sondern allermeist die Folge von Blennorrhoea neonatorum ist. Ob diese allein oder nur die sie begleitenden Hornhauterkrankungen die Ursache abgeben, können erst weitere Beobachtungen entscheiden. Nuel untersuchte alle Fälle von Blennorrhoea neonat. gleich im Beginn auf das Vorhandensein von Polarcataract und sah dieselbe in zwei Fällen später auftreten, in denen sie anfangs sicherlich nicht vorhanden war, nach dem die Blennorrhoe, die mit Hornhautgeschwüren aber ohne Perforation complicirt war geheilt war. Er nimmt an, dass entzündungserregende Stoffe von der Hornhaut in das Kammerwasser eingedrungen und das vordere Kapselepithel, da wo es von der Iris nicht geschützt war, zur Wucherung anregten. Wenn bei Erwachsenen nicht das gleiche beobachtet wurde, so liegt das an der geringeren Reizbarkeit des Kapselepithels, wenn sich auch hier bei länger dauernder Perforation und Eiteransammlung in der Vorderkammer Cataract entwickeln könne. v. Mittelstaedt.

Bei einen gesunden neunjährigen Jungen wurde eine doppelseitige Linsenluxation nach innen unten von Westhoff (261) beobachtet. Beiderseits sehr starkes Irisschlottern. In der Ferne sah er nichts scharf. Um zu lesen neigte er den Kopf stark nach links und nach vorne. Das Buch wurde dann etwa 4 cm vom Auge entfernt gehalten. Hielt er den Kopf gerade, dann war das Lesen in welcher Entfernung auch unmöglich. Bei Augenspiegeluntersuchung sah man, dass die Linse kleine Excursionen machte bei Kopfbewegung; sah er grad aus, dann sah man den Linsenrand nicht, neigte er den Kopf nach links und unten, dann kam ein Theil der Linse vor die Pupille. Um zu lesen brachte er also durch Neigung des Kopfes einen Theil der durch keine Zonulafasern gespannte Linse vor die Pupille.

Mit + 12 sah er gut in der Ferne und mit + 16 konnte er ohne den Kopf zu neigen sehr gut lesen. Keine Heredität in der Familie.

Westhoff.

Heine (258) stellt Betrachtungen an über das Zustandekommen des Linsenschlotterns und Linsenzitterns mit Anführung zweier eigener Beobachtungen.

Apraksin (262) operirt mit Iridectomie und hat 6,1 % Misserfolge.

Fryer's (263) Fall betraf eine 74jährige Frau, bei welcher sich ein Glaucom des rechten Auges entwickelt hatte; es wurde deshalb eine Iridectomie vorgenommen, worauf die Symptome nachliessen. Es bildete sich ein Staar, welcher ein Jahr nach der Iridectomie extrahirt wurde. Die Patientin hielt ruhig und die Linse wurde leicht entfernt. Die Hornhaut

Digitized by Google

collabirte nicht, die Wundränder waren gut angepasst und der Glaskörper war nicht ausgeflossen. Vier Stunden nach der Operation fand eine reichliche Blutung statt und das Auge wurde atrophisch. Das andere Auge war vorher in Folge von nicht zu eruirenden Ursachen verloren und atrophirt.

Burnett.

Terson (264) führt aus, dass ebenso wie bei hochgradiger Myopie auch beim Keratoconus die Extraction der Linse mit oder ohne Iridictomie das Sehen bessern könne, zumal diese Augen, weil frei von intraocularen Veränderungen, besser als die myopischen operative Eingriffe vertragen würden. Freilich möge nur in geringen Graden des Leidens eine dauernde Besserung ohne Contactglas zu erzielen sein. Nur selten sei es möglich, annähernd den Erfolg vorauszubestimmen, und häufig werde auch noch der Keratoconus selber behandelt werden müssen. In einem vom Verf. operirten Falle war trotz glatten Heilverlaufes nnd klarer Pupille nach der Extraction die Besserung des Sehens nur sehr gering. Erst mit einem Contactglas und convex 6,0 Diopt. wurde $S = {}^1/_5$ und gewöhnliche Schrift mit $+$ 10,0 D. gelesen. v. Mittelstaedt.

Die Entleerung der weichen Staare durch Aspiration (Suctio lentis) giebt in der Hand der belgischen Augenärzte (Coppez, Redard, Rogman und andere) ausgezeichnete Resultate. Terson (265) hat mit Hülfe dieses Verfahrens eine luxirte traumatische Cataract bei einem 17jährigen Kranken mit Leichtigkeit entleert. Er vermied so die Gefahr die Linse während der versuchten Extraction im Glaskörper verschwinden zu sehen. Der 6 mm lange Hornhautschnitt wurde mit der Lanze gemacht und die Linsenkapsel mit dem Cystitome eröffnet. Durch diese zwei sich correspondirenden Oeffnungen wurde die Canule der Anel'schen Spritze eingeführt und durch eine langsame Aspirationsbewegung wurde die Pupille augenblicklich vollkommen schwarz. Sulzer.

In einem Fall, wo die Cataractoperation von einer profusen intraoculären Blutung begleitet war, hat Valude (216) am andern Auge die Reclination (per scleroticonyxim) gemacht. Der Erfolg war ein ausgezeichneter. V. fragt sich, ob diese einfache, leicht ausführbare Operation ihren schlechten Ruf wirklich verdiene und ob dieselbe nicht häufiger indicirt sei.

Um die Sprengung der Capsel zu vermeiden, führte V. durch eine Scleralincision eine stumpfe Curette ein, mit welcher die Linse ohne Capselverletzung gekentert wurde. Sulzer.

Aus den Ergebnissen der histologischen Untersuchung und des Studiums einer grossen Zahl von Staaren, wovon eine Anzahl von Abbildungen nach Photographien der Präparate gegeben wird, schliesst Alt (267), dass die Bildung eines Staares etwa folgendermaassen vor sich geht: Zuerst entsteht eine Sclerose des Kerns, welche zwischen den Linsenfasern Spalten erzeugt. Dann erfolgt eine Durchtränkung der Linsenfasern mit Flüssigkeiten von

Digitized by Google

aussen, welche die Zerstörnng dieser Fasern, besonders an ihrem äquatorialen Ende begünstigt. Später bilden sich chemische Substanzen, welche die jüngern Fasern und das Capselepithel reizen. Ferner bilden sich spindelförmige Schwellungen der Linsenfasern und vesiculäre Zellen im Epithellager, besonders nahe dem Aequator, wahrschainlich durch die Durchtränkung mit Flüssigkeit von aussen verursacht. Weitere Durchtränkung kann zur Bildung von grossen Höhlen und selbst der Morgagnischen Form fast vollständiger Verflüssigung führen. Dabei können andere Produkte von rückschreitender Metamorphose, wie Verkalkung, Crystalle von Fettsäuren, Cholestearin etc. bestehen. Burnett.

Die Beobachtungen und Versuche, welche dieser Arbeit Daddi's (268) zu Grunde liegen, betreffen die temporäre Trübung des Linsencentrums junger Katzen post mortem. Diese Trübungen, welche hervorgerufen werden können und wieder zum Schwinden gebracht durch Erwärmen oder Abkühlen der Linsen, glaubt Verfasser nicht auf Verminderung des Wassergehaltes der Linsen zurückführen zu dürfen. Er hat zahlreiche Bestimmungen über den Wassergehalt der Linsen in verschiedenen Thieren gemacht, und im Allgemeinen ein Abnehmen desselben mit zunehmendem Alter constatirt. Eine Serie von Untersuchungen an fünf cataractösen menschlichen Linsen ergab einen sehr hohen Wassergehalt derselben, was auch für seine Ansicht spricht, dass die postmortale Linsentrübung nicht auf Wasserentziehung, und dadurch Fällung eiweisshaltiger Substanzen, beruht. Verf. glaubt vielmehr annehmen zu dürfen, dass es sich bei der Trübung in diesen sehr wasserhaltigen Linsen um Fällung gewisser eiweissartiger Substanzen bei gewissen Temperaturen handelt, während dieselben bei anderen Temperaturen wieder löslich werden, und dass mit zunehmendem Alter vielleicht eine Aenderung in dem Verhältnis zwischen lösender und gelöster Substanz eintritt, welche das Auftreten der Erscheinuug hindert. Krahnstöver.

Bietti (270) macht Mittheilung über die mikroskopische Untersuchung einer seit einem Monat nach hinten luxirten, noch vollkommen durchsichtigen Linse, aus welcher hervorgeht, dass die Veränderungen im ersten Anfang ausgehen von der Corticalis, entgegen der senilen Cataract, aber ähnlich allen weichen, schnellwachsenden Formen. Krahnstöver.

Die Beobachtung, dass bei Cataracta pyramidalis die Axe des Conus immer mit der optischen Axe des Auges zusammenfällt, führt Addario (271) zu der Ansicht, dass es sich nicht, wie allgemein angenommen wird, um eine accidentelle Missbildung während des Fötallebens handelt, sondern um eine Entwickelungshemmung. Die Ursache für diese Störung liegt nach A. in der zu spät erfolgenden Lostrennung des Linsenbläschens von dem Ectoderm. Krahnstöver.

Angelucci (272) gebraucht bei der Staarextraction keinen Lidhalter, sondern fasst mit einer breiten Fixirpincette die Conjunctiva bulbi über der

Digitized by Google

Sehne des Rectus superior, möglichst die unterliegende Sehne mitfassend, 4 mm etwa entfernt bleibend vom oberen Hornhautrand. Diese Pincette hält somit das obere Lid zurück, und dient zur Fixirnng des Auges, welche bei dem Verfahren besonders leicht und vollständig gelingen soll. Die Eröffnung der Capsel geschieht mit der Spitze des Linearmessers, zwischen Punction und Contrapunction. Sägeförmige Schnitte werden möglichst vermieden.

Ein ähnliches Verfahren wird, wie Ref. aus eigener Anschauung bestätigen kann, schon lange durch Trousseau in Paris geübt, welcher aber noch radicaler garnicht fixirt, sondern nur mit Daumen und Zeigefinger der l. Hand die Lider auseinanderhält, und die ganze Operation einzig und allein mit dem Linearmesser ausführt. Krahnstöver.

Kuhnt (273) machte an einem Auge, an welchem 10 Wochen vorher wegen chronischer Eiterung die Thränensackexstirpation ausgeführt war, Staarextraction. Beim ersten Verbandwechsel 4 Tage p. o. ist das Auge leicht gereizt, nach weiteren 4 Tagen Iridocyclitis, Eiterung der Cornealwunde, Hypopyon. Abtragung eines grossen, infiltrirten Hornhautstückes, Deckung des Defectes durch stillosen Conjunctivallappen. Glatte Heilung. Gutes Sehvermögen. Verf. zieht sein Verfahren der galvanocaustischen Zerstörung der inficirten Theile vor.

Wettendorfer (277) untersuchte die extrahirten Cataracten einer 39jährigen und einer 28jährigen Frau. Beide hatten angeblich an klonischen Krämpfen gelitten und während derselben in der Ferne schlechter gesehen. Mikroskopisch fand Verf. Trübung des vorderen Kernpols und die üblichen Lücken und Spalträume in der Corticalis zum Theil auch im Kerne, ausgefüllt von homogenen Kugeln, die stellenweise farbige Körnchen enthielten. Bei der chemischen Untersuchung stellte sich heraus, dass einige Kugeln aus Eiweiss, andere aus Hyalin bestanden, also sicher intra vitam existirten.

XIV. Iris.

278. Andrews, Jos. Congenital absence of the iris. Ophth. Record. Vol. VII, Nr. 11, p. 546.

279. Culbertson, L. R. Report of a case of binocular coloboma of iris, ciliary body and choroid. Amer. Journ. of Ophthalm. XV, 12, p. 365.

XV. Chorioidea.

280. Levinsohn, G. Ueber Sclerose der Aderhaut mit secundärer Netzhautdegeneration. Arch. f. Augenh. Bd. XXXVIII, p. 268.

281. Hanke, V. Zur Kenntniss der intraoculären Tumoren. v. Graefe's Arch. f. O., XLVII, p. 463.

Digitized by Google

282. Marshall, Devereux. Some points connected with sarcomata of the choroid. Ophthalm. Record. Vol. VII, Nr. 12, p. 626.

283. Jarnatowski, K. Ein Beitrag zur Iridocyclitis resp. Phthisis bulbi bei Chorioidalsarcom. Arch. f. Augenh. Bd. XXXVIII, p. 382.

284. Wagenmann, A. Ein Fall von luetischer Chorioiditis disseminata combinirt mit Retinitis haemorrhagica an einem Auge. Ophthalm. Klinik 1899, Nr. 2.

285. Chevallereau. Sarcome de la choroide. Soc. d'ophtalm. de Paris 7. III. 1899. Annal. d'oc. T. 121, p. 203.

286. Stieren, E. Oedematöse Veränderugen im Epithel der Hornhaut in einem Falle von Uveitis nach gonorrhoischer Opthalmie. Johns Hopkins Hospital Bulletin Dec. 1898.

287. Carhart, W. A case of leucosarcoma of the choroid in a child. Ophthalm. Rec. VIII, 1, p. 1.

Levinsohn (280) beschreibt einen Fall von hochgradiger Sclerose der Choriodealgefässe, ohne sonstige Gefässsclerose, mit Netzhautatrophie. Es handelt sich um einen 60jährigen sonst gesunden Mann, der niemals ernstlich krank war und seit 7 Jahren über Abnahme der Sehkraft und hemeralopische Beschwerden zu klagen hat. Der Befund ist folgender: $SR = {}^{3}/_{10}$, $L = {}^{4}/_{15}$, beiderseits + 3,0 0,4 in 25 mm. Gesichtsfeld allseitig bis etwa auf 10° eingeengt, während in der Peripherie ein schmaler Saum streckenweise erhalten ist. Farben nur central erkannt. Pupillarreaction träge, in der Linse äquatoriale senile Veränderungen. Im hinteren Bereiche des Glaskörpers bewegliche, meist feine Trübungen. Papillen blass, Venen mässig, Arterien stark verengt. In der Umgebung der Papille mehrere grosse, weissgelbe Felder, Macula frei. Die Chorioidealgefässe sind als weisse Streifen sichtbar, die meist nur einen schmalen Blutfaden führen, theilweise ganz blutleer sind. In der Peripherie einzelne kleinere chorioiditische Herde. Das Retinalpigment ist nur an einzelnen Stellen zu kleinen Klumpen angeordnet. Verf. fasst den Process las senile Sclerose der Aderhautgefässe ohne entzündliche Veränderungen auf, der von den Ciliararterien seinen Anfang genommen hat. Das Krankheitsbild hat Aehnlichkeit, ist aber nicht identisch mit der Fuchs'schen Atrophia gyrata chorioideae et retinae.

Hanke (281) beschreibt 3 intraoculare Tumoren. Im ersten Falle handelt es sich um eine pigmentirte Geschwulst der Kammerbucht, ausgehend von den Endothelien des Kammerwinkels und des Lig. pectin. in einem an (primärem) Glaucom erblindeten Auge.

Im zweiten Falle findet sich ein Tumor im Ciliarkörper, ausgehend von der inneren, unpigmentirten Epithellage der Ciliarfortsätze hineinwachsend in den Glaskörper. Der Tumor besteht nur aus Zellen und grossen, communicirenden Hohlräumen, enthält kein bindegewebiges Stroma und keine Degene-

Digitized by Google

rationserscheinungen. Verf. hält den Tumor weder für ein Epitheliom noch für ein Adenom.

Der dritte Fall betrifft einen 16jährigen Knaben mit einem gemischtzelligen Pigmentsarcom der Chorioidea mit Durchbruch nach aussen am Limbus corneae ohne dass glaucomatöse Erscheinungen vorhanden sind. Im Bereiche des Tumors bietet die Chorioidea Zeichen einer alten Entzündung dar, die Retina ist hier atrophisch. Verf. hält es deshalb für wahrscheinlich, dass eine primäre Entzündung mit Ausgang in Narbenbildung vorausgegangen ist, auf deren Boden die Geschwulst entstanden ist.

Jarnatowski (283) bespricht 2 Fälle von Chorioidealsarcom. Der eine Fall zeigt ausgesprochene Iridocyclitis, Hypotonie und mässige Verkleinerung des Bulbus und betrifft eine 55jährige Frau, welche seit 2 Jahren 7 Monaten Verschlechterung des Sehvermögens und heftige Entzündungserscheinungen beobachtete. Wegen Schmerzhaftigkeit des weichen, völlig amaurotischen Bulbus erfolgt Enucleation. Der Bulbus ist von einem, den Glaskörper fast völlig ausfüllenden, mässig stark pigmentirten, stellenweise alveolären Sarcom eingenommen, dessen Zellform wegen der bestehenden Necrose nicht erkennbar ist. Der Uvealtractus und die Retina sind fast völlig atrophisch und bieten die Zeichen alter abgelaufener plastischer Entzündung dar. Mikroorganismen wurden nicht gefunden und Verf. spricht daher die Necrose als Ursache der Cyclitis an, im Sinne von Leber, Krahnstöver und Evetzky.

Der zweite Fall betrifft einen 52jährigen Mann, der seit Anfang 1894 Abnahme des Sehvermögens bemerkt und im Sommer 1894 ein Trauma in der Gegend des rechten Auges erlitten haben will. Am 2. August 1878 Enucleation des druckschmerzhaften phthisischen Bulbus. Man findet ein gemischtzelliges Pigmentsarcom mit plastischer Iridochorioiditis mit Schrumpfung. Verf. hält auch in diesem Falle das Sarcom für das Primäre, die Phthisis für das Secundäre.

Wagenmann's (284) Patient erkrankte links vor 4 Jahren an schwerer luetischer Chorioid. dissem., die trotz hochgradiger Sehstörung bei antiluetischer Behandlung mit voller Sehschärfe heilte. 1898 trat in dem bis daher gesunden rechten Auge eine gewöhnliche Chorioid. dissem. auf und an dem linken Auge fand sich neben einzelnen frischen Aderhautheerden unterhalb der Papille eine ausgedehnte peripherische Retinitis haemorrhagica im oberen äusseren Quadranten. W. nimmt als Ursache an syphilitische Veränderungen der Wandungen der Netzhautgefässe, die Anfangs von weissen später verschwindenden Streifen eingescheidet waren.

Das von Stieren (286) beschriebene Präparat war ein Auge, das in Folge von gonorrhoischer Ophthalmie eine Perforation der Hornhaut und Prolaps der Iris erlitten hatte und zu Grunde gegangen war. Das Hornhaut-

Digitized by Google

epithel zeigte Vacuolen, wie sie beim Glaucom beobachtet wurden. Sie wurden in diesem Falle nach dem Verfasser durch Verschluss der Lymphcanäle und Retention der Lymphe in den Lymphräumen der Hornhaut verursacht. Aller Wahrscheinlichkeit nach bestand auch eine Zunahme der Lymphmenge.

Burnett.

XVI. Glaskörper.

288. Chodin, A. Seltener Fall einer fadenförmigen Bildung im Glaskörper. (Rest einer Arter. hyaloidea?). Wjestn. Ophth. 1899, Nr. 2.

289. Kassodubosky. Ein Fall von membranöser Bildung im Glaskörper. Wjest. Ophth. 1899, No. 2.

Das vordere, dickere Ende des Fadens haftet an der Linse, das hintere, verdünnte ist frei beweglich im Glaskörper. Das Auge ist myopisch. Chodin (288) hält die Bildung für einen Rest der Art. hyaloid., die bei Entwickelung der myopischen Sclerectasie hinten durchriss. Hirschmann.

Kassodubosky (289) beobachtete typische disseminirte Chorioretinitis, wahrscheinlich angeboren. Die Papille und deren nächste Umgebung war von einer membranösen Bildung bedeckt, die sich mehr als 2 mm über das Niveau der Retina erhebt. Nach Angabe des Patienten war das Auge immer schwachsichtig, verschlechterte sich aber bedeutend nach einer schweren Intoxication (wahrscheinlich mit Phosphor). Patient zählte Finger mit dem Auge auf $^1/_3$ m. Verf. glaubt, dass die Phosphorvergiftung sowohl zu Extravasaten, wie zur Bindegewebsproliferation den Anlass gegeben hat, hält diese Bildung also nicht für die Manz'sche Retinitis proliferans, sondern eher für die von Leber beschriebene Form, die man als Papilloretinitis interstitialis haemorrhagica hyperplastica bezeichnen könnte. Hirschmann.

XVII. Glaucom.

290. Friedrich, H. Ueber den Heilerfolg der operativen Behandlung des chronischen Glaucoms. Inaug.-Diss. Giessen 1898.

291. Laqueur, L. Bemerkungen über die Natur des entzündlichen Glaucoms. v. Graefe's Arch. f. Ophthalm. Bd. XLVII, pag. 631.

292. Natanson. Ueber das Glaucom bei Retinitis pigmentosa und Myopie. Wratsch Bd. XV, 6, p. 109.

293. Demicheri. Sympathectomie dans le cas de glaucome. Ann. d'ocul. CXXV, p. 188.

294. Abadie, Ch. Nature et traitement du glaucome. Arch. d'Opht. T. XIX, Nr. 2, p. 94.

Digitized by Google

295. Dolganow, W. N. Zur pathologischen Anatomie des Glaucoms (klinisch-histologische Untersuchung). Wratsch 1899, Nr. 3.

296. Ball, James, Moores. Remarks on Hydrophthalmus. St. Louis med. et surg. J. LXXVI, 1, p. 20.

297. Berry, G. A. On the treatment of some of the more common eye affections (glaucoma). Edinb. med. J. V. 333.

Friedrich (290) berichtet über die in den Jahren 1879—1898 in Giessen zur Beobachtung gekommenen 97 Fälle von Glaucom mit 150 kranken Augen. Die Behandlung bestand in Iridectomie, Sclerotomie oder in einem nicht operativen Verfahren. Fr. kommt zu dem Schlusse, dass die medicamentöse Behandlung als endgiltiges Resultat stets Verschlechterung ergeben hat, die Iridectomie dagegen die wirksamste Operation ist. Wenn diese ihre Schuldigkeit nicht ganz leistet, kann die Sclerotomie als Ergänzungsoperation eintreten.

Laqueur (291) nimmt zur Erklärung des entzündlichen Glaucoms, da alle bisherigen Theorien im Stich lassen, an, dass es besondere Nerven gibt, welche ausschliesslich und unabhängig von der Gefässerweiterung die Function haben, die Secretion zu vermitteln. Unbekannt ist bisher, in welchen Nervenbahnen diese verlaufen, bekannt nur, dass sie nicht im Trigeminus enthalten sind.

Abadie (294) sucht die gegen seine Theorie der Entstehung des Glaucoms durch Reizung der sympathischen Gefässerweiterer erhobenen Einwürfe zu widerlegen. Wie schon die älteren Versuche von Hippel und Grünhagen beweisen kann durch intracranielle Reizung des Trigeminus, bei welcher gleichzeitig eine Reizung der denselben begleitenden sympathischen Fasern stattfindet, eine Druckerhöhung erzeugt werden für die Dauer dieser Reizung. Bei allen Formen des acuten, subacuten oder intermittirenden Glaucoms besteht eine Reizung dieser vom verlängerten Marke entspringenden und im Trigeminus verlaufenden Gefässerweiterer, und die hier günstige Iridectomie wirkt, vorausgesetzt dass sie sehr peripher gemacht wird, einzig und allein durch die Durchschneidung dieser die Druckerhöhung bedingenden gereizten Nervenfasern. Gestützt auf den Versuch, bei welchem nach Reizung der 2., 3. und 4. Rückenmarkswurzel des Sympathicus der einen Seite bei vorausgegangener Durchschneidung des Stammes des Halssympathicus der gleichen Seite eine Röthung des Gesichtes der entgegengesetzten Seite auftritt, will Abadie auch das Auftreten von Glaucom auf dem gesunden nach der Iridectomie des kranken erklären. Er nimmt dabei an, dass bei der Iridectomie eine Zerrung und Reizung der sympathischen Gefässerweiterer stattfinde, welche sich auf die entsprechenden Fasern am andern Auge übertrage und dort eine Druckerhöhung hervorrufe. — Bei dem Glaucoma simplex ist die Iridectomie desshalb nutzlos, weil die Reizung der Gefässerweiterer von einer anderen Stelle und zwar vom Halssympathicus und dessen den Plexus

Digitized by Google

carot. bildenden und zum Ganglion ciliare ziehenden Fasern ausgeht. Daher hat Abadie für diese Fälle die Resection des oberen Halsganglions oder die Durchschneidung der von ihm ausgehenden Aeste vorgeschlagen. Bei einem in dieser Weise operirten Patienten war der Augendruck normal und das Sehen erheblich besser geworden. Entgegen der sonst nach dieser Operation auftretenden Verengerung der Pupille hatte dieselbe hier eine mittlere Weite behalten und reagirte auf Lichteinfall. Die Ergebnisse der experimentellen Sympathicus-Durchschneidung sind demnach nicht ohne Weiteres auf den erkrankten Sympathicus zu übertragen, da, wenn eine von dem Ursprung desselben aussgehende Reizung der Gefässerweiterer besteht, die Durchschneidung eine andere als die gewöhnlich beobachtete Wirkung haben, insbesondere auch die noch als zweifelhaft hingestellte Herabsetzung des Augendruckes bewirken kann. v. Mitteltaedt.

Dolganow (295) berichtet über einen 11jährigen Patienten, bei dem wegen weichen Staares 2 Mal die Discission vorgenommen wurde. Nach Aufsaugung der Staarmassen ungenügendes Sehvermögen. 2 Monate später wurde bei Fokalbeleuchtung nach aussen, dicht hinter dem Ciliarkörper eine vascularisirte Geschwulst entdeckt, die bei erhöhtem intraoculären Drucke ziemlich schnell wuchs. Das Auge wurde enucleirt. Bei der mikroskopischen Untersuchung erwies sich die Geschwulst als eine Netzhautablösung. Im Ciliarkörper zellige Infiltration und Entzündungsproducte ältern Datums, Pigmentschwund und Pigmentanhäufungen. In der Iris Perivasculitis, Ectropium iridis; die Peripherie der Iris ist fest mit der Peripherie der Membr. Descemetii verwachsen. Die Fontana'schen Räume sind abgeschlossen; der Schlemm'sche Canal theilweis verödet. Die total abgelöste Netzhaut ist bindegewebig entartet mit Cystenbildung, Zerblätterung, Verödung der Gefässe. Als Ausgangspunkt dieses glaucomatösen Processes hält Verf. die Iridocyclitis mit den Verwachsungen und dem Abschluss der Kammerbucht. Hirschmann.

XVIII. Sympathische Ophthalmie.

298. Schirmer, O. Zur Pathogenese der sympathischen Ophthalmie. Centralbl. f. pr. Augenheilk. XXIII, p. 40.

Schirmer (298) wendet sich polemisch gegen Moll und behauptet, dass die sympathische Erkrankung bacterieller Natur sei, wobei nur noch unentschieden sei, ob die Bacterien auf dem Blutwege aus dem ersterkrankten Auge oder von einem anderen Körpertheile, oder auf den Lymphbahnen in das zweite Auge gelangen.

Digitized by Google

Für Abschnitt XIX—XXII Referent.

Professor Dr. Greeff (Berlin).

XIX. Netzhaut und Functionsstörungen.

299. Reimar, M. Ueber Retinitis haemorrhagica in Folge von Endarteriitis proliferans mit mikroskopischer Untersuchung eines Falles. Arch. f. Augenheilk., Bd. XXXVIII, p. 209.

300. Reimar, M. Die sogenannte Embolie der Arteria centralis retinae und ihrer Aeste. Arch. f. Augenheilk., Bd. XXXVIII, p. 291.

301. Levin, H. Ueber einen Fall von abnormer Schlängelung der Netzhautgefässe. Arch. f. Augenheilk., Bd. XXXVIII, p. 257.

302. Fischer, E. Operation der Kurzsichtigkeit und Ablösung der Netzhaut. Centralbl. f. Augenheilk. XXIII, p. 74.

303. Goldzieher. Ueber einen bisher nicht bekannten Augenspiegelbefund (Degeneratio fibromatosa retinae). Centralbl. f. Augenheilk. XXIII, p. 65. (Ist im Archiv schon referirt worden: 4. Quartal 1898.)

304. Hilbert, A. Ueber eine subjective Lichterscheinung und ihre Beziehungen zum Flimmerscotom resp. zur Hemikranie. Centralbl. f. Augenheilk. XXIII, p. 77.

Reimar (299) untersuchte mikroskopisch ein Auge, bei dem aus dem ophthalmoskopischen Bild die Diagnose Thrombosis venae centralis optici gestellt worden war und das später wegen Glaucom enucleirt wurde. Es fand sich in der Arteria centralis eine hochgradige Verengerung des Lumens durch Endarteriitis proliferans, die Retinalarterien zeigten alle arteriosclerotische Veränderungen, von allgemeiner oder mondsichelförmiger Intimaverdickung, bestehend aus mehr oder weniger zellreichem fibrösem Gewebe bis zu fast vollständiger Ausfüllung des Lumens mit gewuchertem Intimagewebe. In einigen Aesten war es zu totaler Obliteration gekommen, zur Umwandlung in einen concentrisch-fibrösen Strang.

Die Venen waren z. Th. normal, z. Th. war ihre Wand hochgradig sclerotisch verdickt. Auffällig war ein Befund, dass zwei Venenlumina auf weite Strecken in gemeinsamer Wand verliefen. An einer Vene wurde auf grösseren Strecken Phlebitis proliferans gefunden. Ferner wurde der eigenthümliche Befund erhoben, dass von den Venen aus sich neue Gefässe gebildet hatten, die mit Kernhaufen endigten.

Wir kennen seit v. Graefe's Mittheilung das klinische Bild der Embolie der Arteria centralis genau. Bekanntlich giebt es jedoch andere Erkrankungen des Auges, welche dieses Bild vortäuschen können. Nach Reimar (300) muss zunächst festgestellt werden, ob wirklich eine Blutunterbrechung stattgefunden hat. Verfasser kommt zu dem Schluss, dass, so lange der Blut-

Digitized by Google

faden, mag er noch so dünn oder durch intensive Wandverdickung und -Trübung stellenweise ganz verdeckt, scheinbar unterbrochen sein, während seines Verlaufes bis zur Peripherie nicht Zerfall, d. h. Obliteration der geformten Elemente, zeigt, Blutcirculation stattfindet. Nur wenn die Blutsäule zerfallen und die einzelnen Abschnitte stillstehen, darf man eine vollständige Blutstromunterbrechung annehmen.

Für die typischen Fälle von sogenannter Embolie der Centralarterie bleiben drei Möglichkeiten des Stromhindernisses. Embolie, Thrombose und Entarteriitis proliferans.

Ein weiteres Ergebniss der ausführlichen Arbeit fasst Reimar dahin zusammen, dass, während die Annahme von Thrombose oder Embolie viele der Erscheinungen des in Frage stehenden Krankheitsbildes nicht zu erklären vermag, die Annahme einer Endarteriitis profilerans der Centralarterie resp. der betreffenden Retinalarterie allen Anforderungen genügt und jedenfalls dann zu machen ist, wenn ophthalm. Wandverdickungen der Arterien sichtbar sind. Bei wirklicher Embolie oder Thrombose, die natürlich beide an den Retinalarterien vorkommen können, müssen wir totale Erblindung und körnigen Zerfall der Blutsäulen der zugehörigen Retinalgefässe erwarten.

Levin's (301) Patientin ist ein 18jähriges Mädchen, das stets schlecht auf dem linken Auge gesehen hat. Es finden sich 7 D. H und eine auffallende Schlängelung der Arterien und Venen der Netzhaut. Man sieht zahlreiche korkzieherartige Windungen, die sich bis in die äusserste Peripherie verfolgen lassen, rückläufige Bogen und Schlingen. Das ophthalmoskopische Bild ist auf einer Tafel wiedergegeben. Verfasser betrachtet die Veränderung als angeborene Anomalie, eine Ansicht, die durch die bestehende Hypermetropie von 7 D. unterstützt wird.

Auch Fischer (302) wendet sich sehr mit Recht gegen die »Jubelgesänge, welche man gelegentlich sogar in illustrirten Familienblättern lesen kann« zur Anpreisung der Operation hochgradiger Kurzsichtigkeit. Referent hat es in gleicher Weise ausgesprochen, dass, so segensreich solche Operationen gelegentlich wirken können, so verderblich der Missbrauch ist, welcher vielfach mit den Operationen der Kurzsichtigkeit getrieben wird. Verfasser beschäftigt sich dann eingehend mit der postoperativen Kurzsichtigkeit und kritisirt die Arbeiten von Fröhlich und Schrader.

Hilbert (304) beobachtete an sich selbst zweimal eine eigenthümliche, bisher nicht beschriebene subjective Lichterscheinung. Sie bestand darin, dass plötzlich und ohne Vorboten in der linken Hälfte des Gesichsfeldes eine glänzend gelb gefärbte Zickzacklinie auftrat, die die Form eines nach rechts hin offenen Quadrates hatte. Diese Linie wurde binocular gesehen, es war eine hemiopische Erscheinung, sie stand fest und flimmerte nicht. Das Phänomen steht in verwandtschaftlicher Beziehung zum Flimmerscotom und zur Hemicranie.

Digitized by Google

XX. Sehnerv.

305. Schnaudigel, O. Ein Fall von multiplen Blutungen des Sehorgans, insbesondere der Sehnervenscheide. v. Graefe's Archiv f. Ophthalm., Bd. XLVII, p. 490.

306. Elschnig, A. Zur Anatomie der Sehnervenatrophie bei Erkrankungen des Centralnervensystems. Wiener klin. Wochenschr. 1899, No. 11.

307. Heine, L. Beiträge zur Anatomie des myopischen Auges (Opticuseintritt etc.). Archiv f. Augenheilk. XXXVIII, p. 277.

308. Ellinger, A. Myxosarcom des Sehnerven. Operirt nach Krönlein mit Erhaltung des Bulbus. Zeitschr. f. Augenheilk. Bd. I, Jan. 1899.

309. van Duyse. Aplasie du nerf optique et colobomes maculaires. Soc. belge d'ophtal. 27. November 1898, An. d'oce. t. 121, p. 55.

310. P. M. Varese. Sulla papillite della sclerosi a placche. Archiv. di Ottalmologia V., p. 240 u. f.

Schnaudigel's (305) Patient litt an epileptischen Fällen, war mehrmals auf das Strassenpflaster gefallen und schliesslich in somnolentem Zustand in die Irrenanstalt gebracht worden. Es finden sich Blutungen unter der Haut der Lider und der Conjunctiva. Links ist die Papille geröthet, etwas geschwellt mit verwaschenen Rändern, Arterien normal, Venen verengert. Längs der Gefässe bis in die Peripherie sind zahlreiche strichförmige Extravasate. Es kam zur Section. Beide Optici waren beim Durchtritt durch den Canalis opticus von normalem Caliber. Dann schwoll der Sehnerv keulenförmig an und erlangte vor seinem Eintritt in den Bulbus die typische Ampullengestalt. Von der Sclera war er durch eine Einschnürung abgesetzt. Durch die Duralscheide schimmerte der Bluterguss deutlich durch. Mikroskopisch finden sich Blutungen im Nervenstamm und ein Erguss unter die Duralscheide, welcher sich vom Chiasma bis zu dem Ende des Duralsackes am Sehnerveneintritt in das Auge erstreckt und von der Sclera scharf getrennt ist. Die Grenze nach innen zu bildet die Arachnoidea. Die ampullenförmige Anschwellung des Opticus ist nur zum kleinsten Theil durch Blutextravasate bedingt, zur Hauptmenge die Ansammlung einer serösen, sanguinolenten Flüssigkeit.

Auf Grund zweier Fälle von partieller Sehnervenatrophie bei Hirn- und Rückenmarkssclerose erörtert Elschnig (306) eingehend den mikroskopischen Befund der Sehnerven. Elschnig untersuchte hauptsächlich nach der Marchi'schen Methode und Thioninfärbung nachfolgend als Kernfärbung (14 Tage Müller'sche Flüssigkeit, dann zwei Theile Müller'sche Flüssigkeit, ein Theil 1 %ige Osmiumsäure durch acht Tage; Einbettung in Colloidin. Thionin $^1/_2$ %, drei Minuten, Alkohol, Oel, Lack). An beiden Sehnerven fand

Digitized by Google

sich fast in ganzer Ausdehnung, aber in wechselndem Grade, acute Entzündung des interstitiellen Bindegewebes, welches, wie die Sehnervenfaserbündel, reichlich Markverfallsprodukte (Fettkörnchenzellen) enthält und Partieen, in denen es zu deutlicher Bindegewebswucherung gekommen ist — offenbar den älteren Stadien des Processes entsprechend, da hier dann Markdegenerationsprodukte fehlen; endlich Partieen, in denen nur geringe Kernvermehrung in den Septen besteht, die Nervenfaserbündel sich fast normal verhalten. In beiden erstgenannten Stellen sind die Markscheiden der Nervenfasern degenerirt, die Axencylinder dagegen relativ intakt.

Die Sehnervenatrophie bei disseminenter Hirn-Rückenmarksclerose ist also im Wesen eine eigenartige acute interstitielle Entzündung, die erst secundär zum Schwunde der Nervenfasern führt. Die Neuritis beginnt in räumlich und zeitlich getrennten Heerden, die sich in keiner Weise an die anatomische oder physiologische Zusammengehörigkeit der Nervenfasern halten.

Da auch die primär entzündliche Natur der sclerotischen Heerde im Centralnervensystem immer mehr Anerkennung findet, so können wir sagen, dass die Sehnervenatrophie ein mit dem Grundleiden identischer Process ist.

Heine (307) bespricht auf Grund selbstuntersuchter Fälle eingehend die pathologische Anatomie des myopischen Auges. Was den Sehnerveneintritt betrifft, so schildert Heine zuerst die eigenthümliche Ausbiegung, welche die Nervenfasern beiderseits da erleiden, wo sie durch die Lamina cribrosa hindurchtreten. Beim emmetropischen Bulbus verläuft eine Nervenfaser im nasalen Opticusrand zunächst im Stamme des Opticus geradeaus auf den Bulbus zu, bis fast zur Lamina cribrosa, sie macht dann in der Lamina cribrosa einen nasal convexen Bogen, und schlägt sich in einen zweiten, nasal convexen Bogen in die Nervenfaserschicht der Netzhaut um.

Im Bulbus von 10 D. Myopie verlaufen die Nervenfasern der nasalen Hälfte des Opticusstammes bis zur Lamina cribrosa geradeaus; der Bogen innerhalb der Lamina cribrosa ist viel weniger ausgesprochen, dafür biegen sie aber, sobald sie die Lamina passirt haben, scharf temporalwärts um und schlagen sich in einem sehr ausgesprochenen concaven Bogen in die Nervenfaserschicht der Retina um.

Noch ausgesprochener finden sich diese Verhältnisse bei einem Bulbus mit 15 D.

Chorioidea und Retina sind im myopischen Auge über die Sclera resp. Lamina cribrosa temporalwärts hinübergezerrt (Supertraction).

Am temporalen Papillenrand sind die Verzerrungen zuerst dadurch bedingt, dass die Lamina elastica chorioideae relativ zu kurz wird und nicht bis zum Foramen opticum sclerae hinreicht. Die ophthalmoskopisch sichtbaren Veränderungen am Sehnerveneintritt bei Myopie betreffen zur Hauptsache das Pigmentepithel der Retina.

Digitized by Google

Die Sehnervengeschwülste sind in der überwiegenden Mehrzahl gutartiger Natur. Dieses Verhalten muss darauf hinweisen, die Operation thunlichst mit Erhaltung des Bulbus auszuführen. Nachdem Knapp, Schiess und Andere die Entfernung der Geschwulst von vorne mit Erhaltung des Bulbus angestrebt hatten, war Braunschweig der erste, der die Krönlein'sche Methode der temporären Resection der äusseren Orbitalwand in die Augenheilkunde einführte.

Ellinger (308) verfuhr nach den Braunschweig'schen Grundsätzen in einem geeigneten Fall. Es handelt sich um ein 10jähriges Mädchen, bei dem seit 2 Jahren Auswärtswendung und Hervortreten des linken Auges bemerkt wurde. Jetzt starker Exophthalmus. Nachdem längere Zeit Jodkali ohne Erfolg gegeben worden war, wurde die oben genannte Operation gemacht. Der herausgenommene eiförmige Tumor ist von einer Kapsel umgeben. Der Sehnerv zieht durch die Tumormasse hindurch und ist leicht von ihr abgrenzbar. Mikroskopisch ergab sich ein Myxosarcom.

XXI. Verletzungen, Fremdkörper, Parasiten.

311. Axenfeld. Ueber Luxation, Zerstörung und Herausreissung des Augapfels als Selbstverstümmelung bei Geisteskranken. Zeitschr. f. Augenheilk., Bd. I, Febr. 1899.

312. Denig. Bemerkungen zu der Arbeit des Herrn S. Bäck: »Experimentell-histologische Untersuchungen über Contusio bulbi. v. Graefe's Archiv f. Ophthalm. XLVIII, p. 678.

313. Eversbusch. Ein auch in anatomischer Hinsicht bemerkenswerther Fall von einseitiger traumatischer Thrombose der Netzhautvenen, verbunden mit Blutung im Centralkanal des Glaskörpers. Zehender's klin. Monatsbl. f. Augenheilk. 1899, p. 1.

314. Brandenburg. Erkrankung der inneren Augenhäute durch die Einwirkung grosser Sonnenhitze. Ein Betriebs-Unfall. Aerztl. Sachverständigen-Zeitung, 15. Jan. 1899, No. 2.

315. Haberkamp. Doppelseitige Erblindung durch Teschingschuss. Arch. f. Augenheilk., Bd. 38, p. 205.

316. Meyer. Déchirures de la choroïde et de la rétine par suite d'un coup de revolver. Mémoires originaux. Revue générale d'ophtal. 1899, p. 1.

317. Ostwalt. Lésion traumatique d'une valvule de l'aorte suivie d'embolie de l'artère centrale de la rétine. Rec. d'ophtalm. 1899, p. 65.

318. Fischer. Enophthalmus traumaticus. Atrophie der entsprechenden Gesichtshälfte. Centralbl. f. Augenheilk. XXIII, p. 48, vergl. Ref. 185.

Digitized by Google

319. Hennicke. Extraction eines Schmirgelconglomerats mit darin eingebettetem Stahlsplitter aus der vorderen Kammer. Zehender's klin. Monatsbl. f. Augenheilk. XXXVII, p. 29, vergl. Ref. 252.

320. Sweet, W. M. Der Werth und die Methode einer genauen Lokalisation metallischer Fremdkörper im Auge mit Hülfe der Röntgenstrahlen. Archiv f. Augenheilk. XXXVIII, p. 275.

321. Asmus. Ueber Diagnostik und Extraction von Eisensplittern. Zeitschr. f. Augenheilk., Bd. I, Febr. 1899.

322. Bednarski. Fall von Nachweis von Fremdkörpern (Stahlsplitter) im Auge mittels des Asmus'schen Sideroskopes und nachfolgende Extraction derselben mittels des Hirschberg'schen Elektromagnetes. Mittheilungen aus der Krakauer Universitäts-Augenklinik, 1898.

Nichts Bemerkenswerthes.

323. Blaschek, A. Zwei Fälle von Echinococcus der Augenhöhle. Wiener klin. Wochenschr. 1899, No. 6.

324. Zieminsky. Subretinaler Cysticercus. Przeglad lekarski, 1899.

Den in der Literatur niedergelegten neun Fällen von Selbstverstümmelung der Augen bei Geisteskranken fügt Axenfeld (311) fünf neue Fälle hinzu. Die Verletzungen geschahen durch die hebelnde Kraft des mit Gewalt neben dem Bulbus in die Orbita eingeführten Fingers; als Hypomochlium dient der knöcherne Orbitalrand. Auf Grund von Experimenten von Wecker und Anderen war man der Ansicht, dass sich mit den Fingern ein Bulbus nicht herausreissen liesse. Es ist nun Axenfeld gelungen, an einer 24 Stunden alten Leiche beide Augen mit Fingern herauszureissen, ohne Zuhülfenahme der Nägel. Axenfeld ging zunächst mit 2 Fingern innen am Bulbus entlang in die Orbita. Die Conjunctiva platzte dabei sofort; es gelang leicht hinter dem Bulbus die Finger zu biegen und hebelnde Bewegungen zu machen. Allein trotz grösster Kraftanstrengung erzielte er keine Lösung. Er löste dann die andern Muskeln, indem er von der Wunde aus hinter dieselben mit dem Zeigefinger fasste und sie einzeln zerriss. Doch auch jetzt war es nicht möglich, den Bulbus herauszuhebeln, sondern erst als Daumen und Zeigefinger ihn von beiden Seiten fest umfassten, gelang es mit grosser Kraft, den Sehnerven zu zerreissen. Muskeln mit den Nägeln zu durchkneifen ist sehr schwer, bei Sehnen ist dies völlig unmöglich.

Verfasser hält es für erwiesen, dass sämmtliche in der Literatur sich findenden Fälle durch blosses Herausreissen erklärbar sind. Das Herausreissen gelingt unter passenden Bedingungen in ganz kurzer Zeit, in 1 Minute oder noch rascher.

Denig (312) führt aus, dass Bäck im Wesentlichen nur seine (Denig's) Befunde bestätigt habe, nämlich 1) die Unrichtigkeit der Berlin'schen

Digitized by Google

Annahme, die subchorioidealen Blutungen betreffend, und 2) das von ihm nachgewiesene von den Aderhautgefässen gelieferte Transsudat, dessen Ursache eine traumatische Paralyse der Gefässe ist. Aehnlich ist die Weissfärbung der Netzhaut durch Eindringen der Flüssigkeit in die Netzhaut zu erklären. Denig schliesst mit den Worten, dass Bäck nichts Neues erbracht habe.

Eversbusch's Fall (313) betrifft einen 16 Jahre alten Steinhauer, der mit dem Gesicht auf eine Schaufel fiel und durch den Schaufelstiel einen Schlag gegen die rechte Gesichtshälfte erhielt. Er erlitt einen Bruch des rechten Oberkiefers und verlor das Sehvermögen auf dem linken Auge. Im Glaskörper, der im übrigen klar war, fand sich eine zart graubläuliche Platte, von der divergirend sechs leicht gekräuselte graue Fäden nach vorn ausgehen. Von den Rändern der Platte strahlen gegen die pericentralen Theile des Glaskörpers in überraschend regelmässiger Anordnung zahlreiche, ungleich lange Fortsätze aus. Dies eigenthümliche Gebilde ist als der bindegewebige Rest einer Blutung anzusehen, die sich sehr langsam in strahliger Ausbreitung gegen die Rindentheile des Glaskörpers ergossen hatte, ohne die normalen anatomisch präformirten Gewebsspalten und -Lücken im Glaskörper erheblicher verletzt oder durchbrochen zu haben (Glaskörperlymphspalten).

Verfasser erörtert im Anschluss an dieses interessante Ausgusspräparat ausführlich die Structur des Glaskörpers.

Eigenartige Gefässveränderungen im Augenhintergrund, von denen Verfasser Abbildungen bringt, sprechen ferner für eine Verengerung resp. Obliteration der Netzhautvenen, welche zur Papille hinleiten (Thrombosirung).

Dass Erkältungen die Ursache schwerer Augenerkrankungen, z. B. Atrophia nervi optici, abgeben können, ist neuerdings auch in der wissenschaftlichen Medicin nicht mehr fraglich, weniger klar ist die Auffassung hinsichtlich der Einwirkung übergrosser Hitze auf das Auge.

Brandenburg (314) berichtet über eine eigene Beobachtung dieser Art. Ein Patient hatte bei starker Hitze schwer auf dem Feld gearbeitet und bekam dadurch ein so schlechtes Sehvermögen, dass er kaum mehr nach Hause finden konnte. Es fand sich ophthalmoskopisch beiderseits deutliche Neuroretinitis mit weissen Flecken und Blutungen.

Der causale Zusammenhang der Neuroretinitis mit der Sonneneinwirkung scheint dem Verfasser im vorliegenden Falle mit aller nur wünschenswerthen Wahrscheinlichkeit geliefert zu sein. Eine gewisse Prädisposition muss wohl angenommen werden, da solche Erkrankungen durch Sonnenhitze nicht eben häufig sind. Es folgen die spärlichen Angaben über ähnliche Fälle in der Literatur von Hotz, Mooren und Spalding.

Haberkamp's (315) Patient wurde von einem Teschinschuss in die Schläfe getroffen. Nach dreitägiger Bewusstlosigkeit stellte es sich heraus,

Digitized by Google

dass er völlig blind war. Ausführlich wird die Literatur berücksichtigt. Im Frieden handelt es sich bei Schädelschüssen meist um Selbstmörder, von denen nach Hirschberg ca. 50% ihren Zweck erreichen, während von den Ueberlebenden über 30% die Sehkraft des rechten Auges einbüssen und nur ausnahmsweise doppelseitige Erblindung die Folge ist. Auch aus dem Kriegsjahre 1870/71 waren unter 860 Verletzungen des Sehorgans nur 28 Mal beide Augen ergriffen, aber nur in 9 Fällen war damit totale Erblindung verbunden.

Sweet (320) wendet bei der Untersuchung mit Röntgenstrahlen zwei Indicatoren von Metall an, der eine entspricht dem Centrum der Cornea, der andere ist in einer bestimmten Entfernung hiervon temporalwärts gelegen. Es werden zwei Aufnahmen gemacht, um die Schatten der Indicatoren und des Fremdkörpers im Auge und in der Orbita in verschiedenen Beziehungen darzustellen.

Nach Asmus (321) gelten bezüglich der Diagnostik und Extraction von Eisensplittern folgende Regeln: 1) Der kleine handliche Elektromagnet Hirschberg's ist durch die grossen Magnete nicht überflüssig geworden, sondern muss im Gegentheil vielfach im Schlussakt helfend eintreten. In manchen Fällen gelingt sogar ihm allein die Herausbeförderung des Fremdkörpers. 2) Die Extraction mit Hülfe der grossen Elektromagnete gestaltet sich in geeigneten Fällen sehr einfach und kann im Allgemeinen als schonender Eingriff bezeichnet werden, weil man nicht in das Augeninnere einzugehen braucht. Nachtheile entstehen in seltenen Fällen durch Quetschungen und Zerreissungen der inneren Theile des Auges. 3) Von den diagnostischen Apparaten lassen sich Eisensplitter im Auge nachweisen durch Gerand's Magnetometer. Empfindlicher und zugleich zur Lokalisation geeignet ist das Sideroskop. 4) Die idealsten Erfolge werden erzielt durch Anwendung sowohl der Magnetnadel, wie der grossen und kleinen Magnete, indem alle 3 Apparate einander ergängen.

(323.) Der Echinococcus der Augenhöhle ist sehr selten. Auf der Universitätsklinik zu Charkow wurden unter 110,000 Augenerkrankungen 4 Fälle beobachtet, auf der Klinik von Fuchs in Wien unter 142,428 Fällen in acht Jahren 2 Fälle.

Seitdem Jean Petit 1774 zum ersten Male über Echinococcus der Augenhöhle berichtet hat, finden sich ca. 59 Fälle in der Literatur. Die Diagnose ist immer eine Wahrscheinlichkeitsdiagnose, sie stützt sich auf den Nachweis eines fluctuirenden Tumors, welcher an irgend einer Stelle zwischen Orbitalrand und Bulbus gelegen ist und auf den langsam fortscheitenden Exophthalmus. Die Probepunction muss eine klare Flüssigkeit mit starkem Chlornatriumgehalt (Silberreaction) und Abwesenheit von Eiweiss und Bernsteinsäure ergeben. Blaschek berichtet dann ausführlich über zwei Fälle von Echinococcus aus der Universitäts-Augenklinik des Herrn Prof. Fuchs in Wien.

Digitized by Google

XXII. Augenstörungen bei Allgemeinleiden.

325. Bäck, S. Ueber leukämische Augenveränderungen. Zeitschrift f. Augenheilk. 1899. No. 3.

326. Zimmermann, C. Ueber Augenerkrankungen bei puerperaler Eklampsie, Arch. f. Augenheilk. XXXVIII. S. 393.

327. Wingenroth, E. Beiträge zur Behandlung acuter Sehnervenentzündungen in Folge von Influenza. Zehender's klin. Monatsbl. für Augenheilkunde. XXXVII. pag. 85.

328. Lagleyze. L'oeil et les dents. Rélations pathologiques. Arch. d'opht. T. XIX. No. 3. S. 146.

329. Terrien, E. Ophtalmie métastatique suivie de mort. Examen anatomique. Propagatation de la névrite optique de l'oeil malade au nerf optique de l'oeil sain par intermédiaire du chiasma. Arch. d'opht. T. XIX. No. 3. pag. 170. (Mit Abbildungen.)

330. Kirkorow. Ein Fall von Irido-Cyclitis malarischen Ursprungs. Wjestn. Opht. 1899 I.

331. Schimansky, E. Paralyse des Abducens in Folge acuter diffuser Entzündung des äusseren Gehörganges. Wjestn. Opht. 1899. I.

332. Woods Hirum. Blindheit nach dem vergiftenden Gebrauch von Jamaica-Ingwer mit Bericht über sechs Fälle. Opthalmic Record. Februar 1899.

333. Gròsz, F. Im Anschlusse an Hydrocephalus internus chronicus acquisitus aufgetretene Amaurosis; Punction der Seitenventrikel; Heilung. Ung. med. Presse 1899. No. 13.

334. Dejesine et Long. Sur la localisation de la lésion dans l'hémianesthésie dité capsulaire. Soc. de biologie 24 déc. 1898. Ann. d'ocul. t. 121 p. 123.

335. de Wecker. Le danger du traitement spécifique dans l'atrophie tabétique des nerfs optiques. An. d'oc. t. 121, pag. 16.

336. Kuhnt, H. Zur Kenntnis der acuten Methylalkohol-Intoxication. Zeitschr. f. Augenheilk. Bd. I. Jan. 99.

337. Antonelli, A. Le stigmate oftalmoscopiche rudimentali della sifilido ereditaria. Giornale internazionale delle Scienze mediche. Anno XX. fasc. 24. Uebersetzung des Originals aus Bulletin médical No. 76 v. 21./IX. 98.

338. La Forre, G. Nevrita ottica da uricemia. Archivio di Ottolmologia V. p. 334 u. f.

339. Strzeminski. Trois cas de névrite optique rétrobulbaire héréditaire dans une méme famille. An. d'ocul. t. 121, pag. 99.

340. Rollet. Les rétinites syphilitiques. Lyon méd. 1899. Jan. 10.

341. Dreyer-Dufer. Une forme circinée de choriorétinite syphilitique. Soc. d'ophtalm. d. Paris, 7 févr. 1899. Ann. d'ocul. t. 121. p. 118.

Digitized by Google

Die Retinitis leukämica ist schon oft Gegenstand anatomischer Untersuchung gewesen, doch hat es sich gezeigt, dass die Ansichten der einzelnen Autoren über das Wesen derselben, über das der Retinis leukämica zu Grunde liegende Substrat noch sehr divergiren. Bäck (325) beschreibt anatomisch zwei Fälle von Retinitis leukämica.

In Fall 1 handelte es sich um eine stark anämisch gedunsen aussehende Frau. Ophtalmoskopisch war die Papilla n. optici protrudiert, etwa um $1^1/_2$ D prominent. Die Gefässe stark geschlängelt, die Venen so hell wie die Arterien. In der Peripherie fanden sich grauweisse Plaques mit hämorrhagischem Hofe. Die Farbe der Papillen war röthlich gelb und von dem ebenso tingirten Augenhintergrund schwer zu unterscheiden.

Im Blute fanden sich polynucleäre Zellen, haufenweise mononucleäre unfertige Leukocythen, Markzellen, eosinophile Zellen, kleine Lymphocythen und kernhaltige rothe Zellen.

Im Bulbus fand sich mikroskopisch eine strangförmig angeordnete Leucocythenansammlung von bedeutender Ausdehnung im episcleralen Gewebe, sich bis in die Sclera erstreckend.

Die Papille ist stark geschwollen, bedingt durch die ganz enorm erweiterten und mit Blutelementen vollgestopften Blutgefässe, unter welchen die weissen bei weitem überwiegen. In der Umgebung der Papille finden sich flächenhaft angeordnete Lymphzellenansammlungen. Ebensolche Buckel finden sich in der Peripherie der Retina. Die Chorioidea ist ungefähr um das fünffache verdickt.

Fall 2 betrifft ein 12jähriges Mädchen und ist ähnlich.

Die ganze Summe der Veränderungen wird durch dies Bild der Leucocythenvermehrung beherrscht. Die leukämischen Neubildungen verdanken ihre Entstehung einer Extravasation. Diese besteht hauptsächlich aus weissen, aber auch aus spärlichen rothen Blutkörperchen. Ob dieselbe per rheasin oder per diapedesin entstanden ist, ist nicht zu entscheiden. Die Extravasation bildet den Grundstock der Lymphome.

Zimmermann (326) führt aus, dass die Blutungen und Thrombosen bei Eklampsie Erweichungsheerde im Gehirn bilden können. Diese führen, wenn die Sehbahnen ergriffen sind, zu Sehstörungen, wie Amaurose, Amblyopie, Hemianopsie und Gesichtsfeldeinengung. Es wird eine entsprechende Krankengeschichte angeführt, bei der sich als Ursache einer Gesichtsfeldeinschränkung bei der Section ein grosser Erweichungsheerd im linken Occipitallappen fand.

Wingenroth (327) beschreibt drei Fälle von ausgesprochener Papilloretinitis nach Influenza. Im ersten Falle bestand ein grosses centrales Scotom, im zweiten Einengung des Gesichtsfeldes und der äusseren Gesichtsfeldgrenzen, im dritten ein dünnes centrales negatives Scotom. Eine Schwitzkur und Quecksilberkur führten zu erheblichen Besserungen. Eigenthümlich in der Arbeit ist es, wie Verfasser die Formeln für die Sehprüfungen auf-

Digitized by Google

schreibt. Wir haben dazu doch die so exakte und logisch begründete Formel von Snellen, wozu wird dieselbe so oft in der unverständlichsten Weise verdreht. Was soll heissen z. B. LS = 0,2 + 0,75, oder Sr = 1,0 + 2,0? Ich kann es vielleicht errathen, aber richtig und logisch ist das nicht.

Nach kurzem Ueberblick über die anatomischen Beziehungen zwischen Auge und Zähnen und den Erkrankungen der letzteren bespricht Lagleyze (328) in dem bisher erschienen Theile seiner Arbeit unter den verschiedenen Augenerkrankungen, welche durch Zahnaffectionen hervorgerufen werden können, die gewöhnlich als reflectorisch entstanden bezeichneten.

Er unterscheidet 1. vegetative Störungen wie Thränen, Blepharitis, Conjunctivitis, Keratitis und Glaucom; 2. motorische Störungen wie Krampf und Lähmungszustände der Muskeln, Accommodation, Pupille und 3. nervöse Störungen: Neuralgien, Photophobieen, Amblyopieen und Amaurose. — Auf die Reflextheorie eingehend, bemerkt Verf. dass das Gebiet ihrer Anwendung sich zu Gunsten anderer, aber keineswegs besser begründeter Hypothesen gegen früher sehr eingeschränkt habe, während andererseits viele Erkrankungen sich ungezwungen auf gleichzeitig bestehende Hysterie oder, besonders die entzündlichen, auf Infection oder Intoxication zurückführen lassen. Doch sind vor allem die Pupillarstörungen sowie manche schnell heilende Amblyopie und Amaurose reflectorischen Ursprunges, während in anderen Fällen retrobulbäre Entzündung zu Grunde liegt.

(Fortsetzung folgt.) v. Mittelstaedt.

Der Fall Terrien's (329) betraf eine 39jährige Näherin mit Fluor albus, bei welcher eine von einem kleinen Uteruspolypen ausgehende Streptococceninfection zunächst eine Entzündung des rechten Kniegelenkes und Tags darauf eine rechtsseitige Ophthalmie bewirkte. Ob dabei die Chorioidea oder Retina zuerst ergriffen war, konnte nach dem 17 Tage später erfolgten Tode nicht mehr festgestellt werden. Es fand sich ausser den Veränderungen am Bulbus eine gegen das Centrum hin allmählig abnehmende Degeneration der Sehnervenfasern (Zerfall der Myelinscheiden), welche sich durch das Chiasma hindurch und ganz schwach noch bis in die Tractus optic. verfolgen liess. Aber auch an dem linken Sehnerv (derselbe konnte nur eine kurze Strecke peripher vom Chiasma untersucht werden) waren im unteren äusseren Abschnitt die gleichen Veränderungen vorhanden, ebenso wie an dem vorderen Abschnitt des Chiasma, wo ein mit der Concavität nach vorne gerichtetes degenerirtes Nervenbündel eine Verbindung zwischen den in gleicher Weise veränderten Fasern der beiden Sehnerven herstellte. Vielleicht handelt es sich um eine optische Entzündung, obwohl Streptococcen nicht gefunden wurden. In diesem Falle würde die Uebertragung auf den linken Sehnerven nicht durch die Scheiden, sondern die Nervenfasern selber stattgefunden haben. v. Mittelstaedt.

Digitized by Google

Kirkorow (330) beobachtete ausgesprochene Iritis serosa und Cyclitis mit Fieberparoxysmen (Febris intermittens), Milzanschwellung und Anwesenheit von Malaria-Plasmodien im Blute. Nach 7tägigem Gebrauch von Chinin Genesung. Hirschmann.

Mit Heilung in (15 Tagen) der Otitis externa schwand auch nach Schimansky (331) die ausgesprochene Paralyse des Abducens derselben Seite, die bald nach Entwicklung der Otitis aufgetreten war. Hirschmann.

Wood (333) giebt die sehr ausführlichen Krankengeschichten von sechs Fällen von Amblyopie nach dem Gebrauche von berauschenden Dosen von Jamaica-Ingwer. Vier von diesen Fällen stammen aus seiner eigenen Praxis. Während sich die indivuellen Fälle in den speciellen Symptomen von einander unterscheiden, bestehen die pathologischen Veränderungen unzweifelhaft in einer unterbulbären Neuritis akuter Natur, deren einzige Ursache nicht der Alkohol ist. Es bestehen immer Verengerungen des Gesichtsfeldes und gewöhnlich auch Skotome. Obwohl die Papillen während der ersten Tage des Anfalls manchmal normal aussehen, so wurden sie später doch immer weiss. Burnett.

In einem Fall von erworbenem Hydrocephalus chron. int. erzielte Grosz (333) durch wiederholte Punction der Seitenventrikel Heilung der bestehenden Blindheit. Nach der ersten Punction war schon der Erfolg sichtbar. Denn das Kind (10 Monate alt) erlangte sein Augenlicht wieder, obwohl nur 40 ccm Flüssigkeit entleert worden waren. Drei Tage später verschlechterte sich der Visus, sodass eine zweite Punction vorgenommen werden musste. Nun wurden 70 ccm entleert, wobei sich Collapssymptome einstellten. Der Erfolg jedoch blieb ein dauernder. Im vorliegenden Falle geschah der Eingriff durch die grosse Fontanelle hindurch. In Fällen, wo bereits Fontanellenschluss eingetreten, ist eine Trepanation nothwendig. Herrnheiser.

Bei der sogenannten Kapsel-Hemianesthesie besteht die Sehstörung in einer Herabsetzung des centralen Sehvermögens mit Gesichtsfeldsbeschränkung, beides nach der anaesthetischen und hemiplegischen Seite. Die schönsten Krankengeschichten dieser Art beziehen sich auf die Hysterie, aber die organische Hemianesthesie kann ebenfalls von einer Sehstörung begleitet sein, einer homonymen lateralen Hemianopsie. Dejesine und Long (334) suchen die Herderkrankung, welche diesem Symptomencomplex zu Grunde liegt, näher zu localisiren.

In ihrem ersten Falle (23jähriger Mann, linksseitige Hemiplegie und Hemianesthasie, linksseitige homonyme Hemianopsie, seit 8 Monaten) hatte eine Hämorrhagie den sensibeln Antheil der inneren Kapsel zerstört. Die Serienschnitte zeigen, dass der Herd den äusseren Thalamuskern erreicht, welcher atrophirt ist. Die Marchi'sche Methode zeigt, dass die Degeneration die Schleife und die Haube erreicht hat.

Digitized by Google

In drei weiteren Fällen, die denselben Symptomencomplex darboten, war die Localisation eine etwas verschiedene, nämlich Linsenkern- und Stabkranzfaserung; zweimal war der Sehhügel vollkommen intakt und im dritten Falle zeigte er Granulationen, ohne Herderkrankung.

In allen Fällen von Hemianesthie mit Hemianopsie gemeinschaftliche Läsion ist die Unterbrechung des grössten Theils der Faserbündel, welche vom Sehhügel zur Hirnrinde ziehen. Sulzer.

Ein Bericht über 10 Fälle von Neuritis optica, wo als Aetiologie nach La Torre's (338) Ansicht eine locale anämische Phlogose angenommen werden darf. Oefter möchte wohl diese Annahme zu machen sein in Fällen sogenannter idiopathischer Papillitis. Krahnstöver.

Dreyer-Dufer (341) stellt der Pariser Opthalmologengesellschaft einen Kranken vor, der einen weissen Ring zeigt, wie ihn Fuchs bei der Retinitis circinata beschrieben hat. Aber der weisse Ring umgiebt nicht die Macularregion, die vollkommen normal ist, er befindet sich in der oberen Hälfte der Retina und sein Durchmesser ist 5 bis 6 Mal grösser, als der Papillardurchmesser. Der 33 Jahre alte Kranke ist seit 11 Jahren syphilitisch und es handelt sich wahrscheinlich um eine specifische Chorioretinitis. Sulzer.

Digitized by Google

Systematischer Bericht

über die

Leistungen und Fortschritte der Augenheilkunde

im zweiten Quartal 1899.

Erstattet von

Privatdocent Dr. St. Bernheimer in Wien, Stabsarzt Dr. O. Brecht, Professor Dr. R. Greeff, Professor Dr. C. Horstmann, Dr. R. Schweigger in Berlin,

unter Mitwirkung von

Dr. G. Abelsdorff, Berlin, Dr. S. M. Burnett in Washington, Docent Dr. Dalèn in Stockholm, Privatdocent Dr. J. Herrnheiser in Prag, Professor Dr. Hirschmann in Charkow, Dr. Krahnstöver in Rom, Dr. P. von Mittelstaedt in Metz, Professor Dr. Da Gama Pinto in Lissabon, Dr. Sulzer in Paris, Dr. L. Werner in Dublin, Dr. C. H. A. Westhoff in Amsterdam etc.

Redacteur: C. Horstmann.

Für Abschnitt I—III Referent **Horstmann.**

I. Allgemeine ophthalmologische Litteratur.

342. Kraemer, A. Die thierischen Schmarotzer des Auges. Graefe-Saemisch. Handbuch der gesammten Augenheilkunde. 2. neubearbeitete Auflage 9, 10 u. 11 Lieferung. Leipzig 1899. W. Engelmann.

343. Fick, A. E. Gesundheitspflege des Auges. Graefe-Saemisch. Handbuch der gesammten Augenheilkunde. 2. neubearbeitete Aufl. 12—13 Lief. Leipzig 1899. W. Engelmann. (Referat folgt, sobald die Arbeit vollständig erschienen ist.)

344. Elschnig, A. Normale Anatomie des Sehnerveneintrittes. Zusammenstellung ophthalmoskopischer und anatomischer Befunde. Augenärztliche Unterrichtstafeln. Herausgegeben von H. Magnus. Heft XVI. Breslau 1899. J. N. Kern.

345. Schanz, F. Die Bakterien des Auges. Augenärztliche Unterrichtstafeln. Herausgegeben von H. Magnus. Heft XVII. Breslau 1899. J. N. Kern.

346. Terson, A. Notes sur l'oculistique ancienne. Arch. d'ophtalm. XIX. 6. p. 337.

347. Jensen, E. Einige Augenuntersuchungen bei alten Individuen. Hospitals-tidende 1899, Juni 28.

348. Guillery. Bemerkungen über Sehschärfe und Schiessausbildung. Deutsche militärärztl. Zeitschr. 1899.

349. Westhoff. Herinneringen mit de laatste oyftig jaar der oogheelkunde. Med. Weekblad 1899, p. 204.

Digitized by Google

350. Westhoff. Kostelooze Amsterdamsche Polikliniek. Verslag 1898. 1539 Patienten, 18 Staaroperationen.

351. Goertz, R. V. Jahresbericht über die Augenheilanstalt in Landshut. Jahrgang 1898.

352. Pischel, Kaspar. Clinical contributions. Arch. of Ophthalm. XXVIII, 2. p. 153.

Kraemer (342) giebt eine umfassende Darstellung der um und im Auge vorkommenden thierischen Schmarotzer, sowie der von ihnen veranlassten Augenerkrankungen.

Die 18 Tafeln Elschnig's (344) sind dazu bestimmt, den Unterricht in der normalen und topographischen Anatomie des Sehnerveneintritt, sowie das Selbststudium derselben zu erleichtern. Da für Unterrichtstafeln die höchste Naturtreue eine wesentliche Forderung ist, wurde zur Herstellung der anatomischen Abbildungen die Mikrophotographie erwählt. Durch die Zusammenstellung des ophthalmoskopischen und anatomischen Befundes derselben Augen erleichtert Verfasser das Verständniss der verschiedenen Eigenthümlichkeiten der normalen Sehnervenpapille, auch die ophthalmoskopischen Skizzen für sich sind gut verwendbar zur Erläuterung der Typen des normalen Sehnerveneintrittes. Auf 10 Tafeln finden sich die verschiedensten Formen der physiologischen Excavation, auf weiteren ein temporaler hellweisser Conus, markhaltige Nervenfasern der Netzhaut, ein Pigmentring mit Supraposition, zwei Tafeln mit Bindegewebsringen und drei mit doppeltem Conus.

Die Tafeln von Schanz (345) sollen die Resultate der bakteriologischen Forschungen in der Augenheilkunde, soweit sie bis jetzt für die Praxis verwendbar geworden sind, wiedergeben, hierdurch ist es dem Verfasser geglückt, in erster Linie sowohl dem Praktiker, wie auch dem klinischen Lehrer, ein sehr brauchbares Hilfsmittel in die Hände zu geben.

Terson (346) schildert in seinen Beiträgen zu der seiner Ansicht nach nicht hinreichend durchforschten Geschichte der Augenheilkunde von der Zeit der Araber bis zum 18. Jahrhundert die wissenschaftliche Bedeutung und Wirksamkeit einer Anzahl der dieser Epoche angehörenden Augenspecialisten — von Mondeville und Guy de Chauliac bis nach Daviel. — Die Arbeit lässt sich wegen der Fülle der Einzelheiten in kurzem Auszug nicht völlig wiedergeben. Erwähnt sei, dass bereits Fracastor Wesen und Behandlung der contagiösen Augenerkrankungen richtig erkannt hat und bestrebt ist, die Infectionsstoffe an Ort und Stelle zu vernichten und ihre Ausbreitung zu verhindern, auch bereits eine Antisepsis vor und nach der Operation versuchte. Auf ein besonderes Reinigen der Instrumente verzichtete man allerdings da, wie Verduc erzählt, die Oculisten die Staarnadel vor der Operation an ihrem Aermel zu glätten und erwärmen pflegten. — Paré macht bereits auf das Vorkommen von Ozäna mit Thränensackleiden und Atrophie des Bulbus aufmerksam. — Fabricius ab Aquapendente erörtert eingehend Wunden

Digitized by Google

und Fremdkörper der Orbita sowie ihre Gefahr für das Gehirn. Er ist der erste, welcher auch die sympathische Ophthalmie erwähnt. Betreffs der Staaroperationen ist er sehr ängstlich und scheint selber augenleidend gewesen zu sein, da er meint, man müsse dabei den Patienten so scharf fixiren, dass man seine eigenen Augen schädigen könne. Ein tüchtiger Chirurg und begeisterter Augenoperateur ist Franco, der auch die Augenoperationen an Thieren zur Uebung empfahl.

Die älteren Augenspecialisten (oft Polyspecialisten wie Bruch-Steinschneider, Geburtshelfer und Zahnärzte) standen im Ansehen tief unter den Chirurgen, obwohl sich selbst sehr hoch gestellte Personen aus Liebhaberei mit der Behandlung Augenkranker abgaben. Auch später durften sie nach einer Verordnung vom Jahre 1699 in Paris eine besondere Corporation neben der der Chirurgen nicht bilden. Doch verlieh ihnen die Chirurgenschule Saint-Côme nach bestandenem Examen den Titel »Chirurgien oculiste de Saint-Côme,« wie ihn unter anderen Saint-Yves erwarb, der ebenso wie andere, von den Chirurgen zu Augenoperationen ins Hôtel-Dieu gerufen wurde. Erst später wurde hier eine Stelle für einen »oculiste en titre« geschaffen, die bis zu Dupuytren's Zeit bestanden hat. Im Uebrigen hatte damals der Augenarzt den Titel »Expert oculiste«, welcher erst bei der Revolution verschwand.

v. Mittelstaedt.

Jensen (347) hat Gelegenheit gehabt, bei einer grossen Anzahl alter Individuen (60—80 J.) beider Geschlechter Augenuntersuchungen, insbesondere Refractionsbestimmungen zu machen. Von 647 untersuchten Individuen waren 81 (12,52 %) Emmetropen, 492 (76,35 %) zeigten Hm (Hm 1 D. bei 36,23 %, Hm 2 D. bei 22,1 %, Hm 3 D. bei 9,58 %, Hm 4—6 bei 8,04 %) und 55 (8,5 %) My (20 von diesen excessiv). Hm ist also der gewöhnliche Refractionszustand bei alten Individuen und ist in der Regel ohne Zweifel acquisit, doch lässt sich nicht bestimmen, in wie weit ein constanter Zuwachs mit dem Alter stattfindet. Die höheren Grade dürften von Jugend her bestehen.

Auf Astigmatismus wurden 100 Individuen geprüft; von diesen zeigten 20 inversen As im Grade 1—3 D. Verf. glaubt, dass dieser inverse As bei alten Individuen ebenso wie die Hm durch eine erworbene Formveränderung der Hornhaut und Sclera bedingt ist. Mit dem Alter ändert der Bulbus allmählich seine Form, sei es durch Schrumpfung und geringe Spannungsverminderung, sei es durch die Einwirkung der Muskeln. Dadurch entsteht eine geringe Verkürzung der Sehaxe, so dass der Bulbus die stärkste Krümmung im Aequator erhält. Dieser Process wird durch die functionelle Ueberwicht der horizontalen Muskeln modificirt, so dass im horizontalen Meridian eine geringere Abnahme, bezw. eine Zunahme der Brechung stattfindet.

Dalén.

Guillery (348) macht darauf aufmerksam, dass gute Schiessleistungen bei mangelhafter Sehschärfe keine Seltenheit sind, und führt ein eclatantes

Digitized by Google

Beispiel von einem Sergeanten an, der bei kaum halber Sehschärfe einer der besten Schützen seines Truppentheiles war.

Pischel (352) giebt in kurzen Krankengeschichten folgende Casuistik: Das Bicyclefahren als Behandlung der Enophorie. Beobachtung von Papillitis während des Entwickelungsstadiums. Aniridia traumatica. Partielle traumatische Oculomotoriuslähmung. 2 Fälle von Entfernung eines Stahlsplitters aus dem grossen Electromagneten. Abelsdorff.

II. Allgemeine Pathologie, Diagnose und Therapie.

353. Leber, Th. und Addario, C. Angeborene Panophthalmitis und Bacillenbefund bei einer Ziege nebst Bemerkungen über fötale Augenentzündungen und Bildungsanomalien des Auges im Allgemeinen. v. Graefe's Arch. f. Ophthalm. XLIX, 1, p. 192.

354. Stoewer. Ueber die Wirkung pathogener Hefen am Kaninchenauge. v. Graefe's Arch. f. Ophthalm. XLIX, 1, p. 178.

355. Addario, C. Versuche über das Eindringen gelöster Substanzen durch Diffusion in die vordere Augenkammer nach Injection unter die Bindehaut. v. Graefe's Arch. f. Ophthalm. XLIX, 2, p. 362.

356. Addario, C. Ueber den Nachweis von Quecksilberchlorid im Humor aqueus nach Infection unter die Bindehaut. v. Graefe's Arch. f. Ophthalm. XLIX, 2, p. 375.

357. Bäck, S. Erwiderung auf die Bemerkungen zu der Arbeit des Herrn S. Bäck: »Experimentell-histologische Untersuchungen über Contusio bulbi des Herrn Dr. Denig. v. Graefe's Arch. f. Ophthalm. XLIX, 2, p. 470.

358. Lobanow, S. Zur Frage von der Bedeutung nicht pathogener Bacterien in der Infectionspathologie des Auges. Wjestnik Ophthalm. 1899, No. 2—3.

359. Faveau de Courmelles. Les rayons X en optique et en ophtalmologie. Rec. d'Ophtalm. 1899, No. 1, p. 5.

360. Pergens, E. Die Blutentziehung und die Revulsion in der Augenheilkunde. Zehender's klin. Monatsbl. f. Augenheilk. XXXVII, p. 191.

361. Brussi, M. Delle iniezioni sotto congiuntivali di sublimato in terapia oculare. Boll. della R. Acc. Med. di Roma. XXV. Fasc. 1—2.

362. Hirschberg, J. Die Magnetoperation in der Augenheilkunde. Leipzig 1899, Veit & Comp.

363. Kibbe, A. E. Electromagnets for use with the 110 volt direct current lightning circuit. Arch. of. Ophthalm. XXVIII. 2, p. 148.

364. van Millingen. Ueber endoculare Galvanokausis. Centralbl. f. prakt. Augenh. XXIII. p. 162.

Digitized by Google

365. Snegirew, K. W. Ueber Vibrationsmassage in der Augenheilkunde. Inang.-Diss., Moskau 1899.

366. Parisotti, O. Considerazioni sulla perimetria, Nuovo perimetro registratore. Boll. della R. Accad. Med. di Roma XXV, Fasc. 1—2.

367. Majewski, C. V. Ueber die corrigirende Wirkung des Hydrodiaskops Lohnsteins in Fällen von Keratoconus und unregelmässigem Astigmatismus. Zehender's klin. Monatsbl. f. Augenheilk. XXXVII, p. 162.

Leber und Addario (353) beobachteten bei einer neugeborenen Ziege eine doppelseitige Panophthalmitis. Es fanden sich erhebliche Veränderungen der Retina und des Uvealtractus, starke Eiterinfiltration mit beginnender Schrumpfung des Glaskörpers. Diese Thatsachen sprachen dafür, dass der Process schon vor der Geburt des Thieres bestand. Das Mutterthier war scheinbar gesund, doch ist man berechtigt, da bereits frühere Junge an krankhaften Störungen litten, an eine Uteruserkrankung desselben zu denken. Für die Entstehung der eitrigen Glaskörperinfiltration waren jedenfalls die im Glaskörper in grosser Menge zur Entwickelung gekommenen Bacillen verantwortlich zu machen, und zwar sowohl für deren Auswanderung aus dem Ciliarkörper, als aus der Retina. Dass die Panophthalmitis durch die im Auge nachgewiesenen Bacillen erzeugt worden war, musste als sicher angenommen werden. Ihrem Verhalten nach gehörten die Mikroorganismen zur Gruppe der Pseudodiphtheriebacillen. Jedenfalls handelt es sich im vorliegenden Falle um eine erbliche Augenerkrankung, die auch bei gesundem übrigen Körper auf der Uebertragung einer mikrobischen Krankheitsursache von der Mutter auf den Fötus beruht.

Stoewer (354) benutzte Reinkulturen der von ihm bei menschlicher Keratitis gefundenen Rosahefe, ferner der Hefe Busse und Curtis. Er impfte dieselben in den Bindehautsack, die Hornhaut, die vordere Kammer, subconjunctival und in den Glaskörper von Kaninchenaugen. Dieselben wirkten besonders entzündungserregend in der vorderen Kammer, subconjunctival riefen sie tumorartige Verdickungen hervor und im Glaskörper Trübungen und Auflagerungen der Netzhaut.

Unter die Conjunctiva bulbi injicirte Lösungen von Ferrocyankalium und Jodkalium gehen, wie Addario (355) nachgewiesen hat, durch Diffusion in den Humor aqueus über, nach Verlauf einer Zeit, die von 5 bis 10 Minuten schwankt. Das Maximum des Procentgehaltes im Kammerwasser wird nach etwa 1 Stunde erreicht. Die injicirte Substanz lässt sich im Humor aqueus noch 2 bis 3 Stunden nach der Injection nachweisen. Die in die vordere Kammer übergehende Menge des Salzes nimmt mit der Concentration der injicirten Flüssigkeit ab.

Weiter konnte Addario (356) feststellen, dass der Procentsatz von Quecksilberchlorid im Kammerwasser nach subconjunctivaler Injection desselben

Digitized by Google

nur ein höchst minimaler war, sodass diesen Injectionen kein antiseptischer Werth beizumessen ist.

Lobanow (358) stellte 2 Serien von Versuche (im ganzen 25 Versuche) an Kaninchen an, denen er verschiedene nicht pathogene lebensfähige Bacterienculturen (0,1 bis 0,2 ccm) in die Vorderkammer oder in den Glaskörper spritzte. In der einen Serie wurden die klinischen Erscheinungen, die nach der Einspritzung im Auge auftraten, bis zur vollständigen Rückkehr zur Norm beobachtet, oder, wenn intensivere Veränderungen auftraten, bis der Krankheitsprocess stehen blieb (während mehrerer Tage unverändert blieb). In der 2. Versuchsserie wurden dieselben Bacterienculturen eingespritzt, aber wenn die Krankheitserscheinung ihr Acme erreichten, wurde das Auge enucleirt und der mikroskopischen Untersuchung unterworfen. Eingespritzt wurden b. Candicans, b. Violateus, b. Ruber (aus Wasser), Sarcina lutea, b. Subtilis, b. Proteus vulgaris, b. Prodigiosus, microc. agilis, b. Fluorescenz putidus Flugge, microc. rosens und b. Mesentericus ruber. Die ersten drei (Bac. candicans, violateus und ruber) erwiesen sich auch für das Kaninchenauge als nicht pathogen. Schon nach 24 Stunden ist von der eingespritzten Cultur in der Vorderkammer nichts mehr zu entdecken, und das Auge ist reizlos und normal. Alle die übrigen sind für das Auge durchaus nicht indifferent und rufen Entzündungserscheinungen hervor, die sich bei verschiedenen Bacillen blos durch die Intensität unterscheiden. Die Sarcina lutea, bac. subtilis und b. Proteus vulgaris geben eine plastische Iritis, die in 5 bis 7 Tagen entweder spurlos vergeht, oder Synechien zurück lässt. Die übrigen verursachen eine plastische Irido-Cyclitis, die länger andauert, aber nicht in die Tiefe dringt und nicht zur Panophthalmitis führt. Die für die Vorkammer indifferenten Bacillen bleiben, auch in den Glaskörper eingespritzt, schadlos. Die Bacillen, die in die Vorderkammer gespritzt Entzündung verursachen, geben, in den Glaskörper gespritzt, noch heftigere Entzündungserscheinungen. Die durch die Bacillen verursachten Erscheinungen sind Folge ihrer biologischen Eigenschaften. Der Arbeit ist eine Uebersicht der entsprechenden Litteratur vorangeschickt.

Hirschmann.

Nach den Ausführungen von Pergens (360) sind Blutentziehungen, wie meistens angewandt, Ueberreste einer alten, auf falschen Anschauungen fussenden Pathologie, ebenso wie die Anwendung der Revulsiva, der Cauterien und Vesicantien; man hat Heilung und Verminderung des Schmerzgefühls als Gleiches zusammengeworfen, während letzteres leichter zu erreichen ist und nicht ersteres bedingt.

Nach einer Uebersicht der Geschichte der subconjunctivalen Injectionen giebt Brussi (361) eine anatomische Darstellung der Lymphcirculation im Auge, welche ihm für das Eindringen injicirter Ftüssigkeiten in die Cornea, Iris, Chorioidea und Glaskörper äusserst günstig erscheint. Eine eigene Ansicht, wie das Sublimat seine Wirkung entfaltet, giebt Verf. nicht, erkennt

Digitized by Google

aber auf Grund fremder und eigener Beobachtungen ihre grosse Wirksamkeit in den verschiedenartigen Affectionen an. Eine Lösung von 1 $^0/_{00}$ ist immer genügend. In den 3 Fällen eigener Beobachtung, welche den Schluss der Arbeit bilden, erzielten subconj. Sublimatinjectionen bei einer infectiösen Iridocyclitis post Extractionem und bei inficirter perforirender Hornhautverletzung Heilung, der dritte Fall, Hornhautabscess war bei der Veröffentlichung noch nicht geheilt. Die Injectionen waren durch Paracentesen unterstützt worden, sodass eine Beurtheilung der Wirkung der ersteren sehr problematisch bleibt.

Krahnstöver.

Kibbe (363) benutzt zur Erzeugung des Magnetismus im Electromagneten den elektrischen Strom der Lichtleitung und ist so von den Störungen, die der Gebrauch einer Batterie mit sich bringt, unabhängig. Er hat einen kleinen Handmagneten construirt, bei welchem die Stärke des Stroms durch vorgeschalteten Lampenwiderstand regulirt werden kann, und einen grösseren 3 Mal so starken, der direct an den Leitungsstrom von 110 Volt Spannung angeschlossen werden kann. Der letztere hängt an einem Ringe und hat vor dem Haab'schen Magneten den Vorzug der Beweglichkeit.

Abelsdorff.

Millingen (364) berichtet über 3 Fälle von Scleralverletzung, welche eine intraoculäre Infection zur Folge hatte. Durch galvanokaustische Behandlung der Wundränder wurde Heilung erzielt.

Die Arbeit von Snegirew (365) zerfällt in 3 Abschnitte: Der 1. Abschnitt enthält 1) eine geschichtliche Uebersicht der Anwendung der Massage in der Ophthalmologie, 2) die Beschreibung der verschiedenen Arten der Massage und der Technik, und 3) die Vibrationsmassage und deren Anwendung. Der 2. Abschnitt enthält experimentelle Untersuchungen über den Einfluss der Vibrationsmassage auf die Diffusion (Osmose) aus dem Conjunctivalsack in die Vorderkammer, nebst mikroskopischer Untersuchung der, der Massage unterworfenen Hornhaut, über den Einfluss der Vibrationsmassage auf die Entwickelung und den Verlauf inficirter Hornhaut wurden bei Kaninchen auf die Schnelligkeit der Aufsaugung von Blut und Eiter in der Vorderkammer, über dea Einfluss auf die normale Regenbogenhaut und den Verlauf künstlich erzeugter Regenbogenhautentzündungen, auf die Schnelligkeit der Aufsaugung von in den Glaskörper eingespritztem Blut und auf den intraocularen Druck in Augen mit Tn, T — und T +. Der 3. Abschnitt enthält die klinischen Untersuchungen und Beobachtungen über Anwendung der Vibrationsmassage zur Behandlung von Conjunctivalkrankheiten, Parenchymatöser Keratitis, Hornhautgeschwüren, Hornhauttrübungen, bei Anhäufungen von Blut und Eiter in der Vorderkammer, bei Entzündungen der Regenbogenhaut, traumatischer Cataract und bei Scleralerkrankungen.

Die Experimente wurden mit Ausnahme der Untersuchungen über den Einfluss der Massage auf die Druckverhältnisse im Auge, an Kaninchenaugen

Digitized by Google

ausgeführt. Zur Vibrationsmassage wurde der von Maklakow construirte Apparat benutzt; zur Bestimmung der Druckverhältnisse — der Maklakow'sche Tonometer.

Verf. resümirt die Resultate seiner zahlreichen Versuche und Beobachtungen kurz in Folgendem: Massage steigert bedeutend die Diffusion von Lösungen (Fluorescin, Atropin) aus dem Conjunctivalsack in die Vorderkammer, und zwar ungefähr proportional der Dauer der Massage. Die Vibrationsmassage steigert die Diffusion bedeutend stärker, als die gewöhnliche Massage. Die Vibrationsmassage begünstigt die Reinigung und Vascularisirung inficirter Hornhautwunden und die Aufsaugung von Blut und Eiter in der Vorderkammer. Zur Aufsaugung von Blut und Glaskörper trägt die Massage nichts bei. Der intraoculäre Druck wird durch die Massage herabgesetzt und zwar in glaucomatösen Augen bedeutender, als in normalen. Das Maximum der Druckherabsetzung beträgt 21,7 mm. Hg. Wiederholte Massage unterhält die erlangte Druckherabsetzung binnen mehrere Tage. — Die klinischen Beobachtungen zeigen, dass die Massage in Allgemeinen den Aufsaugungungsprocess bedeutend hebt. So beschleunigt die Vibrationsmassage bei folliculären Conjunctivalerkrankungen das Schwinden der Follikeln, bei subconjunctivalen Blutergüssen — die Aufsaugung des Blutes, bei Hornhauttrübungen — die Aufsaugung von Infiltraten, bei Regenbogenhautentzündungen — die Aufsaugung des Exsudates. Der Schwund von Hypopyen, die Aufsaugung von Linsencorticalmassen und die Aufsaugung der Infiltration bei Episcleritis wird durch die Vibrationsmassage bedeutend beschleunigt. Verf. hält sich, auf Grund seiner Untersuchungen, berechtigt, das Wesen der Wirkung der Massage auf 1) die unmittelbare mechanische Einwirkung, 2) den Einfluss auf das Gefässsystem (sowohl die Blut-, wie die Lympfgefässe) und 3) den Einfluss auf die Nerven, (hauptsächlich auf die Vasomotoren) zurückführen zu dürfen. Die Massage begünstigt die Entleerung der Gefässe und hebt, durch Einwirkung auf die Gefässmuskulatur, den Gefässtonus. Dadurch werden Stauungen gehoben, der intraoculare Druck herabgesetzt, die Diffusion, der Stoffwechsel und die Absaugung pathologischer Producte gesteigert. Der unmittelbaren mechanischen Einwirkung der Massage ist die günstige Wirkung bei Blut und Eiter in der Vorderkammer und besonders bei traumatischen Cataract zuzuschreiben. Hirschmann.

In Uebereinstimmung mit Anderen war Parisotti (366) zu der Ueberzeugung gekommen, dass die Aufmerksamkeit des Untersuchten bei Aufnahmen des Gesichtsfeldes auf letzteres von ausgedehntem Einfluss sei. Bewegungen der Hand des Arztes, Geräusche des Schlittens u. s. w. können besonders bei weniger intelligenten Patienten die Aufmerksamkeit stark ablenken. Eine weitere Fehlerquelle liegt in der Zeit, die erforderlich ist, um den Gesichtseindruck zu Wort zu bringen, sodass nothwendiger Weise das Instrument ein weiteres Stückchen Weg zurücklegt. Um diesen Uebelständen nachzuhelfen,

Digitized by Google

hat Verf. ein selbstregistrirendes Perimeter construirt, dessen wesentliche Eigenschaften kurz folgende sind. An Stelle des gewöhnlich angewandten Bogens trägt dasselbe eine gerade Schiene, welche die den Bogengraden entsprechenden Einschnitte trägt. Die durch Drehung der Schiene beschriebene Figur ist also ein Kegelmantel, anstatt der Kugeloberfläche. Es ist klar, dass je nach der Grösse des Winkels dieses Kegels die Theilstriche der Schiene, sei es von der Spitze zur Peripherie oder umgekehrt, immer an Grösse zunehmen werden. Aus praktischen Gründen wählt Verf. für sein Instrument einen Winkel von 25°, bei welchem also die grösseren Theilstriche dem centralen Gesichtsfeld entsprechen. Es wird so eine grössere Feinheit der Beobachtung bei den centralen Partien des Gesichtsfeldes ermöglicht; ausserdem aber dadurch, dass die Schiene an der Peripherie näher dem Auge kommt als an der Spitze, wird dort wegen der Grösse des Netzhautbildes dem Patienten das Erkennen der Marke erleichtert, was nach Ansicht des Verfassers von grossem Vortheil ist. Der Arzt wird durch schwarzen Carton ganz dem Patienten verdeckt. Für den technischen Theil muss auf das Original verwiesen werden.

Krahnstöver.

In 15 Fällen von unregelmässigem Astigmatismus und Kerato conus erzielte Majewski (367) durch Anwendung des Lohnstein'schen verbesserten Hydrodiaskops eine bedeutende Verbesserung des Sehvermögens.

III. Heilmittel und Instrumente.

368. Praun, E. Ueber die Anwendung des Protargols in der Augenheilkunde. Centralbl. f. prakt. Augenheilk. XXIII, p. 129 und 170.

369. Gidschen, L. N. Protargol bei Augenkrankheiten. Wojenno. Med. Journ. 1899, No. 3.

370. Snegirew, K. Ueber die Anwendung des Protargol in der Augenpraxis. Med. Obosren. 1899, No. 5.

371. Hirschberg, F. Zur Holocainfrage. Centralbl. f. prakt. Augenheilk. XXIII, p. 181.

372. Rudin. Pyoctaninum coeruleum als diagnostisches und therapeutisches Mittel in der Augenpraxis. Wjest. Ophthalm. 1899, No. 3.

373. Wolffberg. Die Formalin-Bolus-Paste. Wochenschr. f. Ther. u. Hyg. des Auges 1899, No. 33.

374. Thorner, Walther. Ein neuer stabiler Augenspiegel mit reflexlosem Bilde. Zeitschr. f. Psych. und Phys. der Sinnesorgane, XX, p. 294.

375. Czapski, S. Binoculares Cornealmikroskop. v. Graefe's Arch. f. Ophthalm. XLIX, 1, p. 229.

376. Triepel, H. Weitere Mittheilungen über decentriren bisphärischer Linsen. v. Graefe's Arch. f. Ophthalm. XLIX, 2, p. 432. c. Ref. No. 389.

Digitized by Google

Praun (368) wandte das Protargol (1 : 10) in Form von Umschlägen, Einträufelungen, Salben und Durchspülungen der Thränenwege an und erzielte günstige Erfolge bei der Conjunctivitis acuta und subacuta cum secretione, der Ophthalmia catarrhalis acuta, der Conjunctivitis catarrhalis chronica hypertrophica cum secretione, und der Blennorrhoea neonatorum. Ebenso wirkte das Mittel günstig bei Conjunctivitis und Keratitis ekzematosa mit Catarrh und Secretion der Bindehaut, bei Pannus phlyctaenulosus, Trachom und Ekzema marginale palpebrarum und Dacryocystoblennorrhoe.

Gidschen (369) fand die Protargollösungen weniger reizend und meist besser und schneller wirkend, als Lapislösung. Selbst Trachome und Pannus heilten beim Protargolgebrauch. Hirschmann.

Nach den Beobachtungen Snegirew's (370) hat das Protargol keine Vorzüge vor den Lapislösungen. Die Reizerscheinungen waren beim Protargol nicht geringer, selbst bisweilen lästiger, als beim Lapis.

Hirschmann.

Nach den Erfahrungen von Hirschberg (371) ist das Holocain dem Cocain nicht nur gleichwerthig, sondern sogar vorzuziehen. Die Wirkung desselben ist kräftiger bei der Iridectomie, der Schieloperation und der Cauterisation des Hornhautgeschwürs.

Rudin (372) möchte Ptyoctaninum coeruleum auf Grund seiner Beobachtungen als unverdient vergessen erachten. Hornhautverletzungen und eine nach Extraction mit Glaskörperverlust klaffende Wunde heilten beim Gebrauche einer 1 %igen Pyoctaninlösung (1—2 Mal täglich) vortrefflich. Bei Ulcus corn. serpens wurde die Lösung 2—6 Mal täglich eingeträufelt, wobei der Geschwürsgrund rasch gereinigt wurde und das Hypopyon schwand. Stellen, die vom Epithel entblösst sind, färben sich sofort blau. Es werden auf diese Weise feine, sonst unsichtbare epithellose Stellen (nach Verletzung, Diphtheritis etc.) auf der Hornhaut und Conjunctiva sichtbar gemacht.

Hirschmann.

Die Formalin-Bolus-Paste empfiehlt Wolffberg (373) bei Behandlung der Hypopyon-Keratitis.

Für Abschnitt IV—VII Referent:
Dozent **Dr. St. Bernheimer**, Wien.

IV. Anatomie.

377. F. Terrien. Mode d'insertion des fibres zonulaires sur le critallin et rapport des ces fibres entre elles. Arch. d'opht. T. XIX, Avril 1899.

378. Ischreyt, G. Anatomische und physikalische Untersuchungen der Rindersclera. v. Graefe's Archiv, Bd. XLVIII, 2, p. 384.

Digitized by Google

Nach den Untersuchungen von Terrieu (377) bilden die zur Linse ziehenden Zonulafasern 2 Gruppen. Die erste besteht aus den Fasern, welche sich zur vorderen und hinteren Linsenkapsel begeben und sich in einiger Entfernung von ihr in feine Elementarfasern spalten, von denen eine jede sich nicht punktförmig anheftet, sondern eine Strecke weit auf der Kapsel aufliegend, mit dieser verschmilzt, sodass die Kapsel an dieser Stelle dicker ist. Nur die mehr nach vorn gelegenen Fasern lassen sich eine Strecke weit auf der Kapsel verfelgen, während die Insertion der mehr nach rückwärts gelegenen Fasern nicht so lang ist. — Die 2. Gruppe besteht aus den zum Aequator ziehenden Fasern, diese sind schmäler, breiten sich zuweilen fächerförmig, in anderen Fällen unregelmässig aus und zeigen quergestellte Verbindungsfasern. Kurz vor ihrer Anheftung am Linsenäquator spalten sich die Fasern pinselförmig in Elementarfasern, von denen eine jede sich in einem Punkt mit der Kapsel verbindet. — Die Endigungen der Zonulafasern auf der Linsenkapsel ist demnach dieselbe wie ihr Ursprung aus der Glasmembran der Chorioidea. Hier wie dort feinste Fibrillen. Die vorderen und hinteren Fasern dienen der Accommodation, die intermediären lediglich der Befestigung der Linse in ihrer Lage. v. Mittelstaedt.

Ischreyt (378) charakterisirt die Rindersolera anatomisch als ein complicirtes Organ. Durch mikroskopische Untersuchung lässt sich ein System des Bündelverlaufes construiren. Im hinteren Abschnitt verlaufen die Bündel vorwiegend in schräger Richtung, wie die Seidenschnüre des Netzes eines Gummigebläses und schneiden sich ungefähr unter einem rechten Winkel.

In der Gegend des Retractor treten oberflächliche Ringbündel auf, zwischen welchen sich die Verlängerungen der Sehnen in meridionaler Richtung einsenken. Aehnliches ist bei den Insertionen der graden Muskeln der Fall. Die Sehnen senken sich strahlenförmig in die Tiefe, verästeln sich und nehmen zwischen sich Ringbündel auf. Ein Gurt kräftiger Ringbündel liegt ausserdem noch aussen dieser Zone auf und stützt so auf vollkommene Weise die Verankerung der Muskelsehnen. Am Limbus verwirrt sich das bisher verhältnissmässig einfache Gewebe zu einem dichten Filz.

Die ausgedehnten physikalischen Untersuchungen beziehen sich auf Dehnbarkeit und Festigkeit der Rindersclera, wobei die diesbezüglichen Experimente in verschiedener Weise an bestimmten Scleraabschnitten (Streifen) angestellt worden. Es ergiebt sich, dass die Sclera in ihren einzelnen Abschnitten grosse Verschiedenheiten der physikalischen Beschaffenheit aufweist. — Wenn eine elastische Compensationsvorrichtung der Sclera für Druckschwankungen besteht, dann muss daran festgehalten werden, dass nur der hintere Abschnitt der Sclerakapsel hierfür organisirt sein kann.

Digitized by Google

V. Physiologie.

379. Weiland, C. The law of Listing and some disputed points about its proof. Arch. of Ophthalm. Vol. XXVIII, 2, p. 191.

280. Perewosnikow. Zur Lehre von den endoptischen Erscheinungen. Wojenno-med. Journ. 1899, III.

381. Kouwenhoven, W. Seniele Over verziendheid. Dissert. Amsterdam 1899.

382. Guillery. Messende Untersuchungen über den Formensinn. Arch. f. d. ges. Physiologie, Bd. 75.

383. Samojloff. Zur Kenntniss der nachlaufenden Bilder. Zeitschr. f. Psych. u. Phys. d. Sinne, Bd. XX, H. 2 u. 3, p. 118.

384. Wecker, L. de. Das Weinen und Thränen der Neugeborenen. Offenes Sendschreiben an Prof. Axenfeld. Zehender's Klin. Monatsbl. f. Augenheilk. XXXVII, p. 222.

385. Axenfeld, Th. Das »reflectorische Weinen« der Neugeborenen nebst Bemerkungen über die angebliche besondere Drüse des psychischen Weinens. Antwort auf das offene Sendschreiben L. de Wecker's. Zehender's Klin. Monatsbl. f. Augenheilk. XXXVII, p. 259.

386. Krückmann, E. Physiologisches über die Pigmentepithelzellen der Retina. v. Graefe's Archiv, Bd. f. Ophthalm. XLVIII, 1.

387. Jaesche, O. Zum Binocularsehen. Arch. f. Augenheilk. Bd. XXXIX, 2, p. 188.

388. Morrey, B. Die Präcision der Blickbewegung und der Localisation an der Netzhautperipherie. Zeitschr. f. Psych. u. Phys. d. Sinnesorg. Bd. XX, 4 u. 5, p. 317.

389. Triepel, H. Weitere Mittheilungen über Decentriren bisphärischer Linsen. A. v. Graefe's Archiv f. Ophthalm. Bd. XLVIII, 2, p. 432.

390. Uhthoff, W. Ein Beitrag zur congenitalen totalen Farbenblindheit. Zeitschr. f. Psych. u. Phys. d. Sinnesorg. Bd. XX, 4 u. 5, p. 326.

391. Zindler, K. Ueber räumliche Abbildungen des Continuums der Farbenempfindungen und seine mathematische Behandlung. Zeitschr. f. Psych. u. Phys. d. Sinnesorg. Bd. XX, 4 u. 5, p. 226.

392. v. Zehender. Die Form des Himmelsgewölbes und das Grösser-Erscheinen der Gestirne am Horizont. Zeitschr. f. Psych. u. Phys. d. Sinnesorg. Bd. XX, 4 u. 5, p. 353.

393. Asher, Z. Monoculares und binoculares Blickfeld eines Emmetropen. v. Graefe's Archiv, f. Ophthalm. Bd. XLVIII, 2.

Weiland (379) zeigt in einfacher mathematischer Weise, dass die Augenbewegungen nicht nur allgemein dem Listing'schen Gesetze gehorchen, sondern auch der genaue Betrag der Drehungen mit demselben übereinstimmt. Verf. hält es für wahrscheinlich, dass das Listing'sche Gesetz nur ein anderer Ausdruck des Wundt'schen Gedankens ist, dass das Auge in einer die geringste Muskelanstrengung erfordernden Weise in neue Stellungen bewegt wird. Abelsdorff.

Digitized by Google

De Wecker (384) tritt Axenfeld entgegen und wundert sich, dass er die Behauptung aufstellen konnte, dass das reflectorische Weinen oder das Thränen der Augen bei Kindern von 3—4 Wochen ganz fehle; während man doch oft beobachten könne, wie Neugeborene von wenigen Tagen, deren Augen, wegen Abschluss des Thränenkanals thränen und nach kurzer Sondirung von diesem Uebelstande befreit werden.

Axenfeld (385) macht de Wecker auf den Unterschied zwischen »reflectorischem Weinen« und Thränen aufmerksam. De Wecker's Einwand sei kein Beweis für das reflectorische Weinen Neugeborener. Immerhin konnte Axenfeld durch Nachprüfung der Kirchenstein'schen Versuche feststellen, dass der Neugeborene in der That ein gewisses reflectorisches Weinen besitzt. Das psychische Weinen beim Neugeborenen fehlt aber vollständig und das reflectorische ist nur auf gewisse Reize hin, in erheblich geringerer Menge als später vorhanden. Ferner hält Axenfeld die Angabe de Wecker's, dass die Glandula palpebralis ausschliesslich die Drüse des psychischen Weinens sei während die orbitale constant, reflectorisch arbeite, für vollkommen unbewiesen.

Triepel (389) hat in einer früheren Mittheilung (d. Arch. Bd. XLVI, S. 384) Berechnungen angegeben mit Hülfe deren sich leicht bestimmen lässt, um welchen Betrag man eine bisphärische Linse decentriren muss, um eine gewünschte prismatische Ablenkung zu erzielen. Verf. stellte in zwei Tabellen die Decentrirungsgrössen bei biconvexen und biconcaven Gläsern und jenen Prismen zusammen, die gleichgrosse Ablenkungen bewirken. Da der Praktiker gewöhnlich so vorgeht, dass er zuerst das die Ametropie corrigirende Glas bestimmt, und dann das Prisma aussucht, so giebt Verf. seinen damaligen Rechnungen die entsprechende Erweiterung. Auf den beigegebenen Tabellen wird diesem praktischen Bedürfnisse genügt. (S. O.).

Uhthoff (390) liefert eine genaue und werthvolle Untersuchung eines congenital total Farbenblinden, durch welche die Ergebnisse früherer Untersucher vielfach bestätigt werden und noch strittige Fragen klargestellt werden.

Es gelang Uthhoff gleich König in seinem Falle die wichtige Thatsache des Bestehens eines kleinen centralen Scotoms (ca. 1,5° Durchmesser) nachzuweisen. Es liesse sich dieser Befund mit dem Mangel resp. einer Functionsunfähigkeit der Zapfen in der Fovea centralis erklären.

Der eigenartige Nystagmus weist daraufhin, dass eine ganz circumscripte Stelle deutlichsten Sehens, in der Macula lutea Fovea functionell nicht existirt und der Farbenblinde somit beim scharfen Fixiren, bald die eine, bald die andere Stelle seiner gleichmässig functionirenden Macula lutea einstellt. Sichtbare pathologisch ophthalmoskopische Veränderungen fehlen bei der angeborenen totalen Farbenblindheit. Im Spectralapparat erscheint für den Achromaten das rothe Ende deutlich verkürzt, das violette dagegen nicht. Die hellste Stelle im Spectrum liegt im Grün bei ca. 530 μ. Ganz in Uebereinstimmung

Digitized by Google

mit der Hering'schen Lehre von der weissen und der farbigen Valenz der Farben waren die vergleichenden Untersuchungsresultate zwischen dem achromatischen und dem normalen Auge.

VI. Refraction und Accomodation.

394. Szili, A. Ueber die Frage der Operation der Myopie mit Krankendemonstration. Ungarische med. Presse 1899 No. 10.

395. Mohr, M. Ein operirter Fall von Myopie. Bericht über die Sitzung des Budapester Aerztevereins, Ungarische medic. Presse 1899, No. 10.

396. Reddingius, R. A. Esophorie als oorzaak van Schoolmyopie. Geneesk. Courant, No. 8, 1899.

397. Dobrowolsky, W. Das Verschwinden des Accommodationskrampfes in Folge von Eserinanwendung. Zehender's Klin. Monatsbl. f. Augenheilk. XXXVII, p. 216.

398. Hertel. Ein Beitrag zur Frage der Myopieoperation. v. Graefe's Archiv, Bd. XLVIII, 2

399. Schoute, G. L. Die scheinbare Accommodationsfähigkeit der aphakischen Langaugen. v. Graefe's Archiv, f. Ophthalm. Bd. XLVIII, 2.

400. Schmidt-Rimpler. Die operative Behandlung hochgradiger Kurzsichtigkeit und ihrer Indicationen. Therapie der Gegenwart, Jahrg. 1, 4.

A. Szili (394) und M. Mohr (395) sprechen sich entschieden gegen die Operation der Myopie an beiden Augen aus, da wir vor Allem noch nicht genügend Erfahrung haben, um über das Schicksal eines operirten myopischen Auges vollkommen beruhigt zu sein. Ferner ist noch der Umstand in Betracht zu ziehen, dass das Sehen in der Nähe sammt der Correction nie ein so gutes ist, wie das vor der Operation, und dass auf diese Weise der Patient auf der einen Seite einen relativ grösseren Nachtheil erleidet, als er durch das bessere Sehen in die Ferne nach der Richtung gewonnen hat.

Herrnheiser.

In 8 von 24 wegen Myopie discindirten Patienten der Jenenser Klinik sah Hertel (398) in verschiedenen Zwischenräumen nach vollendeter Resorption der Linse Trübungen im Pupillargebiete auftreten. In sechs Fällen handelt es sich um derbe Nachstare, die bei Stellung der Prognose gewiss in Betracht gezogen werden müssen, da bei Zerreissung derselben der Glaskörper zerklüftet werden muss, was bei Myopen gewiss nicht bedeutungslos ist.

In zwei Fällen handelte es sich aber um Trübungen, Veränderungen im vorderen Abschnitte des Glaskörpers.

Eine Ursache für diese Veränderung des Glaskörpers kann nicht angegeben werden. Es ist aber jedenfalls mit ihr zu rechnen und dieselbe namentlich als eine mit der Myopie zusammenhängende Erkrankung des Glas-

Digitized by Google

körpers aufzufassen, ein Grund mehr, Myopieoperationen niemals bilateral vorzunehmen.

Schmidt-Rimpler (400) bespricht den Werth und die Nachtheile der Myopieoperation. Er sieht in derselben einen dankenswerthen Fortschritt der Myopietheraphie, jedoch nur, wenn die Indicationen in der oft erwähnten Weise eingeschränkt werden und die nöthige Vorsicht geübt wird.

Die Operation ist gewiss nicht im Stande, die durch Myopie bedingten krankhaften Veränderungen des Auges hintanzuhalten, sie ist nicht gefahrlos, sie hat nur den Zweck, in ausgewählten Fällen die Sehschärfe für die Ferne zu verbessern.

VII. Muskeln und Nerven.

401. Auerbach, M. Ueber die Krümmung der Vorderfläche der Hornhaut. Medic. Obosrenji 1898, XII.

402. Auerbach, M. Veränderungen des Hornhautastigmatismus unter dem Einflusse von Operationen an den geraden Muskeln. Aus der Moskau'schen Universitäts-Augenklinik. Ebenda 1899, V.

403. Stevens, G. P. Historische Bemerkungen über Strabismus und andere Anomalien der Augenmuskeln. Annal. of Ophth. April 1899.

404. Reddingius, R. A. Over het wezen van scheelzien en de indicatie voor operati of ingrypen. s'Gravenhage 1899.

405. du Bois-Reymond u. Silex. Ueber corticale Reizung der Augenmuskeln. Arch. f. Anatom. u. Phys. Phys. Abth. 1899, p. 174.

406. Sachs, M. Ueber das Alterniren der Schielenden. v. Graefe's Arch. f. Ophthalm. Bd. XLVIII, 2.

407. Bernheimer, St. Bemerkungen zu L. Bach's Arbeit: Zur Lehre von den Augenmuskellähmungen etc. v. Graefe's Arch. f. Ophthalm. Bd. XLVIII, 2 u. 3.

408. Schweigger. Zur Technik der Vorlagerung bei Schieloperationen. Arch. f. Augenheilk., Bd. XXXIX, 2.

Die Untersuchungen Auerbach's (401 u. 402) mit dem Ophthalmometer von Javal-Schiötz ergaben eine stetige Zunahme der Krümmungsradien der Hornhaut vom Centrum zur Peripherie. Diese Zunahme ist keine gleichmässige, die Differenz der Halbmesser von zwei benachbarten Stellen wächst gegen die Peripherie. Diese Abflachung der Hornhaut ist in der medialen Hälfte bedeutend stärker als in der lateralen. Um zu eruiren, ob diese Eigenthümlichkeiten nicht vom Zug der Augenmuskeln abhängen, untersuchte A. 17 Augen in dieser Hinsicht, vor und nach, an ihnen ausgeführten Schieloperationen (Tenotomie des rechten intern. und des rechten extern., Tenotomie des rechten intern. und Vornähung des r. extern. und Tenotomie des rechten extern. mit Vornähung des rechten intern.). Auerbach fand bei allen Tenotomien des Internus eine Zunahme des Hornhautastigmatismus von 1,0—1,2 D.

Digitized by Google

Diese Zunahme betraf fast constant die Krümmung des vertical. Meridianes. Die Tenotomie des rechten extern. giebt dasselbe Resultat, aber weniger constant. Die Tenotomie mit Vornähung des Antagonisten giebt eine Abnahme der Refraction in beiden Meridianen. Die Details und Erklärungen sind zum Referiren nicht geeignet. Hirschmann.

Stevens (403) beschreibt in diesem interessanten Artikel den in den Methoden zur Erforschung der Abweichung der Augen, der Anomalien der Augenmuskeln und ihre Behandlung gemachten Fortschritt von der Zeit des Ambroise Paré bis auf unsere eigene Zeit, in welcher er selbst eine solche wichtige Rolle in der Entwickelung des Gegenstandes in allen seinen Beziehungen gespielt hat. Burnett.

Sachs (406) berichtet über eine Anzahl von Versuchen die er in der Absicht unternommen hat, um die Bedingungen kennen zu lernen, unter denen die für das Schielen eigenthümliche Erscheinung des Alternirens auftritt.

Seine Untersuchungen beziehen sich zunächst auf jene Fälle, wo die Augen alternirend zur Fixation verwendet werden, ohne dass irgend eine Bewegung diesen Vorgang begleitet. Es sind vier Typen möglich, nach welchen die alternirende Fixation ausgeführt wird. Die Fälle von Strabismus convergens alternans und das Gros der Fälle von Strabismus divergens gehören dem Typus I an. Wird nämlich ein Object in die Gesichtslinie je eines Auges gebracht, so genügt die Aufforderung das eine oder das andere Object zu fixiren um abwechselnd das eine oder das andere Ange zum Fixirenden zu machen.

Der Typus II gilt für die meisten Fällen von monoculärem Schielen mit Schwachsichtigkeit des Schielauges. Bei diesem muss das meist fixirende Auge zur Fixation des Schielauges verdeckt werden, während für das meist schielende das Verdecken unnöthig ist; das meist fixirende übernimmt die Fixation ohne weiteres.

Zum Typus III, bei welchen bei Vorhalten eines Objectes und abwechselndem Verdecken der Augen keine Einstellbewegung auftritt, gehören die seltenen Fälle von excentrischer Fixation des Schielauges.

In der IV. kleineren Gruppe von Fällen können endlich die Augen überhaupt nicht alternirend zur Fixation verwendet werden, ohne dass hierbei eine Augenbewegung erfolgen würde.

Verf. geht nun auf die Analyse dieser Fälle ein und beschreibt seine Versuche und Beobachtungen, die sich auf das Alterniren bei bewegtem Blick beziehen.

Das Eingehen in die Einzelheiten dieser interessanten Studie ist in dem kurzen Referate nicht gut möglich.

Bernheimer (407) widerlegt die Einwände Bach's bezüglich der Localisation der Binnenmuskulatur des Auges in den Nebenkernen des Oculomotoriuscentrums und liefert einen neuen experimentellen Beweis für die Richtigkeit seiner Anschauung.

Digitized by Google

Wenn man an narkotisirten Affen die Vierhügeldächer abträgt und die Oculomotoriuskernregion, durch einen glatten Medianschnitt halbirt und solche Affen nicht mehr spontan oder auf periphere Reize Augen- oder Pupillenbewegungen ausführen, so erhält man noch durch Reizung der verschiedenen Theile, der durch den Medianschnitt leicht zugänglichen Kernregion ganz isolirte Augenbewegungen derselben Seite und isolirte Contraction der gleichseitigen Pupille. Diese Pupillenbewegung trat nur dann auf, wenn man mit der Electroe innerhalb des Medianschnittes, unter dem Aquäductus, im vorderen Drittel der vorderen Vierhügelgegend reizte. Es ist dies genau die Gegend des kleinzelligen Medialkerns beim Affen und Menschen. Von keiner anderen Stelle aus liess sich mit gleichstarken Strömen Contraction der Pupille erzielen.

Schweigger (408) verbindet, wenn beim Schielen nach innen die lineare Ablenkung mehr als 5—6 mm, beim Schielen nach aussen 4—5 mm beträgt, die Tenotomie mit der Vorlagerung des Antagonisten. Damit der Muskel bei der Operation (Vorlagerung) durch die untergelegten Sonden nicht gezerrt werde und dadurch das zu verkürzende Stück nicht unrichtig bestimmt werde, liess er ein Instrument construiren, welches es ermöglicht, die vorher bestimmte lineare Ablenkung und entsprechend vorzunehmende Verkürzung an demselben einzustellen. Die beiden Sondentheile des Instruments werden dann in der genau bestimmten Entfernung von einander unter den freigelegten Muskel geschoben. Sie geben somit das zu verkürzende Stück an, halten den Muskel glatt vom Bulbus ab und verhüten jegliche Zerrung. Die Nähte können dann in der bekannten Weise angelegt werden. Soll der Muskel um mehr als 6 mm verkürzt werden, so vertheilt Schweigger die Verkürzung auf die betreffenden Muskeln beider Augen. Das praktische Instrument verfertigt R. Wurach, Berlin C, Neue Promenade 5.

Vermischtes.

Am 18. September 1899 starb in Graz der Direktor der dortigen ophthalmologischen Klinik, Prof. Dr. Borysiekiewicz.

Digitized by Google

Digitized by Google

Systematischer Bericht

über die

Leistungen und Fortschritte der Augenheilkunde

im zweiten Quartal 1899.

Erstattet von

Privatdocent Dr. St. Bernheimer in Wien, Stabsarzt Dr. O. Brecht, Professor Dr. R. Greeff, Professor Dr. C. Horstmann, Dr. R. Schweigger in Berlin,

unter Mitwirkung von

Dr. G. Abelsdorff, Berlin, Dr. S. M. Burnett in Washington, Docent Dr. Dalèn in Stockholm, Privatdocent Dr. J. Herrnheiser in Prag, Professor Dr. Hirschmann in Charkow, Dr. Krahnstöver in Rom, Dr Lister in London, Dr. P. von Mittelstaedt in Metz, Professor Dr. Da Gama Pinto in Lissabon, Dr. Sulzer in Paris, Dr. C. H. A. Westhoff in Amsterdam etc.

Redacteur: C. Horstmann.

Für Abschnitt VIII—XII Referent

Dr. R. Schweigger, Berlin.

VIII. Lider.

409. Schmeichler, L. Eine Secretionsanomalie der Meibom'schen Drüsen. Wien. med. Wochenschr. 1899, No. 8 u. ff.

410. Vehmeyer. Zur Pathologie und Therapie des Chalazions. Wochenschr. f. Ther. u. Hyg. d. Auges. Jahrg. II, No. 28.

411. Kugel, L. Ueber ein operatives Verfahren zur Heilung von Lidverdickung bei ulceröser Blepharitis. v. Graefe's Archiv f. Ophth. XLVIII, 2, pag. 459.

412. Westhoff, C. A. H. Distichiasis congenita hereditaria. Medisch Weekblad, 13. Mai 1899.

413. Hirschberg, J. Penelope, eine ungewöhnliche Lidoperation. Deutsche med. Wochenschr. 1899, No. 26, p. 418.

414. Koster, W. Gzn. Een geval van herpes zoster ophthalmicus. Geneesk. Tydschrift 1899, I, p. 360.

415. Cohn, R. D. Ueber den Herpes zoster ophthalmicus. Archiv f. Augenheilk. XXXIX, 2. p. 148.

416. Abadie, Ch. Nature et traitement du zona. Arch. d'opht. T. XIX, No. 5, Mai 1899, p. 306.

417. Pfingst, A. Report of a case of Herpes zoster ophthalmicus. Ophth. Rec. VIII, 5, p. 217.

418. Flemming. A case of ophthalmic Herpes with Hypopyon-Keratitis. The Lancet 1899, No. 3, 4.

Digitized by Google

419. Burnett Swan M. Gangränöse Ulzerationen, das Gesicht, einschliesslich beider Augenlider angreifend und beide Augäpfel zerstörend, als Folge des Bisses eines Mannes. Journ. Amer. Med. Assoc. 24. Juni 1899.

420. Brooks, A. For removal of warts of the lid. Ophthalm. Record. Vol. VIII., 4, p. 180.

421. Colucci, G. Papilloma simmetrico dell'angolo posteriore dei quattro margini palpebrali Osservazione clinica ed anatomica. Ann. di Ottalm. XXVIII. 2, p. 166.

422. Van Duyse. Lymphangiome caverneux éléphantiasique de la paupière chez un nouveau-né. Arch. d'opht. T. XIX, No. 5, Mai 1899, p. 273. (Mit Abbildungen).

423. Gotti. Sulla cura dell'ectropion colla cauterizzaziono della congiuntiva. Bull. delle Scienze Med. di Bologna, Marzo 1899.

424. Noyes, H. Plastic operation for ectropium of the lower lid, with remarks. New-York, Eye and Ear Inf. Rep. VII, 1, p. 1.

425. Amsterdamsky, A., Einige Worte über die Operation des Entropium nach Mohan und Panas. Medic. Obosren. 1899, V.

426. Wilbrand, H. Ueber schlaffe hysterische Ptosis. Archiv f. Augenheilk. XXXIX, 2 p. 172.

427. Jaesche, E. Bemerkungen zu Lidoperationen. St. Petersbg. med. Wochenschr. 1899, No. 14.

428. Koster, W. Eine neue Methode der Ptosisoperation. Zeitschr. f. Augenheilk. 1899, I, 6, p. 543.

429. Berger, E. und Loewy, R. Nouveau procédé opératoire pour l'épicanthus. Revue illustr. de Polytechn. Méd. et Chirurg. 1899, No. 1.

Schmeichler (409) sah bei einem 13 jährigen Knaben in den Meibom'schen Drüsen neben Kalkconcrementen von gewöhnlicher Grösse ein solches von Kleinlinsengrösse, welches die Conjunctiva um 1 mm überragte, aber keine Beschwerden, auch keine Reizung der Cornea machte. — Bei einem anderen Patienten handelte es sich um eine acute Entzündung Meibom'scher Drüsen, welche nach 6 Tagen einen bohnengrossen Eiterpfropf entleerten.

Kugel (411) erzielte bei 8 Patienten mit Lidverdickung und recidivirender Geschwürbildung Heilung von der Verdickung, sowie von der Neigung zu Geschwüren durch Abtragen einiger Lamellen vom Tarsus parallel zu seiner Oberfläche, welche er durch Spaltung des Lides in zwei Blätter blosslegt und dann wieder versenkt.

(412) Ein 8 Jahr altes Mädchen war lichtscheu. Die Cilien waren beiderseits normal. Lidränder gesund, keine Spur von Blepharitis. An der scharfen inneren Lidkante sowohl des oberen als des unteren Augenlides beiderseits sah man eine grosse Anzahl ziemlich langer normaler Haare, an den oberen Augenlidern mindestens fünfzehn. Die Conjunctiva war roth in Folge der Reizung, aber keine Spur von Trachom. Nach Epilation war die Lichtscheu

Digitized by Google

verschwunden und das Auge nicht mehr roth. Elektrolytische Epilation wurde angewandt.

Die Mutter hatte auch von der Geburt an Augenhaare, welche nach innen wuchsen; ebenso ein Bruder des Mädchens. Ihr Onkel und noch ein paar Familienmitglieder hatten es auch. Wirkliche Distichiasis (Doppelreihe von Cilien) ist selten, und hereditäre Fälle noch nicht beschrieben.

Dr. C. H. A. Westhoff.

Bei einem Patienten, dem wegen Entropium nach Spencer-Watson zwischen Cilien und freien Lidrand ein Hautstück implantirt worden war, rückte Hirschberg (413) wegen der Entstellung sowie der reibenden Wollhärchen am Lidrand die Cilien wieder an die alte Stelle und deckte den Intermarginaltheil mit Lippenschleimhaut. Die erste Operation nennt Hirschberg »Bäumchen verwechselt euch« und auch ἐναλλαγή, die zweite »Penelope«.

Cohn (415) bringt etliche Krankengeschichten und eine ausführliche Bearbeitung sämmtlicher bei Herpes zoster ophthalmicus beobachteten Complicationen: Erkrankungen an Hornhaut, Uvealtractus, Netzhaut, Sehnerv, Muskeln, sowie an Glaucom und sympathischer Ophthalmie.

Nach Abadie's (416) Ansicht ist der Herpes zoster ophthalm. keineswegs ein Leiden des ersten Trigeminusastes, sondern der vasomotorischen Nerven. Hierauf deute schon der Umstand, dass die Hauteruption nicht dem Verlaufe der Nerven, sondern dem der Gefässe entspricht, welche wohl eine Strecke weit den Nerven folgen, sie aber dann verlassen. Wenn ein entzündlicher Process intracraniell den Trigeminus oder das Ganglion Gasseri trifft, so werden auch die dem oberen Halsganglion entstammenden sympathischen Fasern des Plex. carot. ergriffen. Die sensibelen Störungen werden dann durch den Trigeminus vermittelt, während die Vasomotoren eine Gefässerweiterung und die entzündlichen Erscheinungen auf der Haut bewirken, welche in ihrer Ausbreitung lediglich den Aesten der art. ophthalm. folgen. Das Fehlen der Hauterkrankung am Ober- und Unterkiefer erklärt sich daraus, dass die Vasomotoren dieser Gegend nicht im Plex. carot. verlaufen. Eine weitere Stütze seiner Ansicht findet Verfasser darin, dass bei Herpes zoster am Thorax die oberen 3 Intercostalräume meist frei bleiben, weil ihre Arterien (von der Sublavia entspringend) und Gefässnerven einen anderen Ursprung haben, wie die der Aorta entstammenden übrigen Intercostalarterien. Verständlich sind nach Abadie's Erklärung die bei der Zona zuweilen vorhandenen schweren Gehirnsymptome (Hemiplegie durch Berstung erweiterter Gefässe). Zur Behandlung empfiehlt Abadie das gefässverengende Chinin.

v. Mittelstaedt.

Burnett's Fall (419) betraf eine 24jährige Frau, welche von ihrem Manne in einem Wahnsinnsanfalle im Gesichte stark gebissen wurde. Es

Digitized by Google

erfolgte ausgedehnte Nekrose, welche die Augenlider, die Bindehäute und beide Augäpfel einschloss und in totalem Symblepharon und Verwachsungen der Lider mit den Orbitalwänden ausging. Keine speciellen Mikroben wurden als Ursache der Gangrän gefunden. Burnett.

Nach kurzem Rückblick auf die neueren Beobachtungen beschreibt van Duyse (422) ein angeborenes Lymphangiom bei einem dreiwöchentlichen Kinde. Die halbkuglige, elastische Geschwulst, welche sich in dem linken oberen Lide entwickelt hatte, ist eine der grössten bisher beschriebenen. Sie nimmt den grössten Theil der linken Stirngegend ein, bedeckt einen Theil der oberen Wangengegend, erstreckt sich nasalwärts etwas über die Mittellinie und nach aussen bis über den äusseren Orbitalrand hinaus. Die nicht über ihr verschiebbare Haut war glatt und unverändert, ebenso auch die Bindehaut der Lider und des Augapfels. Nach dem Tode des Kindes an Gastroenteritis war der Tumor etwa um ein Drittel kleiner als vorher. Beim Anschneiden desselben entleerte sich massenhaft klare gelbe Lymphe aus dem die Hauptmasse des Tumors ausmachenden spongiösen Gewebe, in welchem sich auch zahlreiche bis kirschkerngrosse Cysten fanden. Das Stützgewebe der Geschwulst, welche mit der Lidhaut, Knorpel, Fascia tarsoorbitalis und dem Periost des Stirnbeins in inniger Verbindung stand, bestand aus Fibrillen mit elastischen Fasern. Die Lymphräume waren mit einschichtigem Endothel ausgekleidet und enthielten zum Theil rothe Blutkörperchen. Eine Cyste war mit Blut gefüllt (Communication der Lymph- und Blutgefässe).

v. Mittelstaedt.

Gotti (423) berichtet über einen Fall von Heilung eines ausgedehnten Ectropion mit hochgradiger Verdickung und Schwellung der Conjunctiva durch Cauterisation mit dem Thermocauter. Krahnstöver.

Amsterdamsky (425) spricht sich sehr günstig, auf Grund von fünfzig eigenen Fällen, über die Operationsmethode von Kohan aus.

Hirschmann.

Wilbrand (424) stellt gegenüber Charcot's Behauptungen fest, dass es eine hysterische Ptosis nicht nur in Folge Spasmus des Orbicularis, sondern auch in Folge completer Levatorlähmung giebt, und zwar einer wirklichen Lähmung, nicht einer willkürlichen Erschlaffung. Bei seiner durch Suggestion geheilten Patientin hing das linke Oberlid gänzlich unbeweglich herab, das rechte, ebenfalls gesunkene wurde jedoch durch Frontaliscontraction etwas gehoben. Diese Einseitigkeit beweist dass die Erschlaffung nicht willkürlich war.

Koster (428) verbessert die alte Pagenstecher'sche Methode, die in der voraseptischen Zeit gutes leistete, dahin, dass er die Fäden vom Lidrand zur Stirn ganz unter die Haut versenkt und dort liegen lässt. Sie werden nach oben divergirend gelegt und so kurz gebunden, dass Patient während der Operation die Lider gerade noch schliessen kann.

Digitized by Google

IX. Thränenapparat.

430. Vollaro, Lietode. Di un linfosarkoma della glandula lagrimale. Osservazione clinica e anatomica. Ann. di Ottalm. XXVII, 2, p. 133.

431. Noyes, H. Lachrymal disease. New-York Eye and Ear Inf.-Rep. VIII, 1.

432. Keiper, G. Treatment of diseases of lachrymal duct by cataphoresis. Ophth. Rec. VIII, 5, p. 225.

433. Hertel, E. Beitrag zur pathologischen Anatomie der Thränensackerkrankungen. Arch. f. Ophth. XLIX, p. 21.

434. Wingeroth, E. Beiträge zur Behandlung eitriger Augen- und Thränensackaffectionen mit Protargol. Klin. Monatsbl. XXXVII, p. 168.

435. Ricchi, G. Richerche batteriologiche e brevi considerazioni cliniche sopro alcuni casi di tumor lacrimale. Ann. di Ottalm. XXVIII, p. 17.

436. Holmes, C. R. Exstirpation des Thränensackes und der Thränendrüse. Arch. f. Augenheilk. XXXIX, 2, p. 175, s. 1899, Ref. 172.

437. Aronis. L'extirpation du sac lacrymal. Ann. d'Oculist T. CXXI, L. 3, p. 198.

438. Jennings, E. Persistent pannus cured as a result of acute dacryocystitis. Amer. Journ. of. Ophth. XVI, 5, p. 159.

439. Bettremieux. Deuxième contribution à l'étude des névralgies et tics de la face considérés dans leurs rapports avec un état pathologique des voies lacrymales. Arch. d'opht. T. XIX. No. 4, Avril 1899, p. 246.

Nach Hertel (433) verlaufen die Erkrankungen des Thränensackes unter den gleichen pathologisch-anatomischen Bildern wie die Erkrankungen anderer Schleimhautschläuche, z. B. die chronische Eiterung mit Degeneration des Epithels, Becher- und Lymphzellenanhäufung, Rundzelleninfiltration, Verlust des Epithels und der Basalmembran, Strikturirung. In der normalen Schleimhaut des Thränensackes sowie der naheliegenden Nasenpartie fand Hertel auch Lymphzellen in bestimmter Anordnung; Drüsen existiren im Schlauche nicht. An Thränensäcken, die mit gewaltsamem Sondiren und Ausspülen behandelt waren, zumal in einem, der eine Dauersonde getragen hatte, liess sich die Entartung an dem Weg der Sonde am deutlichsten wahrnehmen.

Wingeroth (434) erreichte mit 2% Protargol bei eitriger Conjunctivitis mit verschiedenen Microorganismen bessere Erfolge als mit täglich verwendetem Argentum nitricum 2% und 4%. Ausserdem hält er es für Ausspülungen des Thränensackes für werthvoller als alle anderen Medicamente. Bevorzugt werden von Wingeroth die stärkeren Protargol-Lösungen (5% und 10%).

Digitized by Google

Bettremieux (439) ist überzeugt, dass Gesichts-Neuralgien und Krämpfe von einer Reizung der in der Schleimhaut des Thränennasenkanals verlaufender Trigeminusfasern entstehen können. Hierzu genügen nur geringfügige Veränderungen der Schleimhaut, wie sie ein kleiner Knochenvorsprung erzeugen kann, ohne dass eine Verengerung des Kanals sich bildet, der stets durchgängig gefunden wurde. Trotzdem hatte das Sondiren, wie in einem früheren hierdurch geheilten Falle auch in zwei weiteren Fällen eine ausgezeichnete Wirkung, sodass einmal eine Trigeminusneuralgie völlig geheilt und ein Facialiskrampf bedeutend gebessert wurde. Verf. führt noch eine ältere von Philippart gemachte Beobachtung an, wo nach Einführung einer Dupuytren'schen Dauersonde in den Thränenkanal das Thränenträufeln beseitigt aber ein tic douloureux erzeugt wurde, der erst mit Entfernung der Sonde verschwand. v. Mittelstaedt.

X. Orbita.

440. Schmidt-Rimpler. Ungewöhnlich starker Exophthalmus in Folge acuter ausgedehnter Orbitalperiostitis. Deutsch. med. Wochenschr. No. 25 und 26.

441. Groenouw. Schussverletzung der Augenhöhle mit Nachweis des Geschosses durch Röntgenstrahlen. Kl. Monatsbl. f. Augenheilk. XXXVII, Mai 1899.

442. Gori. Plastische operatie na exenteratio orbitae met blootlegging der neusholten. Nederl. Oogenheelk. Bydragen Abl. 7, p. 34.

443. Ahlström, G. Exstirpation eines retrobulbären Orbitaltumors mit Beibehaltung des Auges. Osteoplastische Resection der temporalen Orbitalwand (schwedisch). Hygiea, Mai 1899.

444. Hunter, D. W. A case of gumma at the apex of the orbit. New-York Eye and Ear Inf. Rep. VII, Jan. p. 17.

445. Schmeichler, L. Ueber Protrusion des Augapfels. Wien. med. Wochenschr. 1899, No. 8 und ff.

446. Denig, R. Varicose veins in the orbit. Ophth. Rec. VIII, 5, p. 226.

447. Lawson, Arnold. A case of traumatic pulsating exophthalmos; ligation of the right common carotid artery; partial cure; remarks. The Royal London Ophth. Hospital Reports. Vol. XV, I, 1899, Mai, p. 41.

448. Giffard, H. Pulsirender Exophthalmus in Folge eines aneurysmatischen Varix im Nacken. Ophth. Record. April 1899, Vol. VIII, 4, p. 174.

449. Vieusse. Complications oculaires de l'empyème des cellules ethmoïdales. Rec. d'Ophth. 1899, No. 3, p. 129.

Digitized by Google

450. Vieusse. Complications orbitaires de l'empyème des cellules ethmoïdales. Rec. d'Ophth. 1899, No. 4, p. 202.

451. De Schweinitz, G. E. Fistel der Augenhöhle in Folge von Erkrankung des lacrymalen Theiles der Siebbeinzellen. Ophthalm. Record. Juni 1899.

452. Noyes, H. Case of Ethmoiditis. New-York Eye and Ear, Inf. Rec. VIII, 1.

454. Hotz, S. C. Mukozele der Siebbeinzellen eine Orbitalgeschwulst vortäuschend. Journ. Amer. med. Assoc. Den 1. April 1899.

454. Knapp, Arnold H. Ein Fall von chronischem Empyem der Sinus frontalis und ethmoidalis mit Exophthalmus; Operation, Heilung. Arch. f. Augenheilk. XXXIX, 2, p. 112, s. 1899, Ref. No. 193.

Schmidt-Rimpler's (440) Patient erkrankte an einer Orbitalperiostitis, welche auf Incision keinen Eiter entleerte und wochenlang das Auge vor die Lider verlagerte, wobei die Cornea xerotisch einging, während der Opticus atrophisch wurde.

Groenouw (441) erkannte mittelst Röntgenstrahlen den Sitz einer 6 mm Teschingskugel in der Orbita. Zur Orientirung im Röntgenbilde legt er einen Draht horizontal und einen vertical um den Kopf des Patienten und kennzeichnet z. B. die Nasenwurzel durch ein der Haut mittelst Heftpflaster aufgeklebtes Schrotkorn. Der eine seiner beiden Patienten mit Schussverletzung hatte eine Streifung des Bulbus mit geringer centraler und peripherer Sehschärfenverminderung erlitten, der andere hatte sich blindgeschossen, auf der Einschuss-Seite durch Aderhautruptur, auf der anderen durch Opticusverletzung.

Ahlström (443) hat in einem Falle die Krönlein'sche Methode mit gutem Resultate gebraucht.

In Schmeichler's (445) 5 Fällen von Exophthalmus ist einmal eine syphilitische Neubildung der wahrscheinliche Ursache, ein andermal ein operativ nachgewiesenes Angiom, 3 Mal wahrscheinlich eine harmlose Abnormität im Bau und Füllung der Orbita.

Giffard's (448) Fall betraf einen Mann, welcher nach einem heftigen Schlag auf den Nacken mit unmittelbar darauf erfolgter grosser Schwellung einen Exophthalmus des linken Auges und Paralyse des linken Externus erlitt. Es war kein Zeichen davon vorhanden, dass das Aneurysma in die Augenhöhle eingedrungen war. Giffard glaubt, dass der Exophthalmus und die Paralyse des rechten Externus auf verstärktem Druck auf den Hirnsinus vom Aneurysma des Nackens aus beruhte, indem der Druck durch die Sinus petrosi auf den Sinus cavernosus übertragen wurde. Die Störung hatte Jahre lang bestanden. Burnett.

Der von de Schweinitz (451) berichtete Fall betraf eine 19jährige junge Frau, welche 5 Jahre lang an einem Ausfluss aus dem inneren Augen-

Digitized by Google

winkel gelitten hatte und wegen lacrymaler Affection behandelt worden war, ohne geheilt worden zu sein. De Schweinitz fand eine nach hinten in das Siebbein verlaufende Fistel, welche er eröffnete, auslöffelte und durch die Nase vermittelst der von Gruening vorgeschlagenen gefensterten Röhre drainirte. Es bestand auch Caries der Nasenknochen, welche von Dr. Freemann behandelt wurde. Der Fall wurde ohne Entstellung geheilt. Burnett.

Der im Hotz'schen Artikel (453) beschriebene Fall betraf ein 13jähriges Mädchen, welches einen Bruch der Nasenwurzel erlitten und nachher an Nasenkatarrh gelitten hatte. Ein Jahr lang bemerkte man, dass das linke Auge hervorgewölbt und die Haut des Oberlides zuweilen roth und schmerzhaft war. Die Bewegungen des Augapfels waren normal, und es bestand keine Diplopie. Der Fundus war normal. Der Geschwulst lag an der inneren Orbitalwand und fühlte sich glatt an, bis etwas unter dem palpebralem Ligament, wo man einen zackigen Knochenrand fühlte. Ein Einschnitt entleerte etwa vier Unzen einer rachenartigen Emulsion. Das Siebbein wurde ausgekratzt und Drainage durch Durchbruch der unteren Siebbeinwand durch die Nase hindurch hergestellt. In vier Wochen war vollständige Heilung eiingetreten. Burnett.

XI. Conjunctiva.

455. Veasey, C. A. Concerning the bacteriology of acute catarrhal conjunctivitis. Arch. of Ophthalm. Vol. XXVIII, 3, p. 301 bis 307.

456. Mandonnes. Hypertrophie conjonctivale à localisation spéciale dans un cas de conjonctivite printaniére. Ann. d. Ocul. CXXI, 4. p. 266.

457. Sassaparel. Conjunctivitis auf malarischem Boden. Wojenno Med. Journ. 1899, IV.

458. Bietti. A. Osservazioni cliniche batteriologiche sulla conjunctivite chronica de diplobacillo. Ann. di Ottalm. XXVIII, 2, p. 147.

459. Kauffmann. Bacteriologie der pseudomembranösen Conjunctivitis. Ophthalmolog. Klinik 1899, No. 4.

460. Woods, Hiram. Ein Fall von intrauteriner gonorrhoischer Ophthalmie mit Verlust beider Augen. Journ. of Eye, Ear, and Throat Diseases, Januar 1899.

461. Koster. Follicular conjunctivitis caused by cocain. Ophth. Rec. 1899, No. 209, p. 59.

462. Schmidt-Rimpler. Pseudotrachom durch Pflanzenhärchen veranlasst. Deutsche Med. Wochenschr. 1899, No. 25 u. 26.

363. Feuer, N. Meine gegenwärtige Trachombehandlung. Centralbl. f. prakt. Augenheilk. XXIII. April/Mai.

Digitized by Google

464. Bitzos, G. Traitement du trachome tarsostropic. Ann. d'Ocul. CXXI, 4, p. 253.

465. Yarr, M. M. F. Trachoma and race. Brit. med. Journ. 1899, No. 2001, p. 1086.

466. Bortkewitsch. Zur Frage von der Trachombehandlung. Wojenno-Med. Journ. 1899, IV.

467. Struzinsky. Die Behandlung des Trachoms auf der sanitären Augenstation in Baturin. Wojenno-Med. Journ. 1899. II.

468. Kuhnt. Eine Modification der Anwendungsweise des Expressors bei der Conjunctivitis granulosa. Zeitschr. f. Augenheilk. I, 4, p. 359.

469. Snydacker, E. A. Trachomtoxine und Antitoxine. Journ. Amer. Med. Assoc. Den 6. Mai 1899.

470. Bernardinis, de. Sifiloma primario della congiunctiva. Ann. di Ottalm. XXVIII, p. 50.

471. Demicheri, L. Actinomycose conjunctivale (granulations actinomycotiques). Arch. d'Ophth. XIX, 2, p. 102.

472. Vollaro, Lieto de. Linfosarkoma della plica semilunare. Osservazione clinica ed anatomica. Ann. di Ottalm. XXVIII, p. 58.

473. Ewetzki. Halbmondförmige Lymphodermoide der Augenbindehaut. (russ.) Medicinskoe Obosrenie, 1899, Januar.

474. Mohr und Schein. Keratosis conjunctivae. Arch. f. Augenheilk. XXXIX, 3, S. 231.

475. Duane, Alexander. Angio-neurotic oedema of the conjunctiva. Ophthalm. Record. Vol. VIII, 4. p. 178.

476. Belleucontre. Pemphigus de la conjunctive. Journ. de méd. de Paris 1899, No. 6.

477. Wicherkiewicz. Einseitig nasal doppelt Pterygium. Post. ocul. 1899, Mai.

478. Wolff, Hugo. Ueber Symblepharon-Operation am doppelt umgestülpten Oberlide mit Annähung transplantierter Lappen an die Sehenausbreitung des Musculus rectus couli superior, behufs Bildung einer dauerhaften Uebergangsfalte. Arch. f. Augenheilk. XXXIX, 3, p. 225.

479. Bernardinis, de. Di una speciosa forma di simblefaron. Ann. di Ottalm. XXVIII, p. 42.

Veasey (455) fand in Philadelphia als den häufigsten Erreger der acuten catarrhalischen Conjunctivitis den Fraenkel'schen Pneumococcus, gelegentlich auch den Koch-Week'schen Bacillus. Die Krankheit wird in jedem Lebensalter beobachtet, häufiger jedoch bei jugendlichen Erwachsenen.

Abelsdorff.

In dem von Woods (460) berichteten Falle hatte ein Kind zur Zeit der Geburt Röthung und Schwellung der Lider und es bestanden

Digitized by Google

bereits Trübungen der Hornhaut beider Augen. Am Tage der Geburt begannen beide Augen unter dem typischen Bilder der Ophthalmia neonatorum reichlich zu eitern.

Der vaginale Ausfluss der Mutter zeigte eine grosse Anzahl von Gonococcen. Beide Augen gingen verloren. Burnett.

Schmidt-Rimpler (462) beschreibt einen Fall von Trachom- ähnlicher Knötchenbildung der Conjunctiva, veranlasst durch kleine blonde Pflanzenhärchen, welche aus den Follikeln und Papillarwucherungen hervorragten und zum Theil mit der Cilienpincette entfernt wurden.

Feuer (463) berichtet über die in Ungarn quasi officielle und bewährte Trachomtherapie. Seine Medicamente, mit denen er in 3—6 Monaten Heilung erzielt, sind Lapislösung 2% gegen die entzündlichen Erscheinungen und dann Sublimatlösung 1% zur Abreibung der Conjunctiva mittels hartgedrehten Wattebausches, beides einen um den andern Tag gebraucht. Erweichte Knoten drückt er mit den beiden Daumennägeln, höchstens stellenweise mit dem Epilator aus. Jedes andere Instrument findet er weniger schonend; Cocainanästhesie wendet er als unzureichend nicht an. Andere Medicamente, unter denen Protargol recht minderwerthig genannt wird, haben ihre speciellen Indicationen, z. B. Lapis mitigatus-Stift für die Conjunctiva bei progressivem Pannus. Borpulver zur Aufhellung des Pannus. Die Excision der Uebergangsfalten und Knorpel, die er in ihren Resultaten in Ostpreussen studirt hat, hält er für selten nöthig; Recidive sah er bei seiner Methode viel weniger als in Ostpreussen. Dagegen verwendet er partielle Excision des Tarsus gegen dessen Vergrösserung und daraus folgendei Ptosis sowie gegen die Verkrümmung und das Entropion.

Bortkewitsch (466) spricht für die operative Behandlung des Trachoms.

Struzinsky (467). Die Zahl der behandelten Patienten betrug 321.

Kuhnt (468) exprimirt mit einem Expressor mit gebogenen Griffen, ohne zu ectropioniren, indem er unter Cocainanästhesie das ganze Lid zwischen die beiden Branchen nimmt. Er vermeidet das Ectropioniren, weil es bei praller Infiltration der Schleimhaut diese sprengt und schier unmöglich ist nach Excision der Uebergangsfalten.

Vor einiger Zeit (Februar 1899) beschrieb Snydacker (469) einen Diplococcus, welchen er für Trachom specifisch erklärte. Er hat jetzt Culturen angelegt und ein Toxin erhalten, mit welchem er experimentirt hat. Er behauptet, die Wirkungen dieser Toxine, »auf deren Wirkung zweifellos jene zerstörenden localen Wirkungen beruhen, die den Augenärzten so bekannt sind«, an Thieren bewiesen zu haben. — Das von ihm hergestellet Antitoxin wird wohl in den früheren Stadien der Erkrankung von Nutzen sein.

Burnett.

Digitized by Google

Ewetzky (473) beschreibt 5 Fälle einer Art von Neubildung, die lateralwärts von der Cornea gelegen, gegen letztere mit einem abgerundeten Rande abgegrenzt ist und halbmondförmig nach oben und unten in Hörnchen ausläuft, die sich im oberen und unteren Fornix verlieren, lateralwärts in die Orbita ziehen und bisweilen auf der Oberfläche Härchen tragen. Die Untersuchung zeigt in den oberflächlichen Schichten epitheliale Structur, tiefer eine Dermalschicht, die auf Fettgewebe liegt. Letzteres scheint unmittelbar in das Orbitalfettgewebe überzugehen. Ewetzky hält diese Bildungen für genügend typisch, um sie in eine besondere Gruppe unter dem Namen »Halbmondförmige Lipodermoide der Conjunctiva« auszuscheiden. Sie sind wahrscheinlich embryonal angelegt. Hirschmann.

Mohr und Schein (474) fanden bei einem 46jähr. Manne in sonst normaler Bindehaut oben nahe der Cornea eine etwa 1 qcm grosse weisse, starre, dünne Platte, welche sich auf der Sclera verschieben liess. Sie wurde ausgeschnitten und erwies sich mikroskopisch als eine regelrechte Verhornung der Bindehaut. Den bekannten Formen von Xerosis rechnen die Autoren ihren Fall nicht zu wegen der Abweichung in der Structur der verhornten Stelle sowie wegen des Mangels an Eleïdin- und Fetttropfen.

Wolff (478) näht bei Symblepharonoperation 2 getrennte Schleimhautlappen mit den oberen Rändern hoch hinauf auf die Sehne des Rectus superior resp. inferior. Dieser Ansatz allein stellt die normale Tiefe des Bindehautsackes wieder her und sichert sie vor nachträglich auftretender Verschrumpfung und Ver- ziehung nach vorn.

XII. Cornea, Sclera, vordere Kammer.

480. Langie (Krakau). Beitrag zur Aetiologie der Keratitis parenchymatosa. Przeglad lekarski 1898, 22 (polnisch).

481. Diez, W. Beiträge zur Aetiologie der Keratitis parenchymatosa. Zeitschrift für Augenheilk. 1899, I, H. 5, p. 435, H. 6, p. 551.

482. Nicolaï. Erosio corneae recidivans. Nederl. Oogheelk. Bydragen Abl. 7, p. 42.

483. Klein, S. Zur Aetiologie und sonstigen Kenntniss des Ulcus corneae cum Hypopyo. Wiener med. Wochenschr. 1899, Jahrg. 49, No. 16.

484. Martin, W. A. Keratitis ulcerativa marginalis. Ophthalm. Record. Vol. VIII, No. 4, p. 173.

485. v. Grósz, E. Die Keratitis neuroparalytica. Orvosi Hetitap. Szemészet 1899, No. 3 u. Ungarische Beiträge z. Augenheilk., Bd. II.

486. Seydel, F. Ein Beitrag zur Lehre der Keratitis neuroparalytica. v. Graefe's Archiv XLVIII, 1, 1899.

487. Elschnig, A. Keratomalacie bei Bindehautxerose. Wiener med. Wochenschr. 1899, No. 18.

Digitized by Google

488. Lagrange, Felix. Des tumeurs primitives de la cornée. Arch. d'opht. T. XIX, 21, 4, Avril 1899, p. 209. (Mit Abbildungen).

489. Birch-Hirschfeld, A. Beitrag zur Kenntniss degenerativer Processe in Hornhautnarben. v. Graefe's Archiv f. Ophth. XLVIII, 2, p. 328.

490. Holmström, J. Einige weitere Bemerkungen über die Schwärzung von Hornhautfleckchen zu optischen Zwecken (schwedisch). Hygiea 1899, Jan.

491. Schoute, G. J. Ein Fall von Cornealruptur mit Irisperforation ohne Verletzung der Linse. Zeitschr. f. Augenheilk. I, 4, p. 374.

492. Andogsky, N. Ueber die Hornhautnaht nach Kalt. Wjestn. Ophth. 1899, III.

493. Friedland, F. Zur pathologischen Anatomie der Scleritis, v. Graefe's Archiv f. Ophth. XLVIII, 2, p. 283.

494. Fromaget, C. Trois cas de corps étrangers de la chambre antérieure. Ann. de la Poliklin. de Bordeaux 1899, No. 3.

496. Lodato. Contributo allo studio del dermoide oculare. Arch. di Ottalm. Vol. VI, Fasc. 9—10, p. 310.

In dem Falle von Keratitis parenchymatosa bei einem 21jähr. Mädchen den Langie (480) beschreibt, erfolgte die Heilung des Processes nach Extraction eines cariösen Weisheitszahnes. Lues war sicher ausgeschlossen.

Herrnheiser.

Diez (481) giebt unter theilweiser Aufführung seiner aus dem tuberkulösen Unterfranken stammenden 107 Krankengeschichten folgende Procentzahlen für die Aetiologie der Keratitis parenchymatosa: Tuberkulose 53,3%; Syphilis acquisita 1,9%; Syphilis hereditaria, auch ohne Anhaltspunkte in den Krankengeschichten bei Patienten bis zu 25 Jahren als Aetiologie angenommen 34,6%, bei älteren nicht mehr angenommen, mithin unbekannte Aetiologie 10,2%.

Klein (483) spricht von der auf glaucomatös erblindeten Augen vorkommenden Blasenbildung der Hornhaut und definirt sie als glaucomatöses Product, d. h. als Retention von Flüssigkeit, die nicht Keratitis vesiculosa oder bullosa zu nennen sei. Die Blasen sitzen oft tief in der Substancia propria; nach ihrem Platzen entwickelt sich eitrige Keratitis. Wenn auch Cocain in dergleichen Fällen durch seinen Salzsäuregehalt gleichzeitig desinficirend wirkt, so empfiehlt Klein doch nur die Enucleation.

v. Grósz (485) macht folgende Conclusionen: 1. Ursache jener Keratitis suppurativa, welche an Augen von Thieren nach Durschschneidung des Trigeminus und an denen von Menschen nach Verletzung, Compression, Erkrankung oder Resection des Nerven entsteht, endlich auch bei Facialisparalysen vorkommt, ist immer die gleiche identische Krankheit, die ihre Ursache in

Digitized by Google

einer Infection hat. Quelle derselben ist der Bindehautsack oder der Thränensack oder es findet eine directe äussere Contactinfection statt. Diese wird erleichtert durch die in Folge der Anästhesie auftretende Austrocknung und den verringerten Schutz gegen ein Trauma.

2. Die Ursache der echten Keratitis neuroparalytica des Menschen, der mit dieser identischen Keratomalacia und Keratonecrose ist im Ganglion ciliare zu suchen, sie ist durch die Degeneration der Ganglienzellen bedingt. Diese aber wird durch Cachexie, locale Blutungen oder Verletzungen hervorgerufen. Herrnheisser.

Nach Seydel (486), »Anhänger der trophischen Theorie schlechthin«, ist die Keratitis neuroparalytica eine bei Anästhesie durch die Lähmung des vasomotorischen Sympathicus, nicht rein trophischer Trigeminusfasern, zu Stande kommende Necrose, aus der erst secundäre Entzündungserscheinungen hervorgehen.

Seydel macht auch auf die dazu gehörigen Symptome der Sympathicuslähmung aufmerksam, Retraction des Bulbus, Ptosis und Miosis, welche mit Cocaïn zu prüfen ist, Spannungsverminderung des Bulbus, vasomotorische Störungen im Gewicht.

Elschnig (487) erklärt an der Hand seines Falles, eines Unicum, Xerose bei einer 51jährigen mit tödtlichem Ausgang, die Cornealnecrose als Folge der Kachexie, nicht der Einwirkung der auf der Hornhaut befindlichen Bakterien, die nur durch ihre Anhäufung zu dicken Massen die Eintrocknung der Hornhaut verschulden. Die Augengefässe des Patienten, bei welchem durch Leberleiden Kachexie und Exitus eintrat, fand Elschnig völlig unverändert.

Als wahre Neubildungen der Hornhaut betrachtet Lagrange (488) nur die in der Hornhaut (vom Bindegewebe und Endothel), sowie die von dem Epithel aus entstandenen. Von den ersteren, die als Myxome, Fibrome und Sarcome beschrieben worden sind, ist eine Reihe älterer und zweifelhafter Fälle bekannt, auf welche Lagrange ebenso wie auf die neueren einwandsfreien Beobachtungen näher eingeht. Die eigene Beobachtung betrifft ein Papillom oder Epitheliom, welches als eine blumenkohlförmige Geschwulst bei einem 70jährigen mit Lippencarcinom behafteten Mann die Hornhaut des rechten Auges völlig bedeckte, mit seinem Stiel aber nirgends die Hornhautgrenze überschritt und sich deutlich vom Limbus und der normalen Bindehaut abgrenzte. An der Basis des Tumors fanden sich an der Stelle der zerstörten Bowmann'schen Membran sehr zahlreiche, sich in die papillären Wucherungen hineinerstreckende Gefässe. Beides sind secundäre Bildungen und erst die Folge der epithelialen Zellenwucherungen, welche im Ganzen auch jetzt noch vorwiegen, aber nur die oberflächlichen Schichten der Hornhaut ergriffen haben. Ein Eindringen der Geschwulst in den im übrigen intacten Bulbus zeigte sich hier ebenso wenig, wie in den anderen vom Verf. angeführten ähnlichen Fällen. v. Mittelstaedt.

Digitized by Google

Birch-Hirschfeld (489) erörtert durch Vergleichung der über das Hyalin, Colloid und Amyloid bestehenden Angaben, sowie durch Nachprüfung an eigenen Präparaten des Auges und anderer amyloiderkrankter Organe die Beziehung dieser Stoffe zu einander. Das Colloid in Hornhautnarben ist nach ihm dem Hyalin zuzurechnen, es stammt aus dem Blute (Gerinnung einer Flüssigkeit) und lagert sich anfänglich in der Hornhautsubstanz resp. der Narbe, später zwischen den Epithelzellen ab.

Schoute's (491) Patient erlitt durch ein Stück Holz, welches wieder abprallte, eine kleine Perforation der Cornea mit dahinter liegender Zerreissung der Iris in radiärer Richtung, wobei aber der Sphincter erhalten blieb und keine Beschädigung tiefer gelegener Theile des Auges eintrat. Er nimmt an, dass die Iris durch den Druck des hinteren Kammerwassers entsprechend der Cornealwunde, welche von ihr verlegt wurde, gesprengt worden sei.

Andogsky (492) hält die von Kalt angegebene Hornhautnaht für die sicherste und beste von allen empfohlenen. Er modificirt sie in der Weise, dass er mit einem doppelt armirten Faden, oberhalb und unterhalb des beabsichtigten Schnittes, je einen horizontal gelegten Stich (nicht durch die ganze Dicke) anlegt, so dass nach dem Schnüren des Fadens (nach ausgeführtem Schnitt) 2 vertical gestellte Nähte die Wundränder genau adaptiren. Er hält aber die Hornhautnaht im Allgemeinen bei der Extraction nur in Ausnahmefällen für indicirt, nämlich wenn man im Voraus Glaskörperverlust erwarten muss, oder bei Klaffen der Wunde. Er empfiehlt sie auch beim Lappenschnitt, wenn man durchaus die Erhaltung der runden Pupille sichern will (2 Nähte). Sie ist auch von Nutzen beim Ausschneiden veralteter ausgedehnter Irisvorfälle nach Extraction, beim Ausschneiden von Hornhautstücken zur Correction von Keratoconus und Keratoglobus, wie auch bei der Operation von Hornhaut- und Scleralstaphylomen. Sie ist auch anwendbar bei Operationen an Thieren. Hirschmann.

Abschnitt XIII—XVIII Referent:

Stabsarzt Dr. O. Brecht, Berlin.

XIII. Linse.

496. Dagilaiski, W. Ein Fall von Spontanheilung eines Altersstaares. Zehender's klin. Monatsbl. XXXVII, p. 218.

497. Hess, C. Ueber foetale Ruptur der hinteren Linsenkapsel und über Lenticonus posterior. Zeitschr. f. Augenheilk. Bd. 1, p. 427.

498. Schoute, G. J. Die scheinbare Accommodationsfähigkeit der aphakischen Langaugen. v. Graefe's Arch. f. Augenheilk. Bd. 48, p. 438.

Digitized by Google

499. Crumb, C. W. A unique point in removing the soft lens-matter from the capsule in an unripe or overripe lens. Am. Jour. of Ophth. Vol. XVI, 3, p. 84.

500. Demicheri, L. Contribución al estudio óptico del cristalino cataratado. Anales de Oftalmologia, T. I, Nr. 9, p. 219 and Nr. 10, p. 245.

501. Denig, R. On the histology and etiology of posterior lenticonus. Ophth. Record. Vol. VIII, 4, p. 168.

502. Driver, W. E. The best vision after cataract extraction. Am, Jour. of Ophth. Vol. XVI, Nr. 4, p. 113.

503. Johnson, J. S. Intra-ocular hemorrhage subsequens to cataract extraction and iridectomy. Am. Jour. of Ophth. Vol. XXI, Nr. 4, p. 102.

504. Randolph, Robert L. Diabetic cataract with a report of five operations. Ophthalm Record Vol. VIII, Nr. 4, p. 170.

505. Andogski, N. Ueber die Cornealsutur nach Kalt. Wjest. Ophth. XVI, 3, p. 230.

506. Mc. Conachie, A. D. Lens displacement treatment. Jour of Eye, Ear u. Throat. Dis. IV, 2, p. 81.

507. Tschuprina, J. Ueber die Linsenluxation bei der Cataractoperation. Wjest. Ophth. XVI, 3, p. 255.

508. Dolbeau, P. Sur la suture de la cornée, pour obirer à quelques accidents survenant après l'extraction de la cataracte. Arch. f. Ophth. T. XIX, Nr. 6, p. 352.

509. Harlan, G. C. Abscission und combinirte Keratectomie. Ophth. Record. Juni 1899.

510. Ignatiew. Zur Frage von der Staarextraction ohne Iridectomie. Wojenno-Medic. Journ. 1899, I.

Dagilaiski's (496) Beobachtung wurde von einer Bäuerin gemacht, welche allmählich erblindete und ebenso allmählich wieder sehend wurde, ohne Ursache angeben zu können. Das Auge zeigte keine Spur einer Verletzung. Hinter der Iris fand sich ein zarter Nachstaar nnd der geschrumpfte braune Kern. Fundus normal. $+ 10{,}0$ D S $=< 0{,}5$.

Hess (407) beschreibt eine eigenthümliche Linsenmissbildung an einem Schweinsauge, entstanden durch foetale Kapselzerreissung, und 2 Schweinsaugen mit excentrisch nach hinten und aussen verlagertem Linsenkerne, sodass ein deutlicher lenticonus posterior zu Stande gekommen ist. Die letztere Veränderung führt Verf. gleichfalls auf fötale Zerreissung der hinteren Kapsel zurück, die nur locale Veränderung der Fasern herbeiführt, wie auch Schlösser's Untersuchungen ergeben. Alle 3 Augen boten noch Reste der Arteria hyaloidea dar.

Schoute (498) hält die von Thier gegebene Erklärung der scheinbaren Accommodation im aphakischen Auge für nicht richtig und giebt der

Digitized by Google

von Donders aufgestellten Deutung durch den Cornealastigmatismus den Vorzug.

Dolbeau (508) schildert an zwei der Praxis von Trousseau angehörenden Fällen den Nutzen der Cornealnaht nach der Extraction. In dem ersten Falle, wo 4 Tage nach der Extraction der Hornhautlappen umgeklappt und die Iris vorgefallen war, hatte die Naht einen sehr guten Erfolg. Im zweiten Fall hatte sich Patient im Delirium in der dritten Nacht gegen das operirte Auge geschlagen. Schmerzen und Blutung konnten erst durch eine 2 Tage später angelegte Naht beseitigt werden, bei welcher gleichzeitig auch Blutcoagula und Iris aus der Wunde entfernt wurden. Da aber der Faden, welcher oben nur die Conjunctiva gefasst hatte, nach zwei Tagen durchschnitt, so erneute sich die Blutung, die erst stand, nachdem bei einer neuen Naht auch die Sclera, was bei einer heftigen Blutung stets nöthig ist, mitgefasst war. Die Hornhaut infiltrirte sich an der Wundgegend zuerst etwas, doch blieb der nur mässig atrophische Bulbus vor der Enucleation bewahrt. v. Mittelstaedt.

In diesem Artikel tritt Harlan (509) für die Rückkehr zur Methode der cornealen Abscission ein, welche von Critchett vor etwa 25 Jahren befürwortet worden war. Der Stumpf, besser als der bei der Enucleation zurückgelassene, und die verhältnissmässige Sicherheit bei unseren gegenwärtigen antiseptischen Methoden bieten Vortheile, die man nicht ignoriren kann. Panas hat ebenfalls die Operation wieder hervorgeholt. — Der Referent hat diese Operation bei Kindern, wo es möglich war, immer ausgeführt, besonders wenn ein künstliches Auge eine Zeit lang nicht getragen werden kann. Burnett.

XIV. Iris.

511. Wingenroth, E. Ein Fall von Diplocorie des rechten Auges. Centr. f. pr. Augenh. XXIII, p. 105.

512. Hanke, V. Gummen der Iris und des Ciliarkörpers. v. Graefe's Arch. f. Augenh. Bd. 48, p. 300.

513. Schlipp, R. Ueber einen epithelialen Tumor des Ciliarkörpers. Ebendort p. 353.

514. Brixa, J. Ueber Gumma des Ciliarkörpers und luetische Augenhintergrundserkrankungen. Ebendort p. 123.

515. Brown, Heman H. The etiology and importance of Iritis. Am. Journ. of Ophth. Vol. XVI, Nr. 4, p. 104.

516. Lefrançois. Iritis d'origine nasale. Recueil d'Ophthalm. 1899. Nr. 3, p. 165.

517. Mayer, Fr. Haemorrhagische Cyste des Corpus ciliare mit Ausgang in spontane Heilung. Münch. med. Wochenschr. Bd. 46, Nr. 26, p. 854.

Digitized by Google

518. Helleberg, A. Ein Fall von Iristumor. Nord. med. Archiv ny följd. Bd. X, 3.

519. Weill, N. J. The introduction of jodoform into the anterior chamber of the eye in tubercular iritis. Arch. of Ophth. Vol. XXVIII, 2, p. 135.

Wingenroth (511) fand bei einer 20jährigen, an chronischer Chorioiditis leidenden Patientin auf dem rechten Auge eine Doppelbildung der Pupille, eine grössere untere und eine kleinere obere. Beide rund, gut reagirend, sind durch eine schmale Brücke getrennt, in deren Mitte eine rapheähnliche Linie bemerkbar ist. Am temporalen Ende der Brücke findet sich eine stecknadelkopfgrosse Excrescenz. Der kleine Iriskreis mit Sphinkter umgiebt beide Pupillen ununterbrochen. Auf der vorderen Linsenkapsel sind einige feine graue Ablagerungen sichtbar. Kein Chorioidealcolobom. Verf. bespricht die Möglichkeiten der Entstehung derartiger Neubildungen und bringt sie mit der Membrana capsulo-pupillaris in Zusammenhang.

Hanke (512) berichtet über einen Patienten, der 7 Monate nach der Initialsclerose, ohne Hg-Behandlung genossen zu haben, ausser einigen anderen Erscheinungeu an pustulösem Exanthem, Knoten über dem unteren Sternalende, an der l. Tibia, im r. Hoden, im l. Nebenhoden, Keratitis und Iritis erkrankt. Nach 2 Monaten findet sich ein schnellwachsender, anfangs röthlicher, später gelber Tumor, der die Corneoscleralgrenze stark vorwölbt und wegen grosser Schmerzhaftigkeit die Enucleatio bulbi nothwendig macht. Später treten dann noch exulcerirende Gummiknoten am Kopfe, Rumpfe und den Gliedern auf. Die anatomische Untersuchung ergiebt ausser nebensächlichen anderen Veränderungen in der Corneascleralgegend einen subconjunctivalen Knoten der mit dem Iristumor und dem des Ciliarkörpers zusammenhängt. Makroskopisch unterscheidet man hellere und centrale dunklere Theile in der Neubildung. Jene bieten das Bild der entzündlichen Infiltration, diese der beginnenden Nekrose. Gefässneubildung scheint zu fehlen.

Verf. beansprucht für seinen Fall eine Ausnahmestellung insofern, als bei einem Individuum »mit exquisiten Manifestationen des Frühstadiums der Lues eine Iritis mit Knötchenbildung auftritt, die klinisch als Condylom der Iris imponirte, anatomisch sich als ein Product der Spätperiode der Lues herausstellte.«

Ref. kann sich dieser Anschauung nicht anschliessen. Die syphilitischen Localerscheinungen (Knoten des Hodens, Nebenhodens, der Tibia, in der Sternalgegend) sind als Spätformen der Lues, die Neubildung der Iris und des Ciliarkörpers als Gummiknoten, nicht als Papeln und die ganze Erkrankung als sogen. galoppirende (maligne) Lues aufzufassen.

Schlipp (513) fügt den 6 bisher in unserer Litteratur niedergelegten Fällen von epitheliarer Geschwulst des corp. cil. einen neuen hinzu.

Digitized by Google

Es handelt sich um das rechte Auge eines 10jährigen Mädchens, welches seit 2 Jahren ohne Ursache und ohne Schmerzen erblindet ist. Der Bulbus ist geschrumpft, die Tension herabgesetzt, die Cornea matt; aus der Pupille gelber Reflex. Enucleation 1890. Jetzt — nach 9 Jahren — vollkommenes Wohlbefinden. Ausser secundären entzündlichen Veränderungen zeigt der Bulbus einen das Innere völlig ausfüllenden Tumor, der sich aber auch zwischen Sclera und Chorioidea nach hinten ausbreitet. Die Geschwulst besteht aus Epithelzellen ohne Bindegewebe, die stellenweise zu langgestreckten Zellschläuchen angeordnet sind, und steht mit den oberflächlichen und tieferen Epithelzellen des Ciliarkörpers im Zusammenhange, sodass man dort die Ursprungstelle annehmen kann. Eigentliche Epithelzellen fehlen. Die Gefässe sind spärlich und eng. Von degenerativen Veränderungen finden sich einkernige grosse Zellen, hyaline Kugeln und Fetttröpfchen.

Brixa (514) giebt eine ausführliche klinische und anatomische Beschreibung eines Falles von syphilitischen Veränderungen beider Augen bei einem Falle von maligner Lues unter Anschluss einer kurzen kritischen Litteraturangabe ähnlicher Fälle.

Mayers (517) Patient ist ein 14jähriger Knabe, dem vor 6 Jahren ein Weberschiffchen gegen das rechte Auge flog. Perforirende Scleralwunde, Irisprolaps, Abtragung. Allmähliche Abnahme der Sehleistung. Im März 1895 findet sich Folgendes: L. E. S. $^6/_5$, R. Strabism. diverg. — 3,0 D S $= {}^6/_{18}$. Sclera am nasalen Cornearande ectatisch, Iriscolobom zum Theil durch eine dunkelbräunliche, undurchsichtige Geschwulst ausgefüllt. Linse zart getrübt, etwas schräg gestellt. Glaskörper und Fundus normal, T +. Bei einer späteren Untersuchung Februar 1899 fehlt die vordere Wand der Cyste, die nun eine Art Napf bildet, ober- und unterhalb einige Ciliarfortsätze vordrängend. In ätiologischer Beziehung hält Verf. das erlittene Trauma für hinreichend zur Erklärung. Folgt Besprechung der Litteratur.

Helleberg's (518) Fall betrifft einen 49jährigen Mann. Klinisch machte die Geschwulst am meisten den Eindruck eines (unpigmentirten) Sarcoms der Regenbogenhaut bezw. des Ciliarkörpers. Bei der mikroskopischen Untersuchung des enucleirten (beinahe amaurotischen) Auges fand sich ein lediglich auf die Iris beschränkter Tumor, der dem Anschein nach seinen Ausgangspunkt von der Gegend des Musc. sphincter pupillae genommen hatte. Dieser Umstand sowie die mikroskopische Structur der Geschwulst (langgestreckte, in regelmässigen Zügen angeordnete Zellen mit langen stäbchenförmigen Kernen etc.) machen es nach Verf. sehr wahrscheinlich, dass es sich hier um ein Leiomyom handelt, obschon das Leucosarcom nicht absolut sicher ausgeschlossen werden kann. Dalén.

Experimentelle Einführung von sterilisirtem Jodoform bei Kaninchen in die vordere Kammer zeigten, dass das Jodoform nur langsam resorbirt wird.

Digitized by Google

Tuberculöse Iritis wurde nicht geheilt, aber günstig durch dasselbe beeinflusst, so dass Weill (519) es bei tuberculösen Processen im Verein mit anderen Mitteln empfehlen zu können glaubt. Abelsdorff.

XV. Chorioidea.

520. Silex, P. Rundzellensarcom in einem phthisischen Bulbus bei einem 7jährigen Kinde nebst therapeutischen Bemerkungen. Zeitschr. f. Aug. I. p. 345.

521. Schieck, F. Ein weiterer Beitrag zur Lehre von den Leucosarcomen der Choriocapillaris. v. Graefe's Arch. f. Augenh., B. 48, p. 319.

522. Mellinger, C. Zur Behandlung der Chorioiditis der Macula. Ophthalm. Klinik 1899, Nr. 10. (Polemisch).

523. Kikorow, S. Ein Fall von Iridocyclitis, entstanden nach Malaria. Wjest. Ophth., B. 16, Heft 1, p. 19.

524. Saradeth, J. Ein Fall von puerperaler metastatischer Panophthalmitis. Münch. medic. Wochenschr. 1899, Nr. 11. p. 350.

525. Terrien, F. Ophtalmie métastatique suivie de mort. Arch. d'Ophtalm. T. XXI, Nr. 3, p. 171.

526. Ballaban, T. Ueber den Mechanismus der Entstehung einer Iridocyclitis traumatica. Postep okulistyczny 1899, April.

527. Brunson, Randolf, Uric acid as a factor in the causation of choroiditis. Am. Journ. of Opht. Vol. XVI, Nr. 3, p. 81.

528. Rumszewicz. Ein Fall eines irregulären Colobom der Chorioidea. Postep okulistyczny 1899, April.

529. Matthias Lankton Foster. A case of melanosarcoma of the chorioid. Arch. of Ophthalm. XXVIII, 2, p. 146.

Silex (520) berichtet über ein melanotisches Rundzellensarcom bei einem 7jährigen Mädchen im phthisischen Bulbus mit dichter Hornhauttrübung. Da eine exacte Diagnose nicht gestellt werden konnte und sympathische Reizerscheinungen auf dem anderen Auge auftraten, wurde die resectio nervi optici, später wegen protrusio bulbi die exenteratio orbitae vorgenommen. 3 Monate danach exitus letalis. Verf. warnt davor, in ähnlichen Fällen, wenn eine präcise Diagnose nicht gestellt werden kann, die Resection auszuführen.

In Schieck's (521) Falle handelt es sich um einen 67jährigen Landwirth, der seit 3 Monaten Sehstörungen bemerkt hat. Ophthalmoskopisch Ablatio retinae mit Gefässen hinter der Netzhaut. S. = $^3/_{10}$, Fundus sonst normal. Nach Enucleation zeigt sich ein erbsengrosser, breitblasiger Chorioideal-Tumor, dessen Hauptmasse in der Mitte aus einem pigmentarmen Angiosarcom besteht, welche kapselartig von straffen Massen eines schalenförmigen,

Digitized by Google

stark pigmentirten Spindelzellensarcoms umschlossen wird. Auf der Höhe des Geschwulst hört die Choriocapillaris und die Glaslamelle auf, sodass Retinalpigmentepithel und Tumor im Contact stehen. Peripherwärts geht der Tumor über in die tieferen Lagen der normalen Chorioidea. Der centrale Theil ist gefässreich. Die Bluträume werden durch radiärgestellte regelmässige ovale Zellen umgeben und zeigen meist eine normale Endothelauskleidung, welche nur hier und da fehlt.

Mellinger (522) constatirt Darier gegenüber, dass er in einigen Fällen von subconjunctivalen Sublimatinjectionen Schädigungen des Auges — heftige Schmerzen, Zurückbleiben necrotischer Herde, Verwachsungen der Conjunctiva mit der Sclera — gesehen hat, welche den subconjunctivalen Kochsalzinjectionen nicht anhaften, sodass er letzteres Verfahren vorzieht, zumal der sichere Nachweis des Eindringens subconjunctival injicirter medicamentöser Lösung in das Augeninnere fehlt. Die Wirkung der Kochsalzinjectionen ist als eine lymphtreibende anzusehen und ist ebenso günstig, als die der Sublimatinjectionen, ohne deren Nachtheile zu haben.

Saradeth (524) beobachtete einen Fall von einseitiger Panophthalmie bei einer 34 jährigen Primipara im Verlaufe eines Puerperalfiebers mit Ausgang in Genesung unter Verlust der Augenfunction.

XVI. Glaskörper.

530. Günsburg, F. Ein Fall von in den Glaskörper vordringender Arterienschlinge. Zehender's klin. Monatsbl. f. A. 37, p. 173.

531. Vincentis, de. Di un cisticerco nel vitreo. Ann. di Ottalm. XXVIII, f. 1 p. 5.

532. Miller, V. Idiopathic recurrent intra-ocular haemorrhages. Oph. Rev. 1899, No. 208, p. 29.

In Günsburg's (530) Falle dringt bei einem sonst völlig normalen Auge die Art. nervi optici um 4 Dioptr. in den Glaskörper vor, biegt dann um zum Niveau der Retina und vertheilt sich in ihr in gewohnter Weise. Von einer Art. hyaloidea persistens ist nichts zu bemerken. Ein gleicher Fall findet sich nicht in der Litteratur.

XVII. Glaucom.

533. Zirm, E. Schwere Nachblutung nach Iridectomie in Folge von Haemophilie. Centralbl. f. Augenheilk. B. 23, p. 165.

534. Aires, S. C. Simple glaucoma in a girl sixteen years of age; Operation: Iridectomy; favorable result. Am. Journ. of Ophthalm. Vol. XVI, 4. p. 97.

535. Reynolds, D. Acute and chronic Glaucoma. Amer. Journ. of Ophth. XVI, 5, p. 129.

Digitized by Google

536. Bianchi, B. Della cura del glaucoma. Bullett. della Soc. med. di Pavia, 1898, Nr. 4.

537. Ruggi, G. Della simpatectomia al collo ed all' addome. H. Policlinico A. VI, 10.

538. Tschemolossow, A. Zur pathologischen Anatomie des chronisch entzündlichen, absoluten und fast absoluten Glaucoms. Medic. Beilage des Morskoi Sbornik. 1898, Novemb.

Zirm (533) berichtet über eine schwere nach Glaucomiridectomie auftretende Nachblutung, welche zum Verlust beider Augen führte. Nachträglich wurde Hämophilie festgestellt. Beide Augen waren in einer Sitzung operirt. Der Fall beweist, wie beherzigenswerth der Rath von Schweigger ist, bei Glaucom stets das schlechtere Auge, selbst wenn es amaurotisch ist, zuerst zu operiren.

Der erste Theil der Arbeit Ruggi's (537) befasst sich mit der Operation der Excision des obersten Ganglion cervicale des Sympathicus bei Glaucom, wie sie zuerst für Epilepsie, dann für Morbus Basedowii ausgeführt wurde. Abadie führte zuerst das Glaucom auf Reizung des Halssympathicus zurück. Die Iridectomie wäre dann von Erfolg, wenn die Reizung diejenigen vasodilalatorischen Fasern des Sympathicus betrifft, welche mit dem ersten Ast des Trigeminus in die Orbita eintreten; ohne Erfolg jedoch dann, wenn diejenigen Fasern betroffen sind, welche aus dem Halssympathicus stammend den Plexus carotideus bilden und vom Sinus cavernosus aus zum Ganglion ciliare gelangen, die Arteria ophthalmica begleitend. Auf operative Erfolge (Exstirpation des obersten Ganglion cervicale des Sympathicus) Anderer gestützt, führte Verf. zusammen mit Albertotti 5 mal die Operation doppelseitig aus. Er erklärt sie als leicht und schnell ausführbar, immer rasch heilend. Auf die Technik geht Verf. nicht ein. Als Erfolg trat 2 mal augenblickliche Heilung ein, durch Aufhören der Schmerzen und Reizerscheinungen.

Einmal wiederholten sich die Schmerzen zwar am nächsten Tage, aber unvergleichlich schwächer. Das Aufhören der Schmerzen trat wenige Stunden nach ausgeführter Operation ein. Im vierten Falle wurde nur temporärer Nachlass der Schmerzanfälle erzielt, im fünften endlich nur geringe Verminderung der T. und der Injection des Bulbus.

Verf. erkennt selbst die Beobachtungszeit für viel zu kurz an, um Schlüsse auf einen dauernden Erfolg zu erlauben. Krahnstöver.

XVIII. Sympathische Ophthalmie.

539. Bach, L. Bemerkungen zur Pathogenese der sympathischen Ophthalmie. Zeitschr. f. Augenheilk. I, p. 353. (Polemisch).

540. Deutschmann. Zur Pathogenese der sympathischen Ophthalmie. Centralbl. f. pract. Augenheilk. XXIII, p. 110. (Polemisch).

Digitized by Google

541. Trousseau, A. Tatouage de la cornée et ophtalmie sympathique. Ann. d'Oculist. T. CXXI, 3, p. 185.

542. Wilson, F. M. Two cases of iridotomy under discouraging conditions. Arch. of Ophth. Vol. XXVIII, 2, p. 164.

543. Gruening. A case of corneal wound with prolapse of the iris followed by sympathetic Ophthalmia. New-York Eye and Ear Rep. VII, p. 9.

544. Marple W. R. Microscopical examination of a globe with corneal wound and prolapse of the iris, which caused sympathetic ophthalmia in the other eye. Ebendort p. 12.

Bach (549) weist Schirmer's Angriffe zurück und präcisirt seinen Standpunkt, der sich mit der Schmidt-Rimpler'schen Annahme der modificirten Ciliartheorie deckt.

In 2 Fällen von sympathischer Iridochorioditis gelang es Wilson (542) durch Iridotomie in dem verschlossenen Pupillargebiet eine schwarze Lücke zu bilden und eine erhebliche Besserung des Sehvermögens herbeizuführen.

Abelsdorff.

Für Abschnitt XIX—XXII Referent:

Prof. Dr. Greeff (Berlin).

XIX. Netzhaut und Functionsstörungen.

545. Deutschmann. Weitere Mittheilungen über mein Heilverfahren bei Netzhautablösung, gleichzeitig ein Bericht über 101 nach dieser Methode von mir operirte, an Netzhautablösung erkrankte Augen. Beiträge zur Augenheilkunde 1899, Heft 40.

546. Lodato. Le iniezioni sottocongiuntivali di cloruro di sodio nel distacco della retina. Archivo di Ottalm. Annal. IV, 1 und 2.

547. Krückmann, E. Die pathologischen Veränderungen der retinalen Pigmentepithelzellen. v. Graefe's Archiv Bd. 48, 2, p. 237.

548. Dunn, J. Ein Fall von Anastomose zwischen einer Netzhaut- und einer cilioretinalen Vene. Archiv f. Augenheilk. Bd. 39, 1, p. 106.

549. Günsburg, F. Ein Fall von in den Glaskörper vordringender Arterienschlinge. Zehender's klin. Monatsblätter, Mai 1899.

550. Bäck, S. Erwiderung auf die »Bemerkungen zu der Arbeit des Herrn Dr. S. Bäck: Experimentelle-histologische Untersuchungen über Contusion bulbi« des Herrn Dr. Denig. v. Graefe's Archiv, Bd. 48, 2, p. 470.

Digitized by Google

551. L. J. Lans. Chloropsie. Nederl. Oogheelkundige bydragen Abl. 7, p. 25.

552. R. Birkhoff. Bydrage tot de kennis der erythropsie. Dissertatio Leiden 1899.

Deutschmann (545) stellt in einem dicken Band, 226 Seiten, die Resultate von 101 von ihm nach seiner Methode operirten Fälle zusammen. In seiner Einleitung bedauert D., dass man seiner Methode vielfach schon dornige Todtenkränze gewunden habe, dieselbe sei von ihm nicht begraben, sondern habe sich in der Zwischenzeit schon recht günstig gestaltet. Sein Verfahren hat D. etwas modificirt. Er stiess sonst ein zweischneidiges Messer so peripher als möglich mit Verschiebung der Bindehaut von aussen unten durch Sclera, Chorioidea und Retina in den Glaskörperraum ein, schob das Messer in etwas schräger Richtung quer durch diesen hindurch, bis es auf der anderen Seite an die Bulbuswand anstiess und zog dann das Messer mit ganz vorsichtigen im Glaskörper nach beiden Seiten hin leicht schneidenden Bewegungen durch die Eingangsöffnung zurück. Jetzt schiebt D. das Messer auf der anderen Seite durch die Bulbuswand, d. h. Retina, Chorioidea und Sclera wieder aus bis unter die Conjunctiva. Die Conjunctiva wird an der Stelle durch die subretinale Flüssigkeit leicht blasig vorgewölbt (Contrapunction). Man verletzt so die Retina weniger ausgiebig und erreicht ein gründlicheres Abfliessen der subretinalen Flüssigkeit. Das Messer wird dann zurückgezogen, indem es einen ganz flachen Bogen mit leicht nach aufwärts gestellter Fläche beschreibt.

Auch der zweite Akt der Kaninchen-Glaskörpertransplantation oder -Injection ist modificirt. D. hat ein Instrument construirt, das gleichzeitig Messer und Canüle ist. Es ist ein als Canüle auf die Spitze aufzusetzendes, möglichst breit durchbohrtes, zweischneidiges Instrument, das die Ausflussöffnung wenige Millimeter unterhalb der Spitze hat, »Messercanüle« genannt. Der Bulbus des Kaninchens wird enucleirt, in schwacher Sublimatlösung abgespült und nun mit der Scheere vom Opticusstumpf ausgehend nach rechts und links durch Einschnitte geöffnet. Der zähe, mit wenigen Tropfen wasserklarer dünner Flüssigkeit vermengte Glaskörper wird sodann in durch Hitze sterilisirten Glasnäpfchen aufgefangen und das Näpfchen bis zum Gebrauch in dem Sterilisationskasten bei 40° aufbewahrt. Der Glaskörper des jungen Thieres wird mit einem Glasstab unter Zusatz von $^1/_2$ bis $^1/_3$ der Chlornatriumlösung zerrührt und dann wird die dadurch trüb gewordene Flüssigkeit in die Spritze gesaugt. Die Masse wird im Auge in den praeretinalen Raum gebracht, den Raum also, der zwischen abgelöster Retina und dem geschrumpften von hinten nach vorn abgelösten Glaskörper liegt. D. wendet sich dann gegen seine Angreifer, besonders Schmidt-Rimpler, Horstmann und Intryenka u. A. Wenn D. es tadelt, dass man mehr theoretisire als nach-

Digitized by Google

prüfe, so klingt sein Tadel ja ganz berechtigt, er ist es aber nicht. Es giebt eine Art von Neuerungen, gegen die die Kritik sich mit Recht a priori wendet auf Grund der uns bisher zu Gebote stehenden Kenntnisse und Erfahrungen. Gegenüber einer neuen brutalen Thatsache muss natürlich sich alles beugen. Und nun sehe man seine 101 Krankengeschichten durch, sie sind gewiss mit Liebe von dem geistigen Vater der Erfindung zusammengestellt, aber auch selbst so findet der objectiveste Leser nichts darin, was ihn begeistern müsste oder zur Nacheiferung zwingt. Wir müssen die Practiker und noch mehr die Patienten warnen, alle unreifen Neuerungen mitzumachen und sich an unausgegohrenem Most zu begeistern. Was haben wir in den letzten Jahren nicht alles an sensationellen Methoden zu Grabe tragen müssen. Es haben ja wohl in erster Linie die akademischen Kliniken die Pflicht nachzuprüfen, und so kann Referent Herrn D. auch mittheilen, dass wir seine Methode mehrfach nachgemacht haben und auch Patienten von ihm gesehen haben. Beides hat uns wenig mit Freude erfüllen können. Wenn D. seinen Gegnern sagt, dass das mangelnde Resultat auf mangelndem Können beruhe, so könnte man mit demselben Recht den Spiess umdrehen und der anderen Seite nicht genügende Selbstkritik zuschieben. Wir glauben nicht, dass in der wissenschaftlichen Welt Deutschmann mit dieser Methode seinen schon einmal verdorrten Lorbeerkranz wieder ergrünen machen wird.

Verf. (546) tritt lebhaft ein für die Wirksamkeit subconjunctivaler Kochsalzinjectionen bei Solutio retinae, welche nach seiner Erfahrung vollständige Heilung herbeiführen können mit Wiederherstellung des Sehvermögens. Besserung macht sich sofort bemerkbar nach einer bis höchstens 3 Injectionen; in den Fällen, wo rasche Besserung nicht eintritt, räth Verf. von weiterer Anwendung der Injectionen ab. Besonders häufig sind sie von Erfolg begleitet bei Ablösung in myopischen Augen, und nach Verletzungen. Ausgedehnte Glaskörpertrübungen verschlechtern die Aussicht auf Erfolg. Die Injectionen selbst sind schmerzlos und nach Ansicht des Verf. ungefährlich.

Krahnstöver.

In Fortsetzung seiner Arbeit über die Anatomie und Physiologie der Pigmentepithelzellen handelt Krückmann (547) über die pathologischen Veränderungen dieser Zellen. Die Arbeit basirt auf dem von Wagenmann gefundenen Satz, dass eine Veränderung des Pigmentepithels mit daran anschliessender Netzhautpigmentirung nur dann eintritt, wenn die Ciliargefässe verletzt werden, dass dagegen eine auf den Sehnerven und auf die Retinagefässe beschränkte Durchschneidung eine Zerstörung der Aderhaut und des Pigmentepithels nicht zur Folge hat. Wir haben also stets Circulationsstörungen in der Chorioidea anzunehmen, wenn wir Pigmentirung der Netzhaut finden. Diese Circulationsstörung kann z. B. durch Endarteritis hervorgerufen werden. Die einzelnen Pigmentzellen erleiden durch die Circulationsstörung Veränderungen in der Form, in der Färbbarkeit und im Pigmentgehalt.

Digitized by Google

Die Zellen werden oft länger, mitunter cylindrisch, spindlig, oval oder bauchig. Häufig enthalten sie einen oder mehrere kleine Hohlräume. Die Pigmentkörner sind in dünnerer Schicht vorhanden und von den verschiedensten Formen. Einige solcher Zellen können sich wieder erholen, die meisten werden jedoch desquamirt und liegen dann in abgestossenem Zustand zwischen der Aderhaut und der Netzhaut.

Eine Atrophie und Degeneration der Netzhaut ist eine Vorbedingung der retinalen Pigmentanhäufung. Ferner muss an den betreffenden Stellen die Membrana limitans interna laedirt sein. Ist dieselbe erhalten, so dient sie als Hinderniss für ein weiteres Vordringen der Pigmentzellen. Die geschädigten praeformirten Epithelien werden abgestossen und gelangen in die atrophische mit Hohlräumen durchsetzte Netzhaut. Die Patientin Günsburg's hat niemals die geringste Sehstörung am linken Auge empfunden. Die aus dem Centrum der Papille entspringende Arterie dringt in gerader Richtung ca. $1^3/_4$ mm weit (Niveaudifferenz zwischen Scheitel des Gefässes und Lamina cribrosa 4,0 D) nach der Mitte des völlig klaren Glaskörpers vor, biegt dann um, windet sich mehrmals um ihre eigene Längsachse und kehrt zur Austrittsstelle aus dem Sehnerv zurück. Hierauf theilt sie sich noch im Gebiet der Sehnervenpapille in zwei Aeste, welche in normaler Weise in der Netzhaut weiter verlaufen.

XX. Sehnerv.

553. Axenfeld und Busch. Ein Beitrag zur klinischen Symptomatologie und zur Histologie des primären Myxosarcoms des Sehnerven sowie zur operativen Entfernung desselben nach der Krönlein'schen Methode. Archiv f. Augenheilk. Bd. 39, 1, p. 1.

554. Elschnig, A. Bemerkung zu der Mittheilung Schnaudigel's: Ein Fall von multiplen Blutungen des Sehorgans, insbesondere der Sehnervenscheiden. v. Graefe's Archiv Bd. 48, 2, p. 461.

555. Kiribuchi. Ueber die Fuchs'sche periphere Atrophie des Sehnerven. Archiv f. Augenheilk. Bd. 39, 1, p. 76.

556. Günsburg, J. J. Zur Symptomatologie und Diagnostik traumatischer Sehnervenverletzungen. Wjestn. Ophth. 1899, No. 3.

557. Veasey, C. A. Klinische Studie doppelter Stauungspapillen in einem Falle von ungestörter otitischer Thrombose des Sinus sigmoideus ohne Pyämie. Ophth. Record. Juni 1899.

Der Fall von Axenfeld und Busch (553), ein Fall von Myxosarcom des Sehnerven nach Krönlein mit Erhaltung des Bulbus operirt, ist nach einer vorläufigen Mittheilung im vorigen Quartal schon referirt worden.

Digitized by Google

Der Arbeit ist jetzt eine Tabelle beigefügt, enthaltend die Fälle von Sehnervengeschwulst, die nach alter Methode mit Erhaltung des Bulbus operirt wurden und eine Tabelle solcher Fälle, welche nach Krönlein operirt wurden. Unter den 16 resp. 11 nach alter Methode operirten Fällen blieb nur 2 mal der Bulbus in normaler Grösse dauernd erhalten, auch wenn es zunächst gelungen war, ihn zu schonen. Im übrigen trat 6 mal langsame Schrumpfung ein, 2 mal musste nachträglich enucleirt werden, 1 mal trat Tod an Meningitis ein, 5 mal fehlen genauere Angaben darüber, ob die eingeheilten Augen dauernd ihre Grösse erhielten.

Bei einem der 3 nach Krönlein operirten Fälle trat 4 Wochen nach der Operation der Tod wahrscheinlich an Hirnmetastasen ein, so dass eine Beurtheilung des definitiven Resultates nicht möglich war. In den beiden anderen Fällen blieb der Bulbus völlig erhalten.

Elschnig (554) hebt hervor, dass er 1895 in Graefe's Archiv 2 Fälle von Blutungen in die Sehnervenscheiden mitgetheilt hat, welche im Stande seien, die hypothetischen Schlussfolgerungen Schnaudigel's über die ophthalmoskopisch und anatomisch nachweisbaren Folgen der Sehnervenscheidenblutung zu begründen, nämlich, dass auch ein mächtiger Bluterguss auf die Integrität des Sehnerven und der Retina ohne Einfluss ist oder höchstens leichte Hyperämie des Sehnervenkopfes erzeugt.

Kiribuchi (555) führt aus, dass die Parthie des Sehnerven, welche ohne Nervenfasern ist und zwischen der Pia und den mit ihr concentrisch verlaufenden peripheren Septen liegt, identisch ist mit dem physiologischen Neurogliamantel des Sehnerven, wie er sich auch um das Gehirn und Rückenmark vorfindet. Es handelt sich also nicht um eine Atrophie im Sinne von Fuchs. Ein ebensolcher Neurogliamantel findet sich auch an der Oberfläche der grösseren einzelnen Bündel und um die Centralarterie herum.

Günsburg (556) beobachtete einen jungen Mann, der nach einem Revolverschuss in die rechte Schläfe am rechten Auge vollständig erblindete. Protrusion des rechten Auges. Conjunctiva und Lider geschwollen und blutunterlaufen. Pupille starr und oval. Ophthalmoskopisch Papille gelb-rosa, scharf begrenzt, Arterien verengert, Venen bedeutend erweitert, Retina in der Maculargegend milchig getrübt mit kirschrothem rundem Fleck in der Fovea centralis; keine Extravasate im Augenhintergrunde zu sehen. Im Laufe einiger Wochen schwand die Trübung und der rothe centrale Fleck. $1^1/_2$ Monate nach der Verletzung ist die Papille weiss, die obere und untere Grenze etwas verwischt durch Trübung der Retina (Bindegewebsentwickelung) dem Zuge der grossen Gefässe entlang. Arterien sehr dünn, kaum als dünne Fäden sichtbar, Venen von gewöhnlicher Weite. In der Maculargegend Pigmenthäufchen und helle pigmentumsäumte Fleckchen; in der Peripherie partielle Pigmentmacerationen. Verf. hält diesen Fall auf Grund des ophthalmoskopischen Bildes für eine Blutung in die Vagina des Sehnerven und weist

Digitized by Google

auf die Abwesenheit einer Trübung des Sehnerven bei verengerten Arterien und erweiterten Venen, wie auf die Abwesenheit von Retinalextravasaten als auf die charakteristischen Merkmale hin, die eine Intravaginalblutung von einer, wenn auch nur theilweisen Durchreissung des Sehnerven, und von einer Embolie der Centralarterie unterscheiden. Hirschmann.

Der Patient, dessen Krankengeschichte von Veasey (557) angegeben ist, ist ein 12 jähriger Knabe, welcher an einer Otitis ohne Warzenfortsatz- und Sinuseiterung litt. Die Hauptpunkte von Interesse für den Ophthalmologen waren 1) der frühe Beginn der Neuritis nach dem Erscheinen der Gehirnsymptome und die grössere Heftigkeit auf der der Läsion entgegengesetzten Seite. 2) Das Fortschreiten der Neuritis nach der Entzündung, wobei die Entzündung eine Woche später ihre Höhe erreichte. 3) Die Scotome waren frühzeitig während der Erkrankung absolut, central in einem Auge, ringförmig im andern. Später wurde das centrale grösser und blieb absolut, während das ringförmige relativ wurde und auch zunahm. Burnett.

XXI. Verletzungen, Fremdkörper, Parasiten.

558. Groenouw. Schussverletzungen der Augenhöhle mit Nachweis des Geschosses durch Röntgenstrahlen. Zehender's klin. Monatsbl. Mai 1899.

559. Erb, A. Ein Fall von Spontanausstossung eines Zündhütchenstückes aus dem Auge 5 Jahre nach der Verletzung. Zeitschr. f. Augenheilk. Bd. I.

560. Norman-Hansen. Wann entsteht Chorioidealriss bei Schläfenschuss. Centralbl. f. Augenheilk. April 1899.

561. H. Knapp. Clinical experience with Haab's powerful electromagnet. Arch. of Ophthalmol. Vol. XXVIII, 2, p. 167.

562. Wündemann, H. V. und Murray, W. R. Ein Fall von Retinitis der Macula in Folge Aufstrahlens elektrischen Lichtes. Ophthalm. Record. 1899, No. 5.

563. Ryerson, G. S. Blitzschlag, Augenerkrankungen verursachend. Med. Record. 22. April 1899.

564. Meisling, A. Ein Paar seltene Augenaffectionen (Echinococcus, Cysticercus) (dänisch). Hospitalstidende, 31. Maj 1899.

565. Peschel, M. Klinischer Beitrag über Cysticercus intraocularis. Beiträge zur Augenheilkunde, Heft 39, p. 68.

Groenouw (558) berichtet über zwei Fälle von Schussverletzungen der Augenhöhle, in denen es ihm möglich war, den Fremdkörper auf der Röntgenphotographie zu sehen und zu lokalisiren. Der Kopf wurde im bitemporalen Durchmesser durchleuchtet.

Erb (559) hebt hervor, dass Leber durch seine Experimente am Thier gezeigt hat, dass Fremdkörper aus Kupfer eine viel lebhaftere Reaction

Digitized by Google

seitens der Gewebe zur Folge haben als andere in dieser Beziehung indifferenter sich verhaltender Stoffe. Der Fall von Spontanausstossung eines Zündhütchenfragmentes aus dem Auge eines 9 Jahre alten Knaben 5 Jahre nach stattgehabter Verletzung ist deshalb von besonderem Interesse. Es bildet sich eine stecknadelknopfgrosse Verheilung im Centrum der Hornhaut, in der ein ca. $^1/_4$ mm langer Fremdkörper sass. Nach Lockerung des Fremdkörpers mit einem Staarmesser lässt er sich mit einer Cilienpincette leicht extrahiren.

Norman-Hansen (560) kommt zu folgenden Schlüssen: Bei Schläfenschüssen entstehen Chorioidealrisse nur, wenn das Projectil den Augapfel direkt berührt, sowie bei solcher Distension des Auges, wie es die gewaltsame Abreissung des Nervus opticus verursacht. In keinem Falle entstand Chorioidealruptur bei Zerschmetterung der äusseren und oberen Orbitalwand, wenn der Augapfel selbst nicht getroffen war.

Es stimmt hiermit sehr wohl die Thatsache, dass Chorioidealrisse bei Schüssen durch den Sinus maxillaris entstehen, selbst wenn die Kugel nicht in die Orbita hineinlangt, indem die Kugel in den geschlossenen Sinus explosiv wirkt und Knochensplitter durch Sprengung des Orbitaldaches eine direkte Contactläsion am Augapfel verursachen können.

Verf. giebt ausser einer übersichtlichen Zusammenstellung der einschlägigen, besonders der amerikanischen Litteratur, einen Bericht über 13 von ihm selbst beobachtete Fälle von Anwendung des starken Electromagneten bei Anwesenheit von Stahlsplittern im Auge; zur Kenntnissnahme der interessanten Einzelheiten wird durch Wiedergabe unter den deutschen Originalartikeln Gelegenheit gegeben werden. Abelsdorff.

In dem von Würdemann und Murray (562) berichteten Falle wurde ein Mann durch eine Stromschleife von einem Dynamo geblendet. Die vorübergehende Blindheit dauerte ungefähr zwei Minuten, an die sich rothe Nachbilder anschliessen. Er nahm seine Arbeit bald wieder auf, aber Schmerzen und Kongestion der Augen folgten im Verlaufe von wenigen Stunden. Die Maculargegend war trübe und die untern Netzhautvenen injicirt. Gesichtsfelder zusammengezogen. Etwas länger als zwei Wochen vergingen, bis das Sehen wieder normal geworden war. Burnett.

Ryerson (563) berichtet über zwei Fälle von Augenerkrankung nach Blitzschlag. Bei einem 25 jährigen Mädchen bildete sich ein Staar in beiden Augen im Verlaufe von wenigen Tagen. Nach der Nadeloperation wurde das Sehen wieder ausgezeichnet. Im andern Falle trat augenblicklich Erblindung ein: Erweiterung beider Pupillen, starke Congestion der Lider, Conjunctiva und Sclera keine Abschürfung der Theile, keine beträchtlichen Schmerzen. Sehnerv und Netzhaut erschienen trübe, und die Netzhautvenen waren injicirt. In 8 Wochen wurde sie wieder mit normalen Sehen ganz hergestellt. Burnett.

Digitized by Google

In seiner ausführlichen Arbeit berichtet Peschel (565) zuerst über zwei eigene Fälle von Cysticercus intraocularis mit glücklicher Extraction. Es folgen dann genaue geometrische Betrachtungen über intraoculären Cysticercus, mit 21 geometrischen Figuren, die in einem kurzen Referat nicht wiederzugeben sind.

XXII. Augenerkrankungen bei Allgemeinleiden.

566. Fraenkel. Augenspiegelbefund bei Pneumonie. v. Graefe's Arch. Bd. 48, 2, p. 456.

567. Bach, L. Zusammenfassende Darstellung und kritische Betrachtung der Erkrankungen der Weinhügelgegend und der Wirbeldrüse mit specieller Berücksichtigung der ocularen Symptome. Zeitschrift f. Augenheilk. Bd. I.

568. Zirm, E. Schwere Nachblutung nach Iridectomie in Folge von Haemophilie. Centralbl. f. Augenheilk. Juni 1899.

569. Lagleyze. L'oeil et les dents. Relations pathologiques (Suite). Arch. d'opht. T. XIX, No. 4 und No. 5, Avril et Mai 1899, p. 233 und 283.

570. J. Bistis. Sur la lèpre de l'oeil. Arch. d'opht. T. XIX, No. 5, Mai 1899, f. 310.

571. O. Parisotti. Valore del sintomo papilla da stasi nella diagnosi dei tumori cerebrali. Bullett. della R. Acc. Med. di Roma, XXV, fasc. 1 und 2.

572. Weidenhoffer. Diabetes mellitus und Iritis. Sbornik klinicky, Bd. I, H. 2 (tschechisch).

Fraenkel's (566) Patient war ein 34jähriger Mann, der von Pneumonie befallen wurde. Von Anfang an bemerkte er erst auf dem einen, dann auf dem anderen Auge eine ziemlich rasch zunehmende Sehschärfe. Ein kleines centrales Gebiet des Gesichtsfeldes war klar, ringsum war alles wie mit Russ überzogen. F. sah auf dem dunklen Augenhintergrunde um die Macula je 5 oder 6 weissliche, rundliche Flecken von etwa $^1/_3$ Papillendurchmesser. Man glaubte zunächst an Tuberkel. Naeh 6 Wochen war der Fundus wieder normal. Der Befund ist ähnlich von Axenfeld beschrieben worden. Es ist, sagt Axenfeld, von principieller Bedeutung, dass Herde in der Retina entstehen können dnrch Ansiedlung von schwach virulenten Mikroorganismen und zwar durch Pneumococcen.

Bach's (567) fleissige und schöne Arbeit bringt eine kritische Zusammenstellung aller beschriebenen Fälle von Erkrankungen der Vierhügel. Die Zusammenstellung geschieht unter folgenden Gesichtspunkten: Zuerst wurden die Fälle angeführt, welche reine auf die Vierhügelgegend beschränkte Ausfallherde darstellen, hierauf die Fälle von Neubildungen, welche einen Theil der Vierhügel, dann die, welche die Vierhügel in ganzer Ausdehnung zer-

Digitized by Google

störten. Im Anschluss daran erfolgt die Aufführung von Neubildungen der Zirbeldrüse, welche secundär die Vierhügel direct ergreifen, oder eine Compression der Vierhügel bewirken.

Verfasser bekennt sich zu der Ansicht derer, welche bestreiten, dass eine Zerstörung der Vierhügel Erblindung hervorrufe, ja es scheint ihm bisher sogar der Beweis nicht einmal erbracht, dass überhaupt eine Sehstörung durch eine isolirte Zerstörung der Vierhügel hervorgerufen wurde.

In 31 von 66 Fällen war eine Sehnervenveränderung, vornehmlich eine Stauungspapille vorhanden.

Doppelseitige Zerstörung des Vierhügeldaches bringt mit Wahrscheinlichkeit doppelseitige reflectorische Pupillenstarre, einseitige Zerstörung reflectorische Starre der Pupille der gleichen Seite hervor.

Augenmuskelstörungen kommen sehr häufig bei Vierhügelerkrankungen zur Beobachtung. Hauptsächlich symmetrische Lähmungen scheinen in gewissem Grade charakteristisch für die Vierhügelaffection zu sein, jedoch bleibt zu bedenken, dass solche Lähmungen auch bei basalen Affectionen beobachtet sind. Neben dem symmetrischen Auftreten der Lähmungen spricht die Combination von Trochlearis- und Oculomotoriuslähmung für den Sitz der Erkrankung in den Vierhügeln.

Zirm (568) führte bei einem 62jährigen Manne wegen Glaucoma inflammatorium chronicum oculi atr. beiderseits die Iridectomie legeartis aus. Mässige Blutung in die vordere Kammer. Nach zwei Tagen erfolgen Nachts heftige Schmerzen und von da findet sich täglich frisches Blut am Verband. Die Augen gehen zu Grunde. Auch stellten sich Blutungen aus der Nase ein. Seit seiner Kindheit hat Patient immer nach den geringfügigsten Gelegenheiten stark geblutet.

Lagleyze (569) bespricht in der Fortetzung seiner Abhandlung die durch Zahnerkrankungen — meist alveoläre Osteo-Periostitis — erzeugten entzündlichen Erkrankungen des Auges, besonders der Orbita und die verschiedenen Wege ihres Entstehens. Die Entzündung pflanzt sich unmittelbar in den Geweben, Periost und Knochen oder durch die Nerven und Gefässe bergenden Knochencanäle zum Auge hin fort; andere Male kommt es vorher noch zu einer auf den gleichen Wegen entstandenen Sinuserkrankung, welche unmittelbar oder durch die Gefässe zu einer Periostitis, Phlegmone und Phlebitis der Orbita führt. Ein Weiterschreiten der Entzündung in den Lymphgefässen ist nach Verf.'s Ansicht für keinen Fall erwiesen. Er theilt einen Fall mit von Phlegmone der Orbita, Abscessbildung der Massetergegend und des harten Gaumens im Anschluss an eine durch Alveolarperiostitis erzeugtes Empyem der Oberkieferhöhle, das in 2 weiteren Fällen zu einfacher Orbitalphlegmone führte. — In einer zweiten Reihe vermitteln die Venen die Entzündung und zwar vom Unterkiefer aus der Venen Plexus der Fossa, zygo-

Digitized by Google

matica, welcher mit dem Sinus cavernos. communicirt, so dass erst von dort aus Thrombophlebitis der Orbita entsteht, oder letztere entsteht direct wie bei den Zahnerkrankungen des Oberkiefers durch die Gesichtsvene. In letzterem Falle bleibt das Sehvermögen bis zum Tode erhalten, in ersterem erlischt dasselbe bereits bei dem Auftreten von Exophthalmus und Chemosis.

Auf ganz andere Weise und zwar durch directe Einwirkung (Diffusion) septischer Toxine entsteht, ebenso wie bei Sinuserkrankung, so auch bei Zahncaries, Iritis und Iridochorioiditis, wie Verf. unter anderem auch an einer eigenen Beobachtung zeigt, bei welcher nach Behandlung der Zähne eine Iritis mit Hypopyon in kürzester Zeit verschwand. Verf. begründet eingehend eine Theorie, nach welcher eine Diffusion von Toxinen in die Venen auf der Seite des kranken Zahnes eintritt. Diese Diffusion der Toxine und ihr Eindringen ins Auge wird erleichtert durch die sehr anastomosenreichen Verzweigungen der Vena ophthalmica, welche eine rückläufige Blutbewegung ermöglicht, sowie ferner durch den Druckunterschied zwischen den zuführenden Venen und dem Stamm der V. ophthalm. und schliesslich durch eine von dem kranken Zahn aus reflectorisch erzeugte Gefässerweiterung des Uvealgebietes, welche das Enstehen einer Entzündung noch besonders begünstigt.

v. Mittelstaedt.

Bistis (570) schildert den Augenbefund von 27 Leprakranken. — Die Augenbrauen und Lider sind bei der tuberkulösen Form häufig und im Gegensatze zu anderen Stellen des Auges frühzeitig erkrankt, die Lider meist nur am Rande mit Verlust der Wimpern sowie Ec- und Entropium. Wenn der M. orbicularis ergriffen ist, so entsteht ebenso wie bei der anästhetischen Form Lagophthalmus. Der Tarsus war stets frei. Die Augapfel- und Lidbindehaut waren, abgesehen von leichtem Katarrh stets unbetheiligt, ebenso auch der Thränenkanal, der nur in einem Falle von der Nase aus erkrankt war. Die Hornhaut war sehr häufig, sowohl vom Limbus aus, wie allein ergriffen. An letzterem bilden sich pannöse Veränderungen und lepröse Knoten, die sehr gross werden und zu Phthisis bulbi führen können. In der Hornhaut selber bilden sich unter dem intacten Epithel graue runde Fleckchen. Diese Veränderungen sind meist doppelseitig und von leichter Iritis begleitet. Primäre Lepraknoten in der Hornhaut sind selten. — Iris und Ciliarkörper betheiligen sich meist in der Form der chronischen Iridocyclitis. Iritis ohne Hornhautaffection ist selten und bestand in nur einem Falle. Lepröse Geschwülste der Iris wurden nicht beobachtet. Der Glaskörper war ebenfalls häufig erkrankt, dagegen der Augenhintergrund, wo derselbe gut untersucht werden konnte, stets intact bis auf eine Papillarhyperämie, die aber auch auf Syphilis beruhen konnte. Meistens handelte es sich um die tuberkulöse Form der Lepra. Die anästhetisbhe Form führt zu Lagophthalmus mit seinen Folgen. — Iridectomien und Extractionen, wenn die Cataract nicht durch Iridocyclitis complicirt war, verlaufen günstig. v. Mittelstaedt.

Digitized by Google

Verfasser (571) nimmt Stellung gegen die viel verbreitete Annahme, die Anwesenheit von Stauungspapille sei entscheidend für die Diagnose eines Gehirntumors. Selbst wenn die Anwesenheit einer Stauungspapille mit Niveaudifferenz gegen die Retina sicher gestellt ist, darf man noch keineswegs einen Gehirntumor mit Bestimmtheit annehmen. Nach Aufzählung der verschiedenen Theorien, welche über die Pathogenese der Stauungspapille aufgestellt worden sind, entscheidet sich Verf. für eine Combination der mechanischen (Manz u. A.) mit der entzündlichen (Leber-Deutschmann). In beiden gelangt Cerebrospinalflüssigkeit durch die Sehnervenscheiden zur Papille und sowohl dem Druck, als auch den Producten des Tumors, sei es phlogistischer, chemischer oder parasitärer Natur, kommt eine Bedeutung zu. Letztere Theorie erklärt genugsam alle jene Krankheiten (Syphilis an der Spitze), welche von den einfachen Neuritisformen bis zu ausgesprochenen Stauungspapillen gehen können, ohne dass jenseits des Chiasma irgend welche pathologischen Veränderungen sich finden liessen. Alle Entzündungsvorgänge im Gehirn, auch ohne Tumor können Stauungspapille geben. Es bedarf aber in vielen Fällen auch des mechanischen Druckes der Cerebrospinalflüssigkeit, wie Verf. zu erklären sucht, aus zwei Erscheinungen: erstens der einseitigen Stauungspapille, zweitens dem fast regelmässigen Fehlen derselben bei Tumoren des Chiasma. Hier liegt die Ursache des Ausbleibens der Stauungspapille nach Verf. in der mechanischen Compression der Nervenscheiden, welche ein Eindringen von Cerebrospinalflüssigkeit bis zur Papille verhindert. Bei einseitiger Stauungspapille liegt der Tumor immer auf der anderen Seite. Verf. theilt 3 Fälle mit, wo der Tumor sehr gross und so gelegen war, dass er eine besonders starke Druckerhöhung verursachen musste. Es hatten sich auch intra vitam ganz besonders prominente Stauungspapillen constatiren lassen. Also der intracranielle Druck allein ist Ursache der Stauung und nicht die Menge der vorhandenen Cerebrospinalflüssigkeit, wie auch das Fehlen der Stauungspapille bei Hydrocephalus ergiebt; und zwar gehört zur Erzielung eines hohen Druckes die Compression eines Ventrikels und dadurch erschwerte Circulation wie sie sogar durch ganz kleine Tumoren mechanisch möglich wird.

Es werden also die entzündlichen Elemente bei dieser erschwerten Circulation an der Stelle der Stauung leicht wirksam werden können, während sie bei unbehinderter Circulation vielleicht garnicht wirken werden. Auf diese Weise glaubt Verf. das Zusammenwirken beider Factoren als nothwendig erklärt zu haben. Krahnstöver.

Der Standpunkt, den Weidenhoffer (572) in der Frage des Zusammenhanges zwischen Iritis und Diabetes mellitus einnimmt, ist folgender:

Ein so enger Zusammenhang zwischen beiden Krankheiten, wie zwischen Iritis unb Lues besteht nicht, sondern wir haben uns das Ganze so vorzustellen, dass der Diabetes die Widerstandsfähigkeit des Gewebes gegen äussere und innere Schädlichkeiten herabsetzt. Zum Beweise dafür führt er drei

Digitized by Google

Fälle aus der klinischen Beobachtung Deyl's an. Sie betreffen alle bereits ältere Personen. In allen 3 Fällen waren es gewisse Schädigungen, welche dem Ausbruch der Entzündung vorangegangen waren. Im ersten Falle begann die Iritis während der Reconvalescenz nach einem fieberhaften Processe (Influenza?), im zweiten ging eine Erkältung voraus, beim letzten hatte ein relativ unbedeutendes Trauma den Ausbruch der Entzündung zur Folge. Hervorzuheben ist, dass bei allen 3 Fällen der Diabetes latent war und erst während der klinischen Beobachtung entdeckt wurde. Der Verlauf war durchwegs günstig, es ist nicht einmal eine vollständige antidiabetische Diät nothwendig gewesen. Eine gewisse Zurückhaltung in der Kost genügte nebst der localen Atropinbehandlung, um in diesen 3 schweren Fällen einen günstigen Ausgang herbeizuführen. Herrnheiser.

Digitized by Google

Digitized by Google

Digitized by Google

Digitized by Google

Digitized by Google

Digitized by Google

RE 1 Bericht Zurne
R 3 Archiv für Augenheilkun

1897-1899 - 682169

9.12.41 [illegible]
4/2/46 [illegible]

RE 1. R 3
682169

Digitized by Google

UNIVERSITY OF CHICAGO
79 851 751

Digitized by Google